

Therapie der tiefen Beinvenenthrombose

M. Finkenrath

Hospital zum Heiligen Geist, Akadem. Lehrkrankenhaus der Universität Düsseldorf, Kempen

Die tiefe Venenthrombose (▶ Abb. 1) mit oder ohne Lungenembolie (▶ Abb. 2) zählt mit einer jährlichen Inzidenz von ein bis zwei Erkrankungen pro 1.000 Personen zu

den häufigen Erkrankungen (lt. einer Veröffentlichung des bayrischen Ärzteblatts aus 2015). Im Durchschnitt ist die Lebenserwartung ohne begleitende Krebserkrankung

nach tiefer Venenthrombose um fünf Jahre vermindert. Daher kommt der Therapie derselben eine hohe Bedeutung zu. So wurde und wird auch die Leitlinie zur Behandlung stetig aktualisiert, zuletzt 2016 (1). Darüberhinaus gibt es durch das Aktionsbündnis Thrombose seit Oktober 2017 (Veröffentlichung im Dt. Ärzteblatt [Dt. Ärzteblatt Heft 41/2017]) ein Ampel-Schaubild (▶ Tab. 3 am Textende [2]) zur etwaig verlängerten Therapiezeit, welches durch die bildliche Darstellung fachgruppenunspezifisch die Wichtigkeit und Schwierigkeit der Erkrankung und richtigen Therapie erneut verdeutlicht.

Das frühzeitige Erkennen und die Einleitung der richtigen Therapie einer tiefen Venenthrombose verfolgt mehrere Ziele: Zum einen verhindert sie die Gefahr des appositionellen Thrombuswachstums mit möglicher Embolisierung in die Lunge. Dies geschieht häufig asymptomatisch, kann aber im Falle einer fulminanten Lungenembolie auch eine potentiell lebensgefährliche Komplikation darstellen (3). Des Weiteren soll durch eine adäquate Therapie die spätere Rekanalisierung begünstigt und die Ausbildung eines postthrombotischen Syndroms verhindert werden. Eine frühzeitige effektive Therapie soll zudem die Rezidiv-Thrombose verhindern.

Im praktischen Alltag sollte nach durchgeführter Diagnostik die Ursachenabklärung erfolgen, da sich daraus therapeutische Konsequenzen ergeben, wie zum Beispiel die Entscheidung über die Dauer der Antikoagulation. Lässt sich die Ursache nicht direkt aus der Anamnese durch ein auslösendes Ereignis ableiten (längere Flug- oder Busreise, Immobilisierung, etc.), was im klinischen Alltag in etwa der Hälfte der Fälle vorkommt, sollte bei Vorliegen zusätzlicher Risikofaktoren (junges Patientenalter, atypische Thrombose, positive Familienanamnese) eine etwaige Thrombophilie sowie eine Tumorerkrankung ausgeschlossen werden.

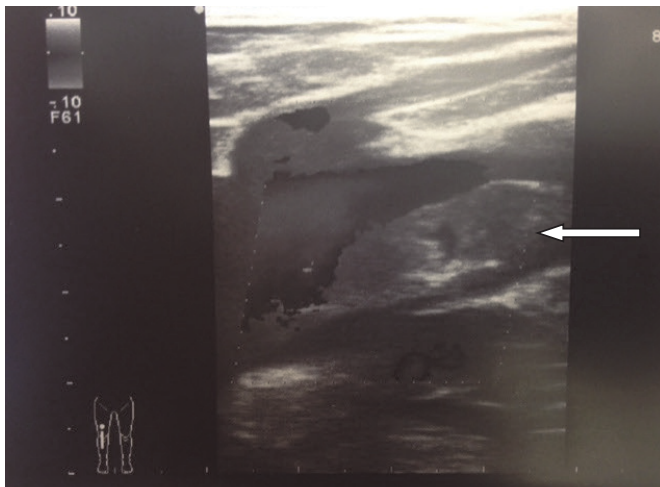


Abb. 1
Farbkodierte Duplexsonographie. Längsschnitt: Tiefe Beinvenenthrombose der Vena femoralis, umspülter Thrombus (Pfeilmarkierung) im Bereich der Einmündung der V. profunda femoris (Quelle: M. Finkenrath)

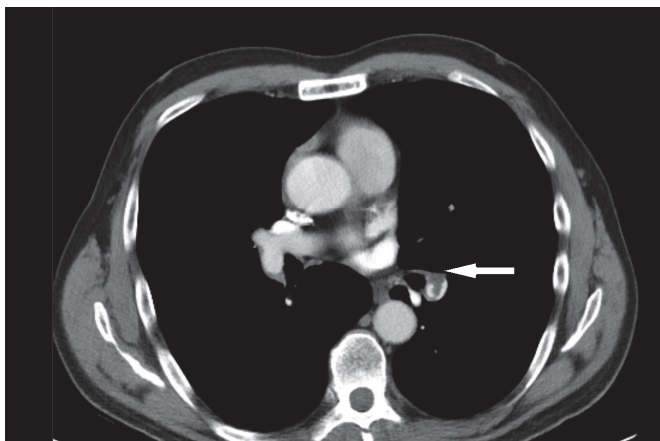


Abb. 2
Kontrastmittelverstärkte CT-Angiographie der A. pulmonalis: Wandständiger Thrombus (Pfeilmarkierung) in der rechten Pulmonalarterie (Quelle: M. Finkenrath).

Korrespondenzadresse

Dr. med. Meike Finkenrath
Chefärztin Phlebologie
Fachärztin für Dermatologie
ZB Phlebologie, Allergologie, Proktologie
Medizinische Begutachtung
Hospital zum Heiligen Geist
Akadem. Lehrkrankenhaus der Universität Düsseldorf
Von-Broichhausen-Allee 1
47906 Kempen
Tel. 02152 142-500
Fax 02152 142-322
E-Mail: meike.finkenrath@krankenhaus-kempen.de

Therapy of deep vein thrombosis

Phlebologie 2018; 47: 364-367
<https://doi.org/10.12687/phleb2457-6-2018>
Eingegangen: 03. September 2018
Angenommen: 07. September 2018

English version available at:
www.thieme.de/phlebo

Die Therapie erfolgt in den meisten Fällen konservativ und besteht aus zwei Haupt-Säulen: externe Kompression und therapeutische Antikoagulation.

Die externe Kompression erfolgt in der Akutphase durch Anlage eines Kompressionsverbandes nach Fischer, nach Rückgang der initialen Schwellung erfolgt die Verord-

nung einer rundgestrickten medizinischen Kompressionsbestrumpfung (in der Regel Klasse II, oft A-D ausreichend). Die Kompressionstherapie soll die klinischen Stauungsbeschwerden reduzieren und ein postthrombotisches Syndrom verhindern, wobei der letztgenannte Aspekt in aktuelleren Studien hinterfragt wird (SOX-Studie).

Die therapeutische Antikoagulation sollte unmittelbar nach Diagnosestellung beginnen. Zugelassen zur Thrombostherapie sind in Deutschland unfractioniertes Heparin, niedermolekulare Heparine (NMH), selektive Faktor-Xa-Hemmer (zum Beispiel Fondaparinux), Vitamin-K-Antagonisten und die neuen nicht Vita-

Tab. 1 Initiale Antikoagulation und Erhaltungstherapie bei Venenthrombose / Lungenembolie (1); NMH = Niedermolekulare Heparine; UFH = Unfraktionierte Heparine; FDX = Fondaparinux; IE = Internationale Einheiten; KG = Körpergewicht

Wirkstoff/-gruppe	Wirkstoff	Präparat	Hersteller	Initiale Dosis/Startmedikation	Erhaltungsdosis	Anwendung	Laborkontrolle /Test
NM- Heparine	Certoparin	Mono-Embolex® 8000 I.E. Therapie	Aspen Germany	8000 IE	* 8000 IE	2x sc / d	i.d.R. nicht erforderlich, ggf. Anti-Xa-Test
	Dalteparin	Fragmin®	Pfizer	100 IE/kg KG	* 100 IE/kg KG	2x sc / d	
	Dalteparin	Fragmin®	Pfizer	200 IE/kg KG	* 200 IE/kg KG	1x sc / d	
	Enoxaparin**	Clexane®	Sanofi	1,0 mg/kg KG	* 1,0 mg/kg KG	2x sc / d	
	Nadroparin	Fraxiparine®	Aspen Germany	0,1 ml/10kg KG	* 0,1 ml/10kg KG	2x sc / d	
	Nadroparin	Fraxodi®	Aspen Germany	0,1 ml/10kg KG	* 0,1 ml/10kg KG	1x sc / d	
	Reviparin	Clivarin®	MylanHealthcare GmbH	0,6 ml bei KG 45–60 kg	* 0,6 ml bei KG 45–60 kg	2x sc / d	
	Reviparin	Clivarodi®	MylanHealthcare GmbH	0,6 ml bei KG > 60 kg	* 0,6 ml bei KG > 60 kg	1x sc / d	
	Tinzaparin	innohep®	LEO Pharma GmbH	175 IE/kg KG	* 175 IE/kg KG	1x sc / d	
Pentasaccharid	Fondaparinux	Arixtra®	Aspen Germany	7,5 mg 5 mg bei KG < 50 kg 10 mg bei KG > 100 kg	* 7,5 mg 5 mg bei KG < 50 kg 10 mg bei KG > 100 kg	1x sc / d	i.d.R. nicht erforderlich, ggf. Anti-Xa-Test
UF-Heparine	Heparin-Calcium	Heparin-Calcium®	ratiopharm	Bolus 5000IE, dann 15–20 IE/kg KG/h	* ca. 15–20 IE/kg KG/h	Bolus iv, dann iv- Infusion oder 2x sc / d	immer erforderlich mit aPTT
	Heparin-Natrium	Heparin-Natrium®	B.BraunMelsungen, ratiopharm				
Direkte orale Antikoagulanzen	Dabigatranetexilat	Pradaxa®	Boehringer Ingelheim International GmbH	NMH, UFH oder FDX mind. 5 Tage.	150 mg	2x oral / d	i.d.R nicht erforderlich, ggf. Spiegel bestimmen
	Rivaroxaban	Xarelto®	Bayer Healthcare	15 mg 2x/d oral 3 Wo.	20 mg	1x oral / d	
	Apixaban	Eliquis®	Bristol-Myers Squibb	10 mg 2x/d oral 1 Wo.	5 mg	2x oral / d	
	Edoxaban	Lixiana®	Daiichi-Sankyo	NMH, UFH oder FDX mind. 5 Tage.	60 mg	1x oral / d	
Vitamin K-Antagonisten***	Phenprocoumon	Marcumar® Falithrom®	MedaPharma GmbH & Co Hexal AG	6 mg/d am 1. und 2. Tag; NMH, UFH od. FDX parallel bis INR ≥2,0	ca. 1,5 – 4,5 mg allein weiter bei INR ≥ 2,0	1x oral / d	immer erforderlich, INR-Zielbereich 2,0–3,0
	Warfarin-Natrium	Coumadin® 5 mg	Bristol-Myers Squibb	2,5–5 mg/d am 1. und 2. Tag; NMH, UFH od. FDX parallel bis INR ≥2,0	ca. 2,5 – 10,0 mg allein weiter bei INR ≥ 2,0	1x oral / d	

* Präparatespezifische Zulassungssituation beachten;

** Enoxaparin mit 1,5 mg/kgKG/d;

*** Acenocoumarol (Sintrom®), zugelassen in A/Ch

min-K-antagonisierenden oralen Antikoagulantien (NOAKs), (► Tabelle 1 [1]). Da Vitamin-K-Antagonisten wie das Marcumar mehrere Tage bis zum Erreichen der therapeutischen Wirkung brauchen, sind sie für die Therapie in der Akutphase nicht geeignet. Diese Therapie erfolgt heutzutage in der Regel mit NMHs oder NOAKs.

Nach dem ersten Einsatz von Heparin 1939 intravenös sowie Warfarin 1954 ist die Einführung niedermolekularer Heparine 1985 ein Meilenstein in der Behandlung von Thrombosen gewesen, da eine subkutane Applikation möglich wurde und keine Gerinnungskontrolle laborchemisch erfolgen musste (4). Damit entfiel die Notwendigkeit einer stationären Aufnahme und die meisten Fälle tiefer Venenthrombosen konnten ambulant behandelt werden.

Eine weitere wichtige Entwicklung war die Zulassung der NOAKs Dabigatran und Rivaroxaban 2008 (5, 6). Diese Medikamente können schon in der Akuttherapie der tiefen Venenthrombose oral verabreicht werden, was die Lebensqualität der Patienten steigert (und die Compliance erhöht). Die Initialbehandlung dieser direkten oralen Antikoagulantien erfolgt entweder mit demselben Medikament wie in der späteren Erhaltungsphase, jedoch in höherer Dosis, oder in Kombination mit einem parenteralen Antikoagulans (niedermolekulares Heparin oder Fondaparinux). Zu Beginn jeder Antikoagulationstherapie sollten ein Basisgerinnungsstatus inklusive

Thrombozytenzahl bestimmt und die Nierenfunktion kontrolliert werden.

Operative oder interventionelle rekanalisierende Maßnahmen kommen im klinischen Alltag nur in Sonderfällen wie z.B. bei ilio-femorale Thrombosen junger Patienten (z.B. May-Turner-Syndrom) oder zum Extremitätenerhalt bei Phlegmasia coerulea dolens vor. Auch können solche Maßnahmen in der Regel nur bei relativ frischen Thrombosen (Thrombusalter bis 14 Tage) durchgeführt werden, da bei älteren Thrombosen die Adhärenz der Thromben an die Venenwand schon zu groß ist und die Gerinnsel nicht mehr ohne Zerstörung der Venenklappen entfernt werden können. Die Evidenz zur Effektivität der rekanalisierenden Verfahren ist gering, es gibt allerdings Hinweise dass bei korrekter Indikationsstellung und Patientenauswahl die Inzidenz des postthrombotischen Syndroms verringert werden kann (7). Ob dabei offene operative oder interventionelle, kathetergestützte Techniken zum Einsatz kommen, ist zweitrangig.

Nach dem vollantikoagulierten Mindestzeitraum von drei Monaten sollte sich der Patient dann erneut zur farbkodierten Kompressionsduplexsonographie vorstellen. Es stellt sich dann die Frage nach einer etwaig verlängerten Therapie, wenn sich kein Rezidiv- bzw. keine neue Thrombose zeigt. Um dies entscheiden zu können, sind in der Leitlinie nachstehende Kriterien genannt (► Tab. 2):

Kriterium	für fortgesetzte Therapie	gegen fortgesetzte Therapie
Risikofaktor	fortbestehend	passager
Genese	unklar	getriggert
Rezidiv	ja	nein
Blutungsrisiko	gering	hoch
Bisherige Antikoagulationsqualität	gut	schlecht
D-Dimere (nach Therapieende)	erhöht	normal
Residualthrombus	vorhanden	fehlend
Geschlecht	Mann	Frau
Thrombus-Ausdehnung	langstreckig	kurzstreckig
Thrombus-Lokalisation	proximal	distal
Schwere Thrombophilie	ja*	nein**
Patientenpräferenz	dafür	dagegen

Tab. 2

Kriterien für bzw. gegen eine verlängerte Erhaltungstherapie mit Antikoagulantien (1); * z.B. Antiphospholipid-Syndrom, ** z.B. Heterozygote Faktor V- oder heterozygote Prothrombinmutation

Als Risikofaktoren laut unten stehender Tabelle werden eine fortbestehende Tumorthherapie, ein Antiphospholipid-Syndrom, Gerinnungsinhibitormangel von Protein C, S oder Antithrombin, sowie eine Lumeneinengung durch einen Residualthrombus von > 40 % genannt. Auch haben Männer eine 60% höhere Rezidiv-Wahrscheinlichkeit als Frauen.

Insgesamt sollten alle Therapie-Möglichkeiten dem Patienten mitgeteilt werden und sein Therapiewunsch -nach vollumfänglicher Aufklärung- berücksichtigt werden (Compliance). Das Rezidivrisiko muss im Rahmen dieser Entscheidungsfindung gegen das geschätzte Blutungsrisiko abgewogen und eine auf die individuelle Situation des Patienten angepasste Therapie gewählt werden.

Dies gilt auch für besondere Entitäten wie die Therapie der Venenthrombose in der Schwangerschaft, während der es gilt, vorzugsweise mit niedermolekularen Heparinen zu behandeln, da diese nicht placentagängig sind. Vitamin-K-Antagonisten sind aus diesem Grunde (Placentagängigkeit) in der Schwangerschaft kontraindiziert.

Ebenfalls die Therapie der Venenthrombose-Patienten mit aktiven Tumorerkrankungen ist etwas unterschiedlich. Hier gilt bislang noch, daß die Therapie ebenfalls mit niedermolekularen Heparinen über die Dauer von mindestens drei Monaten fortgeführt werden sollte, wobei in diesen Fällen besonders das etwaig erhöhte Blutungsrisiko gegen die tumorbedingte erhöhte Thrombogenität (im Sinne eines Rezidivrisikos) abzuwägen ist. Auch hier scheinen sich jedoch Neuerungen abzuzeichnen, so hat sich im Rahmen einer Pilotstudie (Vergleich Rivaroxaban versus Dalteparin) gezeigt, daß NOAKs in bestimmten Fällen und auch evtl. auf Dauer bei dieser Patientengruppe Einsatz finden könnten. Dies würde auch für diese Patientengruppe aufgrund der oralen Applikationsform ein deutliches Plus an Lebensqualität bedeuten.

Abschließend ist zu bemerken, dass „Patienten mit einer Venenthrombose jedweder Lokalisation und Morphologie („flottierender Thrombus,“) nicht immobilisiert werden sollen, es sei denn zur Linderung starker Schmerzen.“ (so auch der Schlußsatz der Leitlinie). Die Immobilisati-

Tab. 3
Ampel-Schaubild zur etwaig verlängerten Therapiezeit (2)

Rote Ampel	Schwere Thrombophilie	Hohes Rezidivrisiko	Antikoagulation beibehalten
	Aktiver Tumor	Hohes Rezidivrisiko	Antikoagulation beibehalten
	Persistierender Risikofaktor	Hohes Rezidivrisiko	Antikoagulation beibehalten
Gelbe Ampel	Unprovizierte TVT	Verlängerte Erhaltungstherapie erwägen	Weitere Befunde mit Spezialisten klären
	Rezidiv-VTE	Verlängerte Erhaltungstherapie erwägen	Weitere Befunde mit Spezialisten klären
	TVT nach weichem, unsicheren Risikofaktor	Verlängerte Erhaltungstherapie erwägen	Weitere Befunde mit Spezialisten klären
Grüne Ampel	Eindeutiger, harter Risikofaktor (OP, Gips, Immobilität)	Niedriges Rezidivrisiko	Antikoagulation nach 3–6 Monaten absetzen
	Pille oder Hormontherapie (jetzt abgesetzt)	Niedriges Rezidivrisiko	Antikoagulation nach 3–6 Monaten absetzen
	Unterschenkelvenenthrombose	Niedriges Rezidivrisiko	Antikoagulation nach 3–6 Monaten absetzen

on wurde früher häufig praktiziert unter dem Glauben, so eine Embolisierung des Thrombus und eine Lungenembolie zu verhindern. Verschiedene Studien haben jedoch eindeutig gezeigt, dass die Rate an Lungenembolien bei mobilen Patienten nicht höher ist, die Anschwellung und Schmerzfreiheit der betroffenen Extremität wurden sogar durch eine frühzeitige Mobilisierung begünstigt (8). Auch dieser Aspekt hat dazu beigetragen, dass die meisten Patienten mit TVT ambulant behandelt werden können.

Literatur

1. AWMF-Leitlinie(AWMF-Leitlinien-Register Nr.065/002). Diagnostik und Therapie der Venenthrombose und der Lungenembolie; Veröffentlichung in: Vasa 2016; 45 (Suppl. 90): 1–48 (S2k-Leitlinie).
2. Online-Veröffentlichung des Dt. Ärzteblatts Heft 41/2017; <https://www.aerzteblatt.de/nachrichten/81844/Thrombose-Antikoagulations-Ampel-als-Orientierungshilfe>.
3. Esmon CT. Basic mechanisms and pathogenesis of venous thrombosis. Blood Rev 2009; 23: 225–229.
4. Haas S, Bramlage P. Vasomed 2015; 27: 116–123.
5. Schulman S. Blood 2017; 129(25): 3285–3293.
6. Weitz JI, Harenberg J. ThrombHaemost 2017; 117(7): 1283–1288.
7. Strandness DE, Jr, Langlois Y, Cramer M, Randlett A, Thiele BL. Longterm sequelae of acute venous thrombosis. JAMA 1983; 250: 1289–1292.
8. Douketis J, Tosetto A, Marcucci M, Baglin T, Cosmi B, Cushman M, Kyrle P, Poli D, Tait R.c., Lorio A. Patient-level meta-analysis: effect of measurement timing, threshold, and patient age on ability of D-dimer testing to assess recurrence risk after unprovoked venous thromboembolism. Ann Intern Med 2010; 153: 523–531.