Fulminanter Verlauf eines Trousseau-Syndroms

T. Silber; K. Schweinzer; A. Strölin
Universitäts-Hautklinik Tübingen

Schlüsselwörter
Trousseau-Syndroms, Thrombophlebitis saltans, Thrombose, paradoxe Embolie, thromembolisches Ereignis, fulminant

Zusammenfassung
Das Trousseau-Syndrom ist eine klinische Herausforderung und kann facettenreich und nicht selten fulminant verlaufen. Wir berichten über einen klinischen Fall einer Patientin die sich initial mit einer Thrombophlebitis saltans in unserer Ambulanz vorstellte. Der weitere klinische Verlauf stellte sich bei arteriellen und venösen Thrombosen und möglichen paradoxen Embolien dramatisch und rasch progredient dar. Im Staging ergab sich der dringende Verdacht auf das Vorliegen eines metastasierten Zervixkarzinoms. Bei weiter zunehmender schneller klinischer Verschlechterung mit progredienter Vigilanzminderung bei rezidivierenden thrombembolischen Ereignissen, persistierender Anurie und Progredienz der ischämischen Areale entschied man sich in Anbetracht des schweren und komplexen Erkrankungsmusters gegen eine Fortsetzung der medizinischen Maßnahmen. In Zusammenschau der Klinik und der apparativen Diagnostik stellten wir die Diagnose eines Trousseau-Syndroms. Die Patientin verstarb 15 Tage nach Erstvorstellung in unserer angiologischen Sprechstunde. Bei rezidivierenden episodischen oder foudroyant verlaufenden Thrombophlebitiden,venösen und arteriellen Thrombosen bzw. Thrombembolien sollte an ein paraneoplastisches Geschehen gedacht und eine maligne Grunderkrankung gesichert bzw. ausgeschlossen werden.

Keywords
Trousseau syndrome, thrombophlebitis saltans, thrombosis, paradoxical embolism, thromboembolic event, fulminant

Summary
The Trousseau syndrome is a clinical challenge and can be multi-faceted and often fulminant. We report a clinical case of a patient who initially presented with a thrombophlebitis saltans in our outpatient clinic. The further clinical course was dramatic and rapidly progressive in arterial and venous thrombosis and possible paradoxical embolisms. In staging, there was an urgent suspicion of the presence of metastatic cervical carcinoma. With continued rapid clinical worsening with progressive reduction of vigilance in recurrent thromboembolic events, persistent anuria and progression of ischemic areas, it was decided not to continue with the medical treatment given the severe and complex disease pattern. In a synopsis of the clinic and the diagnostic apparatus, we diagnosed a Trousseau syndrome. The patient died 15 days after the first presentation in our angiological consultation. In atypical clinic with recurrent episodic or foudroyant thrombophlebitis, venous and arterial thrombosis or thromboembolisms should be thought of paraneoplastic events and a malignant underlying disease secured or excluded.

Korrespondenzadresse
Dr. med. Toni Silber
Universitäts-Hautklinik Tübingen
Liebermeisterstraße 25, 72076 Tübingen
Tel. 07071/29-84575, Fax 07071/29-25229
E-Mail: Toni.Silber@med.uni-tuebingen.de

Fulminant course of a Trousseau syndrome
Phlebologie 2018; 47: 133–136
https://doi.org/10.12687/phleb2402-3-2018
Eingereicht: 9. November 2017
Angenommen: 16. März 2018

English version available at:
www.thieme.de/phlebo

Anamnese

Eine 76-jährige Patientin stellte sich erstmals in unserer Gefäßsprechstunde mit seit 4 Tagen bestehendem strangförmigen Erythem und Schmerzen im Bereich des linken distalen Unterschenkels und Vorfußes vor. Die Beschwerden seien spontan ohne vorhergehendes Trauma oder Operationen aufgetreten. Vergleichbare Veränderungen seien bisher nicht aufgetreten. Eine extern durchgeführte orale Antibiose mit Cefuroxim 500 mg 2x/tgl und eine prophylaktische Antikoagulation mit Fondaparinux 2,5 mg erbrachten keine Besserung der Beschwerden.

Neben einem arteriellen Hypertonus bestanden ein langjähriger Nikotinabusus und eine chronische Niereninsuffizienz. Keine Thrombosen in der Vorgeschichte. Keine Allergien.

Diagnostik und Therapie

Zum Zeitpunkt der Erstvorstellung zeigte sich die Patientin in einem guten Allgemeinzustand und gutem Ernährungszustand. Es bestanden keine Thoraxschmerzen oder Dyspnoe. Ebenfalls konnte keine B-Symptomatik eruiert werden. Außer den Schmerzen im Bereich des linken Beines habe die Patientin keine Beschwerden. Am distalen linken Unterschenkel zeigten sich strangförmige, überwärmte druckschmerzhafte Erytheme im Verlauf der V. saphena magna, sowie des medialen und lateralen Vorfußes. In diesem Bereich bestand Druckschmerzhaftigkeit. Der gesamte Unterschenkel wies eine leichte ödematöse Schwellung auf (▶ Abb. 1).

Laborchemisch fielen neben einer Leukozytose von 14600/µl und einer CRP-Erhöhung von 6,82 mg/dl (Referenz 0,5 mg/dl) pathologische Retentionsparameter mit einem Kreatininwert von 3,0 mg/dl und ei-

Dieses Dokument wurde zum persönlichen Gebrauch heruntergeladen. Vervielfältigung nur mit Zustimmung des Verlages.

© Schattauer 2018

Abb. 1
Im Bereich des distalen Unterschenkels sowie des linken Vorfußes zeigen sich drei teils gabelartige erythematöse, überwärmte, strangförmige Verhärtungen.

ner GFR von 15,2 ml/min auf. Duplexsonografisch zeigte sich eine tiefe Beinvenenthrombose der V. poplitea links und der Äste der Vv. peroneae, Vv. gastrocnemii und Vv. soleii links sowie zusätzlich eine langstreckige Thrombophlebitis der V. saphena magna links ab unterhalb des Kniebereiches bis zum Fußrücken.

Verlauf

Unter Berücksichtigung der o.g. Retentionsparameter musste die Fondaparinux-Therapie auf eine PTT-gesteuerte unfraktionierte Heparintherapie umgestellt werden. Hierfür und zur Durchführung einer ergänzenden Staginguntersuchung stellten wir die Indikation zur stationären Aufnahme. Dieses Vorgehen wurde von der Patientin nicht gewünscht. Die Patientin verließ das Krankenhaus gegen ärztlichen Rat.

Nach drei Tagen stellte sich die Patientin erneut notfallmäßig und nun in einem reduzierten Allgemeinzustand mit zunehmender livid-dunkelroter Verfärbung des linken Fußes und Unterschenkels, sowie einer mindertemperierten, weißlich-lividen rechten kontralateralen Extremität vor. Die Rekapillarisierung am rechten Unterschenkel und Vorfuß war nicht vorhanden. Motorik und Sensibilität zeigten sich unauffällig. Klinisch bestand der Verdacht einer kritischen Extremitätenischämie. Diese konnte im weiteren Verlauf duplexsonografisch bestätigt werden.

Aufgrund der venösen sowie arteriellen Verschlüsse, die in jüngster Zeit und erstmalig entstanden, wurde eine Computertomographie initiiert. Hier zeigten sich multiple thrombembolische Befunde: ein kompletter Verschluss der arteriellen poplitealen Strombahn und kurzstreckige mittel- bis höhergradige Stenosierung der Arteria femoralis superficialis rechts. Zudem bot sich wandadhärentes Thrombusmaterial in der Aorta infrarenalis und descendens sowie eine Thrombose der Vena iliaca communis links, letztere bis an die Vena cava inferior heranreichend.

Des Weiteren zeigte sich der hochgradige Verdacht auf das Vorliegen eines Zervixkarzinoms mit lokoregionärer Peritonealkarzinose und Infiltration der pararektalen Faszies und des Uterus. (► Abb. 2) Die histologische Sicherung dieser radiologischen Verdachtsdiagnose konnte aufgrund des rapiden klinischen Verlaufs nicht erfolgen.

Aufgrund der kritischen Extremitätenischämie, die vital gefährdend erschien, wurde eine notfallmäßige Thrombendarteriektomie der A. poplitea rechts und A. femoralis superficialis (AFS) rechts mit anschließender Versorgung mittels Patchplastik durchgeführt, welche aufgrund eines frühen Wiederverschlusses nochmalig durchgeführt werden musste.

Beide Interventionen verliefen frustran und es kam rasch zu Nekrosen, so dass letztendlich die Amputation des rechten Unterschenkels erfolgen musste.

Folgend zeigt sich eine neu aufgetretene ebenfalls scharfbegrenzte livid-hämorrhagische Veränderungen im Bereich der rechten Hand sowie des Armes. (► Abb. 3)

Bei weiter zunehmender klinischer Verschlechterung mit progredienter Vigilanzminderung, persistierender Anurie und Progredienz der ischämischen Areale entschied man sich in Anbetracht des schweren und komplexen Erkrankungsmusters gegen eine Fortsetzung der medizinischen Maßnahmen. Die Patientin verstarb 15 Tage nach Erstvorstellung in unserer angiologischen Sprechstunde.

In Zusammenschau der Klinik und der apparativen Diagnostik stellten wir die Diagnose eines Trousseau-Syndroms (TS) bei hochgradigem Verdacht auf ein metastasiertes Zervixkarzinom.

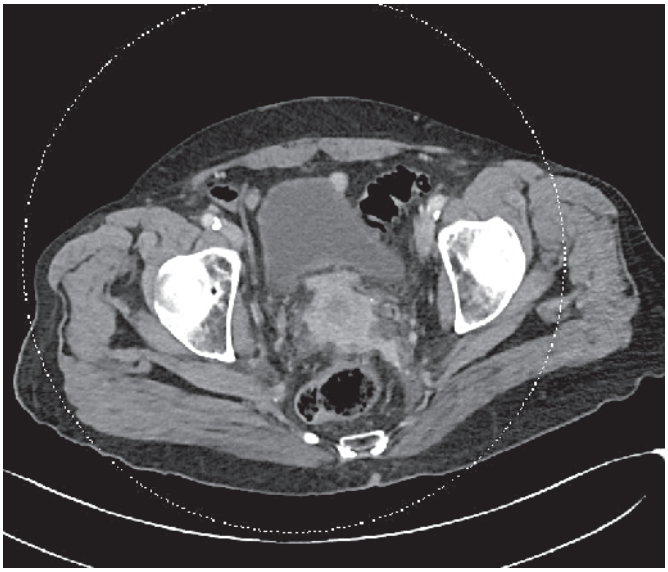

Abb. 2
Verdacht auf Cervixkarzinom – aufgetriebene, irregulär verdickte Zervix mit deutlicher Kontrastmittelaufnahme. Angrenzende mesenteriale Verdichtungen, insbesondere links.

Diskussion

Armand Trousseau beschrieb 1865 als erster den Zusammenhang zwischen dem Auftreten von episodischen migratorischen Thrombophlebitiden und einer Tumorerkrankung (1). Heute wird das episodische

Dieses Dokument wurde zum persönlichen Gebrauch heruntergeladen. Vervielfältigung nur mit Zustimmung des Verlages.

© Schattauer 2018

Auftreten verschiedener Entitäten wie Thrombophlebitis migrans et saltans, venöse Thromboembolien (VTE) und arterielle Thrombosen bei vorhandener maligner Grunderkrankung als Trousseau-Syndrom zusammengefasst.

Neben hereditären Thrombophilien und venösen Thromboembolien in der Patientenvorgeschichte gehören Malignome zu den wichtigsten dispositionellen Risikofaktoren für die Entwicklung von venösen Thromboembolien. Bei Tumorpatienten treten VTE gehäuft auf. Etwa 15 % dieser Patientengruppe sind zum Diagnosezeitpunkt einer Thrombose an einem Malignom erkrankt (2). Des Weiteren ist vor allem bei Patienten mit idiopathischen Thrombosen das Risiko einer bisher nicht erkannten malignen Grunderkrankung mit 3–15 % erhöht (3). VTE sind schwerwiegende Komplikationen bei Patienten mit einer malignen Grunderkrankung und werden bis zu 15% klinisch manifest (4). Die akuten und langfristigen Folgen von VTE spielen eine wesentliche Rolle hinsichtlich der Mortalität und stellen die zweithäufigste Todesursache bei Tumorpatienten dar. Aus diesem Grund sind Patienten mit einer malignen Grunderkrankung hinsichtlich VTE als Risikopatienten einzuordnen (5).

Diese erworbenene Koagulopathie ist vor allem bei Patienten mit soliden Adenokarzinomen und hämatoonkologischen Erkrankungen assoziiert (6).

Die Erklärung der Pathogenese der hämostaseologischen Veränderungen bei Tumorpatienten ist komplex, offensichtlich multifaktoriell und bis heute nicht abschließend geklärt (7, 8). Neben klassischen Ursachen wie Patientenalter, Immobilität, assoziierten Therapien wie Chemotherapien, Bestrahlungen oder tumorbedingten Gefäßkompressionen bzw. -infiltrationen, werden erworbene tumorassoziierte Thrombophilien durch Bildung von tissue-factor, cancer procoagulant (CP), Zytokinen und TNF diskutiert (9). Bei muzinösen Adenokarzinomen konnten außerdem Glykoproteine identifiziert werden, welche den Faktor X aktivieren (10). Dies stellt eine mögliche Erklärung für die vergleichsweise häufige Thromboseneigung bei Patienten mit Adenokarzinomen dar (11). Für die Routinediagnostik stehen die

Abb. 3 Im Bereich der rechten oberen Extremität zeigen sich livid-hämorrhagische scharfbegrenzte Makula. Die rechte Hand ist ödematös geschwollen. Rekapillarisierung ist im Bereich des DII und DIII rechts nicht vorhanden.

genannten prokoagulatorischen Faktoren nicht zur Verfügung, so dass es sich beim TS derzeit um eine klinische Diagnose in Zusammenschau des episodischen Auftretens verschiedener thromboembolischer Entitäten mit dem Nachweis eines malignen Geschehens handelt.

Therapeutisch steht bei der Behandlung des TS, insofern möglich, ein kurativer Behandlungsansatz entsprechend der nachgewiesenen malignen Grunderkrankung im Vordergrund. Des Weiteren müssen venöse Thrombembolien (VTE) suffizient und leitliniengerecht behandelt werden. Eine suffiziente Behandlung kann das Überleben von Tumorpatienten verbessern (12). Neben den primären Ursachen des Malignoms zählen die Folgen einer VTE zu den führenden Ursachen der Mortalität (13). Die initiale Behandlung einer Venenthrombose bei Tumorpatienten erfolgt neben einer Kompressionstherapie mit Heparinen. Niedermolekulares Heparin (NMH) zeigt das günstigere Rezidiv-, Blutungs- und Mortalitätsrisiko im Vergleich zu Vitamin-K-Antagonisten (VKA) (14, 15). Die Dauer der initialen Thrombosebehandlung bei Tumorpatienten sollte mindestens 3–6 Monate betragen. Dauer und Dosierung der nachfolgenden Erhaltungstherapie richten sich nach der Aktivität des Tumorleidens und dem Blutungsrisiko. Strategien für eine eskalierte Antikoagulation bei rezidivierenden thrombembolischen Komplikationen trotz formal adäquater Therapie (therapierefraktäres Trousseau-Syndrom) bei Patienten mit fortgeschrittenem Tumorleiden sollten in palliativer Indikation interdisziplinär onkologisch-hämostaseologisch am individuellen Fall entschieden werden (16).

Der alleinige Nachweis einer malignen Grunderkrankung stellt keine ausreichende Indikation für eine dauerhafte Antikoagulation dar. Kommen zusätzliche thrombogene Risikofaktoren wie operative Eingriffe, Chemotherapien, Radiatio, zentrale Katheter, Immobilität, tumorbedingte Gefäßkompression oder -infiltration hinzu, kann eine risikoadaptierte Thromboseprophylaxe mit NMH in Betracht gezogen werden. Ein regelmäßiges Thrombosescreening bei diesbezüglich asymptomatischen Tumorpatienten wird nicht empfohlen. Nicht selten fallen asymptomatische Lungenarterienembolien im Rahmen von Staginguntersuchungen auf. Diese sollte leitliniengerecht behandelt werden. Sofern thromboseverdächtige Beschwerden bestehen, stellt die Kompressionsultraschalluntersuchung die primäre Diagnostik dar. Die Bestimmung der D-Dimere bei aktiver Tumorerkrankung ist aufgrund der geringen Spezifität mit häufigen falsch-positiven Befunden nicht sinnvoll.

Bei Auftreten von arteriellen und venösen Thrombembolien in kleinen und größeren Gefäßen muss differenzialdiagnostisch u.a. an eine heparininduzierte Thrombozytopenie (HIT) Typ II bei der Anwendung von Heparinen gedacht werden. Da unsere Patientin bei Auftreten der akuten venösen und arteriellen Ereignisse eine Therapie mit Fondaparinux erhielt und sich darüber hinaus die Thrombozytenzahl im Labor normwertig zeigte, ist eine HIT Typ II im vorliegenden Fall ausgeschlossen.

Die Heparin-induzierte Thrombozytopenie Typ II ist eine immunvermittelte Reaktion, bei der pathophysiologisch eine Antikörperbildung gegen den Komplex aus Plättchenfaktor 4 und Heparin erfolgt. In den ersten Behandlungstagen mit unfraktioniertem Heparin (UFH) und niedermo-

Dieses Dokument wurde zum persönlichen Gebrauch heruntergeladen. Vervielfältigung nur mit Zustimmung des Verlages.

lekularen Heparinen (NMH) kommt es zu einem deutlichen Abfall der Thrombozyten von mindestens der Hälfte des Ausgangswertes. Infolge dieser Reaktion erfolgt eine Aktivierung und Agglutination der Thrombozyten mit nachfolgenden Thromboembolien, seltener Blutungen. Sie stellt eine gefährliche unerwünschte Nebenwirkung bei der Anwendung von Heparinen dar und tritt 10-mal häufiger unter UFH als unter NMH auf (18).

Zudem muss differenzialdiagnostisch bei Auftreten von venösen und arteriellen Thrombembolien an ein Antiphospholipid-Syndrom oder Systemvaskulitiden gedacht werden. In Anbetracht des raschen und fulminanten Verlaufs bei der hier vorgestellten Patientin wurde auf eine diesbezügliche Diagnostik (Lupus-Antikoagulans, Cardiolipin-/ Antiphospholipid-Antikörper, ANCA) verzichtet. Weitere Differentialdiagnosen bei oberflächlichen, migratorischen Thrombophlebitiden sind eine bestehende chronisch venöse Insuffizienz, Endangiitis obliterans, M. Behcet, Lupus erythematodes, Granulomatose mit Polyangitis oder ein septisches Geschehen (17).

Bei untypischer Klinik, rezidivierenden episodischen Thrombophlebitiden und venösen Thrombembolien sollte an maligne Erkrankungen gedacht und ein entsprechendes Screening veranlasst werden.

Interessenkonflikt

Die Autoren geben an, dass kein Interessenkonflikt besteht.

Ethische Richtlinien

Die für dieses Manuskript erhobenen Daten stimmen mit den nationalen Gesetzen und der aktuellen Helsinki-Deklaration überein, eine Einverständniserklärung des Patienten lag vor.

Literatur

1. Trousseau A. Plegmasia alba dolens. Clinique Medicale de l´Hotel-Dieu Paris 3: 654–712.
2. Lee AY. Management of thrombosis in cancer: primary prevention and secondary prophylaxis. Br J Haematol 2005; 128(3): 291–302.
3. Carrier M et al. Clinical challenges in patients with cancer-associated thrombosis: Canadian expert consensus recommendations. Curr Oncol 2015; 22(1): 49–59.
4. van Es N et al. Comparison of risk prediction scores for venous thromboembolism in cancer patients: a prospective cohort study. Haematologica 2017; 102(9): 1494–1501.
5. Elting LS et al. Outcomes and cost of deep venous thrombosis among patients with cancer. Arch Intern Med 2004; 164(15): 1653–1661.
6. Blom JW et al. Malignancies, prothrombotic mutations, and the risk of venous thrombosis. JAMA 2005; 293(6): 715–722.
7. Falanga A, Russo L, Milesi V. The coagulopathy of cancer. Curr Opin Hematol 2014; 21(5): 423–429.
8. Dicke C, Langer F. Pathophysiology of Trousseau's syndrome. Phlebologie 2018; 47(1): 24–31.
9. Guzman-Uribe P, Vargas-Ruiz AG. Thrombosis in leukemia: incidence, causes, and practical management. Curr Oncol Rep 2015; 17(5): 444.
10. Piccioli A et al. Cancer and venous thromboembolism. Am Heart J 1996; 132(4): 850–855.
11. Levitan N et al. Rates of initial and recurrent thromboembolic disease among patients with malignancy versus those without malignancy. Risk analysis using Medicare claims data. Medicine (Baltimore) 1999; 78(5): 285–291.
12. Gerotziafas GT et al. Clinical studies with anticoagulants to improve survival in cancer patients. Pathophysiol Haemost Thromb 2008; 36(3–4): 204–211.
13. Trujillo-Santos J et al. Clinical outcome in patients with venous thromboembolism and hidden cancer: findings from the RIETE Registry. J Thromb Haemost 2008; 6(2): 251–255.
14. Akl EA et al. Anticoagulation for the initial treatment of venous thromboembolism in patients with cancer. Cochrane Database Syst Rev 2008(1): p. Cd006649.
15. Lee AY et al. Low-molecular-weight heparin versus a coumarin for the prevention of recurrent venous thromboembolism in patients with cancer. N Engl J Med 2003; 349(2): 146–153.
16. Beyer-Westendorf J, Werth S. Neue Optionen in der Antikoagulation bei Therapie-refraktärem Trousseau-Syndrom. Phlebologie 2011; 40: 211–215.
17. Samlaska CP, James WD. Superficial thrombophlebitis. II. Secondary hypercoagulable states. J Am Acad Dermatol 1990; 23(1): 1–18.
18. Martel N, Lee J, Wells PS. Risk for heparin-induced thrombocytopenia with unfractionated and low-molecular-weight heparin thromboprophylaxis: a meta-analysis. Blood 2005; 106(8): 2710–2715.

Dieses Dokument wurde zum persönlichen Gebrauch heruntergeladen. Vervielfältigung nur mit Zustimmung des Verlages.

© Schattauer 2018