

# Narbe und Keloid – und nun?

## Scars and Keloids – What can be Done?

### Autoren

J. Heinlin, M. Landthaler, S. Karrer

### Institut

Klinik und Poliklinik für Dermatologie (Direktor: Prof. Dr. med. Dr. h. c. M. Landthaler) der Universität Regensburg

### Bibliografie

**DOI** 10.1055/s-2008-1077602  
Akt Dermatol 2008; 34:  
414–421 © Georg Thieme  
Verlag KG Stuttgart · New York  
ISSN 0340-2541

### Korrespondenzadresse

**PD Dr. med. Sigrid Karrer**  
Klinik und Poliklinik  
für Dermatologie  
Universitätsklinikum  
Regensburg  
Franz-Josef-Strauß-Allee 11  
93042 Regensburg  
sigrid.karrer@  
klinik.uni-regensburg.de

### Zusammenfassung

▼  
Nach Verletzungen der Haut kommt es im Rahmen einer komplexen Wundheilungskaskade zur Wiederherstellung der anatomischen und funktionellen Integrität. Hierbei resultiert eine Narbe mit minderwertigem kollagenreichem Bindegewebe; eine Restitutio ad integrum wird leider nie erreicht. Dehnen sich überschießende Proliferationen über das ursprünglich traumatisierte Areal hinweg aus, so werden diese als Keloid bezeichnet. Manchmal treten Keloide auch

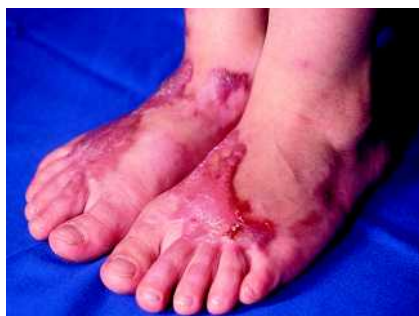spontan bei prädisponierten Patienten auf. Als mögliche Symptome können sowohl funktionelle, sensorische als auch kosmetische und psychische Probleme auftreten. Die Therapie von Keloiden ist für Patient und Dermatologen frustrierend. Zwar existieren zahlreiche Therapieoptionen, jedoch sind die Ergebnisse oft nicht befriedigend. Zudem fehlen Ergebnisse prospektiver, kontrollierter Studien. Diese Übersichtsarbeit fasst wesentliche Optionen der Therapie von Keloiden und hypertrophen Narben mit ihren Vor- und Nachteilen zusammen.

### Einleitung

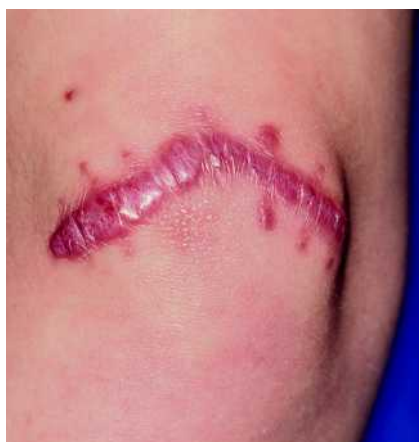▼  
Die Ausbildung einer Narbe kann als Prozess zur Wiederherstellung der anatomischen und funktionellen Integrität der Haut angesehen werden. Die Wundheilung selbst ist eine komplexe, physiologische Antwort auf Verletzungen und Entzündungen. Kommt es hier zu einer Störung im Ablauf, so kann eine pathologische Narbenbildung entstehen; es resultieren hypertrophe Narben oder Keloide.

Keloide sind bereits seit Tausenden von Jahren bekannt. Erstmals in der Literatur wurden im Jahre 1806 Wulstnarben durch Jean Louis Alibert beschrieben. Im Jahr 1816 wurde durch ihn dann in Anlehnung an das griechische Wort „chele“ (Krebsschere) der Begriff „Keloid“ geprägt [1]. Damit wird das tumorartige Wachstum der Läsion in die gesunde Haut hinein beschrieben. Im Gegensatz zu hypertrophen Narben, die stets auf das ursprüngliche Wundgebiet beschränkt bleiben und maximal wenige Zentimeter über das Hautniveau wachsen, wachsen Keloide infiltrativ und expansiv über die Wundgrenzen hinaus und können fußballgroß werden (● Abb. 1, 2, ● Tab. 1). Durch ein verschobenes Gleichgewicht zwischen Synthese und Abbau von dermale Kollagen zugunsten des Kollagen-

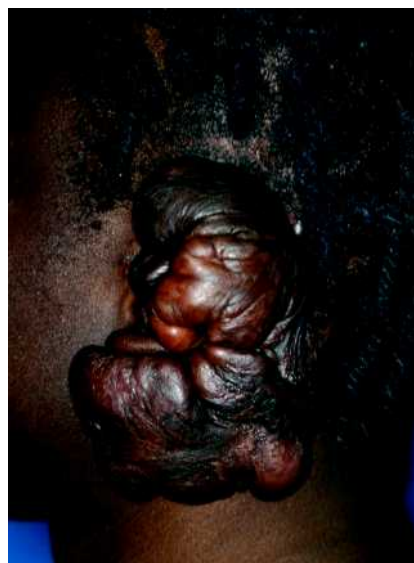aufbaus wird exzessiv Narbengewebe gebildet. Histologisch findet sich dabei je nach Narbenalter unterschiedlich zellreiches Bindegewebe, in dem spindelige Fibroblasten parallel zur Oberfläche gelagert sind. Im Keloid zeigen sich kernarme hyaline kollagene Fasern, während hypertrophe Narben im Gegensatz zum Keloid zahlreiche  $\alpha$ -SMA (alpha-smooth-muscle-actin)-positive Myofibroblasten enthalten. Die entscheidende Effektorzelle bei der Keloidbildung ist der dermale Fibroblast, der einen hyperproliferativen Phänotyp darstellt. So exprimieren kultivierte Keloid-Fibroblasten vermehrt Zytokine und Wachstumsfaktoren wie den transforming growth factor TGF- $\beta$ 1 und TGF- $\beta$ 2 oder den vascular endothelial growth factor (VEGF) und produzieren vermehrt Komponenten der extrazellulären Matrix (ECM) wie Fibronektin, Elastin, Proteoglykane, Hyaluronsäure und vor allem Kollagen. Proteolytische Enzyme, die zum Abbau der extrazellulären Matrix beitragen (z.B. Matrixmetalloproteinasen, Urokinase), werden hingegen vermindert exprimiert. Zugleich ist die Apoptoserate von Keloidfibroblasten erniedrigt. Es konnte in einer neueren Studie mittels Affymetrix Microarrays gezeigt werden, dass insgesamt 105 Gene in Keloiden auf- oder herabreguliert werden und dass diese Regulation in unterschiedlich aktiven Regionen



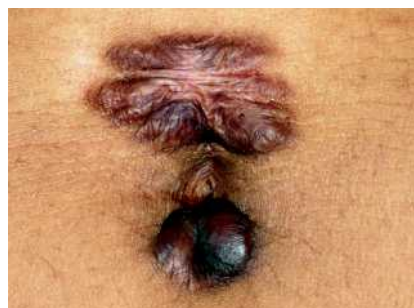**Abb. 1** Hypertrophe Narben an den Fußrücken eines 7-jährigen Mädchens nach einer Verbrennung 3. Grades in diesem Bereich.



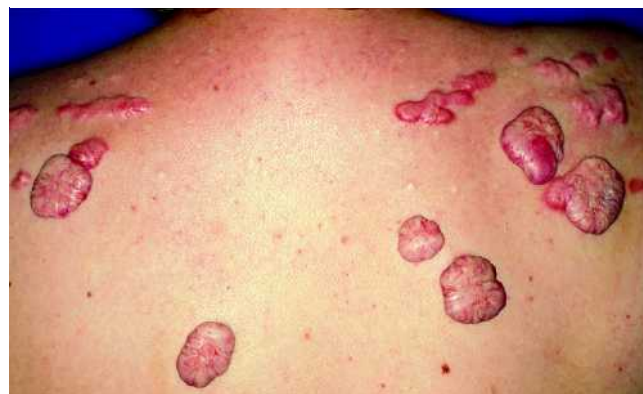**Abb. 2** Hypertrophe Narbe nach Exzision eines kongenitalen Nävus am Knie bei einem 10-jährigen Mädchen. Im Gegensatz zum Keloid bleibt die hypertrophe Narbe auf das ursprüngliche Wundgebiet beschränkt.



**Abb. 3** 21-jähriger Mann (Hauttyp VI) mit spontan aufgetretenem Keloid am linken Ohr.



**Abb. 4** Keloid am Bauchnabel nach Piercing.



**Abb. 5** Zahlreiche Keloide am Rücken einer 38-jährigen Frau bei Z.n. Akne in der Pubertät und positiver Familienanamnese für Keloide.

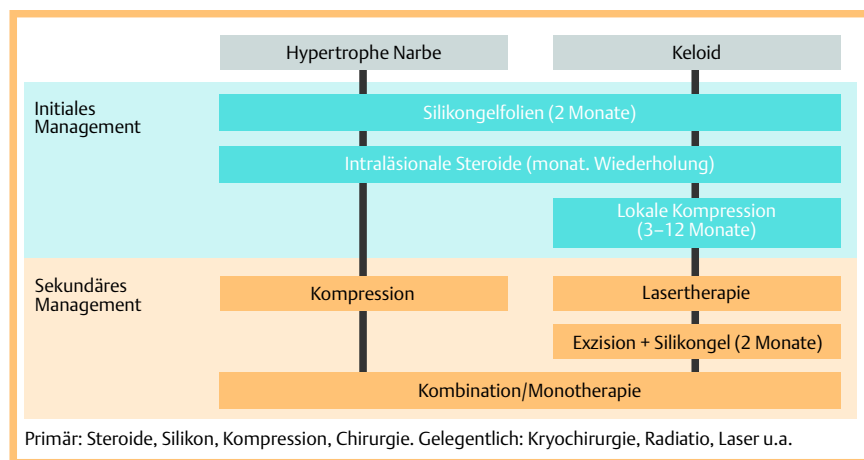
**Tab. 1** Klinische Unterschiede zwischen hypertrophen Narben und Keloiden.

Klinische Kriterien	Keloid	Hypertrophe Narbe
Inzidenz	selten	häufig
Assoziation mit Hauttyp	nein	zunehmende Assoziation mit zunehmender Hautpigmentierung
Bevorzugte Lokalisation	Sternum, Schultern, Ohrläppchen	keine
Ausdehnung	überschreitet ursprüngliche Narbengrenzen	auf die ursprünglichen Narbengrenzen begrenzt
Zeitpunkt der Entstehung	Ø 3 Mo.-Jahre nach Trauma	Ø 4 Wo. nach Trauma
Spontane Rückbildung	sehr selten	möglich
Symptome	ausgeprägter Juckreiz	geringer Juckreiz

des Keloids (regressives Zentrum, aktiver Rand) jeweils unterschiedlich ist. So war z.B. der Apoptose-Inhibitor AVEN nur in den aktiven Keloidrändern heraufreguliert, während Apoptose-induzierende Gene wie ADAM12 und Gene, die die Degradation der extrazellulären Matrix induzieren, wie MMP-19, nur im regressiven Keloidzentrum heraufreguliert waren [2]. So könnte die Aktivierung proapoptotischer Gene oder die Hemmung ECM-induzierender Gene in der Zukunft ein möglicher therapeutischer Ansatzpunkt zur Behandlung von Keloiden sein.

Gerade in der Frühphase kann man klinisch nur schwer zwischen hypertrophen Narben und Keloiden unterscheiden. Hypertrophe Narben, die wie Keloide ebenfalls wulstig erscheinen, treten bereits frühzeitig nach dem auslösenden Ereignis auf, meist innerhalb von 4 Wochen; sie wachsen zunächst für 3 bis 6 Monate und können sich im Laufe der Zeit langsam über 1 bis 2 Jahre spontan wieder zurückbilden. Keloide hingegen entste-

hen deutlich später, meist erst nach Jahren [3] und können sich nach jahre- bis jahrzehntelanger Persistenz meist vom Zentrum ausgehend rückbilden; die peripheren Anteile bleiben typischerweise aktiv. Keloide treten bei Männern und Frauen gleich häufig auf. Alle Altersklassen sind involviert, wenn auch Patienten zwischen dem 10. und 30. Lebensjahr besonders betroffen sind [4]. Genetische Faktoren wie die Zugehörigkeit zur dunkelhäutigen Rasse und familiär gehäuftes Auftreten spielen eine Rolle (Abb. 3). Als weitere Risikofaktoren müssen erhöhte Wundspannung nach chirurgischen Eingriffen, andere vorausgegangene Traumen wie Tätowierungen, Piercings (Abb. 4), Injektionen und Impfungen genannt werden. Auch nach kutanen Entzündungen wie Akne (Abb. 5) können Keloide auftreten.



**Abb. 6** Therapiemanagement (Stufenschema) hypertropher Narben und Keloide nach der Empfehlung einer internationalen Expertenkommission (modifiziert nach: Mustoe TA et al., 2002 [6]).

Ebenso scheinen hormonelle Einflüsse wahrscheinlich, was sich durch das gehäufte Vorkommen in Pubertät und Schwangerschaft erklären lässt. Jedoch ist auch eine spontane Entstehung möglich; man nimmt an, dass Spontankeloide durch unbemerkt abgelaufene, minimale Traumen ausgelöst werden. Klassische Prädispositionsstellen sind Brust, Rücken, Schulterpartie, Oberarme, Hals und Ohrfläppchen.

Typische Beschwerden sind z. B. persistierender Juckreiz im aktiven Randbereich, Spannungsgefühl, Berührungsempfindlichkeit, Dysästhesien, Schmerzen und Kontrakturen mit Bewegungseinschränkungen. Durch das expansive Wachstum können nicht selten kosmetische und auch psychische Probleme auftreten.

Insbesondere bei hypertrophen Narben kommt es durch die Ausbildung von Myofibroblasten zu Narbenkontrakturen mit nachfolgend ausgeprägten funktionellen Einschränkungen.

## Prävention

Eine entscheidende Rolle spielt die Prävention von hypertrophen Narben und Keloide, vor allem bei Patienten mit entsprechenden Risikofaktoren. Die Vermeidung unnötiger Wunden ist daher bei solchen Patienten oberstes Ziel. Wenn Verletzungen auftreten oder nicht vermieden werden können, so besteht die Herausforderung darin, beeinflussbare Risikofaktoren für eine Keloidentstehung auszuschalten. Bei notwendigen Operationen ist beispielsweise eine schonende Gewebebehandlung anzustreben; entsprechende Schnittführungen entlang der Spannungslinien, atraumatische Techniken mit gründlicher Blutstillung sind neben geeignetem Nahtmaterial und sorgfältigen Hautnähten, Geringhalten der Wundspannung, Vermeidung von Wundinfektionen und einer sorgfältigen Wundversorgung von zentraler Bedeutung [5]. Wenn eine Neigung zu Keloide oder hypertrophen Narben bekannt ist, sollte bei geplanten operativen Eingriffen von vornherein postoperativ eine prophylaktische Anwendung von Silikongel oder eine lokale Druckbehandlung in Erwägung gezogen werden. Die Wirksamkeit von Silikongelfolien zur Prävention von hypertrophen Narben und Keloide konnte in einer kontrolliert-randomisierten Studie an Hochrisikopatienten gezeigt werden [6].

## Behandlung von Keloide und hypertrophen Narben

Ziel der Therapie ist es generell, Größe, Ausdehnung und Volumen der pathologischen Narbe zu reduzieren und so ein schöneres kosmetisches Ergebnis zu erzielen, funktionelle Beeinträchtigungen auszuschalten oder wenigstens zu verbessern und auch Beschwerden wie Juckreiz, Dysästhesien oder Spannungsgefühl zu reduzieren. Grundsätzlich erfolgt die Behandlung von hypertrophen Narben und Keloide in vielen, aber nicht in allen Bereichen, gleich.

Es gibt keine Standardtherapiemethode für alle Narben, da viele Faktoren bei der Narbenentstehung und auch deren Rückbildung eine Rolle spielen. Von einer internationalen Expertenkommission wurde daher ein Stufenschema publiziert, bei dem zunächst nebenwirkungsarme Therapieoptionen wie Silikongele oder Steroidinjektionen als initiales Management angewendet werden. In weiteren Schritten erfolgen dann bei Versagen der primären Therapieoptionen unter anderem Kompression, Lasertherapie oder auch kombinierte Therapieformen [7] (Abb. 6). Im Gegensatz zu den deutschen Leitlinien zur Behandlung von Keloide nimmt in diesem Stufenschema die Kryochirurgie nur eine untergeordnete Rolle ein. Nur wenige Methoden sind allgemein anerkannt; kontrollierte Studien sind rar, prospektive klinisch-kontrollierte Studien existieren überhaupt nicht. Die 2004 veröffentlichte deutsche Leitlinie zur Therapie pathologischer Narben unterscheidet zwischen gesicherten, etablierten Verfahren, Therapieformen mit fraglicher Wirkung und Therapieformen aus anekdotischen Berichten [8]. Generell kann man zwischen physikalischen und medikamentösen Methoden unterscheiden (Abb. 7). In den folgenden Abschnitten werden die einzelnen Methoden der Narbentherapie näher aufgeführt (Tab. 2).

## Therapieoptionen Chirurgie

Aufgrund der hohen Rezidivrate von 45 bis 100% [9] wird eine Operation alleine als obsolet angesehen. Sie sollte immer als Kombinationstherapie z. B. mit einer anschließenden Radiatio, intraläsionalen Steroiden oder Interferonen bzw. Kompression kombiniert werden. Da bei hypertrophen Narben die Möglichkeit einer spontanen Rückbildung besteht, sollte hier frühestens ein Jahr nach der Narbenentwicklung operiert werden. Ein typisches Kriterium für hypertrophe Narben ist die Narbenkontraktur, die zum Teil mit enormen funktionellen Einschränkungen

Physikalische Verfahren	Medikamentöse Verfahren
<b>Chirurgische Verfahren:</b> <ul style="list-style-type: none"> <li>■ Narbenexzision</li> <li>■ Z-Plastik</li> <li>■ W-Plastik</li> <li>■ „Broken-line-Technik“</li> <li>■ serielle YV-Plastik</li> <li>■ Fillet-Lappen</li> <li>■ Hauttransplantat</li> </ul>	<b>Intraläsionale Applikation:</b> <ul style="list-style-type: none"> <li>■ Kortikosteroide</li> <li>■ Interferon-<math>\alpha</math> und -<math>\gamma</math></li> <li>■ Zytostatika (Bleomycin, 5-FU)</li> <li>■ Verapamil</li> </ul>
<ul style="list-style-type: none"> <li>■ Kryochirurgie</li> </ul>	<b>Topische Applikation:</b> <ul style="list-style-type: none"> <li>■ Narbencremes</li> <li>■ Imiquimod</li> </ul>
<ul style="list-style-type: none"> <li>■ Radiatio</li> </ul>	<b>Orale Applikation:</b> <ul style="list-style-type: none"> <li>■ Kalziumantagonisten</li> <li>■ Colchizin</li> <li>■ Pentoxifyllin</li> <li>■ Vitamin E</li> <li>■ Zink</li> <li>■ Retinoide</li> <li>■ Chloroquin</li> <li>■ D-Penicillamin</li> <li>■ Antihistaminika</li> </ul>
<ul style="list-style-type: none"> <li>■ Kompression</li> </ul>	
<b>Laser:</b> <ul style="list-style-type: none"> <li>■ CO<sub>2</sub>-Laser</li> <li>■ Erbium YAG</li> <li>■ Farbstofflaser</li> <li>■ Neodym-YAG-Laser</li> </ul>	
<ul style="list-style-type: none"> <li>■ Silikongel/Silikongelfolien</li> </ul>	
<b>Weitere physikalische Therapien:</b> <ul style="list-style-type: none"> <li>■ Massage, Iontophorese, Hydrotherapie</li> </ul>	
<ul style="list-style-type: none"> <li>■ etablierte Verfahren</li> <li>■ Therapieformen mit noch ungenügend verifizierter oder fraglicher Wirkung</li> <li>■ Therapieformen aus anekdotischen Berichten</li> </ul>	

**Abb. 7** Physikalische und medikamentöse Therapieoptionen. Nach: Koller J et al, Leitlinie zur Therapie pathologischer Narben, 2004 [8]

vergesellschaftet ist; gerade hier können entlastende Operationen sehr wirksam sein. Zur operativen Korrektur von Keloiden stehen mehrere Verfahren zur Auswahl. Die Exzision sollte nach Möglichkeit intramarginal, d.h. innerhalb der Narbengrenzen, stattfinden, um Rezidive zu verhindern. Auch können Entlastungsplastiken (W-, Z-Plastik, „Broken-line-Technik“, serielle YV-Plastiken) mit partieller Exzision des Narbenstranges durch Minderung der Wundspannung und Verlagerung der Narbe spe-

ziell Narbenkontrakturen auflösen und so häufig zu einer Rückbildung führen [10, 11] (► **Abb. 8**). Ist eine spannungsfreie Adaptation der Wundränder nach Narbenexzision nicht möglich, so wird ein Wiederauftreten des Keloids begünstigt. Der Hautdefekt sollte dann lieber mittels Lappen oder Hauttransplantat verschlossen werden.

### Kortikosteroide

Zu extern applizierten Kortikosteroiden existiert kaum Literatur; gewisse positive Effekte sind bei einer kombinierten Anwendung unter Okklusion zu erwarten. Hingegen ist die seit Mitte der 60er-Jahre eingesetzte intraläsionale Steroidapplikation heute ein fester und etablierter Bestandteil in der Narbentherapie. Sie ist die am häufigsten allein oder kombiniert angewandte Therapieoption. In der Literatur werden Ansprechraten von 50 bis 100% angegeben, während das Rezidivrisiko bei 9 bis 50% liegt. Die Wirkung beruht auf einer Hemmung der Fibroblastenproliferation und somit verringerter Kollagensynthese, einer gesteigerten Produktion von Kollagenasen und verringerter Konzentration von Kollagenaseinhibitoren. Injiziert werden je nach Keloidgröße 10 bis 40 mg Triamcinolonacetonid pur oder verdünnt mit Lidocain 1:2–1:4. Die Tendenz geht zu einer Dosis von maximal 10 mg (5 mg/cm<sup>2</sup>), da hierunter keine systemischen Nebenwirkungen zu erwarten sind. Zur Schmerzreduktion ist es sinnvoll, das Lokalanästhetikum getrennt vor der Steroidgabe zu verabreichen, um eine bessere Wirkung entfalten zu können. Wichtig ist dabei die streng intraläsionale Applikation, die in mehreren Sitzungen alle 2–6 Wochen mit einer Luerlock-Spritze oder einem Druckluftinjektor, dem sog. „Dermajet“ durchgeführt wird. Eine Erleichterung der Injektion kann ermöglicht werden durch eine vorherige Kryochirurgie, die das derbe Narbengewebe durch Ödembildung auflockert. Als Nebenwirkungen einer intraläsionalen Steroidapplikation können Teleangiektasien, Atrophien, Pigmentverschiebungen und auch Schmerzen auftreten.

### Kryochirurgie

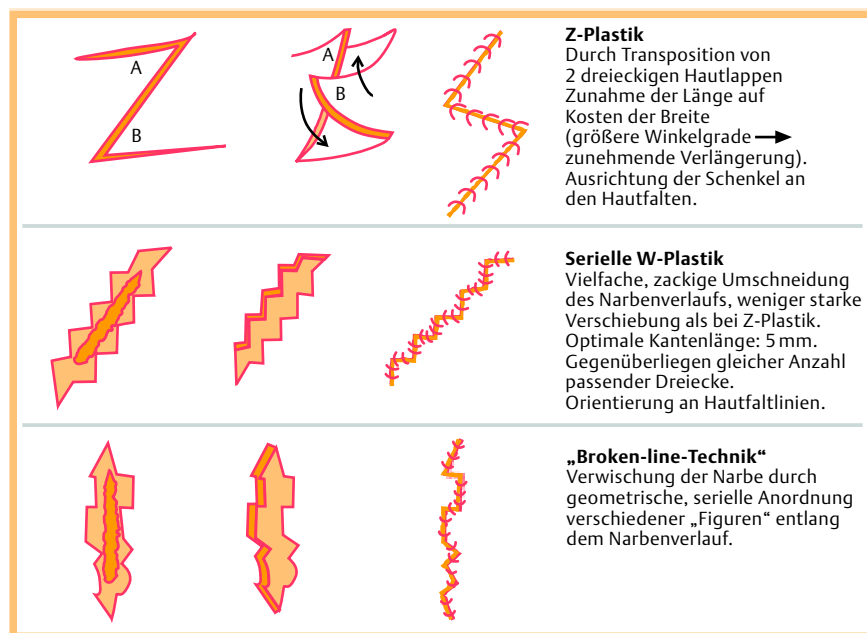
Ein weiteres Standardtherapieverfahren in der Narbenbehandlung stellt die Kryochirurgie dar. Die Wirkung dieser einfachen, kostengünstigen und schnell durchführbaren Behandlung wird durch eine intrazelluläre Kristallbildung mit direkter Zellschädigung, Störung der Mikrozirkulation, lokaler Hypoxie und somit Gewebsnekrose erzielt. Flüssiger Stickstoff mit einer Temperatur von –196 °C ist hierbei das Kältemittel der Wahl. Je nach verwendetem Gerätetyp werden Temperaturen von –140 °C bis –190 °C erreicht. Zur Keloidbehandlung kann einerseits ein offenes Sprühverfahren, andererseits eine geschlossene Kontakttherapie eingesetzt werden. Das Keloid sollte 10–20 Sekunden lang in optimalerweise 2 Gefrierauftauzyklen behandelt werden. Das

**Tab. 2** Bewertung der Monotherapien.

Therapie	Ansprechrate (%)	Rezidiv (%)	Nebenwirkungen	Evidenzbasiert	Stellenwert
Steroide	50–100	9–50	+	+	1st-line
Silikongel	60–100	?	–	(+)	1st-line
Kompression	60	?	–	–	1st-line
Kryochirurgie	41–80	0–45	++	–	1st-line
CO <sub>2</sub> -Laser	100	39–95	+	–	Nicht als Monotherapie!
Radiatio	10–94	50–100	++	–	Nicht als Monotherapie!
Exzision	100	45–100	+	–	Nicht als Monotherapie!

Nach: Karrer S, 2007 [15].





**Abb. 8** Beispiele chirurgischer Narbenrevisionen (Z-Plastik, serielle W-Plastik, „Broken-line-Technik“). Nach: Baisch A und Riedel F, 2006 [11].

heißt, vor Durchführung des 2. Einfrierzyklus muss die Läsion vollständig aufgetaut sein. Eine Wiederholung dieser Prozedur sollte bis zum gewünschten Therapieerfolg alle 4–6 Wochen nach Abheilen der nässenden Erosionen stattfinden. Die Erfolgsquote liegt bei hypertrophen Narben bei 82%, bei Keloiden bei 64% [8]. Wesentliche Nebenwirkungen dieser Therapieform sind ein während der Behandlung auftretender Gefrierschmerz, posttherapeutische Blasenbildung und häufig auch eine Depigmentierung durch Zerstörung der kälteempfindlichen Melanozyten. Insgesamt ist die Behandlung am besten wirksam bei aktiven, gut durchbluteten Keloiden. Aufgrund der protrahierten Abheilungszeit werden Arzt und Patient bei dieser Therapieform viel Geduld abverlangt.

### Kompression

Die lokale Druckbehandlung gehört ebenso zu den etablierten, gesicherten Therapieverfahren. Als Wirkmechanismus wird eine Verminderung der Kapillarperfusion diskutiert, die zur Hypoxie und hierdurch zu Fibroblastenabnahme und Kollagenabbau führt. Ebenso könnte durch die verminderte Wundspannung ein positiver Effekt auf die Kollagenproduktion und -organisation hervorgerufen werden.

Abhängig von Lokalisation und Größe kommen verschiedene Applikationsarten zum Einsatz: Kompressionsbandagen, zum Teil mit sog. Pelotten, um eine lokale Druckerhöhung zu erzielen, maßgeschneiderte Kompressionsbekleidung wie Socken, Handschuhe, Jacken, Hosen oder ganze Anzüge. Ebenso stehen spezielle Ohrclips für Keloide an den Ohrläppchen zur Verfügung (● **Abb. 9**). Eine hohe Patienten-Compliance ist bei dieser Therapieoption erforderlich, da eine tägliche, 24-stündige Tragedauer über mindestens 6 Monate bis hin zu 2 Jahren erforderlich ist. Um gute Ergebnisse zu erreichen, sollte möglichst frühzeitig mit einer Therapie begonnen werden. Ein kontinuierlicher Druck von 20–30 mm Hg ist dabei erforderlich. Besonders etabliert hat sich die Kompression in der Therapie von hypertrophen Verbrennungsnarben und auch in der postoperativen Keloidprophylaxe.

### Strahlentherapie

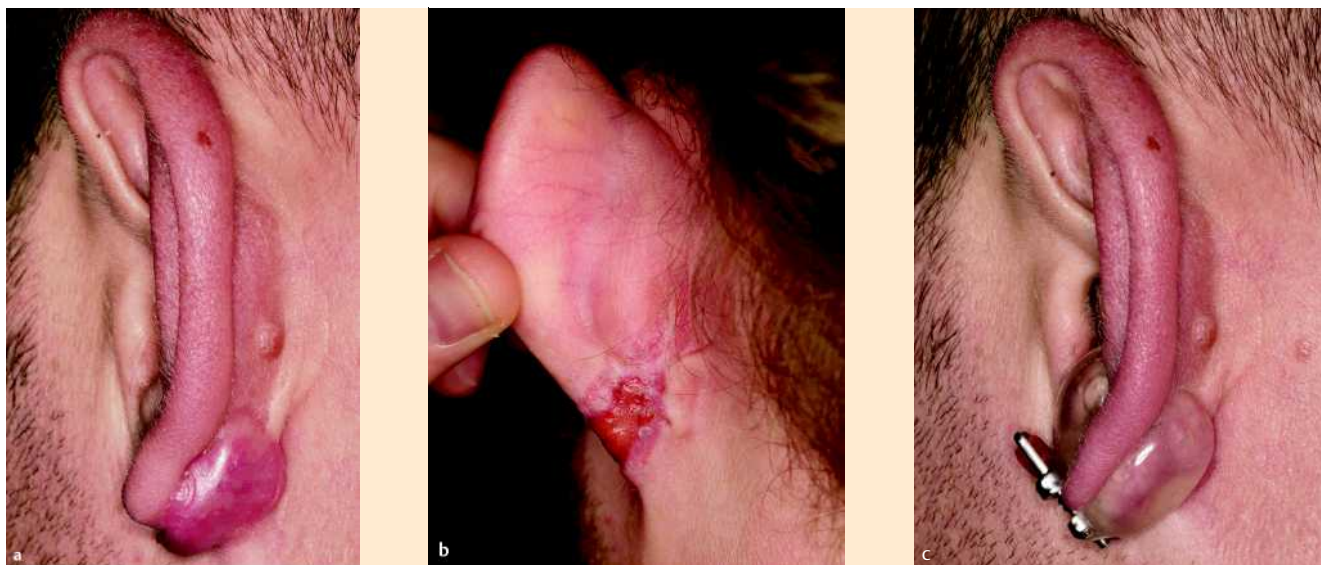Versagen andere Therapieformen, so kann gerade zur Rezidivprophylaxe auch eine Radiatio in Betracht gezogen werden. Eine primäre Indikation stellt diese Behandlungsmöglichkeit nicht dar und sollte auch nicht als Monotherapie empfohlen werden. Wenn man sich für eine Strahlentherapie entscheidet, sollte sie möglichst frühzeitig nach einer Keloidektomie bzw. nach Keloidentstehung erfolgen [12], da sonst die Strahlenempfindlichkeit stark abnimmt. Üblicherweise wird eine fraktionierte Bestrahlung mit einer Gesamtdosis von 10–15 Gy durchgeführt, z.B. verteilt auf kleine Einzeldosen von  $3 \times 4$  Gy im Abstand von je 1 Woche. Man nimmt an, dass die Wirkung auf einer direkten Schädigung der Fibroblasten und Endothelzellen sowie einer beschleunigten Fibroblastendifferenzierung beruht. Als Nebenwirkungen können Hyperpigmentierungen, Teleangiectasien oder gelegentlich auch Ulzerationen auftreten. Bezüglich eines gesteigerten karzinogenen Risikos herrschen Zweifel; bisher findet sich kein Beweis für eine erhöhte Inzidenz von strahlungsbedingten Karzinomen, wenn auch Einzelfälle in der Literatur beschrieben sind [13,14]. Eine Bestrahlung sollte generell nur bei Erwachsenen durchgeführt werden; Schwangere und Kinder sind von dieser Behandlungsmöglichkeit ausgenommen.

### Silikongel

Silikongele finden seit 1981 Verwendung in der Behandlung von Verbrennungswunden und zählen heute zu den am häufigsten primär für die Narbenbehandlung verwendeten Verfahren [15], auch wenn bisher nur eine schwache Evidenz für diese Therapieform zur Prophylaxe und auch bei bereits bestehenden Narben vorliegt, wie sich in einem 2006 durchgeführten Cochrane Database Review bei der Auswertung aller durchgeführten kontrollierten Studien herausstellte [16].

Es kommen sowohl Silikongele als auch Silikongelfolien zum Einsatz. Eine aktuelle Übersicht von 2008 belegt eine gleich große Wirksamkeit bei jedoch einfacherem Gebrauch des Gels im Vergleich zu Folien [17].

Die Wirkung beruht am ehesten auf einer verstärkten Hydratation des Narbengewebes, die durch das Silikongel als eine Art impermeable Membran hervorgerufen wird, nicht durch das



**Abb. 9** a Keloid nach Ohrlochstich, b Zwei Wochen nach Planierung des Keloids mit dem CO<sub>2</sub>-Laser, teilweise Epithelisierung, c nach erfolgter Wundheilung Rezidivprophylaxe mit Ohrclip (Austernschalenepithetik).

Material selbst. Es kommt hierbei vermutlich zu einer verminderten Durchblutung und Angiogenese und somit reduzierter Kollagensynthese. Eine Änderung des Gewebedrucks, der Sauerstoffspannung oder Abgabe von Silikon in das Narbengewebe scheinen keine Rolle zu spielen.

Die Narben sollten mit entsprechend ihrer Größe zugeschnittenen Silikongelfolien mindestens 12–24 h täglich für etwa 4–12 Monate bedeckt sein. Tägliche Wechsel sind vonnöten, um die Haut zwischenzeitlich zu reinigen und zu belüften. Das Silikon gel wird 2-mal täglich auf die zu behandelnden Läsionen aufgetragen. Vorteile dieser Therapieoption sind die Einfachheit in der Anwendung, die Schmerzfreiheit und Anwendungsmöglichkeit auch bei Kindern, jedoch erfordert sie auch große Patienten-Compliance. Nur selten treten Nebenwirkungen wie Follikulitiden, Erosionen oder Juckreiz auf. Silikongele finden häufig auch Anwendung in Kombination mit anderen Verfahren oder in der postoperativen Narbenprophylaxe. Silikongele haben gegenüber den Silikongelfolien noch zusätzlich den Vorteil, dass sie auch an gut sichtbaren Körperstellen und über Gelenken angewandt werden können. Zudem können über das Gel auch Sonnenschutzpräparate oder Kosmetika aufgetragen werden. Die Nebenwirkung der Mazeration, die bei längerem Tragen der Folien häufig beobachtet wird, kann durch Anwendung eines Silikon gels ebenfalls vermieden werden.

### Lasertherapie

Bereits seit über 20 Jahren werden Laser in der Behandlung hypertropher Narben und Keloide eingesetzt. Viele unterschiedliche Lasertypen wurden dafür getestet, jedoch wird die Lasertherapie allgemein gemäß der aktuellen deutschen Leitlinie von 2004 noch als Therapieform mit ungenügend verifizierter oder fraglicher Wirkung eingestuft [8]. Der erst- und meistverwendete Laser in der Keloidbehandlung ist der CO<sub>2</sub>-Laser, mit dem Keloide bis ins Hautniveau präzise abgetragen werden können (Abb. 9). Jedoch sind Rezidivraten von etwa 50% beschrieben, weshalb sich zur Rezidivprophylaxe eine Nachbehandlung z.B. mit Kryochirurgie oder intraläsionalen Steroidinjektionen anbietet. Ein weiterer ablativer Laser ist der Erbium-YAG-Laser, der im Vergleich zum CO<sub>2</sub>-Laser während der Anwendung als

angenehmer empfunden wird. Jedoch wird seine Anwendung auch kontrovers diskutiert, sodass auch hierfür keine eindeutige Empfehlung ausgesprochen werden kann. Vielversprechende Ergebnisse in der Behandlung hypertropher Narben wurden bisher mit dem Farbstofflaser (FPDL = flashlamp-pumped pulsed dye laser) mit 585 nm erzielt, wobei mehrfache ( $\geq 2$ ) Anwendungen zu besseren Resultaten führen sollen [18]. Ansprechraten bis hin zu 75% sind beschrieben [19]. Besonders geeignet ist die Therapie bei frischen, aktiven, noch geröteten Narben. Es kommt dabei zu einer mäßigen Reduktion der Hypertrophie, verringertem Juckreiz und Schmerz sowie nachlassendem Erythem der Narbe. Eine hervorragende Wirksamkeit bei hypertrophen Narben und Keloiden konnte durch eine kombinierte Behandlung mit dem FPDL (585 nm, 5–7,5 J/cm<sup>2</sup> in Woche 1, 4 und 8) und einer intraläsionalen Applikation von Triamcinolonacetonid und 5-Fluorouracil (0,1 ml einer 40 mg/ml Triamcinolon-Lösung wurde mit 0,9 ml einer 50 mg/ml 5-FU Lösung gemischt und einmal wöchentlich über 8 Wochen injiziert) erreicht werden [20].

Die exakte Wirkung des FPDL ist unbekannt; sie soll auf einer supprimierten Fibroblastenproliferation und selektiven Photothermolyse von Hämoglobinmolekülen beruhen, die zum Verschluss von Kapillaren führt. Es konnte auch gezeigt werden, dass die FPDL-induzierte Keloidregression durch eine Aktivierung der Mitogen-aktivierten Protein Kinase (MAPK)-Kaskade und eine Blockade der Aktivator-Protein-1 (AP-1)-Transkription und TGF- $\beta$ -Expression vermittelt wird [21].

Ein weiterer Laser, dessen Wirkung vermutlich durch eine Verminderung der Kollagenproduktion hervorgerufen wird, ist der Neodym-YAG-Laser. Auch hier gibt es einzelne Berichte [22].

### Intraläsionale Zytostatika

5-Fluorouracil (5-FU), das als Antimetabolit in der Chemotherapie von Krebserkrankungen Verwendung findet, kommt gerade im amerikanischen Raum in der Narbenbehandlung häufig zum Einsatz. Es wird einmal wöchentlich mit einer Dosis von 50 mg/ml über 12 bis maximal 16 Wochen intraläsional appliziert, wobei eine Gesamtdosis von 50–150 mg pro Sitzung nicht überschritten werden soll. Durch eine Inhibition der Fibroblastenproliferation kommt es zur einer signifikanten Abflachung der Ke-

loide, bei bis zu 50% der Patienten, wie Gupta und Kalra berichten [23]. Mögliche Nebenwirkungen sind Hautirritationen, Schmerzen während der Injektion, Ulzerationen und Purpura. Auch über intraläsionales Bleomycin existieren durchaus positive Studienergebnisse [24,25]. Durch ein „Einpricken“ der Substanz, d.h. externes Auftragen und anschließende Punktion mit einer Nadel, findet eine geringere Resorption statt.

Interferone

Durch in-vitro-Experimente konnte gezeigt werden, dass Interferon-α und -γ (IFN-α, IFN-γ) als Zytokine mit antifibrotischen Eigenschaften die Kollagensynthese herabsetzen und speziell IFN-α2b die Kollagenase-Aktivität steigert. Jedoch konnte bei in-vivo-Untersuchungen keine einheitliche Wirksamkeit belegt werden. Als Monotherapie kann intraläsionales Interferon derzeit nicht empfohlen werden; eine Anwendung zur postoperativen Rezidivprophylaxe oder auch eine Kombination mit intraläsionalem Triamcinolonacetonid, wodurch eine Verringerung der Keloid-Dicke um 81,6% und des Narbenvolumens um 86,6% erzielt werden konnte [26], scheint eher sinnvoll zu sein. Leider treten unter der Interferontherapie jedoch auch systemische, grippeähnliche Nebenwirkungen und Myalgien auf.

Imiquimod

Imiquimod induziert nach topischer Applikation als Immunmodulator die Bildung von proinflammatorischen Zytokinen wie TNF-α, das wiederum die fibroblastenmedierte Kollagenproduktion bremst. Imiquimod wird der bisherigen Studienlage nach meist prophylaktisch nach Keloidexzision eingesetzt. Es existieren positive Fallberichte bzw. Studien [27], jedoch sind größere Fallzahlen und längere Beobachtungszeiträume über Jahre notwendig, um eine klare Empfehlung für diese Therapiemöglichkeit aussprechen zu können. Gerade an Lokalisationen mit geringer Spannung wie den Ohren konnte über einen Beobachtungszeitraum von 6 bis 9 Monaten eine sehr niedrige Rezidivrate von 2,9% festgestellt werden, während es im Brustbereich bei 83,3% der Patienten zum Rezidiv kam [28].

Weitere Therapieansätze

Viele weitere topisch und auch systemisch angewendete Substanzen wurden ohne überzeugenden Effekt zur Keloidthherapie eingesetzt. Hierzu gehören unter anderem Narbensalben aus Zwiebelextrakten, Allantoin und Heparin genauso wie Zinkverbände. In Einzelfällen wird auch von einer günstigen Beeinflussung auf pathologische Narben berichtet durch Vitamin E, Vitamin A/Retinoide, Penicillamin, Pentoxifyllin, Colchicin, durch den Kalziumkanalblocker Verapamil, H1-Antihistaminika und sogar photodynamischer Therapie. Auch physikalischen Therapien wie Massage, Iontophorese und Hydrotherapie werden günstige Effekte zugesprochen.

Kombinationstherapien

Die Wirksamkeit der genannten Behandlungsverfahren kann durch eine Kombination mit anderen Therapieverfahren deutlich gesteigert werden. Zu den bisher erfolgreich durchgeführten Therapiekombinationen gehören unter anderem die Exzision bzw. Abtragung mit dem CO<sub>2</sub>-Laser in Kombination mit einer Rezidivprophylaxe mittels Kortikosteroiden, Radiatio, Kompression (🔵 Abb. 9), Silikongel oder Kryochirurgie (🔵 Tab. 3, 4). Auch Dreifachkombinationen wie die CO<sub>2</sub>-Laser-Vaporisation des Keloids mit anschließender Kryochirurgie und intraläsionalen Kortikosteroiden sind besonders Erfolg versprechend.

Tab. 3 Mögliche Kombinationstherapien.

Vorausgehende chirurgisch-ablative Verfahren	Anschließend Rezidivprophylaxe mit
Entfernung des Keloids durch Exzision oder CO <sub>2</sub> -Laser-Vaporisation	Kompression Silikongel Kryochirurgie Intraläsionale Kortikosteroide Radiatio IFN-α2b

Tab. 4 Abheilungsraten nach Kombinationstherapien (geschätzte Angaben aus der Literatur).

Kombinationstherapien	Abheilung in %
Exzision + Kompression	90 – 100
Exzision + Radiatio	72 – 97
Exzision + Steroide	50 – 93
Exzision + Gel-Folie	64 – 85
Exzision + IFN- α2b	81

Fazit/Zukunftsperspektiven

Die Therapie von Keloiden und hypertrophen Narben stellt nach wie vor eine große Herausforderung dar. Je früher eine Behandlung stattfindet, desto mehr Erfolg darf man erwarten. Eine entscheidende Rolle spielen auch die Prävention und die Rezidivprophylaxe. Da bisher keine einheitliche, optimale Therapie existiert, muss letztlich in Abhängigkeit von Lokalisation, Größe, Anzahl, Alter des Keloids und des Patienten, Hautfarbe, Leidensdruck, Vorstellungen des Patienten und zuvor erfolgter Behandlungen ein individuelles Therapiekonzept entwickelt werden. Die besten Ergebnisse können mit einer Kombination aus mehreren Verfahren erreicht werden. Zur Standardisierung der Narbenbehandlung sollten dringend prospektiv angelegte, klinisch-kontrollierte Studien durchgeführt werden, die auch ganz klar zwischen hypertrophen Narben und Keloiden differenzieren. Als neue Therapiekonzepte könnten TGFβ-1-Antagonisten (monoklonale Antikörper), rekombinantes Interleukin 10 und rekombinantes TGFβ-3 eingesetzt werden. Auch gentherapeutische Ansätze, z.B. mit einem Fas Gen-tragenden rekombinanten Adenovirus werden diskutiert [29], obwohl bisher kein spezifisches Gen mit der Entstehung von Keloiden in Verbindung gebracht werden konnte. So spielen zahlreiche Gene eine Rolle bei der Keloidentstehung [2], wie Microarray Analysen zeigen konnten. Es bleibt zu hoffen, dass neue molekularbiologische und pathophysiologische Erkenntnisse den Weg für weitere, wirkungsvolle Therapieoptionen ebnen. Bis dahin gilt es, die bereits vorhandenen, bewährten Möglichkeiten optimal zu nutzen und gegebenenfalls zu kombinieren.

Abstract

Scars and Keloids – What can be Done?

▼  
After injuries to the skin, anatomical and functional integrity are restored in a complex cascade of wound healing which results in a scar with a collagen-rich repair matrix. Unfortunately restitution ad integrum is never attained. Keloids extend beyond the originally traumatized wound. Sometimes, keloids also appear spontaneously in predisposed patients. Possible symptoms are functional, sensory, cosmetic, and psychological problems. The

therapy of keloids is frustrating for patient and dermatologist. Numerous therapeutic options exist, however, often without satisfying results. In addition, controlled, prospective studies are lacking. This review summarizes various options for the treatment of hypertrophic scars and keloids and discusses their advantages and disadvantages.

## Literatur

- 1 Alibert J. Note sur la keloide. *J Universel Sci Medicales* 1816; 2: 207–216
- 2 Seifert O, Bayat A, Geffers R, Dienus K, Buer J, Löfgren S, Matussek A. Identification of unique gene expression patterns within different lesional sites of keloids. *Wound Rep Reg* 2008; 16: 254–265
- 3 Larrabee WJ, East C, Jaffe H, Stephenson C, Peterson K. Intralesional interferon gamma treatment for keloidal scars and hypertrophic scars. *Arch Otolaryngol Head Neck Surg* 1990; 116: 1159–1162
- 4 Datubo-Brown D. Keloids: a review of the literature. *Br J Plast Surg* 1990; 43: 70–77
- 5 Baisch A, Riedel F. Hyperplastische Narben und Keloide. Teil I: Grundlagen und Prävention. *HNO* 2006; 54: 893–904
- 6 Gold MH, Foster TD, Adair MA, Burlison K, Lewis T. Prevention of hypertrophic scars and keloids by the prophylactic use of topical silicone gel sheets following a surgical procedure in an office setting. *Dermatol Surg* 2001; 27: 641–644
- 7 Mustoe T, Cooter R, Gold M, Hobbs F, Ramelet A, Shakespeare P et al. International clinical recommendations on scar management. *Plast Reconstr Surg* 2002; 110: 560–571
- 8 Koller J, Sebastian G. Therapie pathologischer Narben (hypertrophe Narben und Keloide). Leitlinie. *JDDG* 2004; 2: 308–312
- 9 Hackert I, Aschoff R, Sebastian G. Keloide und ihre Therapie. *Hautarzt* 2003; 54: 1003–1015
- 10 Suzuki S, Um SC, Kim BM, Shin-ya K, Kawai K, Nishimura Y. Versatility of modified planimetric Z-plasties in the treatment of scar with contracture. *Br J Plast Surg* 1998; 51: 363–369
- 11 Baisch A, Riedel F. Hyperplastische Narben und Keloide. Teil II: Chirurgische und konservative Behandlungsmodalitäten. *HNO* 2006; 12: 981–992
- 12 Guix B, Henriquez I, Andrés A, Finestres F, Tello JI, Martínez A. Treatment of keloids by high-dose-rate brachytherapy: A seven-year study. *Int J Radiat Oncol Biol Phys* 2001; 50: 167–172
- 13 Botwood N, Lewanski C, Lowdell C. The risks of treating keloids with radiotherapy. *Br J Radiol* 1999; 72: 1222–1224
- 14 De Lorenzi F, Tielemans H, van der Hulst R, Rhemrev R, Nieman F, Lutgens L et al. Is the treatment of keloid scars still a challenge in 2006? *Ann Plast Surg* 2007; 58: 186–192
- 15 Karrer S. Therapie von Keloiden. *Der Hautarzt* 2007; 11: 979–990
- 16 O'Brien L, Pandit A. Silicon gel sheeting for preventing and treating hypertrophic and keloid scars (Review). *Cochrane Database Syst Rev* 2006; 1: CD 003826
- 17 Mustoe T. Evolution of silicone therapy and mechanism of action in scar management. *Aesthetic Plast Surg* 2008; 32: 82–92
- 18 Manuskatti W, Fitzpatrick RE, Goldman MP. Energy density and numbers of treatment affect response of keloidal and hypertrophic sternotomy scars to the 585-nm flashlamp-pumped pulsed-dye laser. *J Am Acad Dermatol* 2001; 45: 557–565
- 19 Slemper AE, Kirschner RE. Keloids and scars: a review of keloids and scars, their pathogenesis, risk factors, and management. *Curr Opin Pediatr* 2006; 18: 396–402
- 20 Asilian A, Darougheh A, Shariati F. New combination of triamcinolone, 5-fluorouracil, and pulsed-dye laser for treatment of keloid and hypertrophic scars. *Dermatol Surg* 2006; 32: 907–915
- 21 Kuo YR, Wu WS, Wang FS. Flashlamp pulsed-dye laser suppressed TGF- $\beta$ 1 expression and proliferation in cultured keloid fibroblasts is mediated by MAPK pathway. *Las Surg Med* 2007; 39: 358–364
- 22 Bouzari N, Davis SC, Nouri K. Laser treatment of keloids and hypertrophic scars. *Int J Dermatol* 2007; 46: 80–88
- 23 Gupta S, Kalra A. Efficacy and safety of intralesional 5-fluorouracil in the treatment of keloids. *Dermatol* 2002; 204: 130–132
- 24 Saray Y, Güleç AT. Treatment of keloids and hypertrophic scars with dermojet injections of bleomycin: a preliminary study. *Int J Dermatol* 2005; 44: 777–784
- 25 España A, Solano T, Quintanilla E. Bleomycin in the treatment of keloids and hypertrophic scars by multiple needle punctures. *Dermatol Surg* 2001; 27: 23–27
- 26 Lee JH, Kim SE, Lee AY. Effects of interferon-alpha2b on keloid treatment with triamcinolone acetonide intralesional injection. *Int J Dermatol* 2008; 47: 183–186
- 27 Berman B, Kaufman J. Pilot study of the effect of postoperative imiquimod 5% cream on the recurrence rate of excised keloids. *J Am Acad Dermatol* 2002; 47: S209–S211
- 28 Chuangsuwanich A, Gunjittisomram S. The efficacy of 5% imiquimod cream in the prevention of recurrence of excised keloids. *J Med Assoc Thai* 2007; 90: 1363–1367
- 29 Lu F, Gao JH. Experimental gene therapy of keloid in vivo using recombinant adenovirus carrying Fas gene. *Zhonghua Wai Ke Za Zhi* 2007; 45: 1058–1060