

# Sachgerechte Anwendung und Komplikationsmanagement beim Fixateur externe

■ Uwe Schweigkofler, Ralf Dörrhöfer, Gerhard Walter, Reinhard Hoffmann

## Zusammenfassung

Trotz der Weiterentwicklung der modernen Implantate hat der Fixateur externe nach wie vor seinen Stellenwert bei der Versorgung von Frakturen. Das Haupteinsatzgebiet ist in der Primärversorgung von Mehrfachverletzten (damage control surgery) und beim Management von komplexen Fraktursituationen mit höhergradigem Weichteilschaden zu sehen. Der Fixateur externe ist ein universal anwendbares winkelstabiles Osteosyntheseverfahren, das vor allem die Weichteile und die Durchblutungssituation im Bereich der verletzten Körperregion schont, und so den Anforderungen einer biologischen Osteosynthese gerecht wird. Beim Einbringen der Knochenschrauben müssen die lokalen Weichteile geschont und die anatomischen Landmarken der jeweiligen Körperregion berücksichtigt werden. Systembedingte Komplikationen sind bei sachgerechter Anwendung selten und lassen sich in aller Regel durch ein Umsetzen der Pins bewältigen, wodurch sie selten zu einem

kompletten Implantat/Verfahrensversagen führen. Bei längerer Anwendung sind die Pin-track-Infektion und die Auslockerung als typische Komplikationen zu nennen.

## Correct Usage and Management of Complications of the External Fixator

The external fixator is still valued in the treatment of fractures with severe soft tissue damage or simultaneous multiple blunt trauma, according to the concept of damage control surgery. Advantages are its universal use, fast and safe application. Complications, mostly caused by improper insertion of pins, include injuries to nerves, vessels, and musculotendinous units, are rare. Pin track infection and/or pin loosening can occur in the case of definitive fracture treatment with external fixators and are often easy to manage by simply changing the pin position. Complications are preventable with a proper pin insertion technique and the use of safe corridors.

## Einleitung

Der Fixateur externe ist ein universal einsetzbares und technisch in der Regel einfaches Osteosyntheseverfahren. Häufig wird es zur Erstversorgung von komplexen Fraktursituationen mit relevanten Weichteilschäden eingesetzt. Das prima vista einfache Verfahren darf jedoch nicht dazu verleiten, einige Grundprinzipien bei der Anwendung des Fixateur externe zu missachten. Das Auftre-

ten von Komplikationen oder ein „Therapieversagen“ wären die Folgen.

Auch wenn der Fixateur externe durch die Entwicklung neuer – vor allem winkelstabiler – Implantate, die auch eine weichteilschonende Versorgung zulassen, zunächst an Bedeutung verloren hat, ist er bei der richtigen Indikation ein hervorragendes und keineswegs veraltetes Verfahren.

Der folgende Artikel befasst sich mit der sachgerechten Anwendung des Fixateur externe und dem Komplikationsmanagement bei methodisch bedingten Problemen.

## Allgemeine Anwendungsprinzipien

Die sachgerechte Anwendung des Fixateur externe enthält die differenzierte Indikationsstellung (**Tab. 1**), die Beachtung der allgemeinen und lokalisations-spezifischen Montageprinzipien und die Berücksichtigung der Kontraindikationen bzw. Grenzen des Verfahrens (**Tab. 2**). Es muss zwischen der Anwendung als Osteosyntheseverfahren zur definitiven Versorgung und einer passager angewendeten Erstversorgung mit eingepflanztem Verfahrenswechsel auf eine endgültige Stabilisierung (z.B. Platten- oder Nagelosteosynthese) unterschieden werden.

Zur Vermeidung von Komplikationen muss die Anwendung des Fixateurs unter Berücksichtigung der Fraktur- und Weichteilsituation geplant werden. Die anatomischen Landmarken müssen bekannt sein.

Der Fixateur externe stellt durch sein Konstruktionsprinzip ein winkelstabiles Implantat dar, welches durch die stabile Fixierung im Knochen mit limitiertem Zugang und größt möglicher Schonung der Weichteile und der Vaskularität des Knochens die Grundidee der biologischen Osteosynthese umsetzt. Das Verfahren basiert auf dem Prinzip der indirekten, geschlossenen Fragmentreposition mittels Ligamentotaxis.

Unabhängig vom Hersteller des Fixateur externe gibt es mehrere verschiedene Konstruktionsprinzipien für die externen Fixateure: Rahmenfixateur, Hybridfixateur, Ringfixateur, um die klinisch wichtigsten zu nennen. Je nach betroffener Lokalisation und Behandlungsziel kann die Anwendung des Fixateurs ein sehr komplexes Ausmaß annehmen. Die Vorgehensweise muss daher präoperativ sorgfältig geplant werden, um der vorliegenden Fraktursituation gerecht zu werden und um Komplikationen zu vermeiden. Die Vor- und Nachteile des

**Tab. 1** Indikationen für die Anwendung eines Fixateur externe

- offene Frakturen
- geschlossene Frakturen mit schwerem Weichteilschaden
- Frakturen mit begleitenden Gefäßverletzungen
- Defekt- und Trümmerfraktur
- Vorbereitung zum Verfahrenswechsel
- Weichteil- und Knocheninfektionen
- Infektpseudarthrosen
- Polytrauma
- Schaftfrakturen am wachsenden Skelett

**Tab. 2** Kontraindikationen bzw. Grenzen des Verfahrens

- Adipositas permagna
- massive Osteoporose
- fehlende Kooperation

**Tab. 3** Vor- und Nachteile des Fixateurs

Vorteile des Fixateur externe
- weichteilschonend
- geschlossene Reposition (primär geringe Kontaminationsgefahr)
- Nachreposition problemlos möglich
- Dynamisierung ohne erneute OP
- freie Pinplatzierung
- Metallentfernung ambulant
- einfach
- preisgünstig
Nachteile des Fixateur externe
- Pininfektionen relativ häufig
- Behandlungszeit länger
- Mitarbeit des Patienten erforderlich
- tägliche Pflege
- unkomfortabel

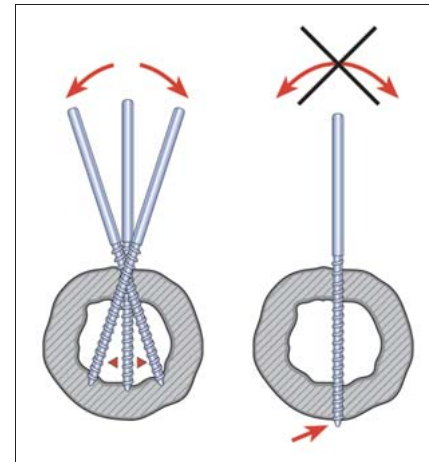
Fixateur externe sind in **Tab. 3** kurz zusammengefasst.

### Position und Stärke der Pins

Die richtige Positionierung der Schanz-Schrauben (bzw. Steinmann-Nägeln mit endständigem oder zentralem Gewinde) ist nicht nur für die Stabilisierung der Fraktursituation wesentlich. Sie muss auch die Beeinträchtigung der benachbarten Gelenke und Erfordernisse

der täglichen Pflege, besonders bei langer Liegedauer, berücksichtigen. Steinmann-Nägeln ohne Gewinde finden eigentlich nur noch bei Extensionen und nicht beim Fixateur externe Anwendung. Die Wahl der Stärke der Schanz-Schrauben richtet sich nach dem Anwendungsort, als Anhaltspunkte gelten die in **Tab. 5** aufgeführten Größen.

Die Pins sollten so im Knochen positioniert werden, dass sie zum einen eine

**Abb. 1** Sichere bikortikale Pinbefestigung (aus: OP-JOURNAL 1997; 13: 27).

gute Stabilität der Fraktur gewährleisten. Dazu müssen sie möglichst nahe an die eigentliche Frakturzone positioniert werden. Andererseits ermöglicht die Platzierung der zweiten Schraube mit etwas Abstand eine bessere Kraftverteilung im Knochen und reduziert so das Risiko der Auslockerung oder gar einer „Stressfraktur“. Die Pins müssen möglichst orthograd zur Achse des Knochens eingebracht werden und beide Kortikales fassen, um eine ausreichende Stabilität im Knochen zu gewährleisten (**Abb. 1**). In der Regel penetrieren die Schanz-Schrauben nur unilateral den Weichteilmantel. Bei der Verwendung von Steinmann-Nägeln mit mittelständigen Gewinden z.B. am Fersenbein oder zur Durchführung von Arthrodesen im Knie- oder Sprunggelenksbereich mit Fixateuren kann auch bilateral eine besondere Weichteilproblematik erwachsen.

Für das Einbringen der Schanz-Schrauben sind entsprechende Vorsorgemaßnahmen zu treffen, um primäre Komplikationen durch die Pins zu vermeiden. Für jede Körperregion gibt es sogenannte sichere Zonen, die vor allem den Gefäß- und Nervenverlauf der jeweiligen anatomischen Region berücksichtigen. Als **sichere Zonen** können folgende Regionen beschrieben werden:

- Proximaler Humerus: anterolateral
- Distaler Humerus: dorsolateral
- Unterarm, proximal: im Verlauf des Ulnaschaftes; distal: anteroradial am Radiuschaft
- Becken: unterhalb der Spina iliaca inf. und lateral des Leistenbandes
- Oberschenkel: lateral durch den Tractus iliotibialis
- Unterschenkel: anteromedial

**Abb. 3** zeigt die sogenannten sicheren Zonen am Oberarm und an der unteren Extremität. Besonders die Anwendung des Fixateur externe in der Modular-technik erlaubt es, in jedem Hauptfragment des Knochens zwei Pins stabil und unter Schutz der angrenzenden Gelenkflächen oder anliegenden Gefäß-Nerven-Strukturen zu positionieren und dann die gegebenenfalls in unterschiedlichen Ebenen liegenden Teilelemente des Fixateurs durch entsprechende Stangen zu verbinden. Als klassisches Beispiel sei hier die Anwendung am Oberarm genannt und in **Abb. 2** im Modell dargestellt.

Die sogenannten sicheren Zonen berücksichtigen den üblichen Verlauf von Muskeln, Sehnen, Nerven und Gefäßen und erlauben die komplikationsarme Positionierung von Schanz-Schrauben.

Auf der anderen Seite sind auch die großen Muskel bzw. Sehnenverläufe zu bedenken, um nicht die Bewegungsfähigkeit der Extremität durch eine funktionelle Tenodese, z.B. der Quadrizepssehne zu provozieren. Außerdem können die Sehnen bei unachtsamem Einbringen der Schanz-Schrauben durch diese verletzt werden und dann primär oder sekundär reißen. Besonders gefährdet sind hierbei die Strecksehnen über dem distalen Radius bzw. an den Fingern bei der Anwendung von Fixateuren am Handgelenk.

Beim Einsatz des Fixateurs zur „Notfallversorgung“ mit einem geplanten spä-

teren Verfahrenswechsel muss auch das definitive Osteosyntheseverfahren bedacht werden, um die Zugangswege nicht durch die Pinposition zu blockieren oder den Zugang zum Knochen zu kontaminieren. Gerade bei komplexen Fraktursituationen stellt der (oft initial noch nicht abschätzbare und womöglich unterbewertete) **Weichteilschaden** die Ursache für Haut-/Weichteilnekrosen dar. Bei der Stabilisierung der Fraktur ist diese Entwicklung bei der Positionierung der Pins zu bedenken, um sich nicht durch einen Pin später z.B. die Anwendung einer suffizienten Vakuumversiegelung erheblich zu erschweren.

Der Fixateur externe kann als schnelles und weichteilschonendes Osteosyntheseverfahren im Rahmen der damage control surgery bei der Notfallversorgung von Frakturen oder als definitives Osteosyntheseverfahren angewendet werden.

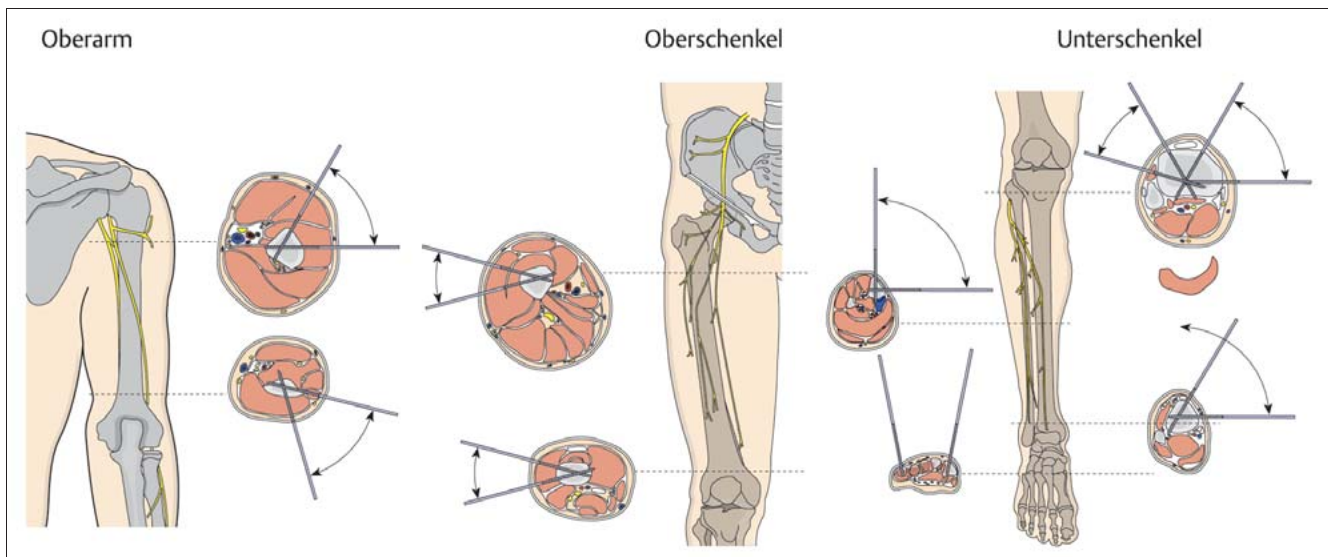
**Pineinbringung**

Die sachgerechte Anwendung des Fixateur externe setzt wie oben erwähnt selbst bei der „Notfallversorgung“ eine adäquate Planung voraus. Diese muss insbesondere auch die jeweilige Weichteilsituation berücksichtigen. Es sind **ausreichend große Hautinzisionen** vorzunehmen, das darunterliegende Gewebe ist mit der Schere oder dem Klemmchen zu spreizen und dann die Schanz-Schraube über einen Bohrschutz vorsichtig einzubringen. Entweder ist der Knochen vorzubohren oder es sind



**Abb. 2** Fixateur in Modular-technik am Humeruschaft (aus: Produktinformation Fa. SYNTHES zum großen Fixateur externe).

selbstbohrende/schneidende Pins zu verwenden. Bei kleinen Knochen kann die Verwendung des Bildwandlers (BV) für die richtige Positionierung des Pins hilfreich sein. In jedem Fall ist eine lokale Überhitzung des Knochens z.B. durch Kühlung zu vermeiden, um Hitznekrosen auszuschließen. Sollte sich nach Einbringen der Schanz-Schrauben eine lokale Irritation oder übermäßige Spannung auf die Haut zeigen, ist der Pin umzusetzen oder durch Vergrößern der Inzision eine Hautentlastung herbeizuführen.



**Abb. 3** Sichere Zonen für die Pinpositionierung (aus: AO Principles of Fracture Management, S. 305 – 307).

Die Pineinbringung erfordert eine ausreichend große Hautinzision, eine stumpfe Präparation der Weichgewebe bis auf den Knochen und das Einbohren des Pins unter dem Schutz einer Bohrhülse mit sicherer Verankerung in beiden Kortikales.

### Spezielle Anwendungslokalisationen

Anhand von ausgewählten Beispielen sollen kurz die speziellen Anforderungen an die Anwendung des Fixateur externe an unterschiedlichen Lokalisationen dargestellt werden.

#### Humerusschaft

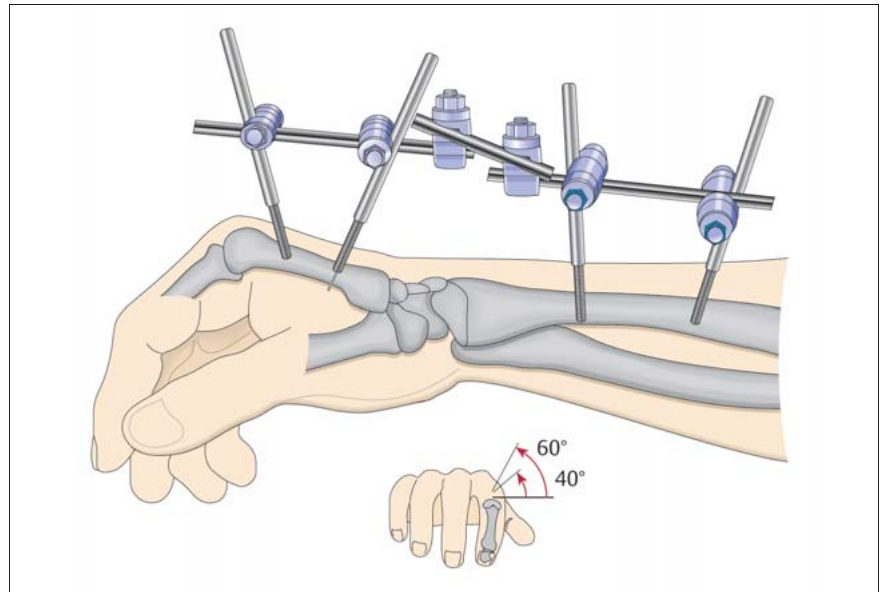
Lagerung: Rückenlage (Beach chair) unter Adduktion im Schultergelenk mit beweglicher Abdeckung des gesamten Armes.

Durchführung: Zunächst Einbringen der äußeren Schanz-Schrauben über 1 cm große Hautinzisionen auf der Lateralseite des Oberarmes (proximal: anterolateral, distal: dorsal). Bei diaphysären Frakturen jeweils 5 cm vom Schulter- bzw. Ellenbogengelenk entfernt. Vorsichtiges stumpfes Präparieren unter Spreizen der Weichteile mit einer Klemme bis zum Knochen um Schäden am N. axillaris und N. radialis zu vermeiden. Einführen des spitzen Trokars mit der Bohrhülse und Einbringen der Schanz-Schraube durch beide Kortikales. Analog werden in jedem Hauptfragment die fraktur-nahen Schanz-Schrauben unter BV-Kontrolle markiert und über ausreichend große Hautinzisionen eingebracht. Die Pins der Hauptfragmente werden über Universalbacken mit dem Rohr-/Stangensystem des Fixateurs zu „Modulelementen“ verbunden. Es erfolgt dann die Reposition unter Bildwandlerkontrolle und die Verbindung der „Modulelemente“ durch einen weiteren Stab.

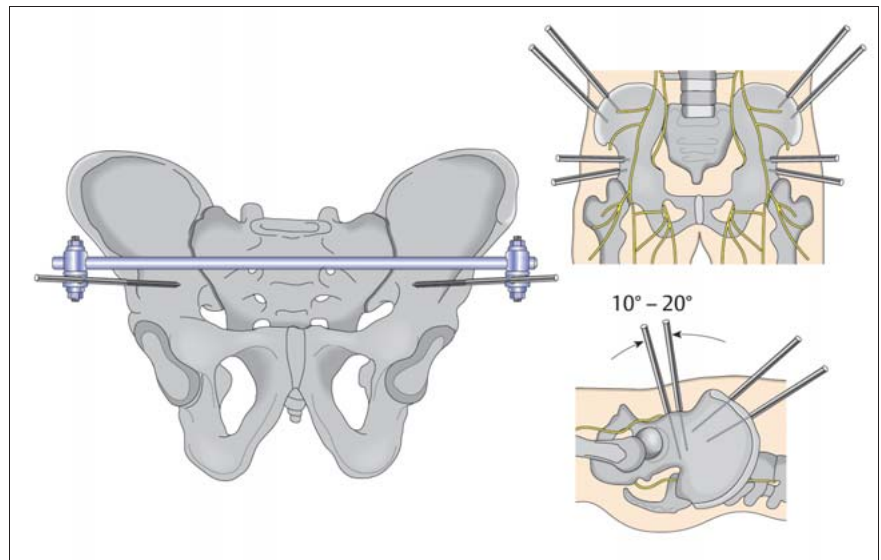
#### Distale Radiusfraktur

Lagerung: Rückenlage mit Auslagerung des Armes auf einem Armtisch. Ellenbogen frei. Handgelenk volar unterlegt.

Durchführung: Einbringen von zwei Schanz-Schrauben proximal der Fraktur über dorsolaterale Stichinzisionen in den Radiuschaft (Bohrwinkel 20°) und distal in den MHK-II-Schaft (Bohrwinkel 45°) (**Abb. 4**). Vorsichtiges stumpfes Präparieren über limitierte Zugänge um Schäden an der Muskulatur und den



**Abb. 4** Pinposition und Fixateurmontage bei distaler Radiusfraktur (aus: Operationstechnik kleiner Fixateur externe, Fa. SYNTHES, S. 7, Abb. 8).



**Abb. 5** Fixateur externe am Becken (aus: Operationstechnik „großer Fixateur externe“, Fa. SYNTHES).

Strecksehnen zu vermeiden. Am distalen Radius ist vor allem auch der Ramus superficialis des Nervus radialis gefährdet.

#### Becken

Lagerung: Rückenlage auf dem Normal- oder Carbondisch.

Durchführung: Hautinzisionen jeweils etwa 3 cm medial und 4 cm distal der Spina anterior superior. Stumpfe Präparation (Cave: N. cutaneus femoralis late-

ralis) bis auf den Knochenkamm unterhalb der Spina anterior inferior. Supra-azetabuläres Einbringen der Schrauben in üblicher Weise über die Bohrhülse (BV-Kontrolle). Die Bohrrichtung zielt ca. 20° nach kranial und 30° nach medial. Vordrehen der Schrauben bis zum erkennbaren stabilen Sitz. Verbinden der Schrauben zur zeltförmigen Rohr-zu-Rohr-Montage. Reposition unter BV-Kontrolle (**Abb. 5**).

**Oberschenkelschaft**

Lagerung: Rückenlage auf dem Normaltisch.

Durchführung: Zur Stabilisierung einer Oberschenkelfraktur mit Fixateur externe sind je Frakturseite bis zu drei Pins notwendig. Einbringen der Schanz-Schrauben auf der Lateralseite des Oberschenkels (durch den Tractus, nicht durch den M. vastus lateralis). Nach Gewebespreizung bis zum Knochen Einbringen des Pins über eine Bohrhülse. Reposition unter Bildwandlerkontrolle und die Montage dreier ausreichend langer Fixateurstangen. Auch hier ist das Vorgehen in „Modulartechnik“ hilfreich. Nach Frakturstabilisierung muss das Knie voll gebeugt werden, damit sich der Tractus über den Schanz-Schrauben spalten kann.

**Unterschenkelschaft**

Lagerung: Rückenlage auf dem Normaltisch.

Durchführung: In der Regel unilaterale Anlage. Einbringen in die gut unter der Haut tastbare mediale Knochenzirkumferenz (distal Gefahr der Gefäßverletzung; V. saphena oder A. dorsalis pedis). Weitere Pins werden im jeweiligen Hauptfragment in Abhängigkeit der Fraktur und Weichteilsituation möglichst frakturnah eingebracht. Unter achskorrekturer „indirekter“ Reposition der Fraktur unter BV-Kontrolle Montage als Rahmenfixateur.

**Sprunggelenksregion**

Lagerung: Rückenlage auf dem Normaltisch.

Durchführung: Einbringen eines Steinmann-Nagels mit mittelständigem Gewinde durch das Fersenbein (nach Vorbohren mit einem 3,2er-Bohrer von lateral nach medial). Überstand auf beiden Seiten ca. 10–12 cm. Einbringen von zwei Schanz-Schrauben proximal der Fraktur in die mediale Tibiakante. Weitere Schanz-Schrauben werden in die Basis der Mittelfußknochen I und V (ca. 45° von der Plantarebene) eingebracht. Montage als zeltförmigen Rahmen zur Retention der unter BV durchgeführten Reposition. Wenn keine Pilon-tibiale-Fraktur oder instabile OSG-Luxationsfraktur mit dorsalem Kantenfragment vorliegt kann unter Umständen auf den

**Tab. 4** Komplikationen des Fixateur externe

Schweregrad der Komplikation	Therapiemöglichkeiten
<b>leicht</b>	<b>konservativ</b>
– Pininfekt	– Pinpflege, antiseptische Verbände
<b>mittelschwer</b>	<b>operativ</b>
– Pinlockerung	– Austausch des Pins
<b>schwer</b>	<b>Verfahrenswechsel</b>
– Osteitis – Pseudarthrose – Gefäß-/Nervenverletzung	– operative Revision, Neuanlage – Aufbohrung, bei Infektfreiheit z. B. Nagelosteosynthese, Spongiosaplastik, operative Revision

**Tab. 5** Orientierungshilfe für Anzahl und Größe von Pins

Anatomischer Ort	Stärke des Pins (mm)	Anzahl je Hauptfragment
Oberarm	5	2
Unterarm	4	2
Handgelenk/Hand	3–4	2
Becken	5	1–2
Oberschenkel	5	2–3
Unterschenkel	5	2
SG/Fuß	4–5	2

queren Steinmann-Nagel durch das Fersenbein verzichtet werden.

**Komplikationen und Therapiemangement**

Trotz der frakturnahen Stabilisierung mit minimalem Zugangstrauma und Schonung von Weichteilen und der Knöcheldurchblutung haften auch diesem Verfahren bestimmte Komplikationen an, die durch Beachtung der Operationstechnik, der Gewebebiologie und der biomechanischen Erfordernisse minimiert werden können. Bei Auftreten von Komplikationen müssen diese sachgerecht behandelt werden (**Tab. 4**).

**Komplikationen im Bereich der Weichgewebe**

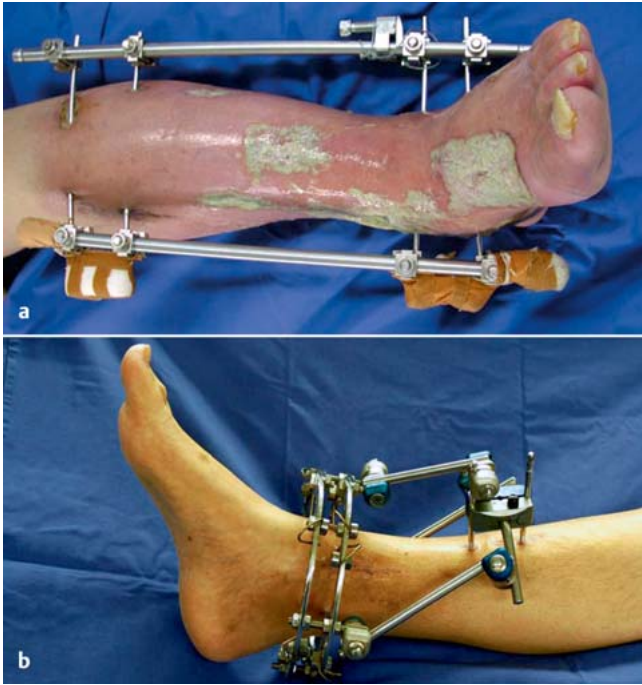
Die Eintrittsstellen der Schanz-Schrauben können **Probleme an der Haut** verursachen. Bei zu eng bemessenen Stichinzisionen kann es durch hohe Spannung zu Hautnekrosen kommen. Ebenso sind die Stichinzisionen potenzielle Eintrittspforten für Keime. Die Infektgefahr ist um so größer, je mehr „Unruhe“ und Bewegungen bzw. Verschiebungen von

Haut und Unterhaut an den Pins auftreten.

Zu kleine Inzisionen oder Spannung an der Haut im Bereich des Pineintritts erhöhen das Risiko eines Pin-track-Infektes. Die Pinpositionierung muss die lokale Weichteilsituation berücksichtigen.

Intraoperativ ist darauf zu achten, die Hautinzisionen ausreichend groß anzulegen, um eine Spannungsfreiheit zu erlangen. Wichtig ist auch die Subkutis, die Faszie und die Muskulatur in die geplante Pinrichtung zu spalten, um die Bewegung der Weichteile um die Pins so gering wie möglich zu halten. Gegebenenfalls muss nach Pinpositionierung eine Inzisionserweiterung erfolgen. Wird hiermit keine suffiziente Entlastung der Haut erreicht, ist der Pin umzusetzen, um Komplikationen vorzubeugen. Es können an den Pineintrittsstellen Weichteilinfektionen, aber auch tiefer gehende Infektionen im Sinne einer Osteitis auftreten.

Für den Fixateur externe wird bei sachgerechter Anlage eine „**Pin-track-Infektion**“ in einer Rate von bis zu 40% be-



**Abb. 6 a und b**  
**a** Pininfekt und phlegmonöse Infektsituation am Unterschenkel. **b** Unproblematische Weichteilsituation nach einem ½ Jahr bei guter Pinpflege.

geschrieben. Eine gute Weichteilpflege verringert die Pin-track-Infektionsrate signifikant, daher ist es wichtig auch den Patient frühzeitig in die Fixateurpflege einzuführen. Hierbei ist auf die Abtragung von Krusten, der Vermeidung von Sekretverhalt und eine trockene Wundbehandlung zu achten (**Abb. 6**). Die Anwendung von lokalen Antiseptika wie z.B. Lavasept®-Verbänden kann bei sich abzeichnenden Hautirritationen nach Sicherstellung der lokalen Entlastung der Haut (Inzisionserweiterung) in Betracht gezogen werden.

Leichte Infekte bzw. Hautirritationen lassen sich durch konsequente Pinpflege, Inzisionserweiterung und lokaler Therapie mit Antiseptika oft beherrschen. Ein manifester Pin-track-Infekt muss kompromisslos operativ revidiert werden.

Bei einem manifesten Pin-track-Infekt ist eine kompromisslose operative Revision vorzunehmen: Dies bedeutet die Entfernung des Pins, eine gründliche Bohrlochkürettage und Spülung, ggf. Einbringen eines Septopal-Palacos®-Antibiotikastabes und die infektferne Neupositionierung des Pins.

Die Inzisionen nach Fixateurentfernung werden nie verschlossen, sondern heilen sekundär. Gegebenenfalls treten Verwachsungen zwischen Haut und Faszie auf, die sich in der Regel spontan lösen

oder ebenso wie narbige Einziehungen nach Abheilung sekundär exzidiert und korrigiert werden können.

Inzisionen nach der Entfernung einer Schanz-Schraube werden nicht verschlossen, sondern heilen sekundär, gegebenenfalls kann später eine Narbenkorrektur erfolgen.

**Probleme an der Muskulatur:** Jede Kontraktion führt zu einem Vorbeigleiten der Muskulatur am Pin. Bei zu eng angelegten Inzisionen oder ungünstiger Positionierung schneidet der Pin durch die Muskulatur und verursacht Blutungen und Reizungen mit Ergussbildung. Diese bilden einen hervorragenden Nährboden für Bakterien und sind somit Wegbereiter für tiefe Infektionen.

Intraoperativ ist deswegen darauf zu achten, eine ausreichende Inzision anzulegen und durch stumpfe Präparation Schäden in der Muskulatur zu vermeiden. Des Weiteren sollten die anatomischen Gegebenheiten und Landmarken für die Pineintrittsstelle bedacht werden. Um eine Transfixation zu vermeiden, sollten die Pins proximal und distal von Muskelbäuchen platziert werden. Ist die Muskulatur sehr stark (z.B. Oberschenkel), sollten die Pins möglichst im Bereich der Muskelsepten platziert werden.

Sollten postoperativ Probleme auftreten, wird gegebenenfalls eine Umplatzierung der Schanz-Schrauben wie oben beschrieben notwendig.

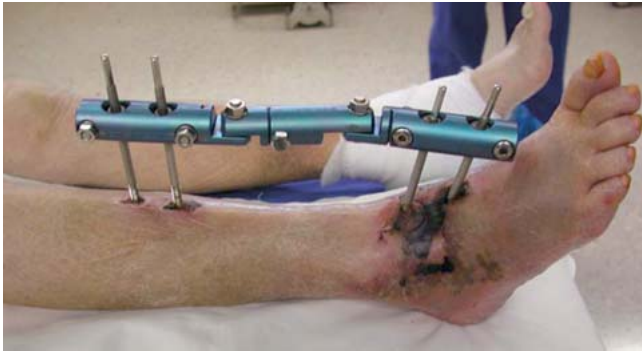Es ist zu bedenken, dass die komplexen Fraktursituationen häufig mit **Kompartmentsituationen** vergesellschaftet sind. Durch den limitierten Zugang des Verfahrens ist das Kompartiment daher nicht entlastet. Die konsequente Kompartimentspaltung, die temporäre Weichteildeckung sowie der spätere Sekundärverschluss (ggf. nach Dermotraktion) sind nach den allgemein gültigen Verfahren durchzuführen und müssen durch die Verwendung eines Fixateur externe nicht modifiziert werden. Nur bei der Anlage einer Inzision an der medialen Seite des Kalkaneus kann hier unter Umständen eine ausreichende Entlastung eines Hämatoms im Rückfußbereich erreicht werden. In seltenen Fällen kommt es beim sekundären Wundverschluss oder auch bei plastisch/rekonstruktiven Maßnahmen (Lappenplastiken) zu Weichteilproblemen, die eine Neupositionierung von einzelnen Schanz-Schrauben erfordern.

Der limitierte Zugang eines Fixateur externe entlastet die Muskelkompartimente nicht. Eine Kompartimentspaltung muss daher bei komplexen Fraktursituationen mit bedacht werden.

**Komplikationen an den Sehnen** treten vor allem im Bereich des Handgelenkes und des Sprunggelenkes auf. Hierzu zählen die Entstehung von Verwachsungen und Rupturen der Sehnen durch Verletzungen durch die Schanz-Schrauben.

Intraoperativ ist deswegen zwingend darauf zu achten, eine Transfixation der Sehne durch die Pins zu vermeiden. Hierbei hilft die Einhaltung der Landmarken und die intraoperative Prüfung der Beweglichkeit der angrenzenden Gelenke.

Unabhängig von der Anwendung des Fixateur externe ist zu bedenken, dass Interpositionen von Sehnen zwischen die Frakturfragmente gegebenenfalls zu Repositionshindernissen werden können, welche durch die geschlossene Vorgehensweise dann nicht augenfällig wurden. In diesen Fällen ist eine Kombination der Fixateuranwendung mit einem limitiert offenen Repositionsmanöver indiziert.



**Abb. 7** Verletzung der A. dorsalis pedis durch den Pin, die nicht erkannt und zeitnah revidiert wurde, mit sekundärer Weichteilnekrose.

Bei Auftreten von postoperativen Bewegungseinschränkungen durch Verwachsungen oder nachgewiesene Rupturen ist die operative Revision bis hin zu Sehnenrekonstruktionsplastiken notwendig.

Durch die Pineinbringung bei der Anlage eines Fixateur externe kann es zu Verletzungen von Nerven, Gefäßen und Sehnen kommen. Im Zweifelsfall ist, in Abhängigkeit der Gesamtsituation, eine lokale Revision durchzuführen.

Das Auftreten von **Gefäß- und Nervenverletzungen** ist selten. Am häufigsten ist hier eine Läsion des Ramus superficialis des N. radialis im Bereich des Handgelenkes und eine Läsion des N. radialis am Oberarm zu finden.

Intraoperativ ist deswegen zwingend darauf zu achten, eine Verletzung durch die Pins zu vermeiden. Hierbei helfen die Einhaltung der Landmarken und die Kenntnis der topografischen Anatomie. Anstelle von Stichinzisionen sind an allen potenziell gefährlichen Pinpositionen limitierte chirurgische Zugänge zu fordern (**Abb. 7**).

Intraoperativ starke Blutungen erfordern in seltenen Fällen die Darstellung des Gefäßes mit Blutstillung und ggfs. Gefäßnaht.

Bei Auftreten von postoperativen Paresen (z.B. Radialisparese nach Fixateur-anlage am Oberarm) sind operative Revision bis hin zu Nervenrekonstruktionsplastiken notwendig. Der Zeitpunkt und das Ausmaß der Revisionseingriffe ist von der Gesamtsituation des Patienten und den lokalen Verhältnissen abhängig.

Postoperative Hämatome müssen evtl. chirurgisch saniert und ausgeräumt werden.

### Komplikationen im Bereich der Knochen

Es ist prinzipiell zwischen den fraktur- und systembedingten Komplikationen bei der Anwendung eines Fixateur externe zur Versorgung von Frakturen zu unterscheiden. Der Fixateur externe als „überbrückendes biologisches Osteosyntheseverfahren“ kann bei den häufig komplexen Fraktursituationen keine interfragmentäre Kompression und damit primäre Knochenbruchheilung offerieren. Vielmehr bildet sich durch Osteoblasten die sogenannte Kallusheilung. Bei per se instabilen Konstruktionen oder zu großen Defekten zwischen den einzelnen Knochenfragmenten kann sich keine stabile Osteoblastenbrücke ausbilden, es kommt zur Ausbildung von Pseudarthrosen. Die Kombination zweier unterschiedlicher „Verfahren“ (der interfragmentären stabilen Verschraubung mit dem überbrückenden schwingenden Fixateur) hat sich als schlecht erwiesen.

Bei einigen Montagekonstellationen ist nicht nur eine Belastung des Fixateur externe, sondern auch eine Dynamisierung entlang „achsgeführter“ Wege möglich, was sich dann förderlich auf die Knochenbruchheilung auswirkt.

Der Einsatz des Fixateur externe wird allerdings – seit Etablierung der winkelstabilen Implantate als Fixateur interne und die Anwendung im Sinne der eingeschobenen/biologischen Osteosynthese – als definitives Osteosyntheseverfahren seltener als früher angewandt. Ungenügende Repositionen sind nicht dem Verfahren anzulasten, sondern oft Folge des geschlossenen und vor allem weichteilschonenden Vorgehens.

Sekundäre Dislokationen der Hauptfragmente und damit ein Korrekturverlust in puncto Achsverhältnisse sind insta-

bilen Fixateur-externe-Konstruktionen anzulasten. Durch die geeignete und präoperative geplante Pinpositionierung (frakturnahe) und einer langstreckigen und knochennahen Position des Fixateurgestänges lassen sich sehr stabile (steife) Situationen erzielen, die auch die Muskelzugkräfte an Ober- und Unterschenkel kompensieren können.

An systembedingten Komplikationen sind **Pin-Auslockerungen** oder Frakturen im Bereich der Pins, eine lokalisierte **Osteitis (Ringsequester)** oder in seltenen Fällen eine Markraumphlegmone zu nennen.

Ausgelockerte Schanz-Schrauben führen zu einem teilweise oder kompletten Versagen der Osteosynthese und erhöhen das Risiko einer lokalen Osteitis. Gelockerte Pins müssen daher konsequent umgesetzt und die Bohrkanäle debridiert werden.

Die **Lockerung der Schanz-Schrauben** ist sicher die häufigste knochenassoziierte Komplikation des Fixateur externe. Ursächlich sind die mechanischen Belastungen (langsames Auswackeln) im Interface Pin/Knochen zu nennen. Eine sichere bikortikale Positionierung einer Schanz-Schraube mit einer guten radialen Vorspannung (geringer Größenunterschied zwischen Bohrloch und Pin) verzögert ein Auslockern. Eine schlechte Knochenqualität (Osteoporose) oder ein Ausmahlen des Pinlochs beim Eindrehen, sind ebenso wie ein Schädigung des Knochens durch Hitze (Hitzenekrose beim Einbringen) oder Druck (zu große radiale oder axiale Vorspannung) ursächlich für eine frühzeitige Pinlockerung anzusehen. Ausgelockerte Pins führen nicht nur zur Instabilität des Gesamtkonstruktes, sondern steigern in Kombination mit einem Pin-track-Infekt das Risiko für eine Osteitis erheblich.

Diese Komplikation kann nur durch Entfernung des gelockerten Pins, Kürettage des Pinlochs und Neupositionierung einer Schanz-Schraube angegangen werden. Knochensequester, Markraumphlegmone oder Weichteil-/Knochenfisteln sind konsequent nach den Grundsätzen der septischen Chirurgie zu debridieren und zu sanieren. Gegebenfalls muss bei daraus resultierenden großen Defektsituationen vom „einfachen Fixateur externe“ auf ein Ringfixateur zur Kallusdistraction umgestiegen werden.

Bei einer nicht „zentralen“, sondern eher am Rand des Knochens liegenden Position der Schanz-Schraube kann es zu einem **Ausbrechen des Pins** und damit zu einem Implantatversagen kommen. Eine Neupositionierung in ausreichendem Abstand ist möglich. Bei den kleineren Knochen kann es bei randständiger Lage des Pinloches nicht nur zu einem Ausbruch, sondern auch zu einer Schafffraktur kommen. Diese Komplikation erfordert dann eine intra- oder extrameduläre osteosynthetische Versorgung, die die lokalen Weichteilverhältnisse beachtet.

### Verfahrenswechsel

Beim Einsatz des Fixateur externe als passageres „Notfallverfahren“ sollte der **Verfahrenswechsel** auf das definitive Osteosyntheseverfahren (Nagelosteosynthese, Plattenosteosynthese oder Fixateur interne) zwischen dem 7. und 10. Tag geplant werden, wenn es die Gesamtsituation (z. B. beim polytraumatisierten Patienten) und die lokalen Weichteilverhältnisse zulassen.

Der Verfahrenswechsel vom Fixateur externe auf ein internes Osteosyntheseverfahren sollte innerhalb von 10 Tagen erfolgen, oder es ist ein zweizeitiges Vorgehen mit passagerer Gips- oder Extensionsruhigstellung anzuraten.

Bei längeren Standzeiten eines Fixateur externe (über 10 Tage) sollte kein einzeitiger Verfahrenswechsel angestrebt werden, da durch die potenzielle Kontamination der Pineintrittsstellen das postoperative Infektionsrisiko deutlich ansteigt. Es ist die Entfernung des Fixateurs mit Bohrlochrevision und die vorübergehende Ruhigstellung im Gips oder mit Extension für weitere 7 Tage bis zum zweizeitigen Verfahrenswechsel anzustreben.

Unter Berücksichtigung der oben angegebenen Verfahrensleitungen weist die Anwendung des Fixateur externe, insbesondere auch im Gesamtkontext der **„damage control surgery“**, selbst bei komplexen Fraktursituationen eine geringe systembezogene Komplikationsrate auf.

### Literatur

- Asche G, Roth W, Schröder L (Hrsg). Fixateur externe. Reinbeck: Einhorn-Press, 2000
- Behrens F. External fixation: special indications and techniques. Instr Course Lect 1990; 39: 173
- Behrens F. General theory and principles of external fixation. Clin Orthop Relat Res 1989; 241: 15–23
- Coupland RM. War wounds of bones and external fixation. Injury 1994; 25: 211–217
- Hierholzer G, Kleining R. Theoretische Grundlagen und Biomechanik der Fixateur-externe-Osteosynthese. Langenbecks Arch Chir 1982; 358: 105–112
- Höntzsch D. Aktuelle Entwicklungen verschiedener Fixateur-externe-Systeme. Trauma Berufskrankheit 2002; 4: 370–376
- Höntzsch D, Bavonratanaevch S. External Fixator. AO Principles of Fracture Management. Stuttgart: Thieme, 2007: 301–319
- Krettek C, Haas N, Tscherne H. Stabilization of open tibial fracture by an external fixator. Advantages through supplemental screw osteosynthesis. Chirur 1990; 61: 820–823
- Nast-Kolb D, Ruchholtz S, Waydhas C, Schmidt B, Taeger G. Damage control orthopedics. Unfallchirurg 2005; 108: 804, 806–811
- Oestern H. Osteosynthese mit Fixateur externe. OP-JOURNAL 2003; 19: 28–32
- Perren SM. Evolution of the internal fixation of long bone fractures. The scientific basis of biological internal fixation: choosing a new balance between stability and biology. J Bone Joint Surg [Br] 2002; 84: 1093–1110
- Poigenfürst J, Mach J, Vogt W, Greslehner A. Gelenkübergreifende äußere Fixation bei Frakturen am distalen Unterschenkelende mit schweren Hautschäden. Unfallchirurgie 1993; 19: 346–357
- Ristiniemi J. External fixation of tibial pilon fractures and fracture healing. Acta Orthop 2007; 78 (Suppl): 3, 5–34
- Ruland WO. Is there a place for external fixation in humeral shaft fractures? Injury 2000; 31 (Suppl 1): 27–34

- Seif el Nasr M, Kuner EH. Komplikationen bei der Verwendung des Fixateur externe. OP-JOURNAL 1997; 13: 68–74
- von Laer L, Vocke AK. Behandlung von Schafffrakturen im Wachstumsalter. Chirurg 1999; 70: 1501–1512
- Winkler H, Hochstein P, Pfrengle S, Wentzensen A. Der Verfahrenswechsel zum aufgeböhrteten Marknagel bei diaphysaren Femurfrakturen nach Stabilisierung mit Fixateur externe. Zentralbl Chir 1998; 123: 1239–1246
- Zeugner A, Wernicke F, Otto W. Fixateur externe und alternative Fixationsmethoden beim offenen Unterschenkelchaftbruch. Trauma Berufskrankheit 2002; 4: 89–93
- Ziran BH, Smith WR, Anglen JO, Tornetta 3rd P. External fixation: how to make it work. J Bone Joint Surg [Am] 2007; 89: 1620–1632

### Dr. med. Uwe Schweigkofler

Leitender Oberarzt der Abteilung für Unfallchirurgie und Orthopädische Chirurgie

### Dr. med. Ralf Dörrhöfer

Assistenzarzt der Abteilung für Unfallchirurgie und Orthopädische Chirurgie

### Dr. med. Gerhard Walter

Chefarzt der Abteilung Septische Chirurgie

### Prof. Dr. med. Reinhard Hoffmann

Ärztlicher Direktor

Berufsgenossenschaftliche  
Unfallklinik Frankfurt/Main  
Friedberger Landstraße 430  
60389 Frankfurt