

Anaphylaktische Reaktion auf Cefazolin bei guter Verträglichkeit von Penicillin, Amoxicillin und einzelnen anderen Cephalosporinen*

Anaphylactic Reaction to Cefazolin with Good Tolerance to Penicillin, Amoxicillin and Single Cephalosporins

Autoren

D. Wiczorek, A. Kapp, B. Wedi

Institut

Zentrum für Allergologie und Umweltmedizin, Klinik und Poliklinik für Dermatologie und Venerologie, Medizinische Hochschule Hannover

Bibliografie

DOI 10.1055/s-2007-995575
Akt Dermatol 2008; 34:
22–25 © Georg Thieme
Verlag KG Stuttgart · New York
ISSN 0340-2541

Korrespondenzadresse

Dr. med. Dorothea Wiczorek
Klinik und Poliklinik für
Dermatologie und Venerologie
der Medizinischen Hochschule
Hannover, Hautklinik Linden
Ricklinger Str. 5
30449 Hannover
Wiczorek.Dorothea@
mh-hannover.de

Zusammenfassung

▼
Penicilline und Cephalosporine werden häufig zur Behandlung bakterieller Infektionen sowie zur Durchführung einer Endokarditisprophylaxe eingesetzt. Nach Auftreten einer IgE-vermittelten, allergischen Reaktion stellt sich die Frage einer Gruppenallergie der Penicilline bzw. einer Kreuzallergie zu einzelnen oder allen Cephalosporinen. Wir präsentieren eine mittels in-vitro-

Diagnostik und Hauttestung gesicherte allergische Reaktion vom Soforttyp auf Cefazolin bei anamnestisch intraoperativer Anaphylaxie. Die weitere Abklärung zeigte eine gute Verträglichkeit von Penicillin und Amoxicillin sowie des Drittgenerationscephalosporins Ceftriaxon, aber auch positive Reaktionen auf Cefotiam, Cefuroxim und Cefuroximaxetil im Hauttest bzw. in der oralen Expositionstestung.

Einleitung

▼
Früher wurde davon ausgegangen, dass Kreuzreaktionen zwischen Penicillinen und Cephalosporinen häufiger vorkommen. Gerade bei älteren Cephalosporinen wurde dies aber auf die Kontamination mit Penicillin zurückgeführt, die bei neuen Präparaten ausgeschlossen werden kann [3]. Die aktuelle Literatur zeigt, dass einerseits die meisten Penicillinallergiker Cephalosporine vertragen [4] und andererseits isolierte Allergien auf einzelne Cephalosporine [5], aber auch eine Gruppenallergie auf mehrere oder alle Cephalosporine (● **Abb. 1**) vorkommen können [5,7]. Weiterhin sind Kreuzreaktionen zwischen einzelnen Cephalosporinen und Aminopenicillinen beschrieben worden, ebenso wie isolierte Allergien gegen Clavulansäure (ebenfalls ein β -Lactam Antibiotikum und gleichzeitig ein β -Lactamase Inhibitor) und Penicillin V [3]. Die Intrakutantestung mit Cephalosporinen ist laut Literatur diagnostisch sehr sensitiv und spezifisch [6,7].

Kasuistik

Anamnese

Die 18-jährige Patientin stellte sich in unserer allergologischen Ambulanz zur Abklärung einer allergischen Reaktion vor. Dabei sei im Juni 2004 während eines geplanten operativen Eingriffs in Intubationsnarkose (erneute Bandplastik am rechten oberen Sprunggelenk) nach Gabe von Cefazolin zur Endokarditisprophylaxe bei einem seit der Kindheit bekannten Vorhofseptumdefekt eine anaphylaktische Reaktion aufgetreten. Präoperativ erhielt die Patientin außerdem 3 g Amoxicillin p.o.

Intraoperativ kam es innerhalb von wenigen Minuten zu einer schweren Anaphylaxie mit Kreislaufdepression und generalisierter Urtikaria sowie Angioödem.

Die Patientin berichtete mehrere Eingriffe am rechten Sprunggelenk sowie Herzkatheteruntersuchungen und Sinusknotenablationen, die stets unter antibiotischer Abdeckung erfolgt seien. Dabei sei Cefazolin zur Endokarditisprophylaxe mehrfach ohne Auftreten von Problemen verabreicht worden. Als Grunderkrankung besteht ein in der frühen Kindheit diagnostizierter Vorhofseptumdefekt II° mit einer primären operativen Versorgung mittels Cardiosalvoschluss vor ca. 8 Jahren.

* Erstveröffentlichung in Allergologie 2007; 30: 431–435. Mit freundlicher Genehmigung des Dustri-Verlages Dr. Karl Feistle GmbH & Co. KG, Oberhaching-München.

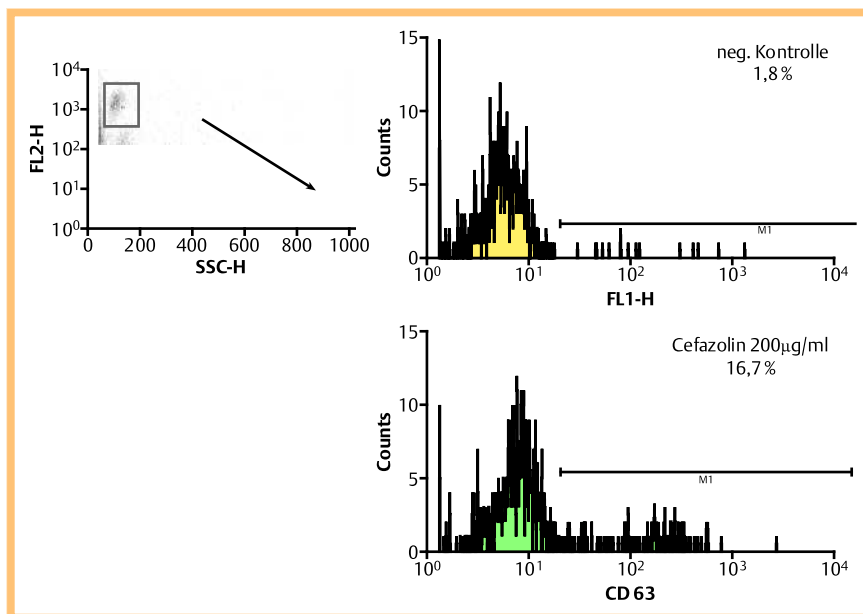


Abb. 1 Positiver Basophilenaktivierungstest auf Cefazolin.

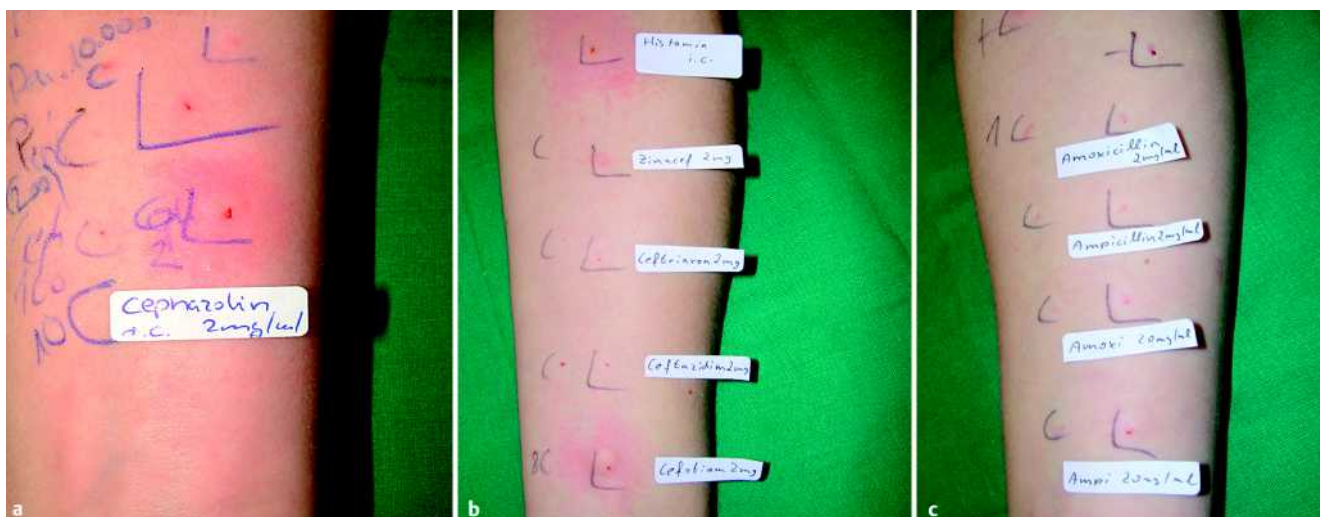


Abb. 2 a Positiver Intrakutantest auf Cefazolin 2 mg/ml. b Positiver Intrakutantest auf Cefotiam 2 mg/ml. c Penicillinhauttestung: Prick- und Intrakutantest negativ mit PPL, Penicillin-G-Na 200 IE und 10000 IE, Ampicillin 2 mg/ml und 20 mg/ml, Amoxicillin 2 mg/ml und 20 mg/ml.

Eine erneute operative Korrektur des Vorhofseptumdefektes mit hämodynamisch relevantem Restshunt sei nach allergologischer Abklärung geplant.

Diagnostisch waren Arzneireaktionen auf Amoxicillin und Cefazolin auszuschließen. Darüber hinaus ging es um die Untersuchung einer Gruppenallergie auf alle β -Lactam-Antibiotika einschließlich potenzieller Kreuzreaktionen zu Cephalosporinen.

Befunde

In vitro zeigte sich auf Cefazolin 200 μ g/ml die CD63-Expression (Basophilenaktivierungstest BasoTest® Orpegen, Heidelberg) (► **Abb. 1**) und Sulfidoleukotrien-Freisetzung im CAST (Bühlmann, Allschwil, Schweiz) (Konzentration Cefazolin: 200 μ g/ml) erhöht. Der Intrakutantest mit Cefazolin (2 mg/ml) war eindeutig positiv. In den weiteren Untersuchungen zeigte sich außerdem eine positive Reaktion im Intrakutantest auf Cefotiam (2 mg/ml) und eine fraglich positive Reaktion auf Cefuroxim (20 mg/ml). Die Bestimmung der spezifischen IgE-Antikörper mittels CAP-FEIA (UniCAP) zeigte keine spezifischen Antikörper

(sIgE) für Penicillin G, Penicillin V, Ampicillin, Amoxicillin, Ceftriaxon und Cefuroxim, ebenso wie für Latex. Weiterhin waren die Hauttestungen mit Penicillin G, Penicillin V, Ampicillin, Amoxicillin, Ceftriaxon und Cefazolidim negativ (► **Abb. 2 a, b, c**, ► **Abb. 3**). Die Bestimmungen der Serumtryptase (5,34 μ g/l) als Indiz für eine erhöhte Anaphylaxiebereitschaft, sowie Gesamt-IgE (85,1 kU/l) und sx1 (Panel der zehn häufigsten Aeroallergene) waren unauffällig.

Orale Expositionstestung

Aufgrund der Schwere der aufgetretenen Reaktion und der eindeutig positiven Befunde (in-vitro-Untersuchungen und Hauttestung) wurde auf eine Provokationstestung mit Cefazolin verzichtet.

Reaktionslos vertragen wurde in der Antibiotika-Ausweichexpositionstestung jeweils in therapeutischer Einzeldosis das Makrolid Roxithromycin, der Gyrasehemmer Ciprofloxacin p.o. und das Breitspektrumcephalosporin Ceftriaxon i.v. (Hauttestung war unauffällig), in der oralen Provokationstestung Penicillin

	slgE	SLT/CAST	CD63	ICT	OPT	Strukturformel
Penicillin G Penicillin V	<0,35 kU/l	negativ	negativ	negativ	negativ	
Aminopenicilline						
Ampicillin	<0,35 kU/l	negativ	negativ	negativ	nd	
Amoxicillin	<0,35 kU/l	negativ	negativ	negativ	negativ	
Cephalosporine						
Cefazolin	nd	positiv¹	positiv²	positiv	nd	
Cefuroxim	<0,35 kU/l	nd	nd	fraglich positiv	nd	
Cefuroximaxetil	nd	nd	nd	nd	positiv	
Cefotiam	nd	nd	nd	positiv	nd	
Ceftriaxon	<0,35 kU/l	nd	nd	negativ	negativ	
Ceftazidim	nd	nd	nd	negativ	nd	

Abb. 3 Darstellung von in-vitro-Diagnostik, Haut- und Provokationstestergebnissen, sowie Struktur der einzelnen β -Lactam-Antibiotika.

CAST: zellulärer Antigen-Stimulationstest, CD63: Basophilen-Aktivierungstest, ICT: Intrakutantest, ND: nicht durchgeführt, OPT: orale Provokationstestung, slgE: spezifisches IgE, SLT: Sulfidleukotrienfreisetzung im CAST. 1 = 187 mg/ml bei Stimulation mit 200 μ g/ml Cefazolin (nach Abzug der Negativkontrolle) 2 = 16,7% CD63-positive Zellen bei Stimulation mit 200 μ g/ml Cefazolin.

und Amoxicillin (je 1611 mg als Gesamtdosis und je 1000 mg als Einzelhöchstdosis).

Ca. 90 min nach Gabe von 5 mg Cefuroximaxetil p.o. (fraglich positive Hauttestung mit Cefuroxim) kam es zum Auftreten von einzelnen urtikariellen Hautveränderungen, im weiteren Beob-

achtungszeitraum von 12 h waren die Symptome ohne medikamentöse Intervention spontan rückläufig.

Sämtliche Provokationstestungen erfolgten einfach-blind und plazebokontrolliert mit jeweils einer Substanz pro Tag.

Diskussion

Aufgrund der Anamnese und in der Zusammenschau der Befunde konnte im beschriebenen Fall eine Allergie vom Soforttyp gegen das Basiscephalosporin Cefazolin mittels Hauttestung, Basophilaktivierungstest und CAST gesichert werden. Bei sicherer Anamnese und der Schwere der anaphylaktischen Reaktion, sowie bei positiver in-vitro-Diagnostik verzichteten wir aus ethischen Gründen auf die intravenöse Provokationstestung. Im Rahmen der durchgeführten Untersuchungen mit weiteren zunächst unverdächtigen und nicht strukturverwandten Cephalosporinen (Abb. 3) fiel außerdem ein fraglich positiver Hauttest mit dem Übergangs-Cephalosporin Cefuroxim auf, der CAP-FEIA war negativ. Die Provokationstestung mit dem neueren oralen Cephalosporin Cefuroximaxetil fiel positiv aus. Die Strukturen der Seitenketten von Cefuroxim und Cefuroximaxetil unterscheiden sich voneinander [1]. Weiterhin ergab der Hauttest mit dem Übergangs-Cephalosporin Cefotiam eine Sensibilisierung vom Soforttyp, und auch hier handelt es sich um eine Reaktion, die nicht mit Ähnlichkeit der Strukturformel erklärt werden könnte.

Bei der allergologischen Abklärung ist zu beachten, dass es reine Oralcephalosporine wie auch reine i.v.-Präparate gibt. So handelt es sich bei Cefuroxim um ein i.v.-Präparat, das intrakutan getestet werden kann, bei Cefuroximaxetil um ein Oralpräparat, bei dem eine Intrakutantestung nicht möglich ist, das aber von uns für die Exposition bevorzugt wurde, um der Patientin ein Oralcephalosporin als Ausweichpräparat empfehlen zu können. Das Prodrug Cefuroximaxetil ist ein 1-Acetoxyethylester von Cefuroxim und wird zu seinem aktiven Metaboliten, Cefuroxim, umgewandelt [8]. Dies erklärt den verzögerten Eintritt der Reaktion in der Ausweichexpositionstestung.

Bei der beschriebenen Patientin besteht lebenslang die Notwendigkeit einer Endokarditisprophylaxe, bei komplizierten Eingriffen intravenös, vor kleineren Eingriffen auch oral, sodass möglichst mehrere sicher verträgliche und geeignete Präparate bekannt sein sollten. Da eine Endokarditisprophylaxe auch mit Penicillinen erfolgen kann, war die Abklärung einer Unverträglichkeit von Penicillinen und Aminopenicillinen wichtig. Zumal das Amoxicillin in diesem Fall ebenfalls als potenzieller Auslöser der Anaphylaxie infrage kam. Nach negativen Hauttestungen und in-vitro-Untersuchungen erfolgte die orale Exposition mit Penicillin und Amoxicillin. Hierbei ergab sich kein Anhalt für eine Allergie. Auch das Drittgenerationscephalosporin Ceftriaxon wurde von der Patientin nach intravenöser Gabe vertragen und steht somit neben dem oralen Makrolid Roxithromycin und dem oralen Gyrasehemmer Ciprofloxacin zur Verfügung.

Aufgrund der während einer Vollnarkose aufgetretenen anaphylaktischen Reaktion und bei der Vorgeschichte von multiplen operativen Interventionen sollte weiterhin stets die Möglichkeit einer Latex-Allergie in die differenzialdiagnostischen Überlegungen aufgenommen werden. In diesem Fall konnten keine spezifischen Antikörper gegen Latex nachgewiesen werden, auch in der ausführlichen Anamnese fand sich kein Anhalt für eine Latex-Allergie.

Die Kasuistik zeigt, dass eine detaillierte Aufschlüsselung potenzieller Kreuzreaktionen sinnvoll ist. Im Einzelfall sollte eine gezielte allergologische Abklärung inklusive Expositionstestung vor der Empfehlung entsprechender Präparate erfolgen. Im vor-

liegenden Fall konnten sogar mehrere Allergien gegenüber einzelnen, nicht strukturverwandten Cephalosporinen nachgewiesen werden, wobei jedoch interessanterweise Penicillin und Amoxicillin vertragen wurden.

Abstract

Anaphylactic Reaction to Cefazolin with Good Tolerance to Penicillin, Amoxicillin and Single Cephalosporins

The problem of an allergy to penicillins and the possibility of related allergies to other betalactams is very common and relevant in clinical practice. These antibiotics are often used to treat bacterial infection and to prevent endocarditis. Unlike allergic determinants derived from penicillin, the cephalosporin determinants have not been clearly identified yet.

The question of a group allergy to betalactams versus cross reactivity to single or all cephalosporins rises after IgE-mediated anaphylaxis to a β -lactam antibiotic, so further investigations are needed.

We present an immediate type hypersensitivity confirmed by positive in-vitro diagnostic and skin tests in a 18 year-old woman who suffered from severe intraoperative anaphylaxis and generalized urticaria and angioedema within few minutes after intravenous administration of cefazolin. For premedication the patient had received amoxicillin before the elective surgery of talocrural joint but hypersensitivity to this drug, in addition to latex, could be excluded. Prior to this anaphylaxis cefazolin was well tolerated, it was given several times during several heart catheterizations due to congenital atrioventricular septal defect.

Allergologic investigations demonstrated additional sensitizations to cefotiam, cefuroxim and cefuroximaxetil, but tolerance to penicillin and amoxicillin in skin tests as well as in the oral challenge test.

This case nicely demonstrates the complexity and need of a detailed allergologic work-up in suspected betalactam hypersensitivity.

Literatur

- 1 Baldo BA. Penicillins and cephalosporins as allergens-structural aspects of recognition and cross-reactions. *Clin Exp Allergy* 1999; 29: 744–749
- 2 Gonzalez de Olano D, Losada Pena A et al. Selective Sensitization to Clavulanic Acid and Penicillin V. *J Investig Allergol Clin Immunol* 2007; 17: 119–121
- 3 Kelkar PS, Li J. Cephalosporin allergy. *N Eng J Med* 2001; 345: 804–809
- 4 Linares T, Marcos C et al. Hypersensitivity to Penicillin V with Good Tolerance to other β -Lactams. *J Investig Allergol Clin Immunol* 2007; 17: 50–51
- 5 Moreno E, Davila I et al. Selective Immediate Hypersensitivity to Cefipime. *J Investig Allergol Clin Immunol* 2007; 17: 52–54
- 6 Romano A, Mayorga C, Torres MJ et al. Immediate allergic reactions to cephalosporins: cross-reactivity and selective responses. *J Allergy Clin Immunol* 2000; 106: 1177–1183
- 7 Romano A, Gueant-Rodriguez R-M et al. Cross-reactivity and tolerability of cephalosporins in patients with immediate Hypersensitivity to Penicillins. *Ann Intern Med* 2004; 141: 16–23
- 8 Wüthrich B, Hawelski T. Cefuroxim ist nicht Cefuroxim. *Allergologie* 2007; 30: 30–34