

# Pfeilschwanzkrebs-Onychodystrophie

## Horseshoe Crab-Like Onychodystrophia

### Autoren

L. Kowalzik, B. Schell, L. Eickenscheidt, H. Ziegler

### Institute

Klinik für Hautkrankheiten und Allergologie, (Chefarzt: Prof. Dr. med. habil. L. Kowalzik)  
HELIOS Vogtland-Klinikum Plauen GmbH, (Ärztlicher Direktor: Prof. Dr. med. habil. L. Kowalzik)

### Bibliografie

DOI 10.1055/s-2007-995461  
Akt Dermatol 2008; 34:  
26–28 © Georg Thieme  
Verlag KG Stuttgart · New York  
ISSN 0340-2541

### Korrespondenzadresse

**Prof. Dr. med. habil.  
Lutz Kowalzik**  
Klinik für Hautkrankheiten  
und Allergologie  
HELIOS Vogtland-Klinikum  
Plauen GmbH  
Postfach 100153  
08505 Plauen  
lutz.kowalzik@helios-  
kliniken.de

### Zusammenfassung

Wir berichten über eine morphologisch ungewöhnliche, symmetrische, isolierte Onychodystrophie beider Großzehennägel bei einer 16-jährigen Patientin. Die Nagelformveränderung erinnert stark an die Form von Pfeilschwanzkrebsen (Limulidae). Daneben bestand eine Auftreibung der Großzehenendglieder und eine geringe Paro-

nychie. Mykologisch fand sich eine massive Besiedelung mit *Candida parapsilosis*. Orthopädisch bestand ein angeborener beidseitiger Hallux valgus interphalangeus. Es könnte ein besonderer Fall der Großzehennageldystrophie der Kindheit (angeborener Großzehennägelschiefstand) vorliegen. Es kann angenommen werden, dass dies stets mit einem Hallux valgus interphalangeus assoziiert ist.

### Einleitung

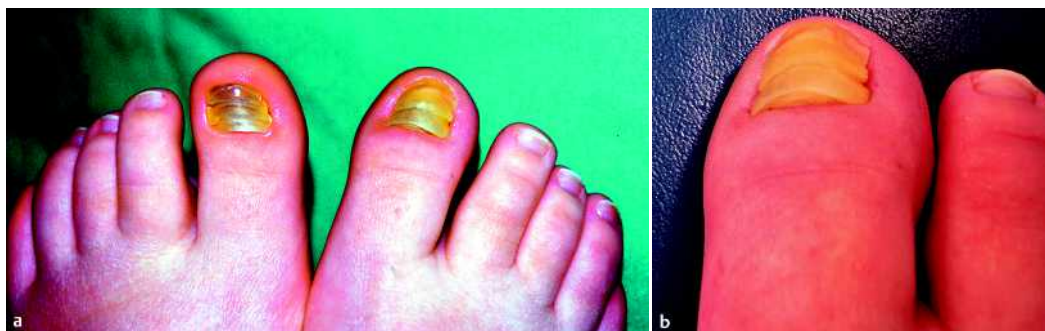Nagelwachstumsstörungen können verschiedene Ursachen haben. Wir berichten hier über einen morphologisch ungewöhnlichen Fall einer erworbenen symmetrischen isolierten Onychodystrophie beider Großzehennägel bei einer adolescenten Patientin und diskutieren die möglichen Pathomechanismen.

### Kasuistik

Eine 16-jährige Patientin wurde vorgestellt mit einer im Wesentlichen symptomlosen, symmetrischen Onychodystrophie beider Großzehennägel. Diese hätte zwei bis drei Jahre zuvor von der Nagelmatrix her begonnen. Schwerwiegende sonstige Erkrankungen traten weder in diesem Zeitraum noch zuvor auf. Lokale Traumata oder besondere mechanische Belastungen, z.B. durch Sport oder enges Schuhwerk, wurden ausdrücklich negiert. In der Familie der Patienten seien gleichartige oder sonstige Nagelwachstumsstörungen oder andere Erbkrankheiten unbekannt. Wiederholte mykologische Präparate von Nagelmaterial seien negativ gewesen. Außer einmaliger podologischer Behandlung i.S. eines Abschleifens der Nägel durch die Fußpflegerin sei bisher keine Therapie erfolgt. Außer der kosmetischen Beeinträchtigung und allenfalls gelegentli-

chen und geringen Beschwerden durch Druck wurden subjektiv keine Symptome angegeben. Klinisch fanden sich beide Großzehennägel vollkommen symmetrisch in der Weise dystroph verdickt, dass jeweils 3 konvexe, an den Nagelseiten sichelförmig nach hinten gebogene, am jeweiligen Hinterrand konkav ausgehöhlte, wie abortive Nägel wirkende, „Glieder“ mit einer festen Platte mit dem folgenden konkaven Anteil verbunden waren. Die proximale verdickte Platte schob sich beidseits unter den Nagelfalz (☉ **Abb. 1 a, b**). Insgesamt erinnerte die Nagelform stark an jeweils drei aufeinandergeschobene Rückenpanzer von Pfeilschwanzkrebsen (☉ **Abb. 2 a–c**). Die Nagelwälle und Nagelfälze fanden sich im Sinne einer Paronychie verdickt und beidseits gering gerötet, die Nagelhäutchen fehlten beidseits völlig. Die Nagelfarbe war homogen milchig-hellgelb, nur linksseitig am freien Nagelrand etwas grünlich-bräunlich tingiert. Die Großzehenendglieder fanden sich beidseits insgesamt deutlich geschwollen und ihre Achse etwas nach lateral verschoben (☉ **Abb. 1 a, b**). Nennenswerter Druckschmerz im Bereich der Großzehennägel und -endglieder wurde nicht angegeben.

Das knöcherne Röntgen der Großzehen in 2 Ebenen zeigte eine weitestgehend regelrechte Darstellung der knöchernen Strukturen ohne Nachweis knöcherner Erosionen, Exostosen oder Fremdkörper, die stark verdickten Nägel waren



**Abb. 1** a, b Symmetrische beidseitige isolierte Dystrophie der Großzehen bei einer 16-jährigen Patientin mit begleitender Paronychie und ungewöhnlicher Morphologie, die an drei hintereinander angeordnete Rückenpanzer von Pfeilschwanzkrebsen erinnert. Aufsicht von oben (a) und von proximal (b).



**Abb. 2** a–c Unter- (a) und Oberseite (b) des heutigen Pfeilschwanzkrebses *Limulus* sowie versteinertes Exemplar einer verwandten Art (*Mesolimulus walchi*) aus den Solnhofen Plattenkalken (150 Millionen Jahre alt; Foto: Bayerische Staatssammlung für Paläontologie und Geologie, München) (c).

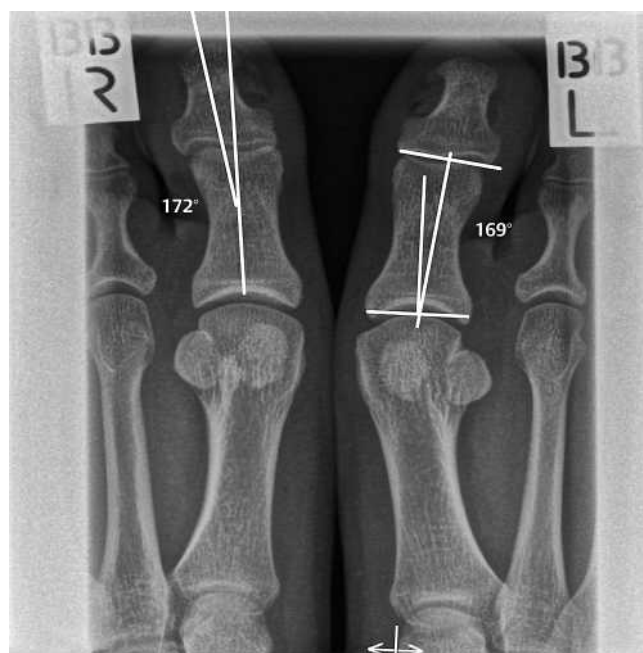
auch im Röntgen zum Teil nachweisbar. Allerdings fand sich ein beidseitiger Hallux valgus interphalangeus (● **Abb. 3**), sodass orthopädischerseits eine Hypertrophie des dorsolateralen Anteils der Strecksehne der Großzehe nicht ausgeschlossen werden konnte. Bei dieser angeborenen Zehenfehlstellung weicht die Achse des proximalen Großzehengrundglied-Gelenks nach lateral von der des distalen Gelenks zum Endglied ab.

Aus dem Bereich des Nagelfalzes wurden nach „Massieren“ ein mykologisches und ein bakteriologisches Abstrichpräparat entnommen. In der mykologischen Kultur ließ sich massenhaft die pathogene Hefe *Candida parapsilosis* nachweisen. In der bakteriologischen Kultur ließen sich jeweils reichlich *Staphylococcus haemolyticus* und *warneri* nachweisen.

Wir empfehlen eine systemische Therapie mit Fluconazol (Diflucan<sup>®</sup>) 2 × 50 mg/die über 3 Wochen und anschließender Fortsetzung mit 1 × 150 mg/wöchentlich für 9 Monate. Lokal empfehlen wir die zusätzliche topische Anwendung von Amorflin- (Loceryl<sup>®</sup>) Nagellack 1–2 × wöchentlich.

## Diskussion

Die isolierten symmetrischen Nagelverformungen beider Großzehen unseres Falles erinnern an jeweils drei nacheinander angeordnete zweiteilige Rückenpanzer von Pfeilschwanzkrebsen. Der Pfeilschwanzkrebs (syn. Huftisenkrebs, Königskrabbe oder Seemaulwurf, lat. *Limulus polyphemus* [= kleiner schielender Cyclop], engl. [American] horseshoe crab) zählt zu den sogenannten lebenden Fossilien. Bereits vor 150 Millionen Jahren lebte im Oberjura fossile Arten von *Limulus*, die gegenüber den heute lebenden Arten nur geringe morphologische Unterschiede aufweisen. Vorgängerformen der Familie der Limulacea reichen bis ins Perm (vor 390 Millionen Jahren) zurück. Neben der Gattung *Polyphemus*, die an der nordamerikanischen Atlantik-Küste von Maine bis Yucatan vorkommt, gibt es an den Küsten Südostasiens auch die Gattungen *Trachypyleus* (2 Arten) und *Carcinoscorpinus* (Molukkenkrebse). Die vordere gewölbte Rückenpanzerplatte, die als Prosoma bezeichnet wird, und die



**Abb. 3** Frontal-Röntgenaufnahme der Großzehen beidseits.: Hallux valgus interphalangeus beidseits, d.h. Abweichen der Endglieder nach lateral. Keine Exostosen. Die Nageldystrophie ist schwach erkennbar.

hintere Opisthosoma erinnern an die beiden morphologischen Komponenten der pathologischen Nagelform unseres Falles. Den Abschluss bildet der Schwanzstachel (Telson). Unter der konkaven Panzerinnenseite befinden sich Scheren, Beinpaare, Kiemen und innere Organe. Während die fossilen Arten nur wenige cm Länge erreichten, messen heutige Tiere bis zu 60 cm. Die Tiere legen mehrere hundert Eier, aus denen sich in 9 bis 12 Jahren geschlechtsreife Tiere entwickeln. Hauptnahrung sind Muscheln und kleine Fische, natürliche Feinde sind Schildkröten, Seevögel und Haie [3, 7–9, 11]. Medizinische Bedeutung erlangten die Tiere durch den *Limulus*-Amoebocyten-Lysat-Test zum In-vitro-Nachweis von Endotoxinen und Pyrogenen sowie als elektro-



**Abb. 4** a, b Darstellung von Pfeilschwanzkrebsen in der Kunst: Aus dem Zyklus „MIKROMakro“ von Jens Harder, Berlin, e. o. plauen Förderpreisträger 2007.

physiologisches Modell für menschliche Sehvorgänge und Augenerkrankungen (K. Hartline, Nobelpreis für Medizin 1967) [8]. Die archaisch-exotische Form der Tiere ist auch Gegenstand der Kunst (▶ **Abb. 4 a, b**).

Was die morphologisch ungewöhnliche Nageldystrophie unseres Falles angeht, so ist die massive Besiedelung mit *Candida parapsilosis* mögliche primäre Ursache oder nur sekundär bei vorbestehender Nagelerkrankung mit möglicherweise genetischer Ursache. Gegen die erste Annahme könnte die anamnestische Angabe sprechen, dass die Nagelveränderungen nicht am freien Nagelrand, sondern am Nagelfalz begannen, wobei andererseits eine *Candida*-Paronychie das primäre Ereignis gewesen sein könnte. Neben der Verdickung, Verfärbung, Glanzlosigkeit und Verformung der Nagels fallen die nach proximal gebogen verlaufenden Querrillen auf. Diese könnten als Beau'sche Linien oder Mees'sche Querfurchen nach wiederholten, vorübergehenden Schädigungen der Matrixzellen aufgefasst werden. Gegen eine solche Annahme würde sprechen, dass nur isoliert die Großzehennägel betroffen waren, und dass anamnestisch keinerlei Angaben zu schweren Infekten, Systemerkrankungen, Medikamenten oder Intoxikationen zu erheben waren.

Isolierte, genetisch bedingte Deformationen der Großzehennägel wurden gelegentlich beschrieben. Bei der Großzehennägeldystrophie der Kindheit (angeborener Großzehennagelschiefstand) [1,4,10] besteht eine opaque gelblich-grünliche Verfärbung, Verdickung, vermehrte Wölbung der Nägel mit austernschalenartigen Querrillen, Verschmälerung nach distal und Schiefstand der Nagelachse nach lateral. Diese Nagelwachstumsstörung wird verursacht durch eine autosomal-dominant vererbte Hypertrophie des dorsolateralen Anteils der Strecksehne des Hallux mit Zug der lateralen Nagelmatrix nach proximal. Wenn auch die meisten dieser morphologischen Veränderungen auch in unserem Fall zutreffen könnten, fehlt jedoch eine positive Familienanamnese, und die Erkrankung trat nicht – wie bei dieser Entität zu erwarten – bereits kurz nach der Geburt, sondern erst im 13. Lebensjahr auf, in einem Alter, in dem häufig bei der Großzehennägeldystrophie der Kindheit bereits eine Spontanheilung zu beobachten ist [5,6]. Spontan auftretende Fälle ohne positive Familienanamnese wurden jedoch berichtet [10,12]. In unserem Fall konnte orthopädischerseits ein angeborener beidseitiger Hallux valgus interphalangeus bestätigt werden, sodass eine Hypertrophie des dorsolateralen Anteils der Strecksehne der Großzehe nicht ausgeschlossen werden kann. Wir sind nach Ansicht der publizierten Fälle der Auffassung, dass der angeborene Großzehennagelschiefstand *stets* mit einer Fehlstellung auch der Großzehenendglieder nach lateral,

im Sinne eines Hallux valgus interphalangeus, einhergeht. Zusammenfassend würden wir unseren Fall einer erst später im Leben manifestierten, möglicherweise als Spontanmutation aufgetretenen, genetisch bedingten Großzehennägeldystrophie der (hier späteren) Kindheit mit sekundärer, durch *Candida parapsilosis* bedingter, Paronychie zuordnen wollen.

Es bleibt daher abzuwarten, ob die von uns empfohlene lokale und systemische antimykotische Therapie einen Effekt nicht nur auf die Paronychie, sondern auch auf die Onychodystrophie haben wird. Für die von anderen Autoren empfohlene operative Therapie durch Rotation der Nageleinheit nach medial [2] oder eine Verlängerung der Sehne würden wir angesichts des geringen funktionellen Leidensdrucks und der Möglichkeit der Spontanremission zur Zeit keine Indikation sehen. Therapieversuche mit intraläsional injiziertem Triamcinolon brachten in anderen Händen keinen Therapieerfolg [12].

### Danksagung

Wir danken der Hautarzt-Praxis Dres. med. Ott und Kluge, Rehau, für die Zuweisung der Patientin und Herrn Priv.-Doz. Dr. med. Efstathios Savvidis, Aachen, für die orthopädische Interpretation und Erläuterung der Röntgenbilder.

### Abstract

#### Horseshoe Crab-Like Onychodystrophia

We report on a clinically unusual symmetric, isolated onychodystrophia of both first toes in a 16-year old girl. The change in the shape of the nails strongly resembled that of horseshoe crabs (*Limulidae*). Additionally, a swelling of the end phalange, and a mild paronychia were present. Mycological culture revealed masses of *Candida parapsilosis*. X-ray examination disclosed a congenital symmetrical Hallux valgus interphalangeus. A special case of congenital malalignment of the toenail (big toenail dystrophy) might be assumed. It could be speculated that this condition is always accompanied by Hallux valgus interphalangeus.

### Literatur

- 1 Baran R, Bureau H, Sayag J. Congenital malalignment of the toe nail. *Clin Exp Dermatol* 1979; 4: 359–360
- 2 Baran R, Haneke E. Etiology and treatment of nail malalignment. *Dermatol Surg* 1998; 24: 719–721
- 3 Barthel KW. *Limulus: a living fossil*. Die Naturwissenschaften 1974; 61: 428–433
- 4 Dawson TA. An inherited nail dystrophy principally affecting the great toe nails. *Clin Exp Dermatol* 1979; 4: 309–313
- 5 Dawson TA. An inherited nail dystrophy principally affecting the great toe nails: further observations. *Clin Exp Dermatol* 1982; 7: 455–456
- 6 Dawson TAJ. Great toe-nail dystrophy. *Brit J Dermatol* 1989; 20: 139
- 7 Kleesattel W. *Die Welt der lebenden Fossilien*. Stuttgart: Konrad Theiss Verlag, 2001
- 8 Mayr H. *Limulus – der kleine schielende Cyclop*, 1998; 141.84.51.10/palaeo\_de/edu/lebfoess/limulus/index.html
- 9 McClung RM. *Limulus polyphemus, a living fossil*. *Nature Study* 1977; 4: 2–3
- 10 Samman PD. Great toe nail dystrophy. *Clin Exp Dermatol* 1978; 3: 81–82
- 11 Thenius F. *Lebende Fossilien. Oldtimer der Tier- und Pflanzenwelt – Zeugen der Vorzeit*. München: Verlag Dr. Friedrich Pfeil, 2000
- 12 Vasily DB. Dystrophy of the great toenail. *Arch Dermatol* 1980; 116: 19–20