

# Die hohe öffnende Tibiaosteotomie

■ Mellany Galla, Philipp Lobenhoffer, Alex E. Staubli

## Zusammenfassung

Die valgisierende Tibiakopfosteotomie in öffnender Technik („open wedge“) ist ein geeignetes Verfahren zur Behandlung der medialen unikompartimentellen Gonarthrose bei Varusdeformität. Ziel ist die Entlastung des medialen Kompartiments durch Verlagerung der mechanischen Tragachse nach lateral. Mit der in diesem Beitrag vorgestellten medial öffnenden OP-Methode können eine Muskelablösung und die Schädigung des Nervus peroneus vermieden werden. Es wird eine biplanare Osteotomie im 170°-Winkel durchgeführt. Die Osteotomie wird unter Erhalt einer lateralen Knochenbrücke langsam aufgespreizt und das Korrekturergebnis wird mit einem winkelstabilen internen Plattenfixateur (TomoFix™) fixiert. Die beschriebene Technik erlaubt in den meisten Fällen die Durchführung der öffnenden Tibiaosteotomie ohne Auffüllung des Osteotomiespalts mit Spongiosa oder Knochensubstituten.

## The Arthrotic Knee – High Tibial Open Wedge Osteotomy

The high tibial open wedge osteotomy is a suitable procedure for the treatment of monocompartmental medial gonarthrosis by transferring the mechanical leg axis from the medial to the lateral compartment. The open wedge technique avoids detachment of extensor muscles and lesion of the superficial peroneal nerve. A biplanar angulated osteotomy is performed and the osteotomy ends 10 mm short of the lateral cortex. The osteotomy is opened gradually with a spreader and then fixed with a TomoFix™ plate fixator. In most cases neither autogenous cancellous bone nor bone substitution are needed for filling the osteotomy gap.

## Einleitung

Die Abweichung der mechanischen Beinachse von der Norm führt oftmals zu frühzeitigen arthrotischen Veränderungen des Kniegelenks mit belastungsabhängigen Schmerzen im überlasteten Gelenkanteil. Die physiologischen Achsenverhältnisse können mit kniegelenknahen Umstellungsosteotomien wiederhergestellt werden. Am häufigsten ist die Varusfehlstellung der unteren Extremität, d. h. die Belastungstragachse verläuft nicht durch das Kniegelenkzentrum, sondern durch das mediale Kompartiment (siehe **Abb. 1**). Dies resultiert in einer medialen Gonarthrose.

Die hohe valgisierende Tibiakopfosteotomie ist als Behandlungsverfahren der medialen Gonarthrose etabliert [2]. Die mechanische Beinachse (sog. Mikulicz-Linie) wird nach lateral verlagert und der mediale Gelenkabschnitt wird entlastet [3].

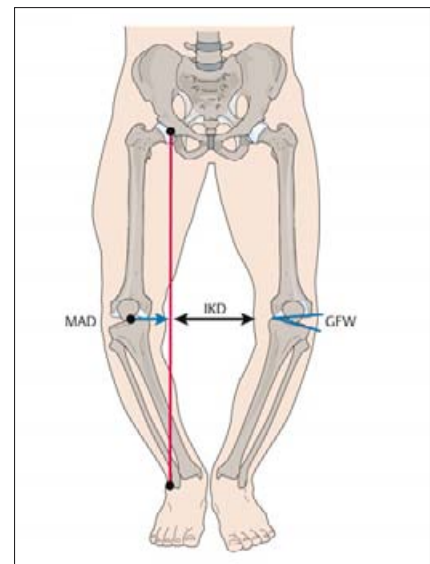
Die Wiederherstellung der normalen Achsenverhältnisse kann die endoprothetische Versorgung bei jungen und körperlich aktiven Patienten hinauszögern und führt zu guten Ergebnissen [2]. Hierzu sind prinzipiell verschiedene OP-Techniken möglich:

- medial öffnende additive („open wedge“) Tibiaosteotomien,
- lateral schließende subtraktiven („closed wedge“) Tibiaosteotomien,
- domförmige oder giebelartige Osteotomien (sog. Pendelosteotomien).

Pendelosteotomien sind technisch relativ schwierige und anspruchsvolle Eingriffe.

Die lateral schließende OP-Technik erfordert die Entnahme eines Knochenkeils mit lateraler Basis, anschließend wird durch „Zuklappen der Tibia“ die Beinachse korrigiert. Bei diesem Vorgehen müssen jedoch das proximale Tibiofibulargelenk gelöst und die Extensorenmuskulatur abgelöst werden. Ferner besteht ein hohes Risiko einer Schädigung des Nervus peroneus [1].

Die mediale öffnende Technik („open wedge“) vermeidet diese Risiken und ist zudem weniger invasiv. Bei dieser OP-Methode wird medialseitig die Osteotomie langsam geöffnet, bis die Achsenkorrektur erreicht ist. Zur Fixation des Ergebnisses empfiehlt sich ein spezieller winkelstabiler Plattenfixateur, der eine



**Abb. 1** Varusfehlstellung. Die Belastungsachse des Beines verläuft nicht durch das Kniegelenkzentrum, sondern durch das mediale Kompartiment (aus Lobenhoffer, P., J. D. Agneskirchner, M. Galla: Kniegelenknahe Osteotomien mit Plattenfixateuren – Indikation, Planung und Operationstechnik, Thieme, Stuttgart 2006).

hohe biomechanische Stabilität besitzt. Ebenfalls als Vorteil zu werten ist die Möglichkeit des intraoperativen „fine-tunings“.

Die Achse kann intraoperativ kontrolliert und durch weiteres Öffnen oder Schließen des Osteotomiespalts ggf. korrigiert werden.

Gleichzeitig ist eine Behandlungsmöglichkeit von Bandinstabilitäten durch Veränderung der dorsalen Neigung des tibialen Plateaus („tibial slope“) gegeben.

**OP-Planung**

*Klinische Untersuchung und Röntgen-diagnostik*

Neben der ausführlichen Anamnese muss eine sorgfältige klinische Untersuchung erfolgen. Diese umfasst die Überprüfung des Bewegungsumfanges und des Bandapparates des Kniegelenks. Die Haut- und Weichteilverhältnisse müssen inspiziert werden und reizlos sein, etwaige vorbestehende Operationsnarben müssen beim Zugangsweg berücksichtigt werden.

Bei der radiologischen Diagnostik sind Röntgenaufnahmen des Kniegelenks in 3 Ebenen sowie eine Ganzbeinaufnahme im Stehen erforderlich.

Eine Belastungsaufnahme des Kniegelenks in 45° Flexion (Rosenberg-Aufnahme) und eine MRT-Untersuchung sind nicht obligat, können jedoch Aufschluss über das Ausmaß der Schädigung des medialen Gelenkkompartiments geben.

Anhand der Ganzbeinaufnahme wird präoperativ das erforderliche Korrekturausmaß ermittelt und die Höhe der Osteotomieöffnung bestimmt.

*Indikationen und Kontraindikationen*

Die Indikation zur valgisierenden öffnen-Tibiakopfumstellungsosteotomie ist die unikompartimentelle mediale Gonarthrose und eine Varusfehlstellung des Beines bei Patienten mit körperlichem Aktivitätsanspruch (siehe **Tab. 1**). Das Patientenalter sollte nicht über 65–70 Jahre liegen. Das OP-Verfahren kann begleitend bei anderen rekonstruktiven Eingriffen im betroffenen Kniegelenkabschnitt zur Korrektur der Achsenfehlstellung durchgeführt werden, z.B. osteo-

chondraler autologer Transfer (OATS), autologe Chondrozytentransplantation (ACT), matrixassoziierte Chondrozytenimplantation (MACI) und Kollagenmeniskusimplantation (CMI). Bei einer Ersatzplastik des vorderen Kreuzbandes mit zusätzlicher Varusfehlstellung kann eine valgisierend-extendierende Umstellungsosteotomie der proximalen Tibia zu einer Achskorrektur und Verminderung der vorderen Schublade führen. Eine valgisierend-flektierende Tibiakopfosteotomie ermöglicht eine Stabilisierung bei posterolateraler Kniegelenkinstabilität beim Varusmorphotyp. Der Bewegungsumfang des Kniegelenks sollte präoperativ mindestens Streckung/Beugung 0–10–120° betragen.

Als Kontraindikationen gelten starkes Übergewicht, dritt- bis viertgradige Knorpelschäden nach Outerbridge [5] bzw. Arthrose des lateralen Kompartiments, Außenmeniskusverlust und eine eingeschränkte Kniegelenkbeweglich-

<b>Tab. 1</b> Indikationen zur valgisierenden Umstellungsosteotomie
– unikompartimentelle mediale Gonarthrose
– Varusdeformität der unteren Extremität
– Patientenalter unter 65–70 Jahre
– Patienten mit körperlichem Aktivitätsanspruch
– präoperativer Bewegungsumfang des Kniegelenks von mindestens E/F 0/10/120°
– als Begleiteingriff zu Knorpel- und Meniskuseingriffen (siehe Text)
– als valgisierend-flektierende oder -extendierende Tibiakopfosteotomie bei zusätzlichen Bandinstabilitäten (siehe Text)

<b>Tab. 2</b> Kontraindikationen der valgisierenden Umstellungsosteotomie
– Arthrose und dritt- bis viertgradige Knorpelschäden im lateralen Kompartiment
– Außenmeniskusverlust
– starkes Übergewicht
– unzureichende Weichteilverhältnisse an der proximalen medialen Tibia
– Streckdefizit über 10°
– systemische oder lokale Entzündungen

keit, insbesondere Streckdefizite über 10° (siehe **Tab. 2**). Der Eingriff sollte auf keinen Fall bei schlechten Weichteilverhältnissen im Operationsgebiet sowie bei akuten oder chronischen Entzündungszuständen vorgenommen werden.

*Instrumentarium*

Für den Eingriff in der von uns beschriebenen Technik wird folgendes Instrumentarium benötigt:

- 1 TomoFix™-Plattenfixateur sowie dazugehörige bi- und monokortikale Kopfverriegelungsschrauben,
- oszillierende Säge mit 1 breiten Sägeblatt von ca. 90mm Länge und 1 schmalen Sägeblatt von ca. 50mm Länge
- 2 Führungsdrähte,
- mehrere Flachmeißel von 15–20mm Breite,
- optional 1 Spreizmeißel,
- 1 Messlehre oder 1 steriles Lineal,
- 1 Arthrodesen- bzw. Osteotomiespreizer,
- Messstange zur Beurteilung der Beinachse (oder ggf. Elektrokautekabel).

Die Anwendung des TomoFix™-Plattenfixateurs erfordert die genaue Kenntnis des Implantats (siehe **Abb. 2**) und der spezifischen Verriegelungstechnik

Die 5,0mm-Kopfverriegelungsschrauben sind selbstschneidend (bikortikal, grün) und selbstschneidend/selbstbohrend (monokortikal, blau) und fungieren als Gewindebolzen. Von besonderer Wichtigkeit ist das exakte Eindrehen der Gewindebohrhülsen in das Schraubenloch vor dem Bohren, um ein Verkanten des Kopfgewindes beim Eindrehen zu vermeiden. Die Schraubenköpfe werden mit einem Drehmomentschraubenzieher winkelstabil im Gewindeloch verriegelt. Im Längschenkel des Implantats befinden sich LCP-Kombilöcher. Die vormontierten Distanzstopfen von 3mm Länge fungieren als Abstandshalter und limitieren den Druck der Plattenunterfläche auf den Knochen. Drucknekrosen und Kompression der darunter liegenden Weichteile können somit vermieden werden und die periostale Blutversorgung wird auf diese Weise nicht beeinträchtigt (siehe **Abb. 3**).

*Anästhesie und Lagerung*

Der Eingriff wird in Rückenlage entweder in Intubationsnarkose oder in rückenmarksnaher Anästhesie durchgeführt. Präoperativ wird eine systemische Anti-

Dieses Dokument wurde zum persönlichen Gebrauch heruntergeladen. Vervielfältigung nur mit Zustimmung des Verlages.



**Abb. 2** TomoFix™-Plattenfixateur mit vormontierten Bohrbüchsen und Distanzstopfen (aus Lobenhoffer, P., J. D. Agneskirchner, M. Galla: Kniegelenknahe Osteotomien mit Plattenfixateuren – Indikation, Planung und Operationstechnik, Thieme, Stuttgart 2006).

biotikaprophylaxe als Single-shot-Gabe verabreicht.

An den OP-Tisch sollten eine Seitstütze und eine Fußrolle angebracht werden, damit das Bein problemlos sowohl in 90° Flexion als auch in voller Streckung gelagert werden kann (**Abb. 4**).

Die Abdeckung schließt den Beckenkamm mit ein, um eine intraoperative Beurteilung der Beinachse und ggf. eine Spongiosaentnahme zu ermöglichen. Die Verwendung einer Oberschenkelblutsperre ist in der Regel nicht erforderlich, es kann aber eine sterile Blutsperre verwendet werden. Zur intraoperativen Durchleuchtungskontrolle wird der Bildverstärker auf der Gegenseite positioniert.

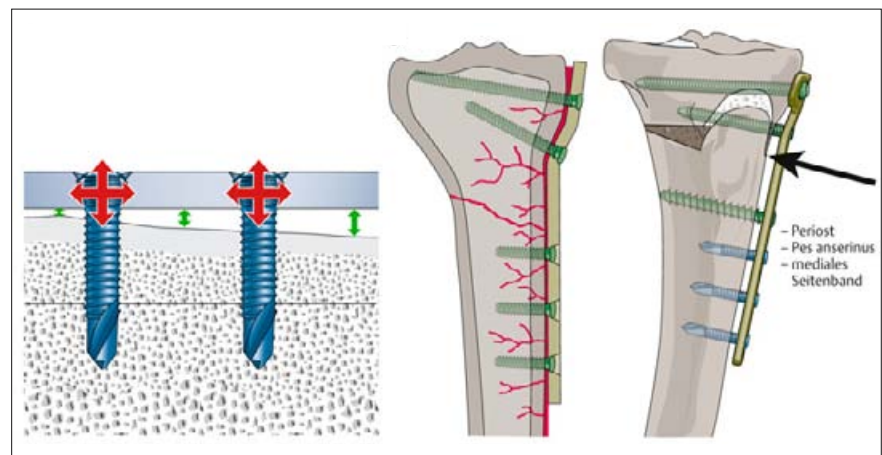
**OP-Technik**

Vor dem geplanten Eingriff wird in gleicher Narkose eine diagnostische Kniegelenkarthroskopie in üblicher Technik durchgeführt.

Der laterale Gelenkanteil muss noch intakt, der Außenmeniskus sollte erhalten sein. Die Knorpelschäden im medialen Kompartiment werden exakt dokumentiert, instabile Knorpellappen entfernt und bedarfsweise kann eine Mikrofrakturierung erfolgen. Der Innenmeniskus wird nur bei mechanisch relevanter Rissbildung teilreseziert.

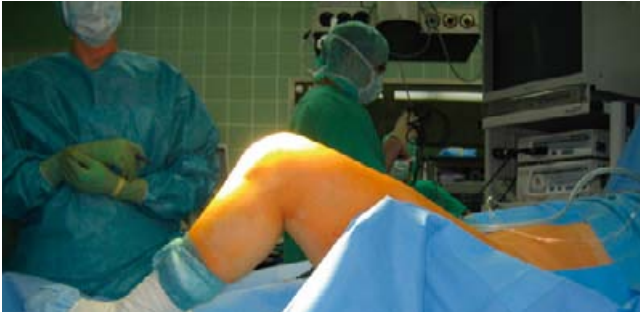Der Eingriff beginnt bei aufgestelltem Bein in 90° Beugung des Kniegelenks. Die anatomischen Landmarken (medialer Gelenkspalt, Oberrand des Pes anserinus, Verlauf des oberflächlichen Innenbandes und Tuberositas tibiae) werden auf der Haut eingezeichnet. Der Hautschnitt verläuft vom Ansatz des Pes anserinus 6–8 cm nach dorsokraniel ansteigend zur posteromedialen Ecke des Tibiakopfes (siehe **Abb. 5**). Die Subkutis wird durchtrennt und Sehnen des Pes anserinus werden dargestellt und mit einem runden Haken nach distal gehalten. Nach distalem Ablösen der oberflächlichen Innenbandfasern wird der Hinterrand der Tibia dargestellt. Im anterioren

Wundwinkel wird die mediale Begrenzung des Ligamentum patellae dargestellt. Der Verlauf der Osteotomiehöhe und die Osteotomierichtung werden unter Durchleuchtungskontrolle durch Einbringen von zwei 2,3 mm-Drähten markiert, wobei die Drähte auf das obere Drittel des proximalen Tibiofibulargelenks zielen und genau an der lateralen Tibiakortikalis enden (siehe **Abb. 6**). Zuerst wird der posteriore Draht eingebracht, der zweite Draht wird ca. 2 cm weiter ventral parallel zum ersten Draht platziert. Die Osteotomietiefe wird gemessen, wobei eine laterale Knochenbrücke von 10 mm Breite belassen werden soll. Unter Berücksichtigung dieser

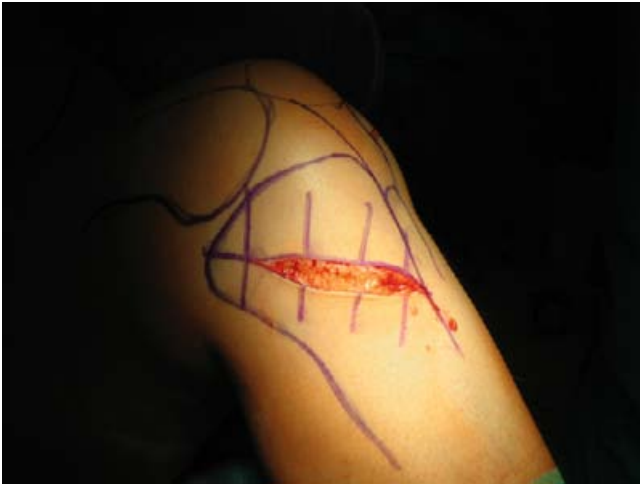

**Abb. 3** Die periostale Durchblutung wird nicht beeinträchtigt und die Weichteile (Pes anserinus, mediales Seitenband) werden geschont (aus Lobenhoffer, P., J. D. Agneskirchner, M. Galla: Kniegelenknahe Osteotomien mit Plattenfixateuren – Indikation, Planung und Operationstechnik, Thieme, Stuttgart 2006).





**Abb. 4** Lagerung des Patienten.



**Abb. 5** Hautschnitt am medialen Tibiakopf.



**Abb. 6** Einbringen der zwei 2,3 mm-Drähte zur Markierung des Osteotomieverlaufs mit Zielrichtung auf das obere Drittel des proximalen Tibiofibulargelenks. Die Drähte enden genau an der lateralen Tibiakortikalis.

Knochenbrücke wird die Tiefe des erforderlichen Sägeschnitts auf dem Sägeblatt markiert.

Der vertikale Sägeschnitt verläuft im dorsalen Zweidrittel der Tibia unterhalb der Führungsdrähte. Die ventrale Osteotomie verläuft hinter der Tuberositas tibiae nach kranial ansteigend und bildet zum vertikalen Schnitt einen Winkel von 170° (**Abb. 7**). Die Breite dieses Tuberositassegments sollte mindestens 15 bis 20 mm betragen.

Die biplanare Osteotomie wird mit dem Elektrokauter oder mit einem Meißel vor dem Sägen auf der Tibiakortikalis mar-

kiert. Der Sägevorgang muss unter kontinuierlicher Spülung der oszillierenden Säge erfolgen.

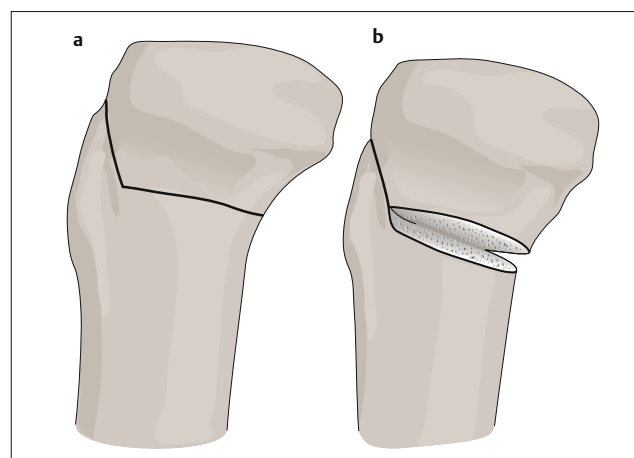
Wie oben erwähnt wird beim horizontalen Schnitt lateral eine Knochenbrücke von 10 mm belassen, d.h. die Gegenkortikalis wird nicht durchtrennt. Bei der ventralen ansteigenden Osteotomie wird jedoch eine komplette Osteotomie einschließlich einer Durchtrennung der Gegenkortikalis durchgeführt.

Anschließend wird die Osteotomie durch vorsichtiges Einbringen mehrerer Flach-

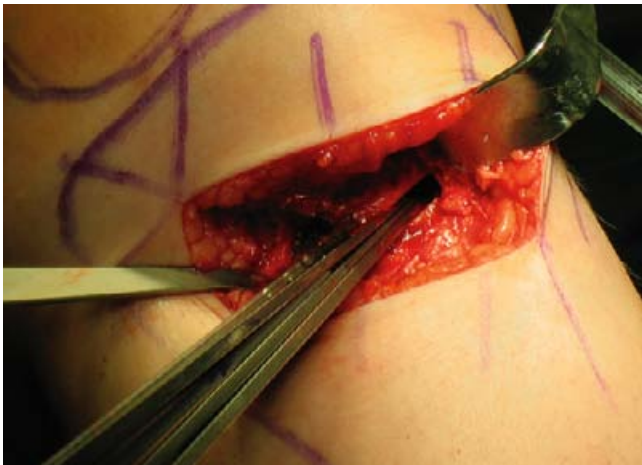
meißel in den Osteotomiespalt langsam geöffnet (siehe **Abb. 8**), alternativ kann auch ein Spreizmeißel eingesetzt werden, der langsam mit einem großen AO-Schraubendreher geöffnet wird. Die Öffnung des Osteotomiespalts wird beim Aufspreizvorgang immer wieder mit einem Messkeil oder einem Lineal überprüft. Nachdem die präoperativ geplante Öffnungshöhe erreicht ist, wird in die posteromediale Kortikalisecke der Osteotomie ein Arthrodesenspreizer eingesetzt. Das Bein wird anschließend vorsichtig in Steckstellung gebracht und die mechanische Beinachse wird klinisch und radiologisch kontrolliert. Hierzu kann eine Messstange (ggf. auch ein Elektrokauterkabel) verwendet werden, die unter Durchleuchtungskontrolle über dem Hüftkopffzentrum und dem Zentrum des oberen Sprunggelenks platziert wird.

Die Traglinie sollte nun im Kniegelenk den 62 %-Punkt der Tibiplateaulinie im lateralen Kompartiment schneiden [4] (siehe **Abb. 9**) und kann ggf. durch weiteres Öffnen oder Schließen des Arthrodesenspreizers korrigiert werden (sog. „fine-tuning“). Darüber hinaus muss die Neigung der tibialen Gelenkfläche in der Sagittalebene (engl.: „tibial slope“) beachtet werden. Diese sollte sich bei der Korrektur einer reinen Varusfehlstellung nicht ändern!

Bei erreichter Achsenkorrektur wird der Plattenfixateur mit den vormontierten Distanzstopfen und proximalen Bohrhülsen in einen präparierten Subkutantunnel eingeschoben und temporär fixiert (siehe **Abb. 10**). Der lange Plattenschonkel wird auf dem Tibiaschaft ausgerichtet, so dass er weder ventral noch dorsal die Kortikalis überragt und der nicht durchbohrte Mittelteil des Fixateurs über



**Abb. 7** Prinzip der biplanaren winkelförmigen Osteotomie (aus Lobenhoffer, P., J. D. Agneskirchner, M. Galla: Kniegelenknahe Osteotomien mit Plattenfixateuren – Indikation, Planung und Operationstechnik, Thieme, Stuttgart 2006).



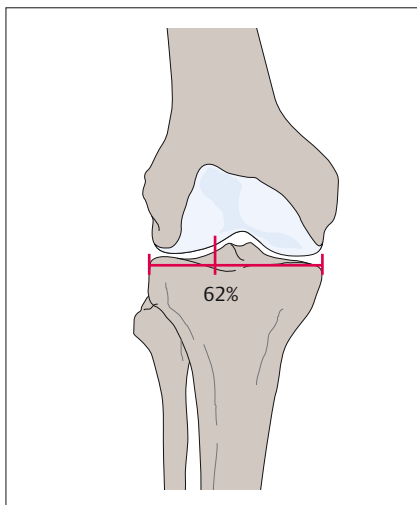
**Abb. 8** Öffnen des Osteotomiespalts durch Einbringen mehrerer Flachmeißel.

Bei intakter lateraler Knochenbrücke und gutem Knochenkontakt im anterioren aufsteigenden Osteotomieschenkel kann im Allgemeinen auf eine Spongiosaplastik und auf das Einbringen von Knochensubstituten verzichtet werden. Bei osteoporotischen Knochenverhältnissen oder problematischer Knochenheilung (Nikotinabusus) empfiehlt sich das Auffüllen des Osteotomiespalts mit autologer Spongiosa aus dem vorderen Beckenkamm.

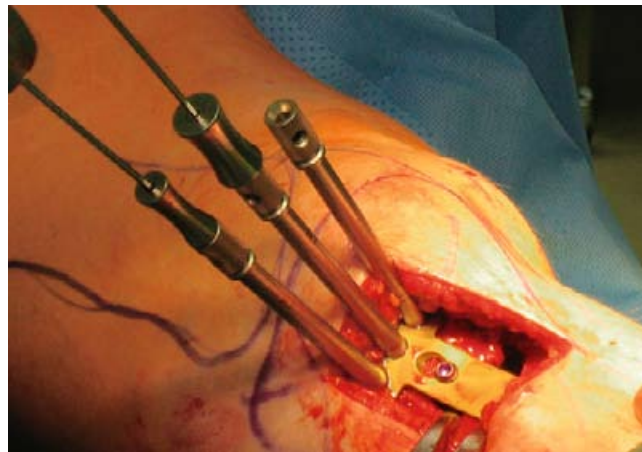
der Osteotomie zu liegen kommt. Begonnen wird mit der schrittweisen Verriegelung der selbstschneidenden Kopfverriegelungsschrauben in den 3 proximalen Plattenlöchern im T-Schenkel des Implantats (siehe **Abb. 11**). Anschließend wird das erste Plattenloch distal der Osteotomie mit einer temporären Zugschraube besetzt. Hierdurch kommt die laterale Kortikalisbrücke durch das Heranziehen des distalen Osteotomie-segments an den Plattenfixateur unter Kompression (siehe **Abb. 12**). Beim Eindrehen dieser Schraube muss darauf geachtet werden, dass sich die Höhe des geöffneten Osteotomiespalts nicht verändert. Von distal nach proximal werden nun nacheinander die übrigen Plattenlöcher über eine kleine Stichinzision mit monokortikalen selbstschneiden-

den/selbstbohrenden Kopfverriegelungsschrauben besetzt (siehe **Abb. 13**). Die vormontierten Distanzstopfen werden erst unmittelbar vor dem Bohren aus dem jeweiligen Loch entfernt. Im letzten Schritt wird die oben genannte Zugschraube im ersten Plattenloch distal der Osteotomie durch eine bikortikale Verriegelungsschraube ausgetauscht. Der Arthrodesenspreizer kann nun entfernt werden.

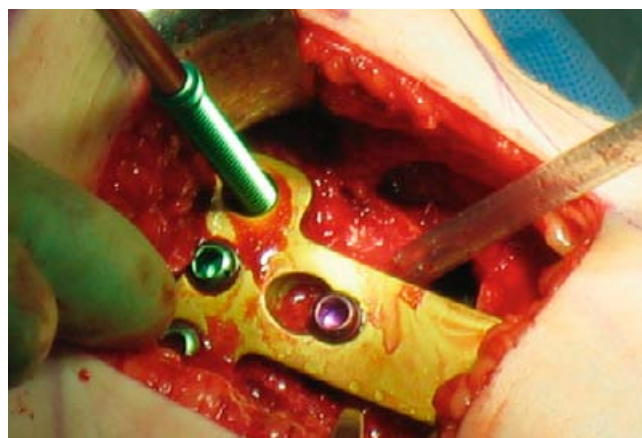Die Implantation von kortikospongiösen Spänen ist angesichts der hohen mechanischen Festigkeit des Implantats in keinem Fall erforderlich. Über den Osteotomiespalt wird „zur Abdichtung“ ein Kollagenvlies gelegt, der distale Schenkel des Innenbandes wird reponiert, eine Naht ist nicht erforderlich. Eine Überlaufdrainage wird eingelegt und nach proximal ausgeleitet, eine Saugdrainage ist nicht notwendig. Nach abschließender radiologischer Dokumentation in zwei Ebenen (siehe **Abb. 14a** und **b**) wird die Operation durch schichtweisen Wundverschluss beendet.



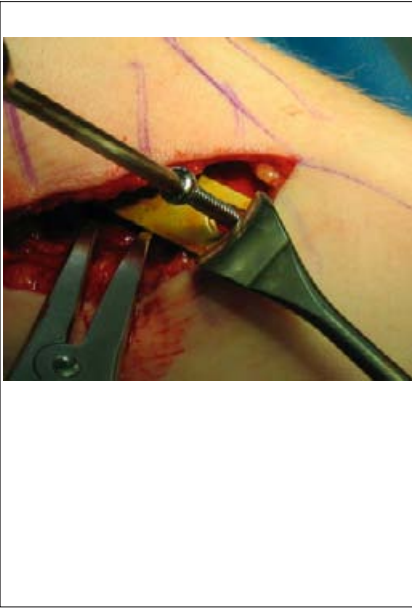**Abb. 9** Nach Korrektur schneidet die mechanische Tragachse die Tibiaplateaulinie im lateralen Kompartiment im 62%-Punkt (aus Lobenhoffer, P., J. D. Agneskirchner, M. Galla: Kniegelenknahe Osteotomien mit Plattenfixateuren – Indikation, Planung und Operationstechnik, Thieme, Stuttgart 2006).



**Abb. 10** Einschleiben des Plattenfixateurs mit den vormontierten Bohrbüchsen und Distanzstopfen in einen Subkutantunnel.



**Abb. 11** Proximale Verriegelung mit selbstschneidenden Kopfverriegelungsschrauben (grün).



**Abb. 12** Besetzen des ersten Plattenlochs distal der Osteotomie mit einer temporären Zugschraube (Schraubendreher), um Kompression zu erzeugen (aus Lobenhoffer, P., J. D. Agneskirchner, M. Galla: Kniegelenknahe Osteotomien mit Plattenfixateuren – Indikation, Planung und Operationstechnik, Thieme, Stuttgart 2006).

Bis zum vollständigen Erreichen der Vollbelastung sollte die medikamentöse Thromboembolieprophylaxe mit niedermolekularem Heparin unter regelmäßiger Kontrolle der Thrombozytenzahl beibehalten werden. Die krankengymnastische Nachbehandlung umfasst sowohl aktive als auch passive Bewegungsübungen. Eine Elektrotherapie zur Muskelstimulation (EMS-Gerät) kann im Bedarfsfall angewendet werden. Die Hautfäden oder -klammern werden am 10.–12. postoperativen Tag entfernt. Die Röntgenkontrollen des Kniegelenks mit proximalem Unterschenkel in 2 Ebenen erfolgen am 3. postoperativen Tag sowie 6 Wochen nach OP. Zur postoperativen Beurteilung der mechanischen Tragachse kann zusätzlich eine Ganzbeinaufnahme im Stehen angefertigt werden.

Die Implantatentfernung sollte frühestens nach 1 Jahr erfolgen.

**Fehlermöglichkeiten und Komplikationen**

Fehler können durch genaue Kenntnis des Implantats und eine sorgfältige präoperative Planung verhindert werden.

Die winkelstabile Verriegelung muss ohne Verkanten des Schraubenkopfs im Gewinde erfolgen, die durch die Plattenlöcher vorgegebene Verlaufsrichtung der Kopfverriegelungsschrauben muss exakt beachtet werden.

Darüber hinaus muss auf die korrekte Positionierung des Plattenfixateurs geachtet werden. Der lange Plattenschonkel muss genau am Tibiaschaft ausgerichtet und der proximale Anteil muss so platziert werden, dass ausreichend Platz für die proximalen Verriegelungsschrauben des T-Schenkels gegeben ist. Bei sorgfältiger präoperativer Planung und intraoperativer Überprüfung der Beinachse kann eine Über- oder Unterkorrektur vermieden werden. Beim Sägen der posterioren Tibiakortikalis kann eine Verletzung der großen Gefäß-Nerven-Bahnen auftreten. Dies kann durch den Einsatz schützender Hohmann-Haken vermieden werden. Bei Schädigungen der Gefäße müssen diese abgeklemmt und nach gefäßchirurgischen Prinzipien genäht werden. Bei Nervenschädigungen ist eine zweizeitige Naht oder Rekonstruktion indiziert.

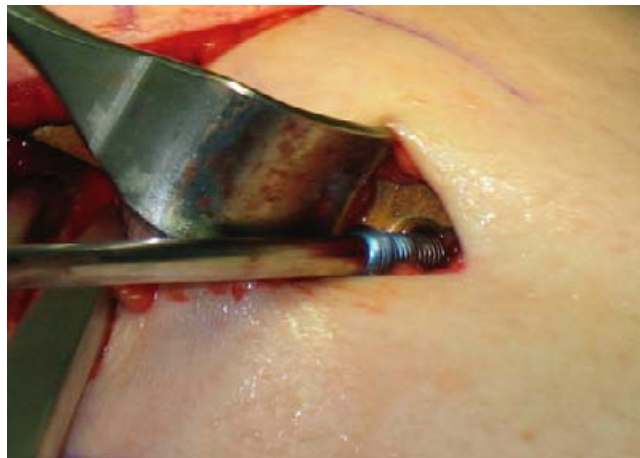**Nachbehandlung**

Postoperativ wird sofort mit der Kälte-therapie begonnen, z.B. kann bereits im OP eine spezielle Kryomanschette angelegt werden. Der Verbandswechsel erfolgt am ersten postoperativen Tag. Da sich nach der Operation häufig ein Lymphödem des Unterschenkels bildet, müssen die Weichteilverhältnisse täglich sorgfältig beurteilt werden. Manuelle Lymphdrainage sollte täglich ab dem 2. postoperativen Tag durchgeführt werden, sehr bewährt hat sich auch der Einsatz einer automatischen intermittierenden Venenkompressionspumpe.

Die Mobilisation beginnt ab dem ersten Tag an Unterarmgehstützen unter Teilbelastung mit 15 kg Körpergewicht.

Nach Wundheilung und Wiederherstellung der muskulären Koordination kann die Belastung schrittweise schmerzadaptiert gesteigert werden, so dass in den meisten Fällen nach 6 Wochen vollbelastet werden kann.

Das Bewegungsausmaß des Kniegelenks muss nicht eingeschränkt werden, so dass eine Orthesenversorgung in der Regel nicht notwendig ist.



**Abb. 13** Distale Verriegelung mit monokortikalen selbstschneidenden/selbstbohrenden Kopfverriegelungsschrauben (blau) über kleine Stichinzision.



**Abb. 14a** und **b** Abschließende radiologische Dokumentation des Operationsergebnisses unter Bildwandlerkontrolle in beiden Ebenen.



Die häufig auftretende postoperative Weichteilschwellung und das Lymphödem können medikamentös durch orale antiphlogistische Therapie und durch physikalische Behandlungen mit manueller Lymphdrainage behandelt werden.

Eine tiefe Beinvenenthrombose und/oder eine Lungenembolie muss mit einer entsprechenden Vollheparinisierung und überlappender Einleitung einer Marcumartherapie therapiert werden.

Die klinischen Symptome eines drohenden Kompartmentsyndroms (prall-elastische Schwellung der Extremität und Sensibilitätsstörungen am Unterschenkel, vor allem im Ausbreitungsgebiet des Nervus peroneus superficialis) müssen frühzeitig erkannt werden. Der tolerable Kompartmentsdruck richtet sich vor allem nach der klinischen Symptomatik. Der Kompartmentsdruck muss ggf. mit einem Kompartments-Messgerät kontrolliert werden. Beträgt die Differenz zwischen dem gemessenen Wert und dem diastolischen Blutdruck weniger als 30 mmHg, sollte umgehend eine Faszien-spaltung erfolgen.

Bei einer ausgedehnten Hämatombildung ist eine Ausräumung und Drainage indiziert. Ein postoperativer Infekt muss frühzeitig einer Revision mit Débridement zugeführt werden. Die systemische Antibiose ist obligat, ggf. können auch Antibiotikaträgersubstanzen in situ eingebracht werden. Ist die Osteosynthese stabil und der Weichteilmantel erhalten, kann das Implantat belassen werden. Andernfalls ist ein Verfahrenswechsel auf einen externen Fixateur ratsam.

Eine verzögerte knöcherne Durchbauung des Osteotomiespalts äußert sich oftmals durch anhaltende Belastungsschmerzen nach der 6. bis 8. postoperativen Woche. In der a.-p.-Röntgenaufnahme ist bei diesen Patienten meist ein kleiner Unruhekallus an der lateralen Kortikalis der Osteotomie erkennbar. In diesen Fällen sollte eine sekundäre Spongiosaplastik durchgeführt werden.

## Ergebnisse

Von Oktober 2000 bis Februar 2006 wurden in unserer Klinik insgesamt 707 Patienten mit einer valgisierenden Umstellungsosteotomie der proximalen Tibia in der öffnenden Technik behandelt. Das Durchschnittsalter der Patienten betrug 40 Jahre. Die mittlere Öffnungshöhe der Osteotomie lag bei 10,6 mm. Alle Patienten wurden bis zum Erreichen der Vollbelastung und der radiologischen Durchbauung des Osteotomiespalts ambulant kontrolliert. In keinem der Fälle trat ein sekundärer Korrekturverlust auf. Elf Patienten mussten aufgrund einer verzögerten Knochenheilung mit einer sekundären Spongiosaplastik versorgt werden. In 12 Fällen war während des stationären Aufenthalts eine Hämatomausräumung erforderlich. Bei 2 Patienten war einige Tage nach der Erstopperation ein Revisionsingriff aufgrund einer Überkorrektur notwendig. Hierbei wurden die distalen Kopfverriegelungsschrauben des Plattenfixateurs entfernt, die Beinachse korrigiert und mit bikortikalen Verriegelungsschrauben im distalen Plattenlängschenkel neu fixiert. Der weitere Verlauf gestaltete sich bei beiden Patienten komplikationslos. In insgesamt 3 Fällen trat etwa 4 Monate postoperativ ein Spätinfekt mit Weichteilreizung über dem Implantatlager auf. Nach Entfernung des Plattenfixateurs und Einlage einer Antibiotikakette war der weitere Verlauf dieser Patienten unauffällig.

## Schlussfolgerung

Die beschriebene Operationsmethode der „open-wedge“-Technik an der proximalen Tibia stellt ein geeignetes Verfahren zur Korrektur einer Varusfehlstellung der unteren Extremität dar. Die Vorteile dieser Vorgehensweise im Vergleich zur lateral schließenden Technik („closed wedge“) sind die Vermeidung einer Beinverkürzung und einer Schädigung des Nervus peroneus superficialis. Die Extensorenmuskulatur muss nicht abgelöst und das proximale Tibiofibulargelenk muss nicht separiert werden. Intraoperativ ist eine Nachkorrektur der Beinachse (sog. „fine-tuning“) problemlos möglich, gleichzeitig können Bandinstabilitäten des Kniegelenks durch Veränderung der

Neigung des Tibiaplateaus in der Sagittalebene („tibial slope“) behandelt werden. Die lateral belassene Knochenbrücke und das winkelstabile Implantat gewährleisten eine hohe biomechanische Primärstabilität mit guter knöcherner Durchbauung des Osteotomiespalts.

## Literatur

1. Aydogdu S., E. Cullu, N. Arac et al.: Prolonged peroneal nerve dysfunction after high tibial osteotomy: pre- and postoperative electrophysiological study. *Knee Surg Sports Traumatol Arthrosc.* 2000; 8: 305–308
2. Coventry, M. B.: Upper tibial osteotomy. *Clin Orthop.* 1984; 182: 46–52
3. Fujisawa, Y., K. Masuhara, S. Shiomi: The effect of high tibial osteotomy on osteoarthritis of the knee. An arthroscopic study of 54 knee joints. *Orthop Clin North Am.* 1979; 10: 585–608
4. Lobenhoffer, P., C. De Simoni, A. E. Staubli: Opening wedge high-tibial osteotomy with rigid plate fixation. *Tech Knee Surg.* 2002; 1: 93–105
5. Outerbridge, R. E.: The etiology of chondromalacia patellae. *J Bone Joint Surg* 1961; 43B: 752–757

## Weiterführende Literatur

Galla, M., P. Lobenhoffer: Die öffnende valgisierende Umstellungsosteotomie der medialen proximalen Tibia („open wedge“) mit dem TomoFixTM-Plattenfixateur. *Operat Orthop Traumatol* 2004; 16: 397–417

Lobenhoffer, P., J. D. Agneskirchner, M. Galla: Kniegelenknahe Osteotomien mit Plattenfixateuren – Indikation, Planung und Operationstechnik, Thieme Verlag, Stuttgart (2006)

## Dr. med. Mellany Galla

Assistenzärztin

## Prof. Dr. med. Philipp Lobenhoffer

Chefarzt

Henriettenstiftung Hannover  
Klinik für Unfall- und Wiederherstellungschirurgie  
Marienstraße 72–90  
30171 Hannover

## Dr. med. Alex E. Staubli

Chefarzt

Klinik für Orthopädische Chirurgie  
Kantonsspital Luzern  
Spitalstraße  
6000 Luzern 16