Versorgung fehlgeschlagener Osteosynthesen bei Pilon-tibial-Frakturen

Pol Maria Rommens, Frank Müller-Bongartz, Jochen Blum

Zusammenfassung

Die primäre Versorgung einer Pilon-tibial-Fraktur ist sehr anspruchsvoll. Es sind verschiedenen Faktoren, wie dem Timing des operativen Vorgehens, den Operationszugängen und der Implantatwahl, Rechnung zu tragen. Aus der Literatur sind eine Reihe von Problemen und Komplikationen bei der Behandlung dieser Frakturen bekannt. Die fehlgeschlagene Behandlung erfordert eine eingehende und individuelle Problemanalyse. Dabei sollen die Faktoren Patient, Fraktur, Gelenk, Weichteile und Osteosynthese betrachtet werden. Bei der Planung wird jedem Teilproblem eine eigene Lösung zugeführt. Zahl und Art der operativen Eingriffe werden mit dem Patienten detailliert besprochen. Bei den Revisionseingriffen sind die Grundregeln der Frakturversorgung wie Weichteilschonung, Erhalt der Knochenvitalität und Anstreben einer Übungsstabilität strikt einzuhalten. Das funktionelle Ergebnis nach Frakturheilung wird von der verbesserten Achsenstellung, von der Qualität der gelenktragenden Knorpelflächen und von dem Bewegungsumfang des oberen Sprunggelenkes abhängig sein. Oft sind dennoch funktionelle Einschränkungen vorhanden, die das Tragen eines Spezialschuhs erforderlich machen.

Einführung

Das Pilon tibiale ist aus verschiedenen Gründen ein für Unfallchirurgen sehr anspruchsvoller Gelenkabschnitt. Es ist Teil eines Gelenkes an der unteren Extremität. Deshalb ist es Kräften ausgesetzt, die bis zum Mehrfachen des Körpergewichtes betragen. Die distale Tibia ist sehr spärlich mit Weichteilen umgeben. Die anteromediale Knochenfläche wird nur von Haut und Subkutangewebe bedeckt. Anterior und posterior befinden sich nur wenige Muskelfasern, aber vor allem Sehnen zwischen Haut und Knochen.

Axiale Stauchungskräfte bei Auffahrunfällen und Stürzen wirken von kranial oder kaudal auf das Sprunggelenk ein und verursachen Verletzungen der distalen Tibiagelenkfläche mit Verschiebung der Frakturfragmente, der tibiofibulären Syndesmose und der distalen Fibula. Weniger häufig sind es direkt einwirkende Kräfte, die gleichartige Verletzungen zur Folge haben [2].

Einblutung, Fragmentverschiebung und direkte Gewalteinwirkung sind für eine bedrohliche Weichteiltraumatisierung verantwortlich. Sie findet ihren Ausdruck in Schwellung und Spannung der überliegenden Haut mit Blasenbildung bis hin zur Hautnekrose.

> Die Osteosynthese einer frischen Pilon-tibial-Fraktur ist sehr anspruchsvoll. Insbesondere müssen Art und Ausdehnung des Weichteilschadens und korrekter Wahl der operativen Zugänge Rechnung getragen werden.

Es ist die Aufgabe des behandelnden Chirurgen, die Achse und Länge der verletzten Extremität wiederherzustellen, die Pilon-tibial-Fraktur zu reponieren und durch Osteosynthese zu stabilisieren. Um ein optimales Ergebnis erreichen zu können, muss vielen Faktoren Rechnung getragen werden: Frakturtyp, Art und Ausdehnung des Weichteiltraumas, Timing und Zugangswahl für die Osteosynthese(n), wie auch Wahl der Implantate. Dabei spielt die Weichteilbehandlung eine überragende Rolle. Ein zu aggressives Vorgehen, eine suboptimale Lokalisation der Hautschnitte oder zu sehr auftragende Implantate können Wundheilungsstörungen zu Folge haben, die das gesamte Endergebnis gefährden. Die deutsche und internationale Literatur über Behandlungsergebnisse nach Pilon-tibial-Frakturen weisen eine Reihe von Komplikationen und Problemen auf, die vor allem bei den komplexeren Verletzungen die Zahl der ausgezeichneten Spätergebnisse unter ein Viertel des Kollektivs sinken lassen [1,5,6,7].

Problemanalyse

Probleme nach Osteosynthese einer Pilon-tibial-Fraktur können frühzeitig oder verspätet auftreten. Bei der Analyse dieser Probleme müssen verschiedenste Faktoren betrachtet werden, die bei der Entscheidungsfindung des weiteren Vorgehens einfließen. Sie sind unter den Begriffen Patient, Knochen, Gelenk, Weichteile und Osteosynthese zusammenzufassen.

> Die Suche nach einer Lösung für die fehlgeschlagene Behandlung einer Pilon-tibial-Fraktur setzt eine genaue Identifizierung der Teilprobleme voraus. Dabei sollten die Faktoren Patient, Fraktur, Gelenk, Weichteile und Osteosynthese analysiert werden.

Die Individualität einer Verletzung hat einen großen Einfluss auf das Risiko einer Behandlungskomplikation. Hierunter versteht man das Gesamtbild des *Patienten* mit seiner Verletzung: Alter des Patienten, sein funktioneller Status vor dem Unfall, das Vorhandensein von Begleiterkrankungen und/oder Risikofaktoren wie Diabetes, Rauchen, periphere arterielle Verschlusskrankheit oder chronische Kortisoneinnahme. Wichtig ist, zu erfahren, was die funktionellen Erwartungen

OP-JOURNAL 2004; 20: 228–234
© Georg Thieme Verlag KG Stuttgart · New York

Dieses Dokument wurde zum persönlichen Gebrauch heruntergeladen. Vervielfältigung nur mit Zustimmung des Verlages.

des Patienten nach Ausheilung der Verletzung sind, und ob die Begleiterkrankungen durch kurzfristige Maßnahmen positiv zu beeinflussen wären. Unter dem Begriff *Knochen* versteht man die primäre Verletzungsform und den Zustand des Knochens nach der primären Behandlung. Welcher Frakturtyp (AO-Klassifikation) lag vor, handelte es sich um eine intra- oder extraartikuläre Fraktur, waren Knochendefekte vorhanden, was war die primäre Knochenqualität, wie ausgeprägt war der Grad der Osteoporose? Liegt eine Knochenheilungsstörung vor, betrifft es eine fehlverheilte Fraktur oder eine Pseudarthrose, handelt es sich um hypertrophe, eine hypotrophe oder eine Defektpseudarthrose, liegen durch Manipulation der Knochenfragmente oder durch die Osteosynthese Areale von Knochennekrose oder Sequester vor?

Unter *Gelenk* versteht man die Qualität des Gelenkes. Sie ist davon abhängig, ob primär eine intraartikuläre Fraktur vorgelegen hat oder nicht. Weiterhin spielen das Verhältnis distale Tibia – distale Fibula und die Stabilität der Syndesmose eine entscheidende Rolle. Von großer Bedeutung ist ebenfalls die Gelenkachse: besteht ein Varus, Valgus, eine Antekurvation oder Retrokurvation? Was ist die aktuelle Beweglichkeit des Gelenkes? Darunter betrachtet man sowohl den Bewegungsumfang, als auch das Vorhandensein des Nulldurchganges. Ein Gelenk mit einem Bewegungsumfang zwischen 20° und 40° Plantarflexion ist funktionell mehr kompromittiert, als ein in Neutralstellung fixiertes Sprunggelenk.

Die Kondition des Weichteilmantels wird die Behandlungsmöglichkeiten des Chirurgen sehr mitbestimmen. Was war das primäre Weichteiltrauma? Wo ist die Schnittführung? Liegen Narbenbildungen und Kontrakturen vor und wo sind sie lokalisiert? Gibt es Fistelbildung?

Ist noch *Osteosynthesematerial* in situ? Liegen Teile des Metalls intraartikulär? Liegt Materialversagen vor? Ist das Materialversagen Zeichen einer Frakturheilungsstörung oder verhindert das liegende Metall eine Knochenheilung? Ist das Metall durch die vorherige Schnittführung problemlos zu erreichen?

Die oben aufgeführte Liste von Fragen – die im Einzelfall sicherlich noch unvollständig ist – lässt deutlich erkennen, dass die Analyse des Problems individuell vorgenommen werden muss. Die daraus entstandene Situation kann von einfach bis höchst komplex variieren. Verschiedenste Teilaspekte wie Fehlstellung, Instabilität, Knochennekrose und Materialversagen können in einem komplexen Gesamtbild miteinander verknüpft sein. In diesem Zusammenhang haben wir noch nicht einmal über Infekte gesprochen, die diese Problematik darüber hinaus noch erheblich erschweren. Infektprobleme sind allerdings nicht Gegenstand dieses Manuskriptes.

Entscheidungsfindung

Obwohl die Ziele am Ende die gleichen sind als die der primären Behandlung einer Pilon-tibial-Fraktur, wird der Weg dahin im Einzelnen sehr unterschiedlich sein [2,4,9,10]. Nach Analyse des Problems und das Herausdifferenzieren der einzelnen Teilprobleme, wird für jeden Teilaspekt eine eigene Lösung gesucht bzw. definiert. Die wichtigsten oben angegebenen Komplikationen werden in **Tab. 1** nochmal aufgeführt und jeweils mit einer Lösung verbunden:

So entsteht für jeden Patienten eine Reihe von Aufgaben, die der Problembeschreibung entsprechen. Es stellt sich nun die Frage, ob der mögliche Gewinn des chirurgischen Eingriffs dessen Aufwand und Risiken klar übersteigt und somit der Eingriff gerechtfertigt ist. Dies hängt zum einen mit der Komplexität der Chirurgie, zum anderen mit der „Personalität“ und der Motivation des Patienten zusammen. Es ist unabdingbar, die beabsichtigten chirurgischen Schritte im Detail mit dem Patienten zu besprechen und die Entscheidung für die operative Behandlung nicht für, sondern zusammen mit dem Patienten zu treffen.

Auch muss geklärt werden, ob die verschiedenen Aufgaben in einem operativen Schritt oder eher in mehreren Sitzungen zu bewältigen sind. Von großer Bedeutung ist dabei die Qualität der Weichteile. Bei Schwellung lassen sich die Zugänge manchmal nicht wieder primär verschließen. Auch kann es sinnvoll sein, vor einer inneren Osteosynthese das Gelenk mit einem gelenküberbrückenden Fixateur externe vorübergehend ruhig zu stellen.

> Jedes Teilproblem muss einer spezifischen Lösung gegenübergestellt werden. Die Zahl und Art der operativen Eingriffe geht aus der Kombination der einzelnen Problemlösungen hervor. Die operative Planung muss dem Patienten detailliert übermittelt werden.

Anhand von drei ausgearbeiteten Beispielen soll das individuelle Vorgehen bei Komplikationen nach Behandlung von Pilon-tibial-Frakturen aufgezeigt werden. Er wird klar, dass es hierbei keine „Kochrezepte“ gibt, sondern nach den Basisregeln der Weichteil- und Frakturbehandlung sowie Weichteil- und Knochenrekonstruktion vorgegangen werden muss.

Beispiel 1: Ein 69-jähriger Patient stellt sich nach auswärtiger Behandlung einer zweitgradig offenen Pilon-tibial-Fraktur in der eigenen Klinik vor. Das primäre Röntgenbild (**Abb. 1a** a.p. und seitlich) zeigt eine Querfraktur am Übergang zwischen distalem Tibiaschaft und Metaphyse mit Ausläufer in die distale Tibiagelenkfläche, Typ 43-C2 nach der AO-Klassifikation. Es liegt ebenfalls eine etwas proximaler gelegene Fibulafraktur vor. Primär wurde ein gelenküberbrückender Fixateur externe zwischen Tibia und Kalkaneus angelegt. Die Fibulafraktur wurde mit einer 4-Loch-Drittelrohrplatte stabilisiert, der laterale Zugang offen gelassen. Der Gelenkanteil der Pilonfraktur wurde perkutan mit verschiedenen Kleinfragmentzugschrauben reponiert und stabilisiert. Die primäre, auf der anteromedialen Tibiaseite quer verlaufende Risswunde wurde gespült und verschlossen. Es kam im Verlauf zu einer putriden Sekretion aus dieser Wunde, wofür Spülungen durchgeführt und eine Antibiotikakette eingelegt wurden (**Abb. 1b** a.p. und seitlich). Die Wunde heilte narbig aus. Die la-

Tab. 1 Komplikationen bei Pilon-tibial-Fraktur und ihre individuelle Lösungen

Materialversagen	Implantatentfernung
Achsenfehlstellung	Achsenkorrektur
Wundheilungsstörung	Débridement, Ruhigstellung des Gelenkes
Instabilität	Stabilisierung
Knochendefekt	Spongiosaplastik
Hypotrophe Pseudarthrose	Spongiosaplastik und Stabilisierung

Dieses Dokument wurde zum persönlichen Gebrauch heruntergeladen. Vervielfältigung nur mit Zustimmung des Verlages.

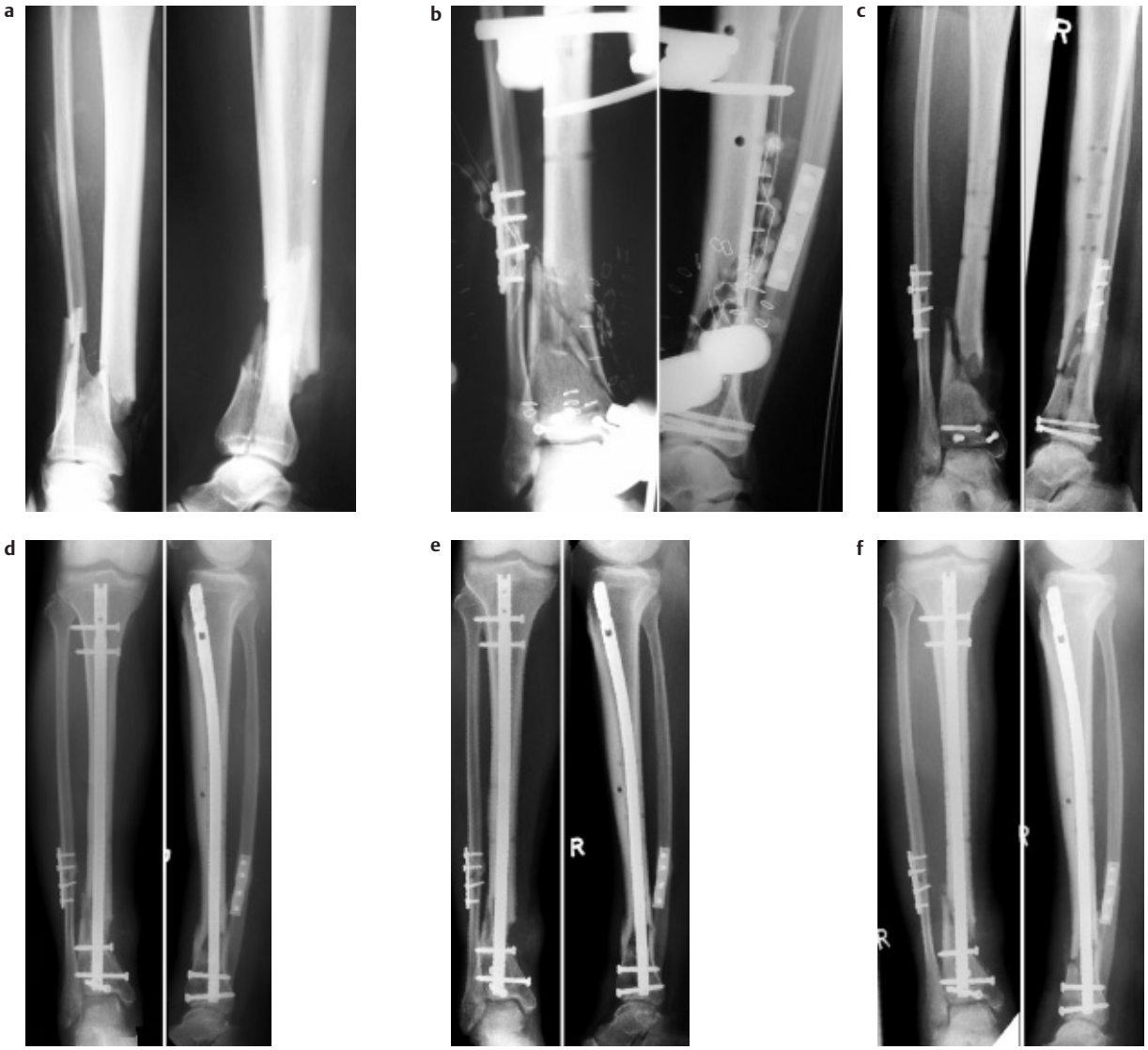

Abb. 1

terale Wunde wurde sekundär verschlossen.

Nach 6 Wochen wurde der Fixateur externe entfernt. Es verblieb eine distale Tibiafraktur mit Knochendefekt und Varusfehlstellung. Die Fibulafraktur war knöchern gebunden. Der Gelenkanteil der Pilonfraktur war ohne Stufenbildung konsolidiert. Infektzeichen waren nicht vorhanden. Auf der anteromedialen Seite der distalen Tibia bestand eine wenig verschiebbare Narbenplatte (**Abb. 1c** a.p. und seitlich). Mit einem Unterschenkelliegegips stellte sich der Patient in unserer Klinik vor.

Bei dem Patienten bestand die folgende Problemkombination: hypotrophe Pseudarthrose der distalen Tibiametaphyse, Knochendefekt, Varusfehlstellung, Narbenplatte im ehemaligen Frakturbereich und stark eingeschränkte Beweglichkeit des oberen Sprunggelenkes. Die Antibiotikakette wurde bereits entfernt. Nach Abwarten von 4 weiteren Wochen wurde folgender Eingriff durchgeführt: Entfernen der Kleinfragmentzugschrauben durch Stichinzisionen, Eröffnen des Pseudarthrosenherdes über posteromedialen Zugang mit Entfernung des Narbengewebes und Anbringen von autologer Beckenkammspongiosa, Aufrichten des distalen Frakturfragmentes, gebohrtes Einbringen eines Tibianagels (TNS) mit Vierfachverriegelung distal (**Abb. 1d** a.p. und seitlich). Der postoperative Verlauf gestaltete sich komplikationslos (**Abb. 1e** a.p. und seitlich). Vier Monate nach dem Eingriff ist eine überbrückende Kallusbildung sichtbar (**Abb. 1f** a.p. und seitlich). Die Beweglichkeit ist mit 10-0-20 (Dorsalflexion – Plantarflexion) akzeptabel.

Beispiel 2. Ein 53-jähriger Ingenieur erleidet im Rahmen eines Arbeitsunfalls ein ausgeprägtes Quetschtrauma mit erstgradig offener Trümmerfraktur des linken Pilon tibiale mit zusätzlichem zweit- bis drittgradigem Weichteilschaden der Umgebung. Die Pilonfraktur wird als AO 43-C2 eingestuft (**Abb. 2a** a.p. und seitlich). Am Unfalltag erfolgte die Osteosynthese mit einer 7-Loch-Drittelrohrplatte der Fibula, sowie – aufgrund des erheblichen Weichteilschadens und der Schwellung

Dieses Dokument wurde zum persönlichen Gebrauch heruntergeladen. Vervielfältigung nur mit Zustimmung des Verlages.

Abb. 2

– der Anlage eines gelenküberbrückenden tibio-kalkaneo-navikularen Fixateur externes (**Abb. 2b** a.p. und seitlich). Eine Woche später wurde aufgrund der deutlichen Abschwellung des Weichteilmantels die interne Osteosynthese des Pilons durchgeführt. Hierbei erfolgte nach Entfernung des Fixateurs über einen ventralen Zugang die Reposition und Rekonstruktion des Pilons mit einerseits einer ventralen 5-Loch-Kleinfragment-T-Platte, wie auch andererseits einer untergeschobenen medialen 7-Loch-Drittelrohrplatte, welche über mediale Stichinzisionen verschraubt wurde (**Abb. 2c** a.p. und seitlich). Die ventrale Schnittführung verlief über kontusionierte Hautareale, eine alternative Schnittführung war aufgrund der weiteren schweren Weichteilverletzungen nicht möglich. Eine sich im weiteren Verlauf ausbildende ventrale 4 × 8 cm messende Hautnekrose wurde in der vierten Woche nach Unfallereignis abgetragen und ein Vacusealverband angebracht. Die Spalthautdeckung erfolgte 14 Tage später. Die Mobilisation erfolgte unter Entlastung mit zwei Unterarmgehstöcken. Im weiteren Verlauf kam es zu keiner suffizienten Ausheilung dieses ventralen Defektes. Hingegen zeigte sich eine Vergrößerung dieses Defektes, schließlich mit trüber Sekretion. Nach mehreren Revisionsoperationen der Weichteile wurde drei Monate nach Unfallereignis zunächst die ventrale T-Platte entfernt (**Abb. 2d** a.p. und seitlich). Nach weiteren drei Wochen erfolgte die Defektdeckung mittels eines freien myokutanen Grazilislappens mit mikrovaskulärer Anastomosierung nach Entfernung der medialen Drittelrohrplatte und erneuter Anlage eines gelenküberbrückenden Fixateur externes (**Abb. 2e** a.p. und seitlich). Die Weichteile kamen nach einer weiteren ergänzenden Spalthauttransplantation problemlos zur Ausheilung, allerdings bestand die Ausbildung einer Pseudarthrose im Bereich des betroffenen, inzwischen varischen Pilon tibiale. 14 Monate nach dem Unfallereignis wurde die letzte operative Korrektur durchgeführt. Hier wurde die fibuläre Drittelrohrplatte entfernt und nach schräger Verkürzungsosteotomie der Fibula die Pseudarthrosenausräumung und Valgisierung des Pilons und dessen Osteosynthese mit T-Platte und Beckenkammspongiosa durchgeführt. Die osteotomierte Fibula wurde ebenfalls mittels Drittelrohrplatte stabilisiert (**Abb. 2f** a.p. und seitlich). Für die ersten 6 Wochen postoperativ wurde das Sprunggelenk zusätzlich mit einem Unterschenkelgips geschützt. Nach weiterem Belastungsaufbau kam es dann schließlich innerhalb weiterer 4 Monate zur Ausheilung der

Dieses Dokument wurde zum persönlichen Gebrauch heruntergeladen. Vervielfältigung nur mit Zustimmung des Verlages.

e

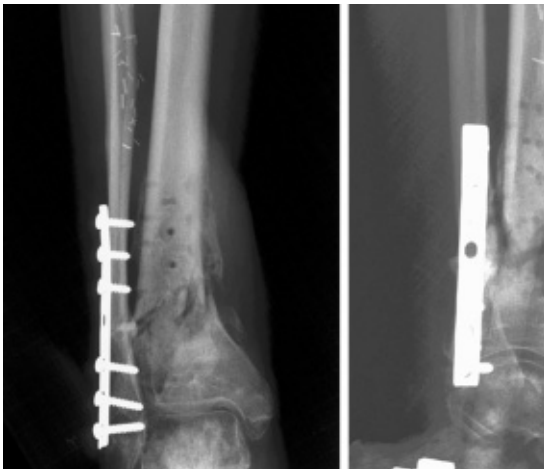

Abb. 2

f

g

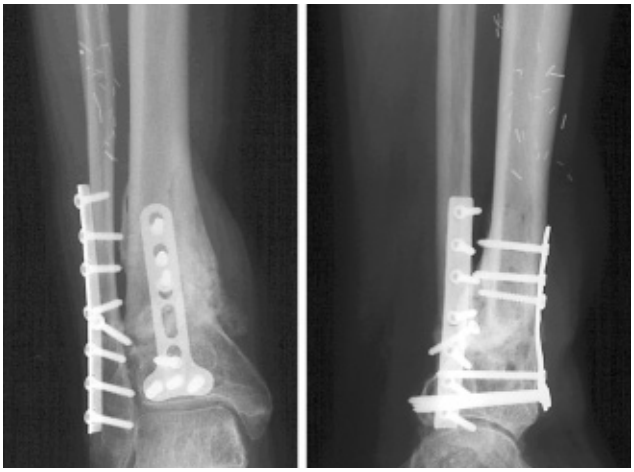

Fraktur mit akzeptabler Funktion des oberen Sprunggelenkes bei weiterhin infektfreien Weichteilen (**Abb. 2g** a.p. und seitlich).

Beispiel 3. Ein 60-jähriger Patient mit Diabetes mellitus erleidet durch Sturz von einer Leiter eine geschlossene Pilon-tibial-Fraktur von Typ AO 43-C2 (**Abb. 3a** a.p. und seitlich). Im aufnehmenden Krankenhaus wird durch Stichinzisionen auf der posteromedialen Seite des distalen Unterschenkels eine durchgeschobene LC-Platte angebracht. Durch separate Stichinzisionen werden von anterior und anterolateral weitere Zugschrauben implantiert (**Abb. 3b** a.p. und seitlich). Die Osteosynthese konnte bereits unmittelbar postoperativ nicht als stabil eingestuft werden. Es kommt in den ersten Wochen nach Primäroperation bereits zur Implantatlockerung und Wundheilungsstörungen (**Abb. 3c** a.p. und seitlich). Die Implantate werden entfernt und ein gelenküberbrückender Fixateur angelegt (**Abb. 3d** a.p. und seitlich). Der Patient erscheint in der eigenen Klinik mit einem 5 × 5 cm großen posteromedialen Wunddefekt, Valgusabweichung, Instabilität im distalen metaphysären Bereich und geringer Stufenbildung im oberen Sprunggelenk. Zunächst wird eine Wundsäuberung und Defektdekkung mit Vacusealverband vorgenommen. Die Revision wird mehrere Male wiederholt. Bei reizlosen Wundverhältnissen wird der Defekt mit einem neurovaskulären Insellappen gedeckt. Der Entnahmedefekt des Insellappens wird eine Woche später mit Spalthaut gedeckt. Die Einheilung des Suralislappens gestaltet sich langsam. Eine weitere Wundrevision wird innerhalb des ersten Monats notwendig. Bei dieser Sitzung entfernten wir den Fixateur externe. Insgesamt zwölf Wochen nach der ersten Revision in der eigenen Klinik kann die offene Reposition und innere Fixation vorgenommen werden. Es werden zwei Kleinfragment-LC-Platten implantiert. In der gleichen Sitzung wird der Pseudarthroseherd saniert und eine ausgiebige autologe Spongiosaplastik aus dem Beckenkamm durchgeführt (**Abb. 3e** a.p. und seitlich). Der weitere Verlauf gestaltet sich ohne Komplikationen. Drei Monaten nach Reosteosynthese kann der Patient das Bein halb, nach fünf Monaten voll belasten (**Abb. 3f** a.p. und seitlich). Es verbleibt eine starke Bewegungseinschränkung des oberen Sprunggelenkes mit Verkürzung sämtlicher langer Flexoren der Zehen. Die krankengymnastische Nachbehandlung dauert noch an (**Abb. 3g** seitlich)

Prognose

Bereits die primäre Versorgung von Pilon-tibial-Frakturen ist eine große Herausforderung. Aus eigener Erfahrung und aus der Literatur wissen wir, dass sie mit einer Reihe von Problemen und Komplikationen behaftet ist [7, 8]. Die Revision fehlgeschlagener Osteosynthesen am Pilon tibiale ist womöglich noch problematischer und deswegen soll die Durchführung solcher Eingriffe auf wenige, erfahrene Chirurgen beschränkt werden. Unter der Voraussetzung von erhal-

Dieses Dokument wurde zum persönlichen Gebrauch heruntergeladen. Vervielfältigung nur mit Zustimmung des Verlages.

Abb. 3

Dieses Dokument wurde zum persönlichen Gebrauch heruntergeladen. Vervielfältigung nur mit Zustimmung des Verlages.

g

Abb. 3

tener Vitalität und erzielter Stabilität muss es in den meisten Fällen gelingen, eine knöcherne Durchbauung zu erreichen. Die Zeit zwischen primärem Trauma und definitiver Heilung einerseits und die Qualität des Weichteilmantels andererseits sind für das funktionelle Endergebnis mitbestimmend. In vielen Fällen wird eine Konsolidierung erst nach vielen Monaten und mehreren operativen Schritten erreicht. In der Regel wurde das Sprunggelenk durch langzeitige Gipsbehandlung oder durch einen gelenküberbrückenden Fixateur externe ruhiggestellt. Dadurch entsteht eine Kapselschrumpfung des oberen Sprunggelenkes, die durch das operative Trauma noch gesteigert wird. Es ist bei der Ruhigstellung deshalb immer darauf zu achten, dass das Gelenk in einer physiologisch neutralen Stellung gehalten wird und dass die Flexoren der Zehen durch tägliche Übungen gedehnt werden und so einer Kontraktur mit Krallenzehbildung entgegengewirkt wird. Dies gelingt oft, insbesondere bei längeren Behandlungszeiten, nur teilweise.

> Das funktionelle Ergebnis nach Ausheilung der Fraktur ist abhängig von der verbleibenden Qualität des Gelenkes, dessen Bewegungsumfang und von der Qualität des umgebenden Weichteilmantels. Oft müssen Bewegungseinschränkungen des oberen Sprunggelenkes und Kontrakturen der Beugemuskulatur in Kauf genommen werden.

Wenn schließlich eine Vollbelastung des Beines erlaubt werden kann, ist das Gangbild von der Achsstellung, in der das Gelenk ausgeheilt ist, von der Stabilität der Knöchelgabel, von der Qualität der Gelenkflächen, von dem Bewegungsumfang und Bewegungsspektrum geprägt. Viele Patienten werden ein angepasstes und festes Schuhwerk brauchen, welches dem Sprunggelenk äußere Stabilität bringt und schützt.

Literatur

[1] Bastian L, Blauth M, Thermann H, Tscherne H. Verschiedene Therapiekonzepte bei schweren Frakturen des Pilon tibiale (C-Verletzungen). Eine Vergleichstudie. Unfallchirurg 1995; 98: 551 – 558

[2] Endres T, Grass R, Biewener A, Barthel S, Zwipp H. Vorteile der mininal-invasiven Reposition, Retention und Ilizarov-(Hybrid) Fixation bei Pilon-tibiale-Frakturen unter besonderer Berücksichtigung von C2-C3-Frakturen. Unfallchirurg 2004; 107: 273 – 284

[3] Heim U. Die Pilon-tibial-Fraktur. Klassifikation, Operationstechnik, Ergebnisse. Springer Berlin Heidelberg New York 1991

[4] Helfet D, Koval K, Pappas J, Sanders R, DiPasquale T. Intraarticular "pilon" fracture of the tibia. Clin orthop 1994; 298: 221 – 228

[5] Muhr G, Breitfuß H. Complications after pilon fractures. In: Tscherne H, Schatzker J (eds) Major fractures of the pilon, the talus, the calcaneus. Springer Berlin Heidelberg New York, 1993; pp. 65 – 68

[6] Resch H, Benedetto KP, Pechlaner S. Die Entwicklung der posttraumatischen Arthrose nach Pilon-tibial-Frakturen. Unfallchirurg 1986; 98: 8 – 15

[7] Rommens PM, Claes P, De Boodt P, Stappaerts KH, Broos PL. Therapeutisches Vorgehen und Langzeitergebnisse bei der Pilon Fraktur in Abhängigkeit vom primären Weichteilschaden. Unfallchirurg 1994; 97: 39 – 46

[8] Rommens PM, Claes P, Broos PL. Therapeutic strategy in pilon fractures type C2 and C3: soft tissue damage changes treatment protocol. Acta chir belg 1996; 96: 85 – 92

[9] Sirkin M, Sanders R, DiPasquale T, Herscovici D Jr. A staged protocol for soft tissue management in the treatment of complex pilon fractures. J Orthop Trauma 1999; 13: 78 – 84

[10] Tornetta III P, Weiner L, Bergmann M, Watnik N, Steuer J, Kelley M, Yang E. Pilon fractures: treatment with combined internal and external fixation. J Orthop Trauma 1993; 7: 489 – 496

Univ.-Prof. Dr. med.
Pol Maria Rommens
Klinikdirektor
Dr. med. Frank Müller-Bongartz
Assistenzarzt
Priv.-Doz. Dr. med. Jochen Blum
Oberarzt

Klinik und Poliklinik für Unfallchirurgie
Johannes-Gutenberg-Universität Mainz
Langenbeckstraße 1
D-55131 Mainz

Dieses Dokument wurde zum persönlichen Gebrauch heruntergeladen. Vervielfältigung nur mit Zustimmung des Verlages.