

Fehler und Komplikationen bei der chirurgischen Versorgung von Unterkieferfrakturen

■ Kilian Gschoßmann, Gerson Mast, Michael Ehrenfeld

Zusammenfassung

Die operative Versorgung von Frakturen in der Mund-, Kiefer- und Gesichtschirurgie erfolgt nach Reposition zumeist mit verschiedenen dimensionierten Osteosyntheseplatten und -schrauben. Aufgrund der starken biomechanischen Belastung ist die Versorgung von Frakturen des Unterkiefers fehlerempfindlich. Anhand ausge-

wählter Fallbeispiele werden Fehler und Komplikationen bei der Versorgung von Unterkieferfrakturen mit Osteosynthesystemen erläutert. Dabei gilt unser Augenmerk Fehlern bei der Operationsplanung und der Operationstechnik sowie mangelndem Krankheitsverständnis der Patienten mit den daraus entstehenden Beschwerden, Komplikationen und den therapeutischen Konsequenzen.

Einleitung

Das Ziel der chirurgischen Versorgung von Frakturen des Unterkiefers durch Reposition und Fixation mit Osteosynthesematerial besteht in der raschen Wiederherstellung von Form und Funktion sowie in der Sicherstellung einer ungestörten Wundheilung.

Die Besonderheit dieser Region erklärt sich durch die Nähe zum keimbeladenen Milieu der Mundhöhle, die Krafteinleitung in den Knochen durch die Zähne und die Unmöglichkeit einer vollständigen Ruhigstellung durch externe Behelfe.

In die Auswahl des chirurgischen Verfahrens müssen deshalb neben den allgemeinen Kriterien, wie z.B. dem Frakturtyp (offen, geschlossen, getrümmert, mit und ohne Substanzverlust), der Lokalisation, dem Gesundheitszustand des Patienten, auch spezielle Kriterien, wie der Zahnstatus (bezahnt, unbezahnt), die Schlussbissituation (Okklusion), die Mundhygiene und die zu erwartende postoperative Mitarbeit des Patienten eingehen.

Der Operateur muss sich bei der Auswahl des Osteosynthesematerials, in Abhängigkeit von den genannten Faktoren, zwischen einer Vielzahl von in Stärke und Ausführung unterschiedlichen Platten und Schrauben entscheiden. Hierbei kommt der Einschätzung und Erfahrung des Operateurs eine entscheidende Rolle zu.

Die meisten Misserfolge lassen sich auf Fehler in der Operationsplanung, wie z.B. eine falsche Implantatauswahl und/oder die Wahl eines ungeeigneten Zugangs sowie auf Fehler in der technischen Anwendung zurückführen.

Es besteht eine insgesamt geringe Komplikationsrate von ca. 10% [5,6]. Materialfehler des verwendeten Osteosynthesematerials stellen eine Rarität dar. Plattenbrüche sind in den seltensten Fällen auf fehlerhaftes Material zurückzuführen. Sie kommen häufiger durch eine falsche Biegetechnik der Platten zustande oder die Anwendung primär ungeeigneter Osteosynthesematerialien. Das Erkennen und Verstehen der Ursachen von Misserfolgen nach Frakturversorgung ist daher für die Gewährleistung einer adäquaten Patientenversorgung von eminenter Wichtigkeit.

Grundvoraussetzungen

Das Ziel aller Osteosyntheseverfahren ist die Sicherstellung einer für die Knochenheilung notwendigen Stabilität. Hierbei kommt der Kraftverteilung im Frakturbereich eine wesentliche Rolle zu.

Besteht zwischen den Fragmenten nach Reposition eine gute Abstützung durch eine große und gut verzahnte Kontaktfläche, ergibt sich ein kräfteteilendes System (load-sharing). Die einwirkenden Kräfte werden in der beschriebenen Konstellation teilweise vom gebrochenen Knochen selbst, teilweise vom eingebrachten Osteosynthesematerial getragen. Da sich die Gesamtlast verteilt, können für eine ausreichende Ruhigstellung der Fragmente kleiner dimensionierte (schwächere) Implantate, z.B. Miniplatten, zum Einsatz kommen. Diesen Zustand finden wir häufig bei einfachen Frakturen des bezahnten Unterkiefers.

Besteht zwischen den Fragmenten nach Reposition keine gute Abstützung, wie das z.B. bei Trümmerfrakturen, atrophischen zahnlosen Kiefern oder Defektfrakturen der Fall ist, kann kein kräfteteilendes System entstehen. Für eine ausreichende Ruhigstellung werden dann Osteosynthesematerialien benötigt, die in der Lage sind, alle auftretenden Kräfte zu neutralisieren. Man spricht von einem krafttragenden System (load-bearing). Die notwendigen Implantate müssen entsprechend größer dimensioniert (stärker) sein.

Neben diesen lokalen Lastverhältnissen kommt der Fragmentbelastung durch den Patienten ebenfalls eine wesentliche Bedeutung zu. Hierbei kann man, unabhängig von der lokalen Lasteinleitung, übungsstabile von funktionsstabilen Osteosynthesen unterscheiden.

Aus dem Gesagten ergeben sich mehrere potenzielle Fehler- und Komplikationsquellen. Dazu zählt eine unzureichende Diagnostik, welche die Frakturen nicht

ausreichend (komplett) darstellt und keinen Rückschluss auf die tatsächlichen Lastverhältnisse im Frakturbereich gestattet. Damit ist keine ausreichende Planungssicherheit gewährleistet. Des Weiteren gehören dazu eine falsche Planung, eine unzureichende technische Ausführung, die die biomechanischen Gegebenheiten nicht berücksichtigt und die anatomischen Strukturen missachtet und ein unkooperativer Patient, der das Osteosynthesystem überlastet. Die Folgen können sich für den Patienten sofort bemerkbar machen, z. B. durch eine gestörte Okklusion, oder erst im Verlauf zu Problemen führen, z. B. bei der Ausbildung infizierter Falschgelenke (Pseudarthrosen).

Fehler und Komplikationen

1. Diagnostische Probleme, Planungsfehler

Die Standarddiagnostik bei einfachen Unterkieferfrakturen besteht aus der klinischen Untersuchung und den Röntgen Darstellungen in zwei Ebenen. Die typischen fachbezogenen Röntgenaufnahmen zur Darstellung des Unterkiefers sind das Rundschnittbild (Orthopantomogramm) und eine p.a. Aufnahme des Schädels im exzentrischen okzipito-frontalen Strahlengang mit weit geöffnetem Mund (n. Clementschitsch). Bei komplizierten Frakturen, Mehrfachfrakturen und gelenknahen Frakturen ist eine zusätzliche CT-Diagnostik hilfreich.

Werden aufgrund einer unzureichenden Diagnostik Frakturen übersehen oder Frakturmuster nicht richtig gedeutet, dann fehlt die Grundlage für die sachgerechte Operationsplanung (Abb. 1–4). Damit verbunden sind Schwierigkeiten für eine korrekte Aufklärung, für die Wahl des geeigneten operativen Zugangs und die Wahl des geeigneten Osteosynthesematerials.

2. Unzureichende Operationstechnik

Das Operationsprinzip bei Unterkieferfrakturen besteht in der Herstellung und Sicherung des Schlussbisses (Okklusion), der Wahl des geeigneten Zugangsweges zur Fraktur, der offenen Reposition und der Fragmentfixierung mit geeignetem Osteosynthesematerial in der richtigen Technik.

a. Okklusion

Die Herstellung und Sicherung des Schlussbisses (Okklusion) wird bei bezahnten Patienten mittels Kieferbruch-

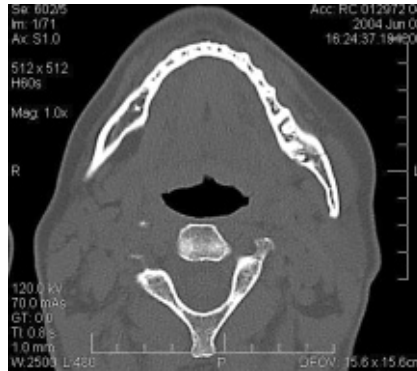

Abb. 1 Patientin 48 Jahre, Z. n. Verkehrsunfall. Initiale CT-Diagnostik mit ausschließlicher Darstellung einer Kieferwinkelfraktur links als Planungsgrundlage für die operative Versorgung.

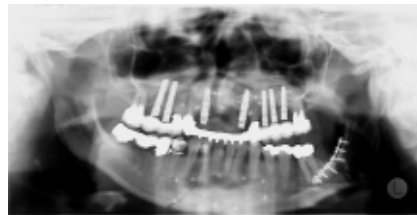


Abb. 2 Gleiche Patientin wie Abb. 1. Das postoperative Rundschnittbild (Orthopantomogramm) nach Versorgung der Kieferwinkelfraktur zeigt deutlich eine Paramedianfraktur, die im initialen CT nicht erkennbar war.

schienen oder anderen Behelfen erreicht. Bei unbezahnten Patienten werden üblicherweise Prothesenschienen oder Operationssplinte benutzt.

Okklusionsstörungen treten dann auf, wenn die Herstellung und Sicherung des Schlussbisses während des operativen Eingriffs nicht oder nicht ausreichend gewährleistet ist (Abb. 5–7). Kleine Abweichungen im Repositionsergebnis können dann zu Fehlbissen führen, wobei das Risiko mit der Dimension des Osteosynthesematerials steigt.

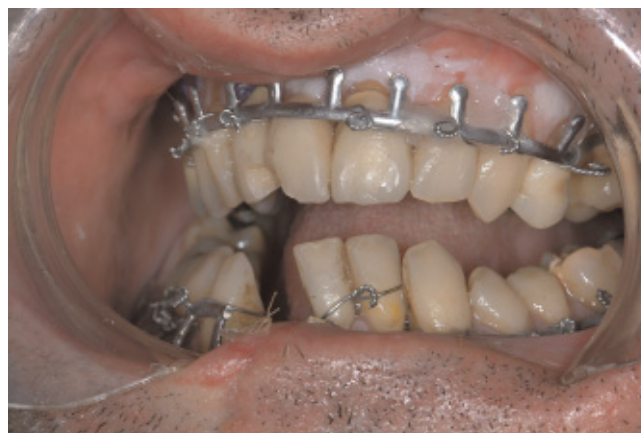

Abb. 6 Gleicher Patient wie Abb. 5. Okklusionsstörung (frontal offener Biss) nach mangelhafter Reposition.

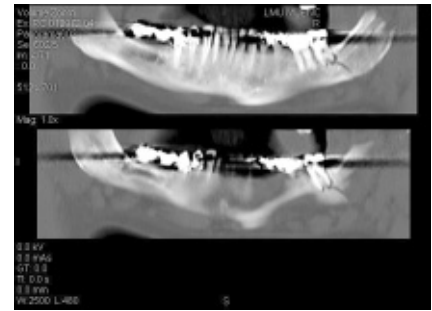


Abb. 3 Patientin wie in Abb. 1. Die wiederholte Auswertung der CT-Daten zeigt auch in Kenntnis der Röntgenaufnahme den Befund der paramedianen Fraktur nicht. Dies zeigt, dass die CT-Diagnostik nicht in jedem Fall der konventionellen Röntgendiagnostik überlegen ist.

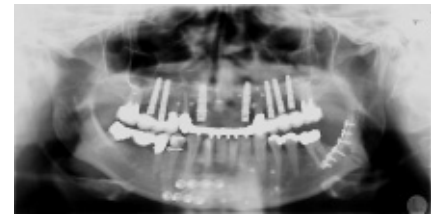


Abb. 4 Pat wie in Abb. 1. Z. n. definitiver Frakturversorgung mit Miniplatten.

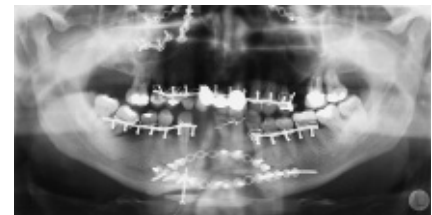

Abb. 5 Patient, 45 Jahre, Z. n. Verkehrsunfall. Trümmerfraktur Unterkiefer median. Postoperatives Röntgenbild (Orthopantomogramm) nach Versorgung alio loco. Unzureichende Fragmentreposition, instabile Fragmentfixierung mit Miniplatten und Stellschraube.

Die Beseitigung von Okklusionsstörungen richtet sich nach dem Ausmaß. Geringgradig ausgeprägte Okklusionsstörungen können durch Einschleifmaßnahmen an den Kauflächen der Zähne oder auch durch kieferorthopädische oder zahnärztlich-prothetische Maßnahmen beseitigt werden. Stärker ausgeprägte Störungen erfordern eine Reosteosynthese, eventuell nach vorheriger Reosteotomie.

b. Operativer Zugang

Die Wahl des operativen Zugangs hängt von der Frakturlokalisation, dem Frakturmuster und der Dimension des notwendigen Osteosynthesematerials ab.

Extraorale Zugänge gewährleisten eine gute Übersicht über sämtliche Unterkieferabschnitte, führen jedoch zu Narben im sichtbaren Bereich und bergen u.a. das Risiko der Schädigung von Ästen des N. facialis. Intraorale Zugänge sind aus ästhetischen Gründen und hinsichtlich der Schädigung des N. facialis besser, schränken aber die Übersicht ein. Durch technische Hilfsmittel (transbukkales Instrumentarium, Endoskop) kann die Notwendigkeit für extraorale Zugänge reduziert werden.

c. Fehlerhafte Anwendung von Platten und Schrauben

Die technische Durchführung der Fragmentfixierung hängt vom ausgewählten Osteosynthesematerial ab und erfordert die Kenntnis der Möglichkeiten und Grenzen des jeweiligen Systems.

Ziel der Osteosynthese ist eine sofortige postoperative Mobilisierung.

1. Miniplatten

Bestehen „Load-sharing“-Bedingungen bei einem kooperativen Patienten, werden meistens so genannte Miniplatten eingesetzt. Das Ergebnis ist übungsstabil, d.h. der Patient kann mit reduzierter Last bewegen.

Miniplatten werden in der „Neutralzone“ platziert, das ist der Bereich des Unterkiefers mit dem geringsten Lastaufkommen unter Funktion. Die Platten sollten mindestens mit 2 Schrauben pro Fragment fixiert werden, um Rotationen zu vermeiden.

Die Fixierung erfolgt monokortikal zur Vermeidung von Schäden am N. alveolaris inferior und den Zahnwurzeln.

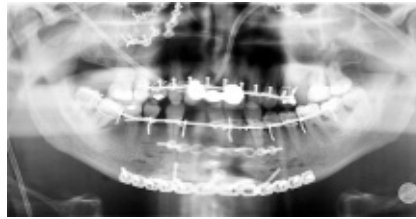

Abb. 7 Gleicher Pat wie in **Abb. 5**. Komplikationsbehandlung durch Fragmentreposition und Fixierung mit Zugschrauben und Miniplatten und anschließender Stabilisierung der Trümmerzone mit einer lasttragenden Osteosyntheseplatte (AO 2.4 Rekonstruktionsplatte).

Werden diese Vorgaben nicht beachtet, kann es zur Fragmentinstabilität, zu Plattenfrakturen und zu Plattenlockerungen kommen (**Abb. 8 u. 9**).

Dadurch werden Zweiteingriffe notwendig, die neben der Metallentfernung Reosteosynthesen, ggf. extraorale Zugänge und Knochenübertragungen erforderlich machen.

2. Kleinfragmentplatten mit Kompression

Bestehen „Load-sharing“-Bedingungen, können auch so genannte Kleinfragmentplatten mit Kompression eingesetzt werden. Das Ergebnis ist funktionsstabil, d.h. der Patient kann mit voller Last bewegen.

Die Fixierung dieser Platten erfolgt durch bikortikal verankerte Schrauben. Dies muss unter Beachtung der Lage des N. alveolaris inferior und der Zahnwurzeln geschehen (**Abb. 10 u. 11**). Aufgrund der Plattenposition am Unterkieferunterrand braucht das Kompressionssystem zusätzlich eine Zuggurtung in den kranialen Abschnitten des Unterkiefers, da es sonst zum Aufklaffen des Frakturspalts auf der Nichtkompressionsseite kommen

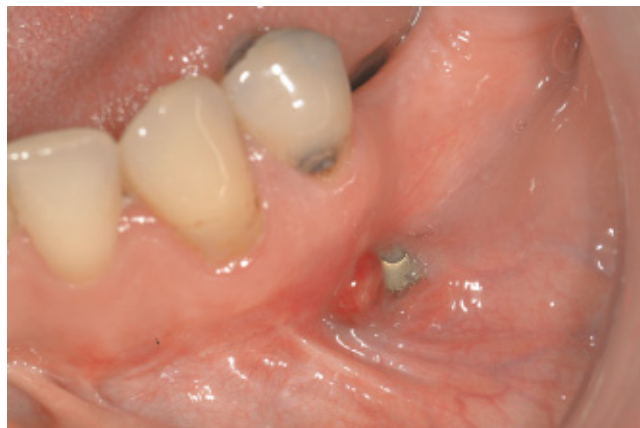

Abb. 11 Gleicher Patient wie **Abb. 7**. Durch die Fehlpositionierung der Osteosyntheseplatte kommt es zur Materialexposition und begleitender Entzündungsreaktion.

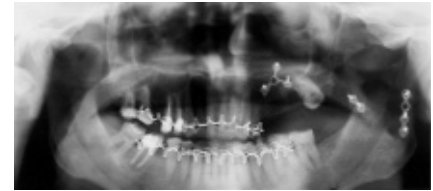

Abb. 8 Patient, 54 Jahre, Z.n. Verkehrsunfall, Fraktur im Bereich des Muskel- und Gelenkfortsatzes des aufsteigenden Unterkieferastes links. Postoperatives Röntgenbild (Orthopantomogramm). Das gelenktragende Fragment ist nur mit einer Schraube fixiert und damit nicht drehstabil.

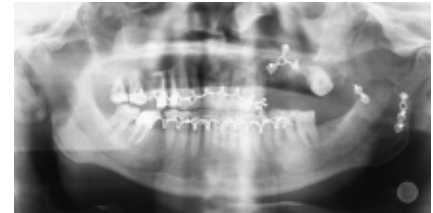


Abb. 9 Gleicher Patient wie **Abb. 8**. Das gelenktragende Fragment ist nach dorsal abgekippt.

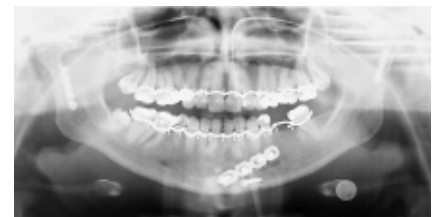

Abb. 10 Die Rekonstruktionsplatte wurde im zahntragenden Abschnitt des Unterkiefers links bikortikal fixiert. Für die Zahnwurzeln und den N. alveolaris inferior besteht ein erhebliches Verletzungsrisiko.

würde. Dies kann mit monokortikal verankerten Zuggurtungsplatten oder bei bezahnten Patienten mit Kieferbruchschielen erfolgen.

Kleinfragmentplatten sind so stabil, dass sie die Fragmente dislozieren können. Es

ist deshalb von wesentlicher Bedeutung, die Platten dreidimensional präzise zu biegen.

Bei Nichtbeachtung sind Okklusionsstörungen die unausweichliche Folge.

3. Kleinfragmentplatten ohne Kompression, Rekonstruktionsplatten

Bestehen „Load-bearing“-Bedingungen, müssen Implantate eingebracht werden, die die gesamte Last aufnehmen können. Dafür bieten sich Kleinfragmentplatten ohne Kompression und Rekonstruktionsplatten an.

Hier gilt dasselbe wie unter 2., allerdings kann auf die Zuggurtung verzichtet werden.

3. Behandlung von verletzten Nachbarstrukturen a. Zähne

Unterkieferfrakturen im zahntragenden Kieferabschnitt können zur Verletzung der Zahnschubstanz führen.

Neben dem drohenden Zahnverlust kommt dem Zahn eine wichtige Rolle als Eintrittspforte aus dem keimbelasteten Milieu der Mundhöhle in den Frakturbereich zu. Ein verletzter Zahn im Bereich der Zahnhartsubstanz oder des Zahnhalteapparates gilt deshalb als potenzielles Infektionsrisiko.

Die frühere Einstellung, dass jeder frakturpaltnahe Zahn entfernt werden muss, ist nicht mehr zeitgemäß. Im Allgemeinen verfährt man heute so, dass gesunde, unverletzte Zähne belassen und kontrolliert werden. Eine Sonderstellung kommt dem unteren Weisheitszahn zu, da er der häufigste Ausgangspunkt für Infektionen ist. Seine Entfernung bedeutet allerdings nicht selten einen knöchernen Substanzverlust, der eine lastverteilende Situation im Bruchspalt (load-sharing) in eine lasttragende Situation für das Osteosynthesematerial umwandelt. Wer dies nicht erkennt und berücksichtigt, läuft Gefahr, durch zu schwach dimensioniertes Osteosynthesematerial keine ausreichende Stabilität im Bruchspalt zu erzielen – entsprechende Komplikationen wie Plattenlockerungen, Plattenbrüche, Infektionen und Pseudarthrosebildung bleiben dann nicht aus.

Es ist also wichtig, den Zustand der Zähne in die Behandlungsplanung mit einzubeziehen.

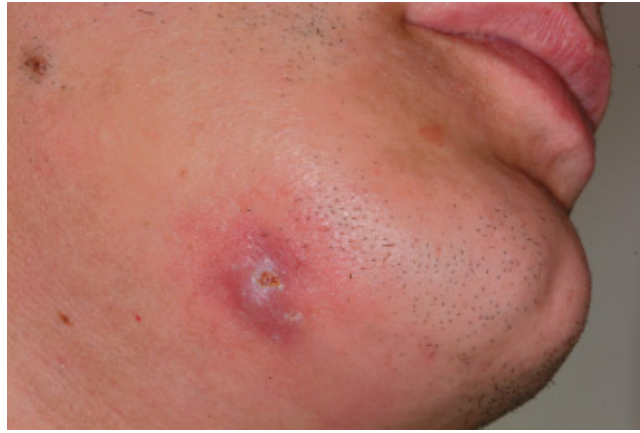

Abb. 12 Patient, 32 Jahre, sucht Klinik wegen eines entzündlichen Prozesses mit Schwellung und Fistelbildung auf.

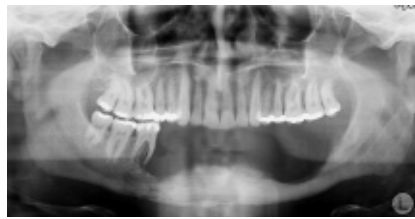

Abb. 13 Pat. wie in **Abb. 12**. Infolge einer psychischen Erkrankung mit Selbstverstümmelung hat sich der Patient nahezu alle Unterkieferzähne selbst entfernt. Durch den hochgradigen Knochenschwund kam es unter Belastung zur Fraktur.

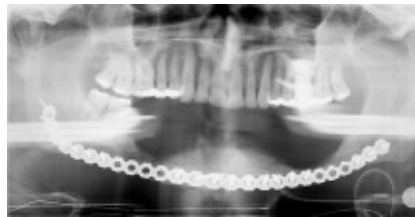

Abb. 14 Gleicher Pat wie in **Abb. 12**. Versorgung der Fraktur mit einer Rekonstruktionsplatte.

b. N. alveolaris inferior

Dieser Nerv verläuft auf einer Teilstrecke im Unterkieferknochen und ist deshalb bei Frakturen, aber auch durch unsachgemäße Platzierung von Osteosynthesematerial gefährdet. In der Regel werden neben der Frakturbehandlung keine speziellen therapeutischen Schritte bei Nervenschädigungen eingeleitet, da selbst ein verletzter N. alveolaris inferior durch die vorgegebene Struktur des Canalis mandibularis eine Leitstruktur zum Aussprossen hat.

4. Unkooperativer Patient

Trotz richtiger Planung und operativer Technik kann es zu Komplikationen kommen, wenn der Patient unkooperativ ist. Probleme dieser Art findet man vor allem bei Alkohol- und Drogenabhängigen, psychisch kranken Patienten und geistig behinderten Menschen.

Meist wird für die Frakturversorgung ein funktionsstabiles Osteosynthesematerial in Form von Kleinfragment- oder Rekonstruktionsplatten gewählt, um das Risiko zu minimieren. Allerdings kann es auch

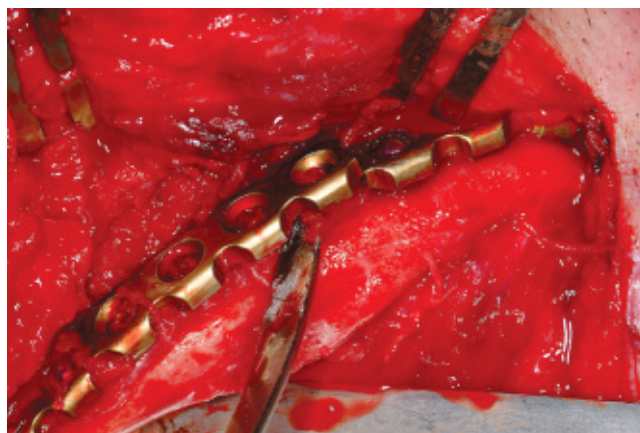


Abb. 15 Pat. wie in **Abb. 12**. Trotz lasttragender Frakturversorgung kam es nach 3 Monaten zum Bruch des Osteosynthesematerials.

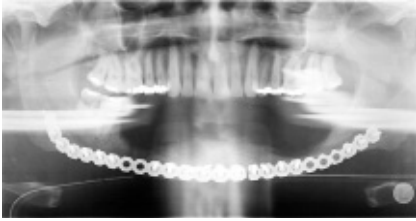

Abb. 16 Pat. wie in Abb. 12. Als Komplikationsbehandlung erfolgte ein partieller Austausch der Rekonstruktionsplatte.

selbst bei stark dimensioniertem Osteosynthesematerial zu Plattenbrüchen, Plattenlockerungen und Pseudarthrosebildungen kommen, die eine Sekundärbehandlung notwendig machen (**Abb. 12 – 16**).

Komplikationsbehandlung

1. Plattenlockerung, Plattenbruch

Gelockertes oder gebrochenes Osteosynthesematerial muss entfernt werden. Ob eine Reosteosynthese erforderlich wird, hängt vom Heilungszustand des Knochens ab. Bei entsprechender Indikation greift man bei Sekundäreingriffen zu meist zu stärker dimensioniertem Osteosynthesematerial, um das Risiko eines erneuten Fehlschlages zu reduzieren.

2. Infektionen, Pseudarthrosen

Bruchspaltinfektionen und die Ausbildung von Falschgelenken (Pseudarthrosen) sind Zeichen unzureichender Stabilität. Die Behandlung von Bruchspaltinfektionen besteht neben einer antibiotischen Begleittherapie in der Exploration des betroffenen Bereiches, des Débridements und der anschließenden Fragmentstabilisierung. Aufgrund des infektiionsbedingten Knochenverlustes finden wir eine Situation vor, die die Verwendung von lasttragendem Osteosynthesematerial erforderlich macht.

Die Behandlung der Pseudarthrose macht ebenfalls eine ausreichende Stabilisierung erforderlich. Diese wird am ehesten durch die Verwendung stärker dimensionierten Osteosynthesematerials, z.B. Rekonstruktionsplatten, gewährleistet, eventuell in Kombination mit einer Knochentransplantation.

Schlussfolgerung

Trotz aller operativen Sorgfalt werden sich Komplikationen beim Umgang mit Osteosynthesystemen niemals vollständig vermeiden lassen. Allerdings existieren Behandlungsrichtlinien, deren Beachtung und Einhaltung die operative Versorgung von Unterkieferfrakturen zu einer sicheren und kalkulierbaren Therapie machen.

Wichtig ist das Bewusstsein, dass Fehler und Komplikationen häufig schon in einer mangelhaften Diagnostik begründet liegen, woraus sich eine unzureichende Operationsplanung und -durchführung ergeben können.

In diesem Zusammenhang sind auch forensische Probleme hinsichtlich der Patientenaufklärung zu sehen, wenn es während oder nach der Behandlung zu Komplikationen kommt.

Die typischen Komplikationen ergeben sich aus einer mangelhaften Fragmentreposition, aus einer biomechanisch nicht ausreichend stabilen Osteosynthese und aus einer ungenügenden Beachtung der Nachbarstrukturen. Die Folgen sind Fragmentfehlstellungen, Materiallockerungen oder -brüche, Infektionen, Pseudarthrosen sowie die Verletzung von Zähnen und Nerven.

Die Behandlung der Komplikationen erfordert häufig aufwändige Zweiteingriffe. Das Ziel der Primärbehandlung muss es sein, diese möglichst zu vermeiden.

Literatur

- Ahulubalia TP, Lata J, Gumber TK. Complications associated with rigid internal fixation of mandibular fractures. *Indian J Dent Res* 2003 Apr – Jun; 14(2): 81 – 5
- Fox AJ, Kellman RM. Mandibular angle fractures: two-miniplate fixation and complications. *Arch Facial Plast Surg* 2003 Nov – Dec; 5(6): 464 – 9
- Haug RH, Street CC, Goltz M. Does plate adaptation affect stability? A biomechanical comparison of locking and nonlocking plates. *J Oral Maxillofac Surg* 2002 Nov; 60(11): 1319 – 26
- Moreno JC, Fernandez A, Ortiz JA, Montalvo JJ. Complication rates associated with different treatments for mandibular fractures. *J Oral Maxillofac Surg* 2000 Mar; 58(3): 273 – 80; discussion 280 – 1
- Nakamura S, Takenoshita Y, Oka M. Complications of miniplate osteosynthesis for mandibular fractures. *J Oral Maxillofac Surg* 1994 Mar; 52(3): 233 – 8; discussion 238 – 9
- Peled M, Ardekian L, Abu-el-Naaj I, Rahmiel A, Laufer D. Complications of miniplate osteosynthesis in the treatment of mandibular fractures. *J Craniomaxillofac Trauma* 1997 Fall; 3(2): 14 – 7
- Prein J. (Hrsg.): *Manual of Internal Fixation in the Cranio-Facial Skeleton* Springer 1999
- Rudderman RH, Mullen RL. Biomechanics of the facial skeleton *Clin Plast Surg* 1992 Jan; 19(1): 11 – 29
- Zachariades N, Papademetriou I, Rallis G. Complications associated with rigid internal fixation of facial bone fractures. *J Oral Maxillofac Surg* 1993 Mar; 51(3): 275 – 8; discussion 278 – 9

Dr. med. Dr. med. dent. Kilian Gschoßmann

Assistenzarzt

Dr. med. Dr. med. dent. Gerson Mast
Leitender Oberarzt

Prof. Dr. med. Dr. med. dent. Michael Ehrenfeld
Klinikdirektor

Klinikum der Univ. München
Klinik u. Poliklinik für
Mund-, Kiefer- und Gesichtschirurgie
Lindwurmstr. 2a
D-80337 München