Lösungsmöglichkeiten nach fehlgeschlagenen Osteosynthesen am Humeruskopf

Peter C. Strohm, Wolfgang Köstler, Norbert P. Südkamp

Zusammenfassung

Die osteosynthetische Stabilisierung von Humeruskopffrakturen stellt immer noch eine Herausforderung für den Unfallchirurgen dar. Trotz der Einführung von winkelstabilen Implantaten sind unterschiedliche Komplikationen keine Seltenheit. Allgemeine Komplikationen wie avaskuläre Humeruskopfnekrosen, Pseudarthrosen und Infektionen, aber auch Implantatspezifische bzw. operationsbedingte Komplikationen wie Repositionsverlust, Schraubenperforation, Implantatlockerung, Bewegungseinschränkungen durch nicht ganz regelhafte Implantatlage können auftreten. Meist sind verschiedene Lösungsmöglichkeiten gegeben, insgesamt sollten die Beschwerden des Patienten ausschlaggebend für die Indikation zu einer erneuten Operation sein.

Einleitung

Die Humeruskopffraktur ist nach wie vor eine schwierige Verletzung. Die Häufigkeit von Humeruskopffrakturen wird in der Literatur ungefähr mit 5% angegeben. Mit zunehmendem Alter steigt die Inzidenz dieser Verletzung deutlich an, wobei ungefähr 70% aller Humeruskopffrakturen bei Patienten im Alter über 60 Jahre auftreten [2,8,9]. Bei Patienten über 50 Jahre tritt diese Verletzung sogar häufiger auf als proximale Femurfrakturen. Die zunehmende Häufigkeit dieser Verletzung erklärt sich insbesondere durch die im Alter deutlich abnehmende Knochenfestigkeit. Die Verletzung tritt aufgrund der Osteoporose bei älteren Frauen 3-mal häufiger auf als bei Männern [2,16].

In der verminderten Knochenfestigkeit bei abnehmender Mineraldichte liegt auch ein großes Problem der osteosynthetischen Stabilisierung dislozierter Humeruskoffrakturen. Obwohl durch die Entwicklung neuer, vor allem winkelstabiler Implantate, die Zahl der Komplikationen wie Implantatlockerung, Repositionsverlust und Verminderung insbesondere der periostalen Durchblutung gesenkt werden konnte, treten immer noch häufig Probleme mit oder nach osteosynthetischer Stabilisierung der dislozierten Humeruskopffrakturen auf [12]. Ziel dieser Arbeit war es, mögliche und häufige Komplikationen, die bei Osteosynthesen am Humeruskopf auftreten können, aufzuzeigen und Lösungsmöglichkeiten zu nennen, wie sie an unserer Klinik praktiziert werden. Auf Infektionen wurde nicht näher eingegangen, natürlich stellen auch diese eine mögliche Komplikation dar, welche sorgfältig behandelt werden muss.

Typische Komplikationen

Avaskuläre Humeruskopf(Teil-)nekrose

Als Folge einer posttraumatischen Durchblutungsstörung kann es zu einem teilweisen oder vollständigen Absterben des Humeruskopfes kommen, das Risiko einer Humeruskopfnekrose ist von verschiedenen Faktoren abhängig; zum einen kann entsprechend den gebräuchlichen Klassifikationen von Codman und Neer mit zunehmender Fragmentzahl und Dislokation von einem höheren Risiko einer Humeruskopfnekrose ausgegangen werden. Ein weiterer Faktor ist der Frakturverlauf in Beziehung zum Calcar, da hier zum einen das Ausmaß der verbleibenden Blutversorgung über das Periost, aber auch die Wahrscheinlichkeit der Schädigung des Ramus anterius der A. circumflexa humeri beurteilt werden kann. Eine Dislokation des Kopfes gegenüber dem Calcar über 8 mm ist dabei prognostisch eher ungünstig. Nebenbei kann festgestellt werden, dass die Rate an Humeruskopfnekrosen nach konservativer Behandlung deutlich geringer ist als nach operativer Behandlung [5,7].

> Das Operationstrauma sollte aus diesem Grund möglichst gering gehalten werden, um die Durchblutung nicht noch zusätzlich zu zerstören. Als Therapieoption bleibt hier letztendlich nur die Implantation einer Hemiarthroplastik oder einer kompletten Schultergelenksprothese (**Abb. 1**).

Die Indikation hierzu sollte jedoch sehr differenziert gestellt werden. Hauptindikation stellt nach wie vor der Schmerz dar. Die Schmerzreduktion nach erfolgreicher prothetischer Versorgung wird einheitlich mit guten Ergebnissen bewertet [1,15]. Die eingeschränkte Beweglichkeit bessert sich im Schnitt nur gering. Abgeraten wird von der prothetischen Versorgung bei alkoholkranken Patienten [5]. Insgesamt sollte bei relativer Beschwerdefreiheit des Patienten die Implantation einer Prothese nur sehr zurückhaltend indiziert werden. Auch im eigenen Patientengut haben wir immer wieder Teilnekrosen mit geringer klinischer Symptomatik und befriedigender Restbeweglichkeit gesehen. In manchen Fällen ist die Implantatentfernung sinnvoll, eventuell kombiniert mit einer Arthrolyse.

Fragmentfehlstellungen

Hierbei sind die Tubercula, vor allem das Tuberculum majus betroffen.

> Bei einer Konsolidierung mit hochstehendem Tuberculum majus kommt es zu einem subakromialen Impingement, bei Verheilen in posteriorer Fehlstellung zu einer Behinderung der Außenrotation.

OP-JOURNAL 2004; 20: 102–106
© Georg Thieme Verlag KG Stuttgart · New York

Dieses Dokument wurde zum persönlichen Gebrauch heruntergeladen. Vervielfältigung nur mit Zustimmung des Verlages.

Abb. 1 Im Verlauf nach Stabilisierung mit winkelstabiler, proximaler Humerusplatte Humeruskopfnekrose mit Schraubenperforation, eine sekundäre Hemiarthroplastik muss durchgeführt werden (**a – d**).

Bei einem in Fehlstellung angeheilten Tuberculum sind verschiedene Therapieansätze möglich. Eine Möglichkeit besteht in der Durchführung einer uni- oder biplanaren Korrekturosteotomie. Hierbei bleiben die Sehnenansätze im Verbund mit dem osteotomierten Tuberculum. Dieses Fragment wird dann mittels Schrauben- oder Zuggurtungsosteosynthese refixiert. Diese Möglichkeit würden wir bevorzugen.

Beschrieben ist auch die Exzisionsosteotomie, hierbei wird nach subtiler Abpräparation der Sehnenansätze eine Osteotomie und Exzision des Tuberculums durchgeführt. Die Sehnenansätze werden danach nach Anfrischen der Reinsertionsstelle transossär refixiert. Beim älteren Patienten wird ergänzend noch die Durchführung einer Akromioplastik empfohlen [5].

Implantatperforation

Auch durch geringgradige Repositionsverluste oder Teilnekrosen des Humeruskopfes kann es zu einer Implantatperforation kommen. Dies kann zum einen Schrauben betreffen, aber auch Drähte, je nach Implantatwahl. Selbstschneidende, winkelstabile Schrauben perforieren nach unseren Erfahrungen leicht die Gegenkortikalis und Zerstören bei Bewegung den glenoidalen Knorpelüberzug [8 – 10]. In manchen Fällen erfolgt auch primär die Implantation einer zu langen Schraube im Gelenkbereich, was nicht immer bei der intraoperativen Röntgenkontrolle mittels Bildverstärker erkannt wird.

Bewährt hat sich eine abschließende Durchleuchtungskontrolle intraoperativ zur Kontrolle der Implantatlänge und -lage. In manchen Fällen kann dadurch noch eine zu lange Schraube erkannt und ausgewechselt werden. Wenn es sekundär zu einer Perforation des Implantates, meistens der Schraube(-n) nach intraartikulär kommt, ist der Schraubenwechsel auf eine korrekte Länge unverzüglich indiziert, bevor eine weitere Gelenkdestruktion stattgefunden hat. Die Diagnose wird dann meistens in den Röntgenkontrollen gestellt.

> Bei jedem Verdacht auf eine Implantatperforation ins Gelenk ist eine sichere Abklärung zu erzwingen.

Hierzu ist die Durchführung einer Durchleuchtung unter Bewegung oft hilfreich, ebenso die Durchführung einer Computertomographie. Die Arthroskopie zur Diagnosesicherung halten wir für zu aufwändig. Manchmal ist der Schraubenwechsel sogar perkutan über eine Stichinzision durchzuführen. Bei anderen

Dieses Dokument wurde zum persönlichen Gebrauch heruntergeladen. Vervielfältigung nur mit Zustimmung des Verlages.

Implantaten wie z.B. Spickdrahtosteosynthesen oder dem Humerusblock ist eventuell auch eine Reosteosynthese oder sogar ein Verfahrenswechsel erforderlich, falls die Fraktur noch nicht übungsstabil verheilt ist und eine alleinige Materialentfernung ausreichend ist.

Implantatlockerung

Implantatunabhängig kann es zu einer Auslockerung kommen. Nach unserem Eindruck ist die Zahl der Implantatlockerungen bei den Plattenosteosynthesen seit dem regelhaften Einsatz winkelstabiler Implantate deutlich zurückgegangen.

Sollte es dennoch zu einer Implantatlockerung kommen, ist eine erneute Operation meist unerlässlich. Wenn sich nach Implantatentfernung intraoperativ eine stabile Situation darstellt, kann auf eine Reosteosynthese verzichtet werden. Ansonsten sollte eine erneute, stabilere Osteosynthese angestrebt werden. Hier sollten auf jeden Fall winkelstabile Implantate zum Einsatz kommen [9,10]. In manchen Fällen kann es hilfreich sein, die verminderte Knochensubstanz im Bereich des Humeruskopfes durch Zement oder Knochenersatzstoffe aufzufüllen, ähnlich einer Verbundosteosynthese. Es gibt auch neuere Publikationen zu einer primären Stabilisierung mit resorbierbarem Knochenersatzmaterial (Norian SRS®), auch eigene Erfahrungen haben diesbezüglich ermutigende Ergebnisse gezeigt [14] (**Abb. 2**).

Inkorrekte Plattenlage

Ähnlich wie bei einer Dislokation des Tuberculum majus kann es auch bei nicht regelhafter Plattenlage zu einer Bewegungseinschränkung oder Schmerzen kommen. Bei hochstehender Plattenlage kann ein subakromiales Impingement entstehen, aus zu dorsaler Plattenlage kann eine Behinderung der Außenrotation resultieren.

Auch im eigenen Patientengut wird vereinzelt postoperativ eine Funktionsstörung der langen Bizepssehne bemerkt, welche aus einer Fixierung derselben mit dem Implantat resultiert. Bei der Präparation sollte diese unbedingt in ihrer Beziehung zu den Tubercula dargestellt und sogar angeschlungen werden, um diese Komplikation zu vermeiden. Auf eine korrekte Plattenlage sollte prinzipiell geachtet werden.

a

b

c

Abb. 2 Beispiel einer Humeruskopffraktur mit impaktierter Spongiosa, die primär mit Norian SRS aufgespritzt wurde und mit einer winkelstabilen PHP stabilisiert wurde (**a – c**).

Pseudarthrosenbildung

Die Äthiologie der Pseudarthrosenbildung wird unterschiedlich diskutiert. Zugrunde liegt sicherlich häufig eine lokale Durchblutungsstörung, auch inkompletter Fragmentkontakt und unzureichende Stabilität der Osteosynthese können die Entstehung einer Pseudarthrose mit begünstigen. Exogene Faktoren wie Alkoholkrankheit oder Pharmakotherapie werden ebenfalls als Ursachen genannt.

> Die Behandlung der Pseudarthrose wird in den meisten Publikationen als dringlich operationspflichtig beschrieben. Zum Teil wird empfohlen, die Ausbildung einer Pseudarthrose nicht abzuwarten, sondern schon bei verzögerter Knochenheilung eine operative Intervention anzustreben.

Als Operationsmethoden stehen verschiedene Verfahren zur Auswahl; ist die Ursache der Pseudarthrosenbildung in einer Restbewegung der Fraktur oder ungenügendem Knochenkontakt zu finden, reicht die Anlagerung von Spongiosa mit einer stabileren, wenn möglich winkelstabilen Osteosynthese oft aus [34]. Bei größeren Defekten ist manchmal auch die Transplantation eines kortikospongiösen Spanes indiziert [17].

Es wurden als Operationsverfahren auch gute Ergebnisse durch die alleinige Stabilisierung mit einem Nagel beschrieben, eigene Erfahrungen liegen uns mit dieser Methode jedoch nicht vor [11].

Ist die Ursache eher in einer Schädigung der lokalen Durchblutungssituation zu finden, wird die Stabilisierung in Verbindung mit einem vaskularisierten Transplantat notwendig. Hierbei kommen vaskularisierte Transplantate zum Einsatz, z.B. freie, mikrovaskuläre Knochenspäne vom Beckenkamm [5]. Auch osteoseptokutane Fibulatransplantate wurden für große Defekte bei Pseudarthrosenbildung beschrieben [6].

Je nach Ausprägnung der Pseudarthrose, Alter und Allgemeinzustand des Patienten ist auch die Implantation einer Hemiarthroplastie oder eines vollständigen Schultergelenkersatzes zu erwägen [1].

Plattenverbiegung

Unterschiedliche mechanische Belastungen können zu einer Verbiegung des einliegenden Osteosynthesematerials führen. In unserem Patientengut trat dies

Dieses Dokument wurde zum persönlichen Gebrauch heruntergeladen. Vervielfältigung nur mit Zustimmung des Verlages.

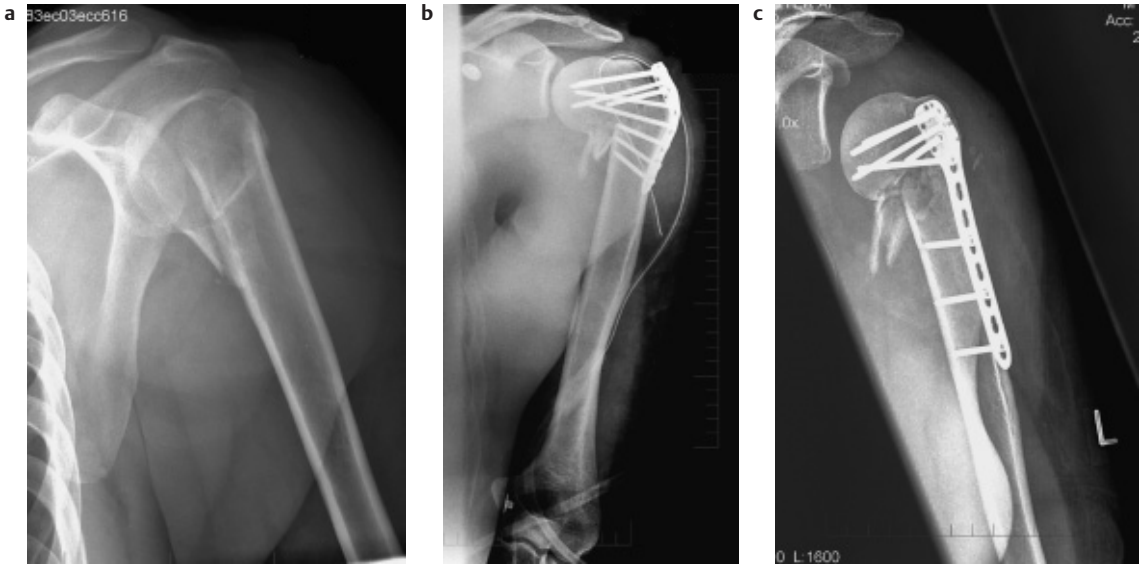

Abb. 3 Bild einer verbogenen PHP, die der Patient im Alkoholentzug verbogen hat. Reosteosynthese mit langer, winkelstabiler PHP (**a – c**).

durch ausgeprägte Krafteinwirkung bei Alkoholentzug und Fixierung auf sowie durch erneute Stürze nach frischen Osteosynthesen (**Abb. 3**).

In beiden Fällen wurden eine Implantatentfernung und Reosteosynthese mit einer winkelstabilen Platte (proximale Humerusplatte PHP) erfolgreich durchgeführt. Wir würden diese Vorgehen auch für entsprechende Fälle empfehlen.

Repositionsverlust und persistierende Fehlstellung

> Varus-, Valgus- und Rotationsfehlstellungen können bis zu einem bestimmten Ausmaß toleriert werden.

Ein wichtiger Indikator für die Indikationsstellung ist sicherlich immer der Allgemeinzustand des Patienten ebenso wie die Beschwerden des Einzelnen. Ansonsten können in der Regel Varus- und Valgusfehlstellungen bis 45° vor allem durch die Mitbewegung der Skapula ohne wesentliche funktionellen Einbußen kompensiert werden. Die Kompensationsmechanismen für Rotationsfehlstellungen sind geringer, hier wird eine Korrektur ab einer Fehlstellung von 30° empfohlen.

Bei Fehlstellungen größeren Ausmaßes ist je nach Bewegungseinschränkung und Beschwerden des Patienten doch eine operative Intervention indiziert. In diesen Fällen kommt die Derotationsosteotomie nach Weber in Betracht [5,13], in seltenen Fällen ist die Implantation einer Schulterprothese notwendig.

Schlussfolgerung

Nach Osteosynthesen von dislozierten Humeruskopffrakturen können unterschiedliche Komplikationen auftreten. Basis der operativen Stabilisierung sollte in jedem Falle eine genaue Indikationsstellung und eine schonende und aufmerksame Operationstechnik sein, wünschenswert wäre ein erfahrener Operateur.

> Bei mechanischen Komplikationen durch das Ostenosynthesematerial ist zumindest die zeitnahe Implantatentfernung indiziert. Fehlstellung jeder Art sowie auch Humeruskopfnekrosen unterschiedlichen Ausmaßes können je nach Beschwerden des Patienten gut toleriert werden.

Hierbei ist vor allem der Schmerz der entscheidende Parameter. Die ersten Ergebnisse der sekundären prothetischen Versorgung wurden in der Literatur insgesamt eher schlechter als die der primären Arthroplastik eingestuft, diese Meinung hat sich aber nach neueren Ergebnissen und eigenen Erfahrungen nicht bestätigt [1]. Wir streben in unserer Klinik deshalb bei Vorliegen einer Operationsindikation eher primär rekonstruktive Verfahren an.

Literatur

1 Antuna SA, Sperling JW, Sanchez-Sotelo J, Cofield RH. Shoulder arthroplasty for proximal humeral malunions: long-term results. J Shoulder Elbow Surg 2002; 11: 122 – 129
2 Court-Brown CM, Garg A, McQueen M. The epidemiology of proximal humeral fractures. Acta Orthop Scand 2001; 72: 365 – 371
3 Duralde XA, Flatow EL, Pollock RG, Nicholson GP, Self EB, Bigliani LU. Operative treatment of nonunions of the surgical neck of the humerus. J Shoulder Elbow Surg 1996; 5: 169 – 180
4 Galatz LM, Williams GR, Jr., Fenlin JM, Jr., Ramsey ML, Iannotti JP. Outcome of open reduction and internal fixation of surgical neck nonunions of the humerus. J Orthop Trauma 2004; 18: 63 – 67
5 Habermeyer P, Schweiberer L. [Corrective interventions subsequent to humeral head fractures]. Orthopade 1992; 21: 148 – 157
6 Heitmann C, Erdmann D, Levin LS. Treatment of segmental defects of the humerus with an osteoseptocutaneous fibular transplant. J Bone Joint Surg Am 2002; 84-A: 2216 – 2223
7 Kollig E, Kutscha-Lissberg F, Roetman B, Dielenschneider D, Muhr G. [Complex fractures of the humeral head: which long-term results can be expected?]. Zentralbl Chir 2003; 128: 111 – 118
8 Kostler W, Strohm PC, Sudkamp NP. [New techniques for bone synthesis on the humerus]. Chirurg 2002; 73: 969 – 977
9 Kostler W, Strohm PC, Sudkamp NP. [Proximal humerus fracture in advanced age. Treatment with fixed angle plate osteosynthesis]. Chirurg 2003; 74: 985 – 989
10 Lill H, Hepp P, Rose T, Konig K, Josten C. [The angle stable locking-proximal-humerus-plate (LPHP) for proximal humeral fractures using a small anterior-lateral-deltoid-splitting-approach – technique and first results]. Zentralbl Chir 2004; 129: 43 – 48
11 Lin J, Hou SM. Locked-nail treatment of humeral surgical neck nonunions. J Trauma 2003; 54: 530 – 535

Dieses Dokument wurde zum persönlichen Gebrauch heruntergeladen. Vervielfältigung nur mit Zustimmung des Verlages.

[12] Lungershausen W, Bach O, Lorenz CO. [Locking plate osteosynthesis for fractures of the proximal humerus]. Zentralbl Chir 2003; 128: 28 – 33
[13] Maurer H, Resch H. Schultergelenk. In: Kremer K, Lierse W, Platzer W, Schreiber H, Weller S, eds. Chirurgische Operationslehre. Stuttgart New York: Thieme, 1995: 61 – 128
[14] Robinson CM, Page RS. Severely impacted valgus proximal humeral fractures. Results of operative treatment. J Bone Joint Surg Am 2003; 85-A: 1647 – 1655
[15] Robinson CM, Page RS, Hill RM, Sanders DL, Court-Brown CM, Wakefield AE. Primary hemiarthroplasty for treatment of proximal humeral fractures. J Bone Joint Surg Am 2003; 85-A: 1215 – 1223
[16] Ruchholtz S, Nast-Kolb D. [Humeral head fractures]. Unfallchirurg 2003; 106: 498 – 512
[17] Walch G, Badet R, Nove-Josserand L, Levigne C. Nonunions of the surgical neck of the humerus: surgical treatment with an intramedullary bone peg, internal fixation, and cancellous bone grafting. J Shoulder Elbow Surg 1996; 5: 161 – 168

Dr. med. Peter C. Strohm
Oberarzt
Dr. med. Wolfgang Köstler
Leitender Oberarzt
Univ.-Prof. Dr. med. Norbert P. Südkamp
Ärztlicher Direktor

Universitätsklinikum Freiburg
Department für Orthopädie und Traumatologie
Klinik für Traumatologie
Hugstetterstr. 55
D-79106 Freiburg im Breisgau

Dieses Dokument wurde zum persönlichen Gebrauch heruntergeladen. Vervielfältigung nur mit Zustimmung des Verlages.