Lösungsmöglichkeiten nach fehlgeschlagenen Osteosynthesen der Klavikula

Axel Jubel, Jonas Andermahr, Klaus E. Rehm

Zusammenfassung

Bei Implantatlockerungen oder Brüchen nach einer Plattenosteosynthese einer Klavikulafraktur des mittleren Drittels besteht in der Regel die Indikation zur Reosteosynthese, um eine Verkürzungsfehlstellung oder eine Pseudarthrose zu vermeiden. Bei der Implantatwahl für die Reosteosynthese sollten vor allem die winkelstabilen Kleinfragmentplatten berücksichtigt werden. Dies gilt auch für die Refraktur und die Pseudarthrose nach einer Plattenosteosynthese. In diesen Fällen sollte zusätzlich zur stabilen Osteosynthese ein kortikospongiöser Beckenspan angelagert werden, der mit Minifragmentschrauben am medialen und lateralen Hauptfragment befestigt wird. Besonderheiten sind fehlgeschlagene Osteosynthesen am sternalen und akromialen Ende der Klavikula. Bei der Lösung des Problems kann die kostoklavikulare bzw. akromioklavikulare PDS-Cerclage eine große Hilfe sein. Dies gilt auch bei fehlgeschlagenen Operationen nach Luxationen des Akromioklavikulargelenkes und des Sternoklavikulargelenkes.

Einleitung

Das Standardverfahren zur Osteosynthese der Klavikula ist die Plattenosteosynthese [1]. Die besondere Problematik dieser Technik besteht darin, dass die Zuggurtungsseite der Klavikula, und damit die optimale Lage der Platte, je nach Belastungsrichtung und Rotation des Armes variiert. Eine Biegebelastung des Implantats kann durch keine Plattenlage verhindert werden. Um einen Plattenbruch zu vermeiden, muss aus diesem Grund ein im Verhältnis zur Knochenstärke sehr groß dimensioniertes Implantat gewählt werden. Um ein derartiges Implantat, in der Regel eine schmale 3,5 mm LC-DCP oder eine 3,5 mm Rekonstruktionsplatte, anzubringen ist eine sichere Schraubenverankerung erforderlich, die nicht immer gelingt.

Hauptteil

Typische Probleme der Plattenosteosynthese sind der Materialbruch, die Materiallockerung, die Pseudarthrose und die Refraktur nach der Metallentfernung [3,4,11,14]. Im Falle eines Implantatbruchs oder einer Implantatlockerung ist in der Regel eine Reosteosynthese indiziert, wenn die Fraktur noch nicht knöchern konsolidiert ist, und die Weichteilsituation einen operativen Eingriff zulässt.

Es ist nicht zu erwarten, dass die Fraktur bei gelockerten oder gebrochenen Implantaten ausheilt.

> Das Ziel der Reosteosynthese besteht 1. in der Wiederherstellung stabiler Verhältnisse am Frakturspalt, um eine Pseudarthrose zu vermeiden und 2. in der Wiederherstellung der Länge der Klavikula, um ein gutes funktionelles und kosmetisches Ergebnis zu gewährleisten.

Für die Reosteosynthese sollte eine 3,5 mm LC-DCP, eine 3,5 mm LCP oder eine entsprechende Rekonstruktionsplatte gewählt werden (s. **Tab. 1**). Eine Drittelrohrplatte ist für die Osteosynthese der Klavikula nicht geeignet, da dieses Implantat zu schwach ist. Es sollte versucht werden in jedem Hauptfragment 6, besser 8 Kortikales zu besetzen. Insbesondere bei Schraubenlockerungen sollten winkelstabile Kleinfragmentplatten (z. B. LCP) genutzt werden, da hiermit auch bei schlechterer Knochenqualität eine ausreichende Verankerung erzielt werden kann (s. **Abb. 1 – 3**). Es ist bei der Implantatwahl zu bedenken, dass sich Rekonstruktionsplatten zwar einfacher an die Klavikula anmodellieren lassen, jedoch konstruktionsbedingt schwächer sind als gerade Platten. Wenn jedoch mit einer geraden Platte trotz Biegen und Schränken keine geeignete Position für die Schraubenverankerung gefunden

Tab. 1 Fehlermöglichkeiten nach Plattenosteosynthese einer Klavikulafraktur des mittleren Drittels

Problem	Vermeidung	Lösung
Implantatbruch Implantatlockerung	Keine Drittelrohrplatte oder Minifragmentplatte verwenden. Ausreichend lange Platte mit sicherer Verankerung von mindestens 6 Kortikales (eher 8) in jedem Hauptfragment	Reosteosynthese mit winkelstabiler 3,5 mm LCP oder Rekonstruktionsplatte, alternativ bei einfachen Frakturen intramedulläre Osteosynthese
Refraktur	Implantatentfernung nicht vor Ablauf von 12 Monaten	Reosteosynthese mit Platte und kortikospongiösem Span, alternativ intramedulläre Osteosynthese
Pseudarthrose	Weichteile bei der Erstoperation respektieren, keine Drahtcerclage bei zusätzlichen Fragmenten	Stabile Reosteosynthese und evtl. Beckenspan

OP-JOURNAL 2004; 20: 96–100
© Georg Thieme Verlag KG Stuttgart · New York

Dieses Dokument wurde zum persönlichen Gebrauch heruntergeladen. Vervielfältigung nur mit Zustimmung des Verlages.

wird, sollte einer winkelstabilen 3,5 mm Rekonstruktionsplatte der Vorzug gegeben werden.

Für Reosteosynthesen an der Klavikula sollten wegen der osteophilen, biologisch günstigen Eigenschaften ausschließlich Titanimplantate Verwendung finden. Als Alternative zur Reosteosynthese mit einer Platte kann bei einfachen Frakturformen (2-Fragmente) auch ein intramedullärer Kraftträger in Form eines elastischen Titannagels angewendet werden.

Es hat sich bewährt, nach einer Reosteosynthese die Elevation und Abduktion des betroffenen Armes für den Zeitraum 6 Wochen auf 90° zu limitieren, um die Rotation der Klavikula um ihre eigene Achse zu limitieren.

Die Ausbildung einer Pseudarthrose nach einer Plattenosteosynthese ist bei intaktem Implantat Ausdruck eines biologischen Problems. Die operative Therapie dieser Pseudarthroseform besteht deshalb in der Anlagerung eines kortikospongiösen Beckenspans, der mit Minifragmentschrauben ventral über dem Pseudarthrosenspalt fixiert wird, nachdem das Pseudarthrosengewebe zuvor reseziert wurde. Zeigt sich intraoperativ eine Implantatlockerung, sollte die Stabilisierung der Pseudarthrose nach den oben beschriebenen Prinzipien mit einer 3,5 mm Platte erfolgen.

Bei nicht gelockerten Implantaten und dem radiologischen Nachweis einer verzögerten oder ausbleibenden knöchernen Heilung halten wir vor einer weiteren operativen Maßnahme die Anwendung einer Ultraschallbehandlung (z. B. Exogen®) für hilfreich.

Implantatbrüche, Implantatlockerungen und Pseudarthrosen nach lateralen Klavikulafrakturen sind in der Regel Ausdruck einer Kombination eines mechanischen und eines biologischen Problems.

Die Lösung des mechanischen Problems kann in einer Reosteosynthese mit einer winkelstabilen Kleinfragmentplatte bestehen, wenn im lateralen Fragment noch eine ausreichende Verankerung möglich ist. Zusätzlich sollte das mediale Fragment mit einer 1,5 mm PDS-Kordel achtertourförmig an das Korakoid fixiert werden. Finden sich keine Verankerungsmöglichkeiten für die Platte in einem sehr kurzen lateralen Fragment, stabilisieren wir die Fraktur entweder ausschließlich mit einer korakoklavikulären PDS-Kordel,

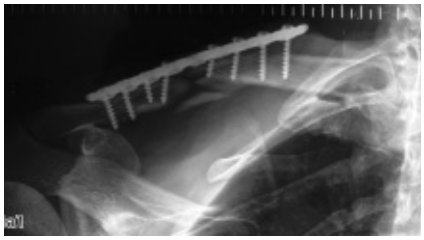

Abb. 1 A.-p. Rö-Aufnahme der Klavikula eines 34-jährigen Mannes sechs Wochen nach der Osteosynthese mit einer 9-Loch 3,5 mm LC-DCP. Die Schrauben sind im medialen Fragment gelockert und das Implantat ist nach kranial disloziert. Der Patient verspürt starke Schmerzen und eine Krepitation bei der Elevation des Armes.

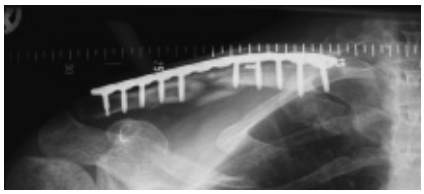

Abb. 2 A.-p. Röntgenaufnahme nach der Reosteosynthese mit einer winkelstabilen 12-Loch 3,5 mm LCP. Jeweils fünf Schrauben fassen im medialen und lateralen Hauptfragment.

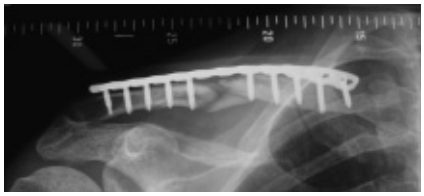

Abb. 3 Kraniokaudale 40° Schrägaufnahme der Klavikula. Man erkennt die sichere Verankerung der Schrauben. Aufgrund der Winkelstabilität muss das Implantat nicht überall in Kontakt mit der Klavikula stehen. Die Ausheilung der Fraktur erfolgte im Verlauf von 8 Monaten. ME nach 18 Monaten.

wenn damit eine ausreichende Reposition gehalten werden kann (**Abb. 4–9**). Oder wir wählen die Möglichkeit einer intramedullären Stabilisierung mit einem über das Akromion eingebrachten Titannagel (z. B. TEN®, Titanium Elastic Nail), der von lateral im Markraum der Klavikula verankert wird (**Abb. 10**). Auch hier wird die Reposition zusätzlich mit einer PDS-Kordel gesichert [8].

Als Ultima Ratio verbleibt bei der chronischen schmerzhaften lateralen Pseudarthrose die Resektion des lateralen Klavikulaendes.

Die Lösung des biologischen Problems bei Pseudarthrose nach lateraler Klavikula-

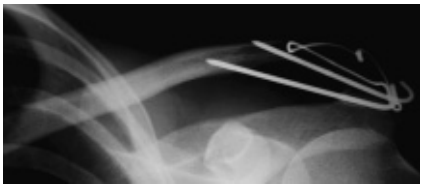

Abb. 4 A.-p. Rö-Aufnahme der Klavikula einer 39-jährigen Frau mit einer lateralen Klavikulafraktur. 1. Operation loco alio: Versuch der Transfixation und Cerclage.

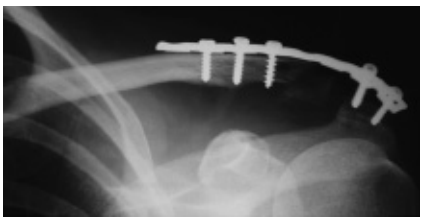

Abb. 5 Pat. wie **Abb. 4**, 2. Operation loco alio: Versuch einer überbrückenden Plattenosteosynthese, mit Spanplastik. Lockerung.

Abb. 6 A.-p. Rö-Aufnahme der Klavikula nach Metallentfernung, Rekonstruktion des korakoklavikulären Bandapparates und korakoklavikulärer PDS-Cerclage.

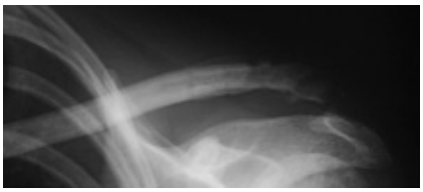

Abb. 7 A.-p. Rö-Aufnahme der Klavikula, 6 Monate nach der letzten Operation.

fraktur besteht in der Resektion der Pseudarthrose und der Interposition eines kortikospongiösen Beckenspans, der mit Minifragment oder Kleinfragmentschrauben am medialen und lateralen Hauptfragment fixiert wird.

Die Problematik am sternalen Klavikulaende besteht in der Regel in dem sehr kurzen medialen Fragment. Hier kann es bei unzureichender Verankerung zu Implantatlockerungen und nachfolgenden Implantatbrüchen kommen. Als Implantat für eine Reosteosynthese hat sich bei uns eine winkelstabile 2,7 mm Minifragmentplatte in L- oder T-Form be-

Dieses Dokument wurde zum persönlichen Gebrauch heruntergeladen. Vervielfältigung nur mit Zustimmung des Verlages.

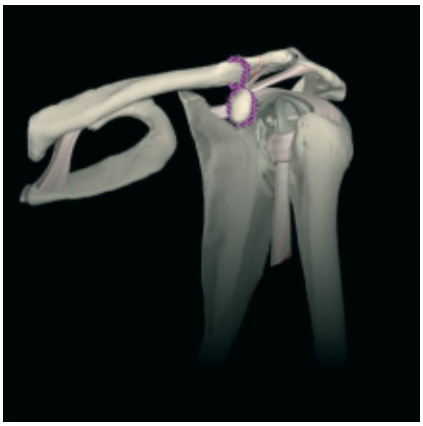

Abb. 8/9 Operationsprinzip der korakoklavikulären PDS-Cerclage bei lateraler Klavikulafraktur.

Tab. 2 Fehlermöglichkeiten nach intramedullärer Osteosynthese einer Klavikulafraktur des mittleren Drittels

Problem	Vermeidung	Lösung
Schmerzhaftes mediales Nagelende	Primär ausreichende Kürzung, Nagelende nicht umbiegen	6 Wochen abwarten, wenn die Schmerzen weiterbestehen Nachkürzen in Lokalanästhesie
Laterale Perforation	Intraoperative Bildwandler-Kontrolle. Perforation liegt immer dorso-kaudal. Neuplatzierung	Nur bei lateraler Wanderung ein Problem, ansonsten Nagel belassen
Implantatbruch	Ausreichender Nageldurchmesser: Faustregel Frauen 2,5 mm, Männer 3 mm	ME und evtl. Reosteosynthese mit stärkerem Nagel. Alternativ: Kleinfragmentplatte

während. Hiermit ist es in der Regel möglich 2–3 Schrauben im medialen Fragment zu verankern. Zusätzlich wird das laterale Fragment sternumnah mit einer 1,5 mm PDS-Kordel achtertourförmig an die 1. Rippe fixiert.

Tritt nach der Implantatentfernung eine Refraktur der Klavikula auf, wird die Indikation zur Reosteosynthese von den Beschwerden des Patienten und den lokalen Weichteilverhältnissen abhängig gemacht. Auch hier ist davon auszugehen, dass es sich um ein (durch die Voroperation hervorgerufenes) biologisches Problem handelt. Es kann deshalb grundsätzlich so vorgegangen werden wie bei einer Pseudarthrose. Alternativ kann bei geeigneten Frakturformen eine intramedulläre Stabilisierung erfolgen. Die intramedulläre Osteosynthese erfolgt unter der Vorstellung, die vorgeschädigten periklavikulären Weichteile nicht weiter zu kompromittieren (**Abb. 7–9**).

Bei Frakturen mit einem großen Biegungskeil oder einer Trümmerzone ist die intramedulläre Osteosynthese nicht indiziert.

Probleme nach einer intramedullären Stabilisierung einer Klavikulafraktur des mittleren Drittels betreffen die laterale Perforation, das schmerzhafte mediale Nagelende, die Implantatdislokation, das „Telescoping" bei mehrfragmentären Frakturen und die Pseudarthrose (**Tab. 2**) [9].

Im Falle eines schmerzhaften, mäßig prominenten medialen Nagelendes kann die Entwicklung einer so genannten Pseudobursa in einem Zeitraum von 4 bis 6 Wochen nach der Osteosynthese abgewartet werden. Nur in denjenigen Fällen, wo auch nach diesem Zeitraum noch über Schmerzen geklagt wird, oder bei sehr lagen medialen Nagelenden mit drohender Hautperforation sollte die Nachkürzung (in Lokalanästhesie) erfolgen. Die laterale Perforation stellt für sich alleine noch kein Problem dar und muss nicht korrigiert werden. Erst bei der im Verlauf auftretenden lateralen Dislokation des Implantats besteht Handlungsbedarf. Die Therapie besteht in der vorzeitigen Implantatentfernung von lateral. Die Indikation zur Reosteosynthese sollte vom weiteren Verlauf und den Beschwerden des Patienten abhängig gemacht werden, ist allerdings nur selten erforderlich, da mit einem Ausheilungsergebnis wie nach einer konservativen Behandlung

Abb. 10 Postoperative a.-p. Röntgenaufnahme der Klavikula bei einer lateralen Klavikulafraktur. Die Reposition des medialen Fragments erfolgte mit einer 1,5 mm PDS-Kordel und einer zusätzlichen Sicherung mit einem elastischen Titannagel (Durchmesser 3,0 mm) von lateral.

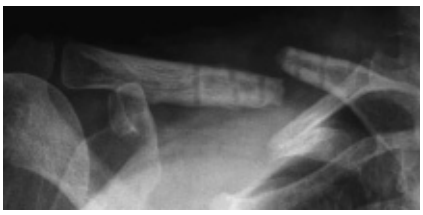

Abb. 12 Die a.-p. Röntgenaufnahme der Klavikula einen Tag nach der Metallentfernung zeigt eine Refraktur nach normaler Beanspruchung des Armes.

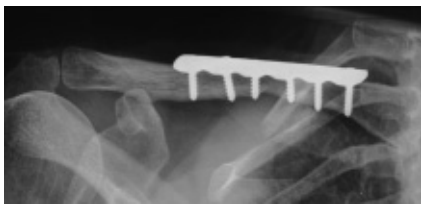

Abb. 11 A.-p. Röntgenaufnahme der Klavikula einer 32-jährigen Frau 12 Monate nach Osteosynthese einer Klavikulafraktur im mittleren Drittel mit einer 6-Loch LC-DCP. Das Bild wurde als präoperative Aufnahme zur Planung der Metallentfernung angefertigt. Die Fraktur ist konsolidiert.

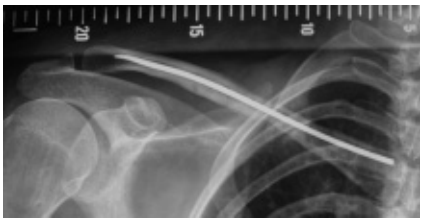

Abb. 13 Postoperative Röntgenaufnahme der Klavikula nach der Reosteosynthese mit einem 3,0 mm Titannagel. Die Ausheilung der Fraktur erfolgte erst nach weiteren 12 Monaten, ME nach 14 Monaten. Keine Refraktur innerhalb von 24 Monaten.

Dieses Dokument wurde zum persönlichen Gebrauch heruntergeladen. Vervielfältigung nur mit Zustimmung des Verlages.

zu rechnen ist. Wird die Indikation zur Reosteosynthese aufgrund einer zunehmenden Dislokation, ausbleibender knöcherner Heilung und/oder starker subjektiver Beschwerden des Patienten gestellt, sollte diese mithilfe einer der oben beschriebenen Platten erfolgen.

Bei einer ausbleibenden knöchernen Heilung nach einer intramedullären Osteosynthese einer Klavikulafraktur des mittleren Drittels kann so vorgegangen werden wie oben beschrieben. Auch hier nutzen wir vor einer operativen Maßnahme die Möglichkeit einer Exogen®-Ultraschallbehandlung.

Lösungsmöglichkeiten nach fehlgeschlagener operativer Behandlung einer Schultereckgelenkssprengung oder einer sternoklavikularen Luxation

Häufige Probleme, die nach der operativen Behandlung einer Schultereckgelenkssprengung auftreten können betreffen den Materialbruch, die Materiallockerung, die Implantatdislokation, die Redislokation des lateralen Klavikulaendes und die Arthrose des Schultereckgelenkes.

Die Therapie des Implantatversagens besteht zunächst in der Metallentfernung. Es wird dann intraoperativ die Stabilität des Schultereckgelenkes unter Durchleuchtung überprüft.

> Erst bei Instabilitäten, die ein Ausmaß von Rockwood III (= Tossy III) überschreiten, sehen wir die Indikation für eine erneute operative Stabilisierung [12]. Dieses Vorgehen wird präoperativ mit dem Patienten abgestimmt.

> Die erneute Stabilisierung besteht in einer achtertourförmigen Fixierung der lateralen Klavikula an das Korakoid mit einer 1,5 mm PDS-Kordel (**Abb. 14**).

Diese wird mit einer Overhold-Klemme knochennah um die Klavikula herumgeführt. Auch am Korakoid ist darauf zu achten, dass die Kordel knochennah exakt im „Knie“ des Korakoids herumgeführt wird, um ein sekundäres „Durchschneiden“ und damit eine sekundäre Lockerung zu vermeiden [13]. Zusätzlich erfolgt eine Fixierung des lateralen Klavikulaendes an das Akromion mit einer achtertourförmig platzierten 1,5 mm PDS-Kordel. Hierzu werden sowohl im Akromion, als auch in der lateralen Klavikula horizontale Löcher senkrecht zur

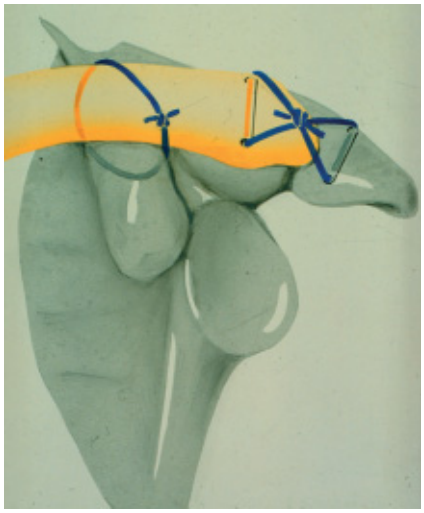

Abb. 14 Operationsprinzip der korakoklavikulären und akromioklavikulären PDS-Cerclage bei einer Schultereckgelenkssprengung (s. Text).

Klavikulaachse mit einem 2 mm Bohrer platziert, durch die die PDS-Kordel geführt wird [10]. Innerhalb der ersten sechs Wochen nach dem Unfallereignis wird zusätzlich eine adaptierende Naht der korakoklavikulären Bänder angestrebt. Nach diesem Zeitraum augmentieren wir die korakoklavikuläre PDS-Kordel mit einem Faszia-lata-Streifen, um die bindegewebige Regeneration des korakoklavikulären Bandapparates biologisch zu unterstützen.

Bei einer Redislokation des lateralen Klavikulaendes nach der Implantatentfernung sollte dem Patienten eine erneute operative Behandlung nur dann vorgeschlagen werden, wenn im Seitenvergleich unter Belastung radiologisch eine Instabilität objektiviert werden kann, die ein Ausmaß von Rockwood III übersteigt.

Bei einer schmerzhaften Arthrose nach einer operativen Behandlung des Schultereckgelenkes, die auf die konservative Behandlung nicht anspricht, bestehen mehrere operative Therapiemöglichkeiten. Diese reichen von der arthroskopischen intraartikulären Klavikulateilresektion [6] über die laterale Resektionsarthroplastik [15] bis hin zur lateralen Klavikularesektion [2, 5] als Ultima Ratio. Wichtig erscheint in diesem Zusammenhang der Hinweis auf eine eindeutige differenzialdiagnostische Abklärung der Beschwerden. Insbesondere sollte ein subakromiales Impingementsyndrom oder eine Rotatorenmanschettenläsion ausgeschlossen werden, bevor ein weiterer Eingriff an der lateralen Klavikula erfolgt.

Probleme nach einer fehlgeschlagenen operativen Stabilisierung des Sternoklavikular-Gelenkes betreffen die schmerzhafte Arthrose und die rezidivierende oder verhakte Luxation. Vor weiteren operativen Maßnahmen sollte eine exakte funktionelle und bildgebende Analyse des vorliegenden Problems und der Luxationsrichtung erfolgen. Der Zeitpunkt der Revisionsoperation muss von den lokalen Weichteilverhältnissen abhängig gemacht werden.

Liegt eine Instabilität vor, besteht das Ziel der Operation in der Rekonstruktion des kostoklavikulären Bandapparats. Der rekonstruierte Bandapparat wird mit einer zusätzlichen kostoklavikulären PDS-Kordel gesichert. Im Gegensatz zum Schultereckgelenk befindet sich am Sternoklavikular-Gelenk in der Regel ausreichend Material für eine Bandrekonstruktion, insbesondere dann, wenn das mediale Ende der Klavikula (etwa 1 cm) reseziert wird. Die zusätzliche Sicherung des Repositionsergebnisses mit einem metallischen Implantat wird in der Literatur wegen der Möglichkeit einer Dislokation und der Gefahr einer Verletzung intrathorakaler Leitungsbahnen und Organe kontrovers diskutiert. Wir verwenden bei unseren Patienten ein bis zwei 2,0 mm K-Drähte, die über das mediale Klavikulaende im Sternum verankert werden. Zur Prophylaxe einer Implantatdislokation wird das laterale Ende um 180° gebogen damit es sich auf der medialen Klavikula abstützt. Zusätzlich wird der Arm in einem Gilchrist-Verband gelagert. Die Implantatentfernung erfolgt bereits nach der 6. Woche. Während dieses Zeitraums muss gewährleistet sein, dass der Patient (und die Lokalisation des Implantats) regelmäßig überprüft werden kann.

Gelingt die Reposition der Klavikula unter Verkürzung des sternalen Endes nicht mehr, wird in der Literatur die komplette subperiostale Klavikularesektion als Ultima Ratio empfohlen [7].

Literatur

[1] Ali Khan MA, Lucas HK. Plating of fractures of the middle third of the clavicle. Injury 1978; 9: 263 – 267

[2] Blazar PE, Iannotti JP, Williams GR. Anteroposterior instability of the distal clavicle after distal clavicle resection. Clin Orthop 1998; 114 – 20

Dieses Dokument wurde zum persönlichen Gebrauch heruntergeladen. Vervielfältigung nur mit Zustimmung des Verlages.

[3] Bostman O, Manninen M, Pihlajamaki H. Complications of plate fixation in fresh displaced midclavicular fractures. J Trauma 1997; 43: 778 – 783
[4] Bronz G, Heim D, Pusterla C et al. Die Osteosynthese der Klavikula. Unfallheilkunde 1981; 84: 319 – 325
[5] Eskola A, Santavirta S, Viljakka HT et al. The results of operative resection of the lateral end of the clavicle. J Bone Joint Surg Am 1996; 78: 584 – 7
[6] Flatow EL, Duralde XA, Nicholson GP et al. Arthroscopic resection of the distal clavicle with a superior approach. J Shoulder Elbow Surg 1995; 4: 41 – 50
[7] Hedtmann A, Fett H. Erkrankungen und Verletzungen des Akromio- und Sternoklavikulargelenkes. In: Habermeyer, P. (eds.): Schulterchirurgie. Urban & Fischer, München, Jena 2002, S. 293 – 331
[8] Jubel A, Andermahr J, Prokop A et al. Abstract: Die Behandlung der lateralen Klavikulafraktur mit PDS-Kordel und elastisch stabiler intramedullärer Osteosynthese. In: Rehm KE, Prokop A and Stürmer A (eds.). Abstract book: Hefte zu der Unfallchirurg. Springer, Berlin, Heidelberg, New York 2002, S. 448 – 449
[9] Jubel A, Andermahr J, Schiffer G et al. Die Technik der intramedullären Osteosynthese der Klavikula. Unfallchirurg 2002 105: 511 – 6.
[10] Mönig SP, Burger C, Helling HJ et al. Treatment of complete acromioclavicular dislocation: present indications and surgical technique with biodegradable cords. Int J Sports Med 1999; 20: 560 – 2
[11] Poigenfurst J, Rappold G, Fischer W. Plating of fresh clavicular fractures: results of 122 operations. Injury 1992; 23: 237 – 41
[12] Prokop A, Helling HJ, Andermahr J et al. AC-Gelenkssprengung Typ Tossy III – Was sollen wir noch operieren. Eigene Ergebnisse und Literaturanalyse. Orthopäde 2003; 32: 432 – 6
[13] Rehm KE. Versorgung der Schultereckgelenkssprengung ohne metallisches Implantat. In: Refior, H. J., Plitz, W., Jäger, M. and Hackenbroich, M. H. (eds.): Biomechanik der gesunden und kranken Schulter. Thieme, Stuttgart-New York 1985, S. 447 – 465
[14] Shen WJ, Liu TJ, Shen YS Plate fixation of fresh displaced midshaft clavicle fractures. Injury 1999; 30: 497 – 500
[15] Weaver JK, Dunn HK Treatment of acromioclavicular injuries, especially complete acromioclavicular separation. J Bone Joint Surg Am 1972; 54: 1187 – 94

Dr. med. Axel Jubel
Leitender Oberarzt
Dr. med. Jonas Andermahr
Assistenzarzt
Prof. Dr. med. Klaus E. Rehm
Direktor der Klinik

Klinik für Unfall-, Hand- und Wiederherstellungschirurgie der Universität zu Köln
Kerpener Str. 61
D-50931 Köln

Dieses Dokument wurde zum persönlichen Gebrauch heruntergeladen. Vervielfältigung nur mit Zustimmung des Verlages.