

Wann haben winkelstabile Implantate Vorteile gegenüber konventionellen Implantaten?

■ Michael Wagner, Robert Frigg, Andre Frenk

Zusammenfassung

Winkelstabile Platten-Schrauben-Systeme erlauben eine innere extramedulläre verriegelte Schienung und somit eine elastische Überbrückung der Fraktur. Dies entspricht der sogenannten biologischen Osteosynthese, wobei

1. die Fraktur indirekt, gedeckt reponiert wird.
2. das Implantat aus kleinen Incisionen eingebracht wird und
3. die Verankerung der Non-Contact-Platten an den Knochen keine bzw. nur minimale zusätzliche Schädigung der periostalen Blutung mit sich bringt.

Das Less-Invasiv-Stabilisation-System (LISS) ist ein 100 %iger innerer Fixateur, da die Fixation nur mit Kopfverriegelungsschrauben erfolgt. Es hat bei der Versorgung von supracondylären Mehrfragmentfrakturen des distalen Femurs und Frakturen der proximalen

Tibia Vorteile gebracht, vor allen bei schlechter Knochenstruktur.

Die Locking-Compression-Plate (LCP) kann sowohl als Kompressionsplatte im Sinne der konventionellen Plattenosteosynthesetechnik mit Standard-schrauben verwendet werden, als auch als Fixateur intern, wenn Kopfverriegelungsschrauben zum Einsatz kommen. Durch die biomechanischen und biologischen Vorteile der winkelstabilen Schraubenplattensysteme (LCP/LISS) geben sich somit folgende Indikationen:

Plattenosteosynthese bei schlechter Knochenqualität (Osteoporose), gelenknahe oder ins Gelenk einstrahlende Frakturen, metaphysäre Mehrfragmentbrüche, Plattenosteosynthese die minimal invasiv durchgeführt werden sollen und Frakturen in Problemzonen bzw. Frakturen mit relativer Kontraindikation für Marknagelosteosynthese.

formen und guter Knochenstruktur erfolgreich einsetzbar.

Forschung und Entwicklung haben in den letzten Jahren Richtlinien und Voraussetzungen für die „bio-logische“ Osteosynthese geschaffen. Diese ist durch mehrere Faktoren gekennzeichnet:

1. Reduktion des Repositionszieles auf das funktionell Notwendige: Die Anforderungen an die Rekonstruktion der Anatomie sind unterschiedlich, je nachdem ob Gelenkanteile betroffen sind oder nur Anteile der Dia- und/oder Metaphyse. Allgemein wird angenommen, dass intraartikuläre Frakturen eine genaue Rekonstruktion der Gelenkflächen benötigen. Rein diaphysäre Frakturen sind in Bezug auf Rekonstruktion weniger anspruchsvoll – auf eine exakte, anatomische Reposi-

tion der einzelnen Fragmente kann verzichtet werden. Kritisch ist nicht die Position der freien Fragmente, wohl aber die gegenseitige, räumliche Beziehung der Gelenkanteile. Dieses Repositionsziel – Wiederherstellung der Achsen, Rotation und Länge – kann mittels geschlossener, indirekter Reposition erreicht werden.

2. schonungsvolle Operationstechnik: Nach der gedeckten Reposition genügen meist kleine Inzisionen, um das Implantat einzubringen – oft ist dies minimalinvasiv möglich.
3. Verwendung neuer Verankerungsprinzipien und Implantatdesigns, welche die Vitalität des Knochens wenig beeinflussen.

Die Indikation für bio-logische Plattenosteosynthese betrifft Frakturen mit vitalen oder kurzfristig revitalisierbaren Fragmenten. Die biologische Osteosynthese setzt voraus, dass der Knochen noch vaskulär oder rasch revaskularisierbar ist. Die flexible, elastische Fixation soll nach sorgfältiger Schonung der Durchblutung bei der gedeckten, indirekten Reposition eine zuverlässige und schnelle indirekte Heilung stimulieren. Damit grenzt sich die biologische Osteosynthese in ihrer Indikation von der konventionellen Plattenosteosynthese ab. Für avitale Frakturen ist nach wie vor das Prinzip der absoluten Stabilität wegweisend: Mechanisch schützt die absolute Stabilität den sehr lang dauernden Prozess der direkten Heilung durch inneren Umbau.

Der innere Fixateur – eine innere extramedulläre verriegelte Schienung

Der innere Fixateur (Fixateur interne) wurde als Implantatsystem entwickelt, um eine möglichst geringe Störung der Blutversorgung mit einer optimalen Induktion der Knochenbruchheilung durch elastisch flexible Fixation (Fixation der Fraktur nach dem Prinzip der relativen Stabilität) zu erreichen.

Vorbemerkung

In diesem Beitrag wird nur auf die Vor- und Nachteile von winkelstabilen Schrauben-Platten-Systemen, die an langen Röhrenknochen Anwendung finden (interner Fixateur), gegenüber Standard-Platten unter Verwendung von Standard-Knochenschrauben eingegangen.

Die „bio-logische“ Osteosynthese

Die konventionelle Kompressionsplatten-Osteosynthese erfordert eine exakte Reposition der Fraktur, meist ein präzises Vorbiegen der Platte und ist also primär in offener Technik, bei einfachen Fraktur-

Tab. 1 Fixationsmöglichkeiten in der Frakturbehandlung			
Prinzip	absolute Stabilität	relative Stabilität	relative Stabilität
Methoden	Kompression interfragmentäre	Schienung gleitende	Schienung verriegelte
Technik Implantate	statische Kompression: – Zugschraube (Standard-Schrauben) – Zugschraube + Schutzplatte (DCP, LC DCP, LCP) – Abstützplatte – Kompressionsplatte } <i>konventionelle Platten Technik</i> – Kompression mit FE – dynamische Kompression: – Zuggurtung – Zuggurtungsplatte	externe Schienung – konservative Behandlung (Gips, Extension) intramedulläre Schienung – MN (ohne Verr.) – TEN – K-Draht	intramedulläre Schienung – Verr.-Nagel externe Schienung – FE innere extramedulläre Schienung – Überbrückung mit Standard-Platte + Schr. – Überbrückung mit Fixateur Intern Methode in minimal invasiver Technik: less invasiv oder MIPO Technik (LISS, LCP / KVS)
Heilung	primär	Sekundär-Kallus	mit LCP machbar

Die blau gekennzeichneten Punkte können mit der LCP durchgeführt werden.




Abb. 1 Konischer Schraubenkopf mit Gewinde der Kopfverriegelungsschraube und entsprechende Gewindebohrung in der LISS-Platte.

Der innere Fixateur ist eine innere extramedulläre verriegelte Schienung. Die Schrauben des Fixateur intern sind axial- und winkelstabil in der Platte verankert. Plattenkörper und verriegelte Schrauben bilden eine Einheit. Das Implantat ist als Non-Kontakt-Platte ausgebildet und muss nicht an die Knochenoberfläche/ Periost angepresst werden.

Die Schrauben eines Fixateur interne (besser Gewindebolzen im Sinne der Schanzschrauben des Fixateur externe) sind axial- und winkelstabil in der Platte verankert; Plattenkörper und verriegelte Schrauben bilden eine Einheit. Technisch gelöst wurde diese Schraubenverriegelung durch ein konisches Gewinde am

Schraubenkopf und eine entsprechende konische Gewindebohrung im Plattenloch (**Abb. 1**).

Die Stabilität einer Osteosynthese mit winkelstabilem Schrauben-Platten-System beruht nicht mehr auf dem Anpressdruck der Platte am Knochen.

Vorteile des Fixateur intern:
 Ein exaktes präzises Vorbiegen der Platte an die Knochenoberfläche ist nicht notwendig. Dadurch wird ein primärer Repositionsverlust vermieden, die Kopfverriegelungsschrauben haben einen besseren Halt auch im osteoporotischem Knochen. Das Risiko eines postoperativen sekundären Repositionsverlustes wird verringert, keine/nur minimale

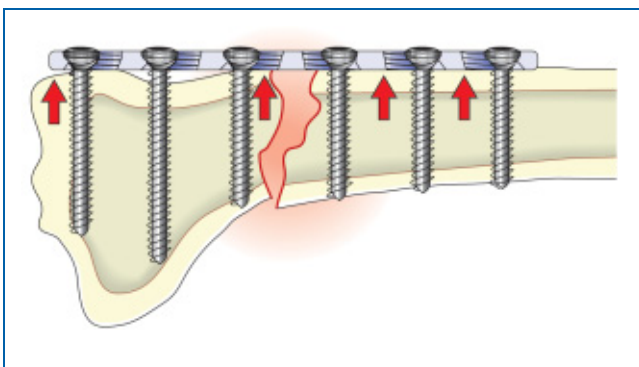


Abb. 2a Bei konventioneller Plattenosteosynthese mit Standard-Knochenschrauben ist ein anatomisches Vorbiegen der Platte an die Knochenoberfläche notwendig. Ansonst wird die Anziehungskraft der Schrauben zu einem primären, intraoperativen Repositionsverlust (Fragmentverkipfung) führen.

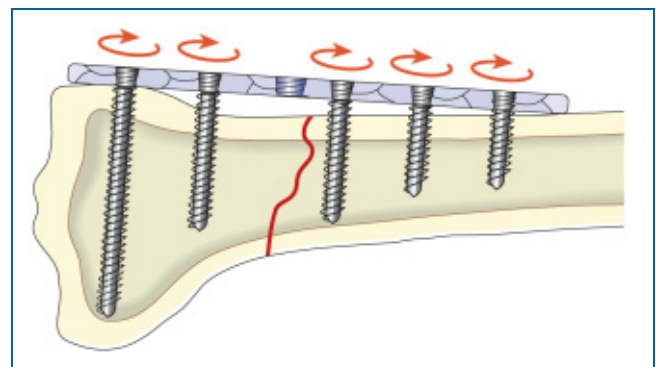


Abb. 2b Die Schrauben eines Fixateur interne verriegeln sich in der Platte, ohne die Knochenfragmente an die Platte heranzuziehen. Dies hilft, einen primären, intraoperativen Repositionsverlust zu vermeiden, obwohl die Platte nicht exakt der Knochenoberfläche angepasst ist.

Durchblutungsstörung da die Platte nicht an den Knochen angepresst werden muss.
Für MIPO gut geeignet.

Ein exaktes anatomisches Vorbiegen der Platte an die Knochenoberfläche ist nicht notwendig, was hilft, einen intraoperativen, primären Repositionsverlust zu vermeiden (**Abb. 2**). Auch im osteoporotischen Knochen werden sich die Schrauben nicht aus der Platte lockern, was das Risiko eines postoperativen, sekundären Repositionsverlusts wesentlich verringert (**Abb. 3**). Letztlich wird mit der Anwendung von winkelstabilen Schrauben die Störung der periostalen Knochenblutversorgung als Konsequenz der Platten/Knochen Anpressdruck minimiert (**Abb. 4**).

Die Methode des Fixateurs interne wird mit Vorteil in minimalinvasiver Technik durchgeführt. Prinzipiell kann aber ein innerer Fixateur in offener, halboffener (less invasive) oder minimalinvasiver perkutaner Technik appliziert werden.

Die Reposition soll indirekt, gedeckt erfolgen. Vielmehr sollte für Schaft- und metaphysäre Frakturen die korrekte Wiederherstellung der Achse und Länge des Knochens sowie der Ausgleich der Rotationsfehlstellung das einzige Repositionsziel sein. Auf die Manipulation und anatomische Reposition der einzelnen Fragmente wird verzichtet.

Die erreichte relative Stabilität der Fraktur, in Kombination mit neu entwickelten, Weichteil schonenden Operationstechniken (MIPO = minimalinvasive Plattenosteosynthese) bieten die Grundlagen für eine funktionelle Nachbehandlung und eine möglichst rasche und komplikationsarme indirekte Knochenheilung. Neben der elastischen Überbrückung der Frakturzone sind das geringere Operationstrauma (indirekte Reposition, Implantateinbringung und Implantatverankerung) und die dadurch erreichte Schonung der Durchblutung im Frakturbe reich entscheidende Faktoren dieser Methode.

Ziel der Fixateur- interne- Methode (= überbrückende elastische Plattenosteosynthese mit einem winkelstabilen Schrauben-Platten-System) ist also nicht die absolute Primärstabilität der Fraktur, sondern eine ausgewogene mechanische Unterstützung des biologischen Heilungsverlaufes.

Die überbrückende, elastische Plattenosteosynthese stellt völlig neue Anforderungen an Form und Material der Implantate. Während bei der Kompressionsosteosynthese über die anatomisch reponierten Knochen Kräfte abgeleitet werden konnten, übernimmt bei der überbrückenden Frakturversorgung (ohne exakte Reposition) das Implantat selbst den Großteil der einwirkenden Belastungen. Folglich müssen die Platten eine ausreichende Festigkeit aufweisen, um diese höheren Kräfte aufnehmen zu können. Mit dem Ziel, die Fraktur zu überbrücken und die Frakturregion zu schonen, wurden längere Knochenplatten entwickelt, die mit wenigen Schrauben lediglich am proximalen und distalen Hauptfragment zur Anwendung kommen und unter Aussparung der eigentlichen Frakturregion fixiert werden.

Less Invasive Stabilization System (LISS)

Das „Less Invasive Stabilization System“ (LISS) kombinieren ein neues Implantatkonzept mit Instrumenten für die Behandlung von Metaphysenfrakturen langer Röhrenknochen und ermöglichen ein minimalinvasives Einschleiben der Platte und Setzen der Kopfverriegelungsschrauben. Das erste LISS wurde für die Behandlung von distalen Femurfrakturen (LISS DF) entwickelt. Das zweite LISS wurde für die Versorgung von proximalen Tibiafrakturen mittels lateralem Zugang entwickelt. Es wird LISS Proximale Laterale Tibia (LISS PLT) genannt.

Das anatomisch vorgeformte, plattenähnliche Implantat und die Kopfverriegelungsschrauben agieren zusammen als Fixateur interne. Ein Fixateur interne ist eine Konstruktion, bei welcher die Schrauben (Pins) als bedeutendste Lastübertragungselemente in der Platte (im Rahmen) verriegelt werden. Diese Kräfte werden vom Knochen über die Gewindeverbindung Schraube/Platte auf die Platte übertragen. Zum Erreichen der Stabilität ist keine Kompression der Platte auf dem Knochen erforderlich. Damit bleibt die Blutversorgung des Knochens unter der Platte erhalten, da zwischen Platte und Knochen grundsätzlich kein (oder nur wenig) Kontakt notwendig ist.

Das LISS ist ein 100% innerer Fixateur, da zur Fixation nur KVS verwendet werden.

Zur optimalen Stabilität und zum Schutz der Weichteile muss der Fixateur interne sehr nahe am Knochen platziert werden.

Die Platten sind deshalb vorgeformt. Spezielle Instrumente und Zielbügel ermöglichen es, die Platte unter den Muskel zu schieben. Die Schrauben werden perkutan durch kleine Stichinzisionen eingesetzt unter Anwendung einer Technik ähnlich derjenigen für minimalinvasive Plattenosteosynthesen (MIPO).

Die Frakturreposition und -fixation werden in zwei verschiedenen Schritten durchgeführt. Zuerst muss die Reposition ausgeführt werden. Bei Gelenkfrakturen ist die anatomische Reposition der Gelenkfraktur von äußerster Wichtigkeit. In der Metaphyse und im Schaftbereich wird die indirekte Reposition bevorzugt. Es muss jedoch darauf geachtet werden, dass Länge, Rotation und axiale Ausrichtung der Hauptfragmente korrekt sind. Anschließend muss die Reposition sicher aufrechterhalten werden, damit die reponierten Fragmente mit dem LISS-Fixateur überbrückt werden können.

Die klinischen Resultate und biomechanische Studien haben gezeigt, dass neben erheblichen Vorteilen bei durch große Gewalteinwirkung verursachten Verletzungen die charakteristischen Eigenschaften des LISS bei porotischem Knochen und bei periprothetischen Frakturen von besonderem Nutzen sind (**Abb. 5**).

Die Indikationen für das LISS am distalen Femur und an der proximalen Tibia umfassen alle extra- und intraartikulären Frakturen, welche nicht mit Schrauben alleine versorgt werden können (**Abb. 6**).

Locking Compression Plate (LCP) [3]

Die Idee und der Wunsch, die Möglichkeiten der Kompression-Verplattung und die des inneren Fixateur in einem Implantat zu vereinen, führte zur Entwicklung einer neuen Generation von Osteosyntheseplatten: die Locking Compression Plate (**Abb. 7**). Die Plattenlöcher der LCP sind derart konstruiert, dass sie sowohl Kompressionschrauben als auch Kopfverriegelungsschrauben aufnehmen können. Diese Evolution ermöglicht die Realisation beider Osteosynthesemethoden, d.h. Kompressionsplatte oder Fixateur interne, mit einem Implantatsystem.

Dank diesem Kombiloch, wird eine der Fraktur spezifisch angepasste Osteosynthese erlaubt. Entweder nach dem Prinzip der absoluten Stabilität – Kompressionsmethode – konventionelle Plattentechnik oder nach dem Prinzip der

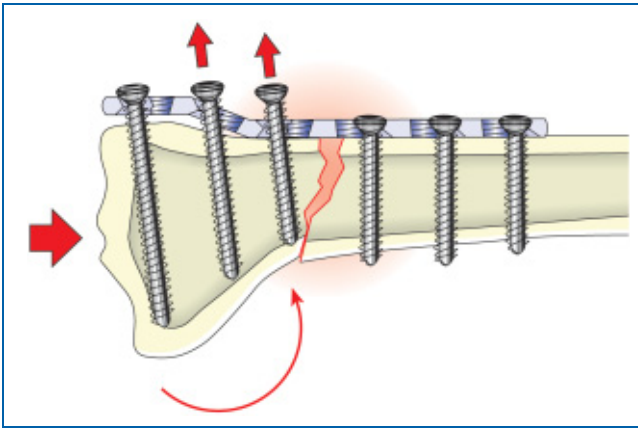


Abb. 3a Bei konventioneller Plattenosteosynthese weisen die Schrauben keine Winkel- oder Axialstabilität auf. Unter physiologischen Belastungen, insbesondere im osteoporotischen Knochen, kann dies zu einer allmählichen sequenziellen Lockerung der Schrauben führen. Es entsteht ein sekundärer postoperativer Repositionsverlust.

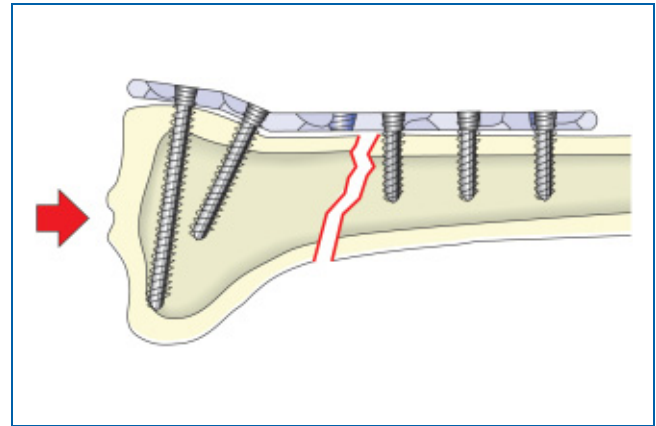


Abb. 3b Die Schrauben eines Fixateur interne bilden eine Einheit mit der Platte. Dies führt zu einer wesentlich stabileren Verankerung im Knochen. Das Risiko eines postoperativen, sekundären Repositionsverlusts ist wesentlich verringert.

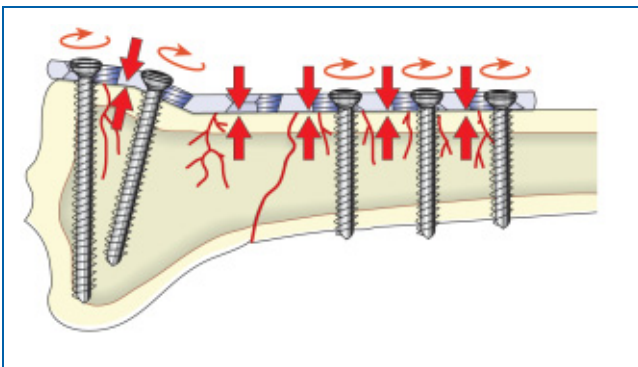


Abb. 4a Die Stabilität einer Osteosynthese mit Standard Schrauben-Platten-System beruht auf dem Anpressdruck der Platte am Knochen, was zu einer Störung der periostalen Knöchendurchblutung führt.

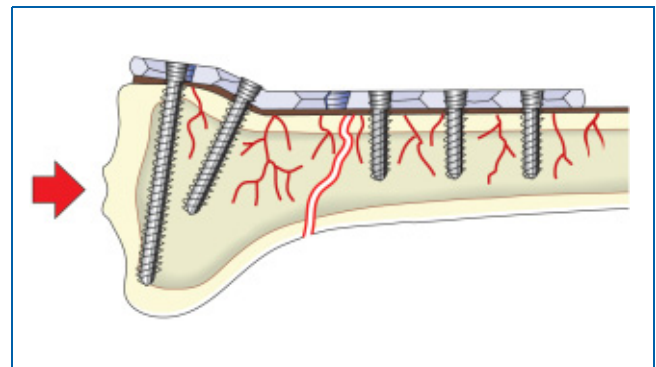


Abb. 4b Bei einem Fixateur interne bilden die Kopfverriegelungsschrauben mit der Platte eine Einheit. Der innere Fixateur muss nicht exakt der Knochenoberfläche angepasst sein und steht vom Knochen etwas ab. Da die Platte eines Fixateur interne nicht mehr an die Knochenoberfläche angepresst wird, wird die Störung der Knochenblutversorgung minimiert.

Abb. 5 Periprothetische distale Femurfraktur bei einer 70 Jahre alten Patientin, Sturz in der Ebene, Osteoporose.

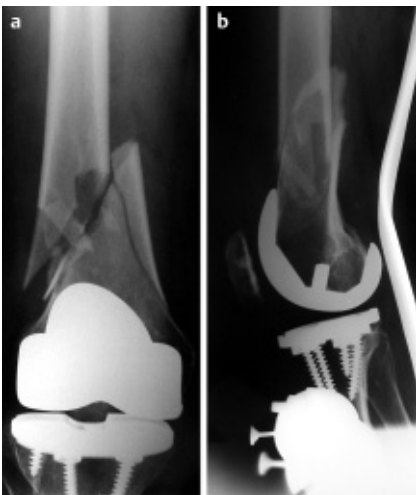

Abb. 5a,b Unfall-Röntgenbilder

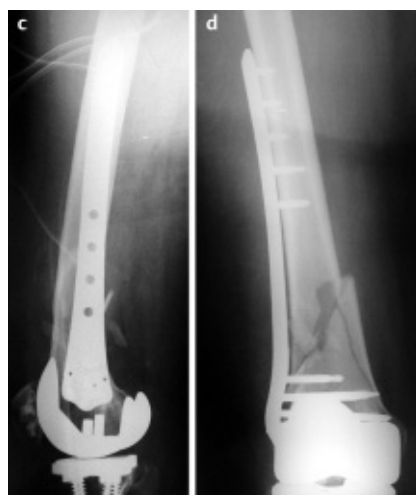


Abb. 5c,d Postoperative Bilder nach minimalinvasiver Versorgung mit einer LISS DF.

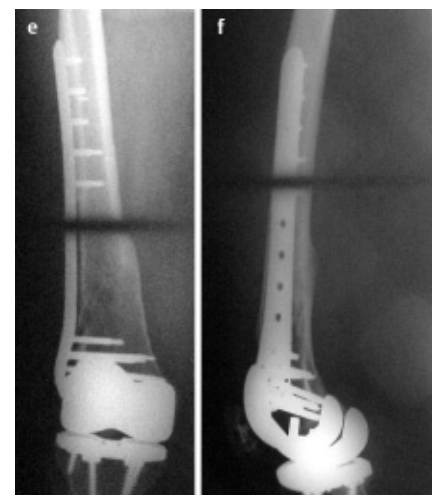


Abb. 5e,f Röntgenkontrolle nach 3 Monaten, achsengerechte knöcherne Heilung.

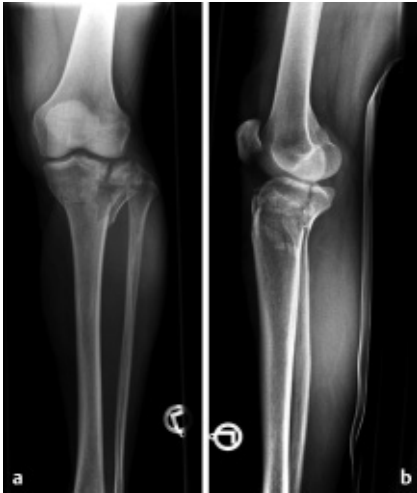

Abb. 6 Diakondyläre Schienbeinkopffraktur, Typ 41 C 3 bei einer 57-jährigen Frau, Sturz von der Leiter. **a, b** Unfall-Röntgenbilder

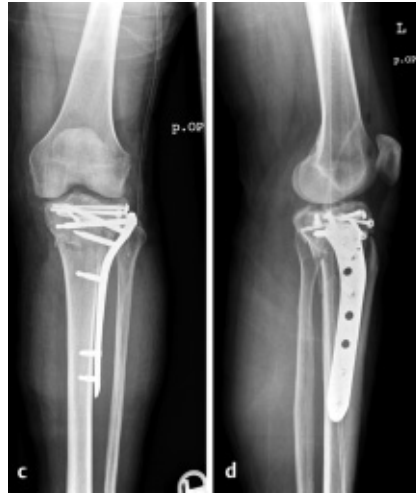

Abb. 6 c, d Operative Versorgung mit plattenunabhängigen Zugschrauben nach Rekonstruktion der Gelenkfraktur. Stabilisierung des Gelenkblockes an den Schaft mit einer LISS PLT.

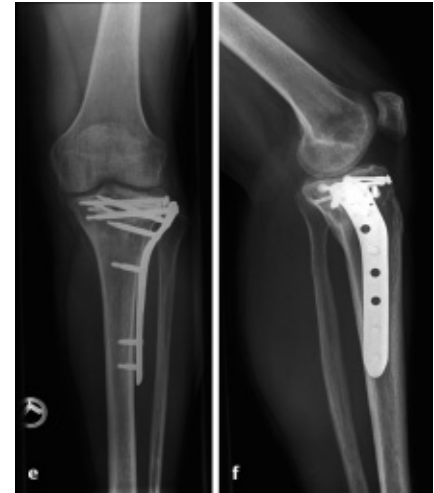

Abb. 6 e, f Röntgen nach 9 Monaten: Knöchern geheilte Fraktur. Patientin ist schmerzfrei, arbeitet als Diplomkrankenschwester voll.

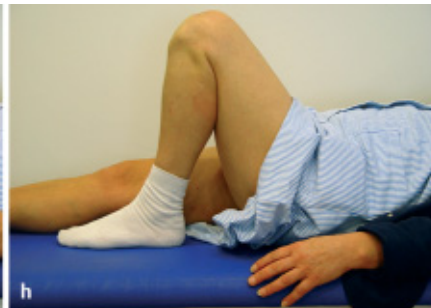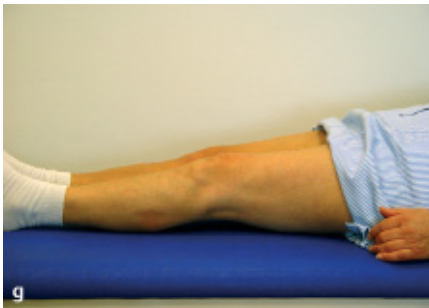




Abb. 6 g, h Seitengleich freie Funktion.



a b



c d

Abb. 7 a, b Das Kombinationsloch der verriegelbaren Kompressionsplatten (LCP Locking Compression Plate) besteht aus zwei Anteilen: der dynamischen Kompressionseinheit, für Standard-Schrauben und dem konischen Gewindeloch-Anteil für die KVS. **7 c, d** Das Kombinationsloch ermöglicht dem Chirurgen, zwischen einer Fixation mit Standard-Schrauben (Kompressions-Plattenosteosynthese), einer Fixation mit Kopfverriegelungsschrauben (Fixateur interne) oder einer Fixation mit beiden Schraubentypen zu wählen. Eine der Fraktur spezifisch angepasste Osteosynthese wird somit erlaubt.

relativen Stabilität – Fixateur- interne-Methode – less invasive- bzw. MIPO-Technik. Der Einsatz verlangt aber vom Chirurgen Verständnis und Disziplin. Eine klar getrennte Anwendung der beiden Prinzipien dürfte ermöglichen, dass die Vorteile beider Prinzipien/Methoden optimal zum Tragen kommen.

Bei der Behandlung von Frakturen in osteoporotischem Knochen mit LCP ergeben verriegelte Schrauben sowohl bei elastischer überbrückender als auch bei absolut stabiler Fixation (Kompressionsosteosynthese) eine bessere Verankerung (**Abb. 8**).

Vorteile des neuen Verriegelungs-Kompressions-Platten-Schrauben-Systems (LCP) aus der Sicht des Anwenders:

- die Winkelstabilität bei Verwendung von KVS
- werden die beiden Hauptfragmente mit KVS fixiert, wird die Fraktur im Sinne eines inneren Fixateur elastisch überbrückt
- die Platte muss nicht exakt an den Knochen anmodelliert werden, obwohl – wenn es gewünscht wird – die Unterschnitte ein gleichmäßiges anatomisches Anformen der Platte gewährleisten
- geringe Schädigung des Periosts, somit bleibt die Durchblutung erhalten, was zu einer besseren Frakturheilung führt
- geringe Möglichkeit der Schraubenlockerung, da diese sich mit ihrem Schraubenkopf im Gewindeanteil des

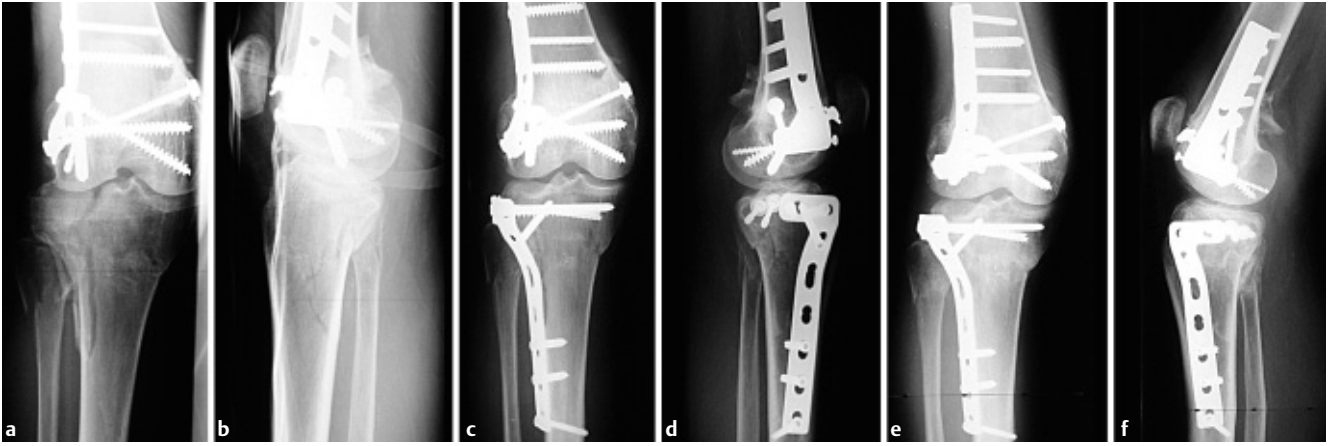

Abb. 8 Typ 41-C 2-Fraktur der proximalen Tibia, 78-jährige Frau, Sturz in der Ebene, **a, b** Unfallröntgen. **c, d** Postoperativ Röntgenkontrolle: Reposition der artikulären Fraktur und Stabilisierung mit Zugschrauben und Metallunterlagscheiben. Fixation des rekonstruierten Gelenkblocks mithilfe einer 6-Loch-LCP L-Platte, wobei zuerst im proximalen Fragment 3 winkelstabile Schrauben gesetzt wurden. Anschließend wurde

die distale Standard-Schraube exzentrisch gesetzt, um eine interfragmentäre Kompression in der metaphysären Fraktur zu erreichen, letztlich Fixation der Platte mit 2 monokortikalen Kopfverriegelungsschrauben an das Schaftfragment. Die Platte entspricht einer „individuellen“ Winkelplatte. **e, f** Röntgenkontrolle nach 6 Wochen

- Plattenloches verklemmen, besserer Halt auch bei schlechter Knochenstruktur; beim Festziehen können die Schrauben nicht überdreht werden
- gut für MIPO Technik geeignet; einfache Technik der Implantateinbringung und -fixation
- das Kombinationsloch ermöglicht zusätzlich den Einsatz der LCP für Kompressionsmethode; Standard-Plattenoperationstechnik mit interfragmentärer Kompression über die Platte mithilfe von konventionellen Schrauben im Lochanteil für dynamische Kompression (Dynamic Compression Unit DCU) und das Einbringen einer Zugschraube durch die Platte
- die Platte kann vorgebogen werden; die Unterschnitte erlauben ein gleich-

mäßiges anatomisches Anformen an die Oberfläche des Knochen bzw. Vorspannen der Kompressionsplatte

- die LCP ist als limitierte Kontaktplatte ausgebildet und hat dadurch einen reduzierten Kontakt zum Knochen, auch bei Anwendung der Standard-Plattentechnik. Überdies ist die Platte mit Unterschneidungen an der Unterfläche ausgebildet, wodurch ein evtl. Anpressdruck an das Periost nur punktuell erfolgt
- das System ist kompatibel mit existierenden Osteosynthese-Instrumenten und konventionellen Knochenschrauben
- nur wenige zusätzliche Instrumente sind notwendig.

Vorteile der winkelstabilen Schrauben-Platten-Systeme (LISS, LCP) [1–5]

Winkelstabile Schrauben-Platten-Systeme wie das LISS (Less Invasive Stabilization System für das distale Femur oder die proximale Tibia) oder die LCP (Locking Compression Plate) und ihre anatomischen Spezialplatten bieten im Vergleich zu den herkömmlichen Osteosyntheseplatten mehrere Vorteile.

A. Mechanische Vorteile der Kopfverriegelungsschraube

Der primäre Halt der verriegelten Schraube im Knochen ist auch bei schlechter Knochenqualität gewährleistet. Durch die Verankerung der Schraube im Plattenloch kann eine Schraube beim Einbringen nicht mehr überdreht werden.

Die winkelstabile Verbindung zwischen den Schrauben und der Platte bietet eine deutlich bessere Langzeitstabilität gegenüber den von außen wirkenden Biege- und Torsionsmomenten. Die Platte lässt sich kaum mehr vom Knochen abheben/lösen, da die Schrauben nicht sequenziell unter Abkippen im Plattenloch belastet und ausgelockert werden können. Durch divergierende oder konvergierende benachbarte Kopfverriegelungsschrauben kann der Schraubenhalt im osteoporotischen Knochen nochmals verbessert werden (LISS, anatomische Formplatten oder „gewellte“ Platte) (**Abb. 9** und **10**). Ebenso wenig kann ein kurzer Gelenkblock sekundär abkippen, da dies die winkelstabile Verankerung

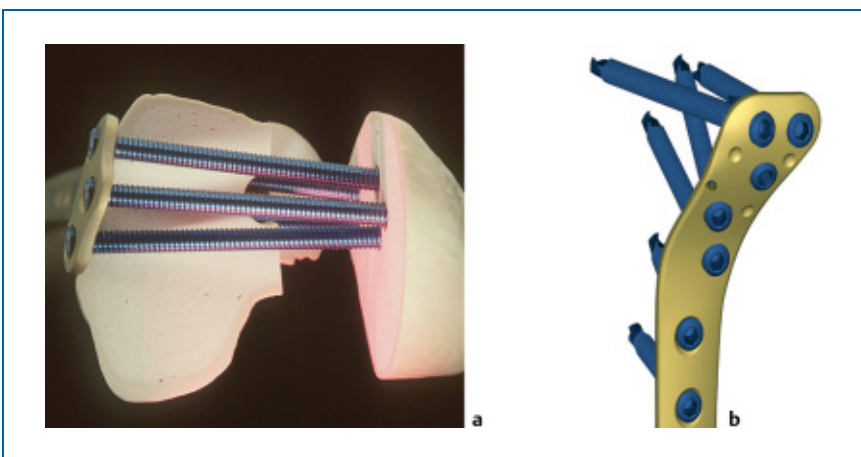


Abb. 9a, b Konvergierende Schraubenrichtung der LISS-distaler Femur im gelenknahen Anteil und der LISS-proximale Tibia.

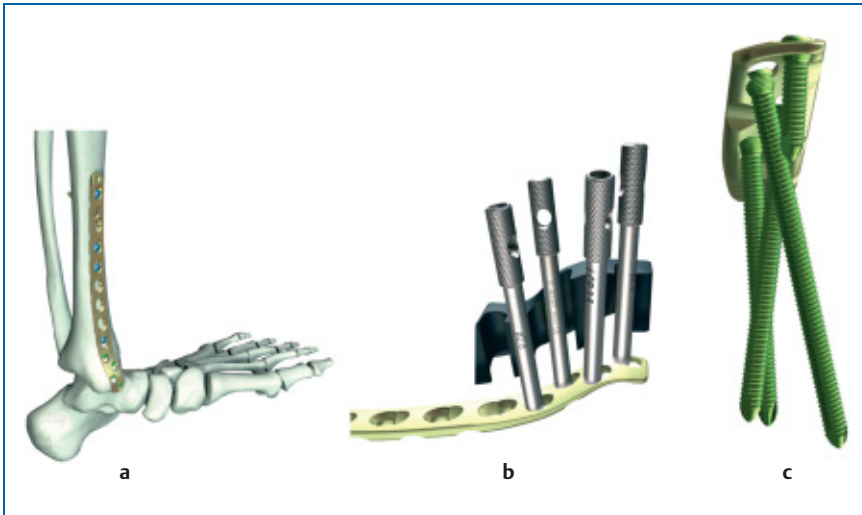


Abb. 10 a Vorgeformte Metaphysenplatte distal Tibia 3.5/4.5 LCP. **b** Ein Zielblock erleichtert das korrekte Eindrehen der Bohrbüchsen. **c** Divergierende Schrauben im distalen metaphysären Plattenanteil.

der Schrauben in der Platte verhindert (kein sekundärer Repositionsverlust).

Mechanische Vorteile der Kopfverriegelungsschrauben.
 Guter primärer Halt auch bei schlechter Knochenqualität.
 Durch die Verankerung der Schraube im Plattenloch kann die Schraube beim Einbringen nicht überdreht werden.
 Bessere Langzeitstabilität gegenüber Biege- und Torsionsmomente. Platte lässt sich nicht vom Knochen abheben, da die Schrauben nicht sequentiell unter Abkipfung im Plattenloch belastet und ausgelockert werden.
 Kein sekundärer Repositionsverlust.
 Bei divergierender oder konvergierender Kopfverriegelungsschraubenlage kann der Schraubenhalt im oestoporotischem Knochen nochmals verbessert werden.

B. Biologische Vorteile der Kopfverriegelungsschraube

Die bessere Stabilität durch Blockierung erlaubt auch die zuverlässige Anwendung unikortikaler Schrauben im diaphysären Bereich. Die Markraumzirkulation wird geschont, die ferne Kortikalis und die umliegenden Weichteile werden nicht verletzt. Biomechanische Untersuchungen sowie klinische Ergebnisse haben dies bewiesen. Bikortikale Verankerung ist jedoch zu empfehlen bei der Versorgung von Humerusschaft-Frakturen oder wenn der Knochen hohen Torsionsbeanspruchungen unterliegt und/oder stark osteoporotisch ist. Auch bei der Fixation eines kurzen Hauptfragmentes, wo die beiden KVS unmittelbar nebeneinander gesetzt werden können, sind bikortikale

KVS vorteilhaft. Im metaphysären Bereich empfiehlt sich die Verwendung möglichst langer oder bikortikaler KVS.

Die verriegelten Schrauben sind axial- und winkelstabil verankert, ohne dabei die Platte auf den Knochen zu pressen. Die Kompression zwischen Platte und Knochen entfällt. Deshalb bleibt die periostale Durchblutung auch unter der Platte erhalten. Die kortikale Knochennekrose, wie sie umschrieben unter herkömmlichen Platten beobachtet wurde, tritt nicht mehr auf. Dies mag dazu beitragen, dass beim Gebrauch eines Fixateur interne eine tiefere Infektanfälligkeit besteht.

Biologische Vorteile der Kopfverriegelungsschrauben.
 Möglichkeit der unicorticalen Schrauben im diaphysären Bereich. Abstehen der Platte vom Knochen, dadurch keine Beeinträchtigung der periostalen Durchblutung und kein Auftreten der corticalen Knochennekrosen unter der Platte.
 Geringe Infektanfälligkeit.

C. Anwendungstechnische Vorteile der Kopfverriegelungsschraube

Die Platte muss nicht mehr exakt anatomisch angeformt werden, was bei einem gedeckten Verfahren (MIPO) ohnehin kaum möglich ist, da die Knochenoberfläche in den meisten Abschnitten nicht chirurgisch dargestellt zu werden braucht. Das erleichtert das Vorgehen bei der minimalinvasiven (perkutanen) Plattenosteosynthese (MIPPO) wesentlich.

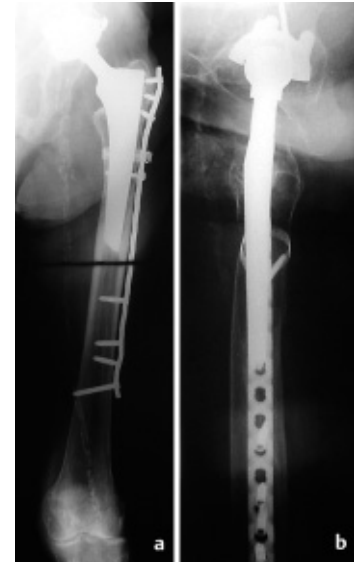

Abb. 11 a, b Versorgung einer periprothetischen Fraktur mit einer 4.5/5.0 LCP und Cerclage. Wegen der hochgradigen Osteoporose wellenförmiges Vorbiegen des distalen Plattenanteiles, um ein Auslockern der Platte zu verhindern. In dieser „Wellenplatte“ kommen die KVS in divergierender und konvergierender Richtung zu liegen und der Halt der Schrauben wird nochmals verbessert.

Darüber hinaus können industriell vorgeformte Platten sinnvoll verwendet werden. Mittels CT-Daten und Kadaverknochen wird die „durchschnittliche“ Plattenform bestimmt. Da die Platte als Fixateur interne nicht am Knochen angepresst werden muss, wird sie bei leichten Formabweichungen einfach von der Knochenoberfläche etwas abstehen. Die Platte muss nicht mehr intraoperativ vorgeformt werden und die Platte kann auch zum Erreichen der Reposition hilfreich eingesetzt werden. Neben dem LISS für das distale Femur und die proximale laterale Tibia werden auch anatomisch vorgeformte LCP für bestimmte metaphysäre Bereiche angeboten.

Ein weiterer Vorteil dieser anatomisch vorgeformten Platten ist die Möglichkeit, die Schraubenrichtung der anatomischen Gegebenheiten anzupassen, um eine optimale Verankerung zu erreichen. Zielblöcke helfen die achsenrichtige Insertion der Gewindebohrbüchsen und der Verriegelungsschrauben sicherzustellen. Anwendungstechnisch sind unikortikale Schrauben vor allem bei der blinden, minimalinvasiven perkutanen Osteosynthese (MIPO) vorteilhaft. Mit etwas Erfahrung fällt mit der Anwendung von selbstbohrenden Schrauben das Vorbohren und Längenmessen der Schraube weg. Das Einbringen der selbstbohrenden

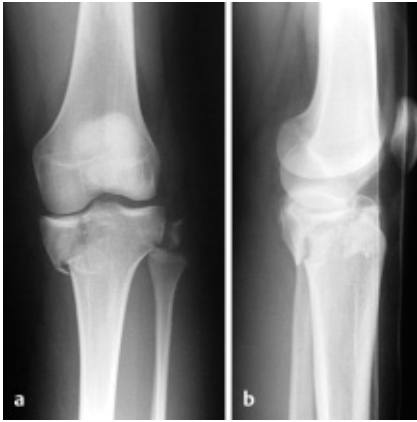

Abb. 12a, b Unfallröntgen, 21-jähriges Mädchen, Reitunfall, Schienbeinkopfluxationsfraktur (AO-Klassifikation 41-C 3).

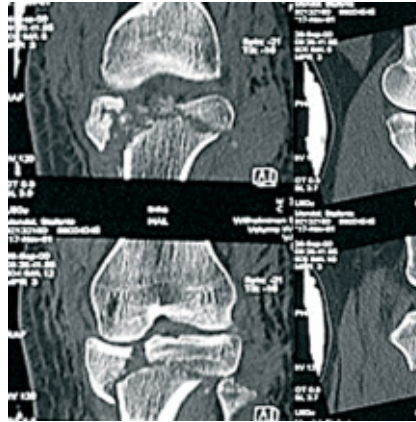

Abb. 12c, d Computertomographische Darstellung der intraartikulären Mehrfragmentfraktur.

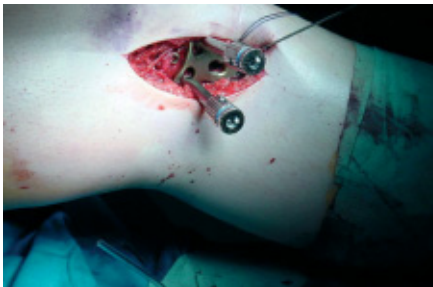
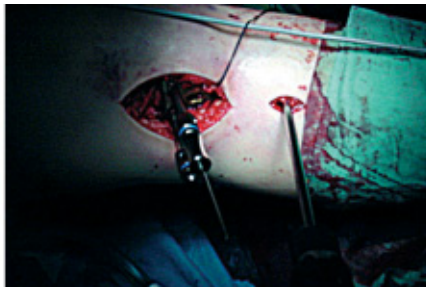
Abb. 12e MIPO-Technik: Subkutanes Einschleiben einer LCPT-Platte von medial. **f** MIPO-Technik: Zusatzinzision zum Setzen von Kopfverriegelungsschrauben.



und selbstschneidenden Kopfverriegelungsschrauben ist mit maschinellem Antrieb möglich und sinnvoll, lediglich die definitive Fixation erfolgt mit einem Drehmomentschraubenzieher. Diese monokortikalen Schrauben beeinträchtigen weniger die Durchblutung.

Anwendungstechnische Vorteile der Kopfverriegelungsschraube: Platte muss nicht exakt anatomisch vorgeformt werden. Möglichkeit des sinnvollen Einsatzes von anatomischen Formplatten, Möglichkeit des Einsatzes von selbstbohrenden/selbstschneidenden Schrauben. Vorteil für MIPO.

Ideale Indikationen für die winkelstabilen Schrauben-Platten-Systeme (LCP/LISS)

Der goldene Standard zur Behandlung von Schaftfrakturen langer Röhrenknochen des Erwachsenen bleibt nach wie vor die Marknagelosteosynthese. Das operative Verfahren ist standardisiert und meist minimalinvasiv, die primäre Heilungsrate ist hoch, und Komplikationen treten selten auf.

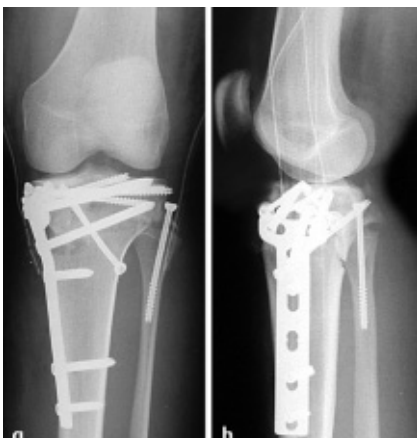

Abb. 12g, h Postoperative Bilder – Frakturversorgung mittels Zugschrauben und medial eingeschobener 5-Loch-LCPT-Platte. Der knöchernen Ausriss des fibularen Seitenbandes wurde durch die Zugschraube und Zuggurtung versorgt.

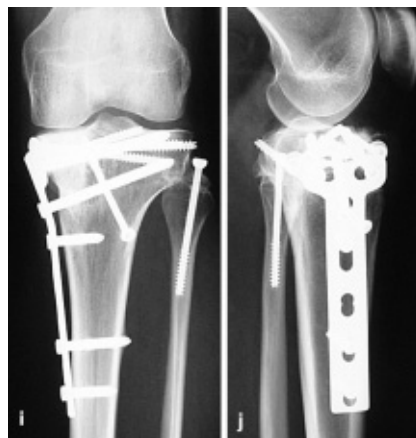

Abb. 12i, j Röntgenkontrolle nach einem Jahr.

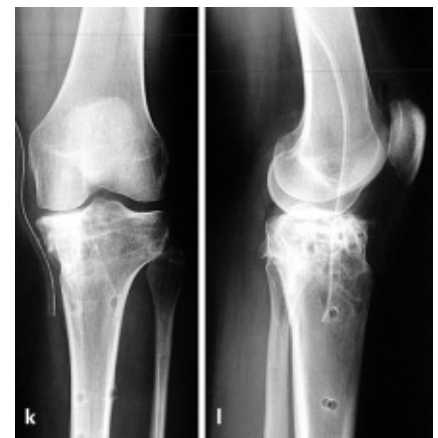

Abb. 12k, l Röntgenkontrolle nach Metallentfernung.

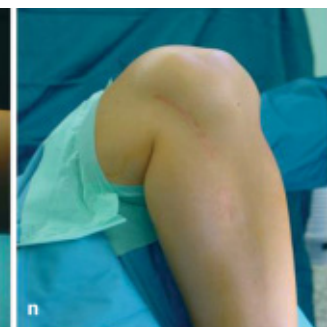
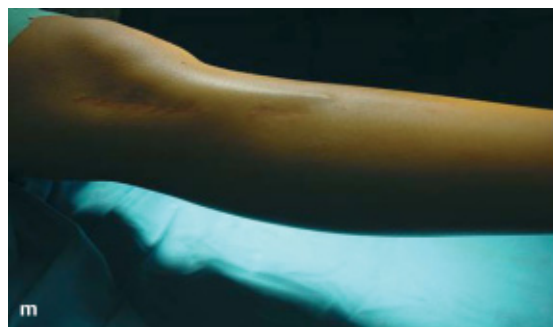

Abb. 12m, n Freie Funktion, keine Schmerzen, kleine Narben.

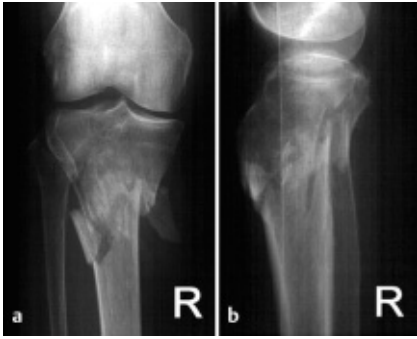

Abb. 13a,b Unfallröntgen-Bilder bei 83-jähriger Frau, welche von einem PKW niedergestoßen wurde. Polytrauma und schwere Osteoporose a einer Mehrfragmentfraktur der proximalen Tibia, (AO-Klassifikation 41-C 2), schwerer Weichteilschaden an der lateralen Seite des Unterschenkels.

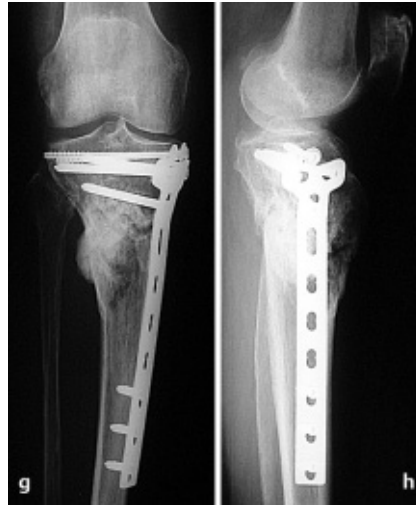

Abb. 13g,h Röntgenbilder nach 4-Monaten: Knöcherne Heilung.

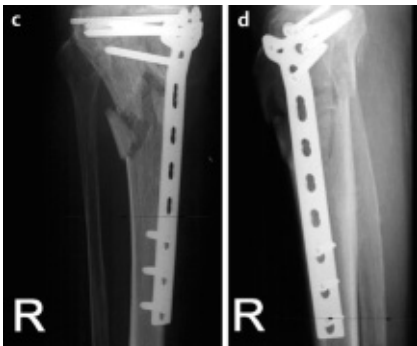

Abb. 13c,d Nach einer geschlossenen Reposition der artikulären Fraktur und Fixation mit zwei 4,5 mm kanülierten Zugschrauben mit Metallunterlagscheiben. Anschließend Überbrückung der metaphysären Mehrfragmentfrakturzone mit einer 8-Loch-LCP T-Platte 4,5/5,5 nach geschlossener Reposition. Die isolierten medialen und vorderen Knochenfragmente werden nicht berührt. Postoperative Röntgenbilder

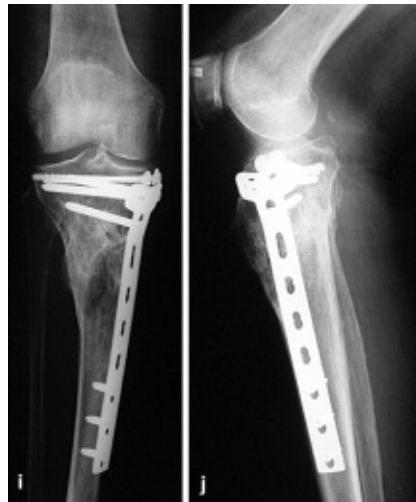

Abb. 13i,j 1-Jahres-Kontrolle.

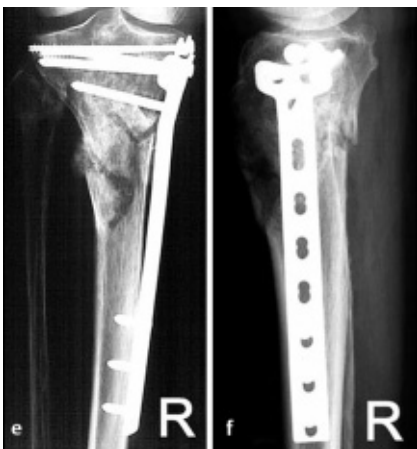

Abb. 13e,f Röntgenbilder 4 Wochen postoperative: Beginn der Kallusformation.

Für Problemzonen (metadiaphysärer Übergang), bei schlechter Knochenqualität und bei anderen relativen Kontraindikationen für den Marknagel (enger Markkanal, Frakturen beim Adoleszenten und beim Polytrauma) bieten die neuen winkelstabilen Schrauben-Platten-Systeme (LISS, LCP) eine ausgezeichnete Alternative für die operative Stabilisierung.

- Indikationen für winkelstabile Schrauben-Platten-Systeme (LCP/LISS):
 - Plattenosteosynthese bei schlechter Knochenqualität (Osteoporose)
 - gelenknahe oder ins Gelenk einstrahlende Frakturen
 - Metaphysäre Mehrfragmentbrüche
 - Plattenosteosynthesen die minimalinvasiv durchgeführt werden sollten (MIPO)
 - Problemfrakturen mit relativer Kontraindikation für die Marknagelosteosynthese.

Aus den oben genannten Vorteilen resultieren somit prinzipiell folgende Indikationen für die neuen winkelstabilen Systeme:

- **Plattenosteosynthese bei schlechter Knochenqualität (Osteoporose)** unabhängig von der spezifischen Frakturkonfiguration und dem Fixationsprinzip (inkl. periprothetische Frakturen (**Abb. 11**)).
- **Gelenknahe oder ins Gelenk einstrahlende Frakturen, metaphysäre Mehrfragmentbrüche.** Diese Grenzindikationen der Verriegelungsnagelung sind somit gute Indikationen für winkelstabile Platten-Schrauben-Systeme (**Abb. 12**).
- **Plattenosteosynthese, die minimalinvasiv durchgeführt werden sollte (MIPO):** Dies sind einerseits Frakturen mit schwerem Weichteilschaden, andererseits Trümmerfrakturen im Schaftbereich, die lediglich achsen-, längen- und rotationskorrekt überbrückt werden müssen (**Abb. 13**).
- Bei Frakturen in **Problemzonen und relativen Kontraindikationen für die Marknagelosteosynthese**, wie zum Beispiel Schaftfrakturen bei Anomalien der Markraum-Morphologie, gewisse periprothetische Frakturen, bei Frakturen bei Kindern und Adoleszenten mit noch offenen Epiphysenfugen, Schaftfrakturen beim polytraumatisierten Patienten.

Vorteile in der klinischen Anwendung

Aus heutiger Sicht ist ihre Anwendung vorteilhaft bei operationspflichtigen gelenknahe Frakturen am distalen Speichenende, bei Frakturen am distalen Humerusanteil, Ellenbogenluxationsfrakturen bzw. bei proximalen Oberarmfrakturen, bei Frakturen des Schienbeinkopfes, bei proximalen Tibiafrakturen sowie bei Frakturen an der distalen Tibia. Große Vorteile sind bei der Stabilisierung von Osteotomien gegeben. Bei MIPO ist die LCP/LISS auch im diaphysären Bereich vorteilhaft. Ob Vorteile bei indizierter Plattenosteosynthese von Unterarmschaftfrakturen gegeben sind, muss erst die Erfahrung zeigen.

Komplikationen: Heute werden die Nachteile der präzisen Reposition, nämlich die damit verbundene Gefahr der Störung der Blutversorgung, gegen die weniger wichtigen Vorteile möglicherweise besserer Stabilität und präziserer Anatomie abgewogen. Die absolut stabile Osteosynthese tendiert zu biologischen Komplikationen (Nekrose), die biologische Osteo-

synthese zu mechanischen Komplikationen (ungenügende Stabilisation). Generell sind die biologischen Komplikationen wesentlich schwieriger zu therapieren als die mechanischen Komplikationen (z.B. atrophe vs. reaktive Pseudarthrosen), damit ist die biologische Osteosynthese generell ein toleranteres und damit sicheres Verfahren.

Wie erwähnt, gilt, dass mechanische Komplikationen der Heilung durch einfache Stabilisierung gut therapierbar sind. Biologische Komplikationen, wie zum Beispiel Sequesterbildung und atrophe, vor allem infizierte Pseudarthrosen, bedingen eine lange und anspruchsvolle Behandlung, die wenig fehlertolerant ist.

Literatur

- ¹ Kregor Ph "Limited invasive stabilization system (LISS) for the distal femur", Injury. Int J Care Injured 2001; 32: S-C1 – S-C 75
- ² „Less invasive stabilization system (LISS) for the tibia“. Injury Int J Care Injured 2003; 34: S-A1 – S-A 46
- ³ "Locking Compression Plate – LCP – a new AO principle". Injury Int J Care Injured 2003; 34: S-B
- ⁴ Tepic S, Perren SM. "The biomechanics of the PC-Fix internal Fixator". Injury 1995, Vol. 26, Suppl. 2, S B-5 – S B10
- ⁵ Perren SM. "Evolution of the internal fixation of long bone fractures", Review Article, JBJS, British Edition, 84-B, No 8, November 2002
- ⁶ Schandelmaier P et al. "Stabilization of distal femoral fractures using the LISS" (Stabilisierung von distalen Femurfrakturen mittels LISS). Techniques in Orthopaedics 1999; 14 (3): 230 – 246
- ⁷ Wagner M. General principles for the clinical use of the LCP. Injury Vol. 34, Suppl. 2 (2003) S-B31 – S-B42
- ⁸ Wagner M, Frigg R. Locking Compression Plate (LCP): Ein neuer AO-Standard. OP-Journal 2000; 16: 238 – 243

Prof. Dr. med. Michael Wagner

Chefarzt der Abteilung Traumatologie und Sporttraumatologie
Unfallchirurgie und Sporttraumatologie
am Wilhelminenspital

Montleartstraße 37
A-1160 Wien

Robert Frigg

Chief Technology Officer

Andre Frenk

Manager Trauma Product
Development Europe

Mathys Medical Ltd
Güterstraße 5
CH-2544 Bettlach