

Verletzungen und Verletzungsfolgestände des Schlüsselbeins

■ Nikolaus Schwarz

Zusammenfassung

Bei den Brüchen des Schlüsselbeins sind solche des Schaftes und solche des äußeren Schlüsselbeinendes zu unterscheiden. Schaftfrakturen heilen mit konservativer Behandlung im Rucksackverband zu mehr als 90% zufriedenstellend aus. Die Operation eines Schlüsselbeinschaftbruches ist bei Gefäß-, Nerven- oder Hautverletzung erforderlich. Sie kann bei komplexen Schulterverletzungen, bds. Schlüsselbeinfrakturen, stark verschobenen und verkürzten Frakturen oder Mehrfragmentfrakturen sowie bei Patienten mit geringer Schmerztoleranz oder neurologischen Krankheiten indiziert sein. Die Osteosynthese erfolgt vorzugsweise durch eine 3,5 Rekonstruktionsplatte, 3,5 DCP oder 2,7

Mini-DCP mit mindestens drei Schrauben/sechs Kortikalizes pro Fragment. Bei den lateralen Schlüsselbeinbrüchen ist die konservative Behandlung nur in rund 50% erfolgreich. Dislozierte Frakturen werden durch Zuggurtung, in Ausnahmefällen durch kleine Platten versorgt. Komplikationen der Operation von Schlüsselbeinschaftbrüchen sind durch intraoperative Gefäß- oder Nervenverletzung gegeben, weitere Komplikationsmöglichkeiten sind Infektionen, Refrakturen oder das Ausbleiben der knöchernen Heilung. Es müssen nicht alle Klavikula-pseudarthrosen operiert werden, sondern nur jene, die Schmerzen verursachen. Die Operation erfolgt durch Einsetzen eines kortikospongiösen Knochenspanns und durch eine stabile Plattenosteosynthese.

Einleitung

Schlüsselbeinbrüche entstehen typischerweise beim Sport, bei Straßenverkehrsunfällen und bei Stürzen aus der Höhe. Klassisch ist der Schlüsselbeinbruch des Reiters. Der Bruch entsteht durch einen direkten Anprall der Außenseite der Schulter, wo sich oft eine Hautabschürfung findet, und nicht wie lange Zeit geglaubt, auf den ausgestreckten Arm. Durch den Zug des Armes und des großen Brustmuskels einerseits und des Musculus sternocleidomastoideus andererseits werden die Fragmentenden auseinandergezogen, wodurch die häufig zu beobachtende Verwerfung der Brüche entsteht.

Der Schlüsselbeinbruch kommt oft isoliert vor. Begleitverletzungen sind selten,

aber man muss immer gezielt danach fahnden. Dazu gehören einerseits Rippenfrakturen mit der möglichen Komplikation eines Hämato- oder Pneumothorax, andererseits Nervenschädigungen und Schädigung von Arteria oder Vena subclavia aufgrund der unmittelbaren anatomischen Nähe dieser Gebilde zum Schlüsselbein. Die Untersuchung der Lunge, die Diagnostik der Gefäß- und Nervenversorgung der betroffenen Extremität gehören also routinemäßig zur Erstuntersuchung beim Schlüsselbeinbruch.

Die Fraktur macht beim Erwachsenen rund 15% und beim Kind bis zu 25% aller Brüche aus. Der Großteil der Frakturen betrifft allerdings Jugendliche vom 13. bis zum 25. Lebensjahr.

Klassifikation

Man kann Brüche des inneren, mittleren und äußeren Schlüsselbeindrittels mit

einer mittleren Häufigkeit von rund 5%, 80% und 15% unterscheiden. Im Wesentlichen handelt es sich um die eigentlichen Schaftbrüche des mittleren Drittels sowie um Brüche nahe dem äußeren Schlüsselbeinende. Die beiden Formen folgen unterschiedlichen Gesetzen.

Die Einteilung der Schaftbrüche erfolgt nach dem Ausmaß der Verschiebung und nach der Anzahl der Bruchstücke. Robinson [4] unterscheidet einerseits unverschobene und verschobene Frakturen und andererseits einfache Brüche, Brüche mit einem Bruchkeil, Brüche mit mehreren Bruchkeilen und Stückbrüche. Komplikationen der Bruchheilung sind desto häufiger, je stärker die Verschiebung und je größer die Anzahl der Fragmente ist. Diese Einteilung kann also zur Entscheidungsfindung der Behandlung herangezogen werden.

Diese Einteilung entspricht auch grundsätzlich jener nach Müller et al. [3] in Brüche Typ A (einfach), B (Bruchkeil) und C (Mehrfragment).

Das äußere Schlüsselbeinende wird durch Bänder zum Akromion und zum Rabenschnabelfortsatz des Schulterblattes stabilisiert. Bricht das äußere Schlüsselbeinende, bestimmen die Bandzerreißen das Ausmaß der Verschiebung. Es sind Brüche mit und ohne Beteiligung des äußeren Schlüsselbeingelenkes, sowie solche mit und ohne Verschiebung zu unterscheiden.

Konservative Behandlung

Ein Schlüsselbeinbruch ist insbesondere während der ersten 10 bis 14 Tage stark schmerzhaft. In der Vergangenheit wurde durch aufwändige Gipsverbände oder Holzschienen versucht, das gebrochene Schlüsselbein ruhig zu stellen, die Verschiebung der Fragmente zu verringern und die Bruchheilung zu sichern. Die zum Teil sehr aufwändige konservative Behandlung erwies sich aber letztlich

als nicht ausreichend erfolgreich, weil die Schmerzen manchmal stärker waren als ohne Ruhigstellung, weil eine Reposition kaum erreicht und sicher nicht aufrechterhalten und weil Komplikationen nicht verhindert werden konnten. Deshalb beschränkt man sich heute auf die Ruhigstellung in einer Armschlinge oder in einem so genannten Rucksackverband und erzielt damit den gleichen Erfolg bezüglich Heilungsrate und Ausmaß der Fehlstellung.

Rund 95% der Brüche heilen mit dieser konservativen Therapie in vier bis sechs Wochen knöchern aus. In der Beurteilung des Heilungsfortschrittes ist die klinische Untersuchung wesentlich, weil der Bruch immer schon fest ist ehe noch eine Kalusbrücke im Röntgenbild erkennbar ist.

Mit der konservativen Behandlung frischer Schlüsselbeinbrüche werden in mehr als 90% ein zufriedenstellendes Resultat und knöcherne Heilung erzielt.

Operative Behandlung

Indikation

Die operative Behandlung eines Klavikulaschaftbruchs bedarf einer besonderen Indikation, darüber sind sich die meisten Autoren einig. Die Liste der möglichen Indikationen ist umfangreich, die einzelnen Situationen treten jedoch sehr sehr selten ein. Die Operationsrate lt. Literatur liegt bei 10–25% aller Schlüsselbeinbrüche, dürfte aber in Realität niedriger sein.

Frische Frakturen werden operiert, wenn Durchblutungsstörungen durch Schädigung der Arteria subclavia oder der Vena subclavia vorliegen oder wenn die Fraktur Nervenstörungen am Plexus brachialis auslöst. Im Zuge der Gefäß-Nerven-Revision wird die Fraktur des Schlüsselbeins stabilisiert.

Die Operation eines Schlüsselbeinbruchs ist notwendig, wenn die Fragmente eine Verletzung der Subklaviagefäße oder des Nervenplexus verursacht haben, wenn eine offene Fraktur vorliegt oder droht.

Die Osteosynthese des Schlüsselbeins kann und sollte überlegt werden, wenn komplexe Frakturen im Schulterbereich mit Bruch des oberen Humerus und/oder Bruch des Schulterblatthalses vorliegen – sog. Floating Shoulder –, wenn ein instabiler Rippenserienbruch operiert wird oder wenn eine schwere Mehrfachverletzung vorliegt.

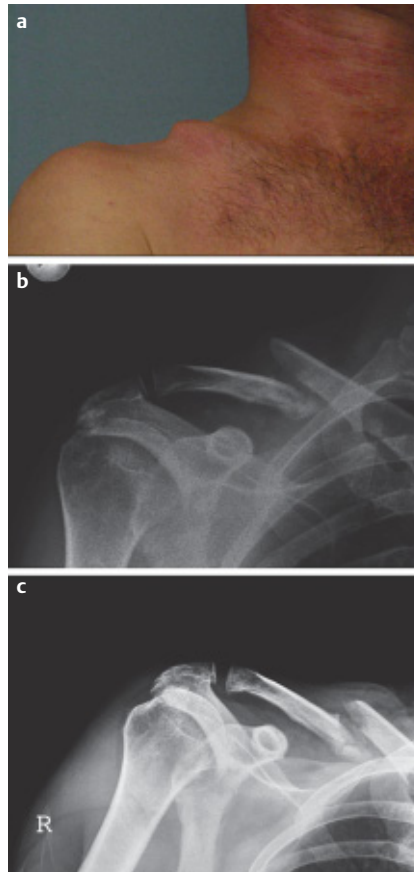


Abb. 1 19911/02 – Vier Wochen nach Beginn der konservativen Behandlung einer rechtsseitigen Klavikelfraktur kam es durch zunehmende Dislokation der Fragmente zur drohenden Hautperforation bei klinisch bereits fester Fraktur (a), entsprechendes Röntgenbild zum selben Zeitpunkt (b). Der Spieß des medialen Fragmentes wurde abgemeißelt (c).

Beidseitige Schlüsselbeinbrüche können wegen der Schmerzen und der Unmöglichkeit sich zu bewegen oder zu liegen operiert werden. Für Patienten mit niedriger Schmerztoleranz oder für alte, multimorbide Patienten kann die Operation ebenfalls das geringere Risiko und die geringere Belastung darstellen. Patienten mit neurologischen Erkrankungen, wie z.B. Morbus Parkinson, werden eventuell ebenfalls zu operieren sein.

Indikationen zur Operation aufgrund der Lokalsituation am Schlüsselbein selbst ergeben sich, wenn die Haut perforiert ist oder kurz vor der Durchspießung steht (Abb. 1), was auch erst einige Tage nach dem Unfall offensichtlich werden kann, wenn die Schwellung abklingt oder sich die Fragmente weiter verschieben. Weiters ist die Operation bei Mehrfragment- und Stückbrüchen, bei stark verschobe-

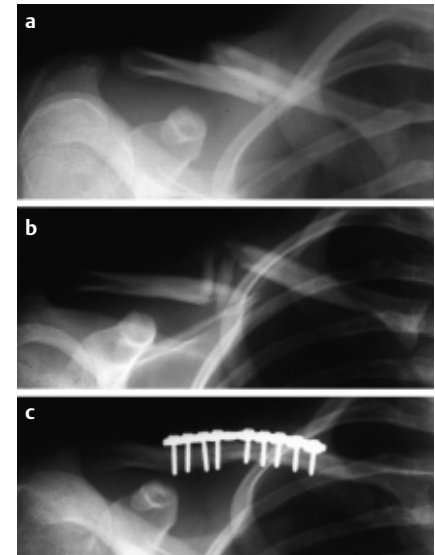


Abb. 2 11657/02 – Stückfraktur der Klavikel mit Verkürzung von rund 3 cm (a) und Verschiebung um mehr als doppelte Schaftbreite bei Ausbruch eines Intermediärfragmentes (b) ergeben die Indikation zur Verplattung mit einer 10-Loch 3,5 mm Rekonstruktionsplatte (c).

nen Brüchen oder bei Brüchen mit einer Verkürzung um 10 und mehr Millimeter zu überlegen, weil diese Frakturen deutlich schlechter heilen als weniger dislozierte (Abb. 2).

Die Osteosynthese des Schlüsselbeinschaftes kann bei Vorliegen folgender Situationen indiziert sein: Verplattung eines instabilen Thorax, Floating Shoulder, beidseitige Schlüsselbeinfrakturen, Patienten mit geringer Schmerztoleranz, neurologische Krankheiten, stark verschobene, verkürzte Frakturen, Mehrfragmentfrakturen.

Zu erwartende Buckelbildung durch Fehlstellung und Schulterasymmetrie durch Verkürzung können seltene Indikationen zur Operation aus kosmetischen Gründen darstellen, jedoch ist die Störung durch Narbenbildung als Operationsfolge dagegen abzuwägen.

Patienten, die keine Anzeichen einer Kooperationswilligkeit erkennen lassen, sind wegen Häufung postoperativer Komplikationen nicht zu operieren.

Am äußeren Schlüsselbeinende ist die Gefahr eines Ausbleibens der Bruchheilung größer als am Schaft und zudem ist hier nicht selten auch das äußere Schlüsselbein in Mitleidenschaft gezogen. Bei Verschiebung um mehr als

Schaftbreite ist von einer instabilen Situation auszugehen und eine relative Indikation zur Operation gegeben. Aus diesen Gründen wird der verschobene Bruch des äußeren Schlüsselbeinendes in mehr als der Hälfte der Patienten operiert.

Verplattung

Mit der Verplattung des Schlüsselbeins werden die anatomischen Verhältnisse bezüglich Form und Länge wiederhergestellt, die Patienten sind sehr rasch schmerzfrei. Allerdings ist die Verplattung technisch schwierig und die Komplikationsrate beträchtlich. Etwa sind intraoperative Schädigungen der großen Gefäße durchaus möglich.

Infektionen sind selten, bilden aber, wenn sie auftreten, eine höchst schwierige Situation unter anderem wegen der dünnen Weichteildeckung.

Narben über dem Schlüsselbein sind nicht nur sehr exponiert, sondern sie sind auch häufig sehr breit oder keloidartig verdickt (**Abb. 3a**). Grundsätzlich ist festzuhalten, dass wegen der guten Mobilisierbarkeit der Gewebe über dem Schlüsselbein der Hautschnitt sehr klein gehalten werden kann. Er sollte auf jeden Fall kürzer sein, als die Platte lang ist! Im Bestreben, die kosmetischen Resultate der Operation zu verbessern, wurden verschiedene Richtungen des Hautschnittes erprobt und verschiedene Chirurgen nehmen auch unterschiedliche Zugänge. Es sind drei Inzisionen möglich: 1. ein Schnitt parallel zur Längsachse des Schlüsselbeins, 2. ein Schnitt 90° quer zur Längsachse, und 3. ein Schnitt, der zwischen beiden genannten verläuft und etwa parallel zum Hemdkragen liegt (**Abb. 3b**). Dieser letzte Schnitt kreuzt als einziger die Langersschen Spaltlinien der Haut nicht. Unser Eindruck und unsere Erfahrung ist, dass diese letzte Zugangsform die besseren Resultate gibt. Die Nahttechnik scheint u.E. keinen Einfluss auf das Resultat zu haben, geht man davon aus, dass die Hautnaht mit einem glatten Faden 4/0 in penibler Technik erfolgt.

Zur Verplattung des Schlüsselbeins erfolgt der Zugang über einen Hautschnitt, der parallel zum Hemdkragen geführt wird und der kürzer als die einzubringende Platte zu sein hat.

Schließlich ist die Verplattung selbst insbesondere bei Mehrfragmentbrüchen niemals einfach, und da die Belastung

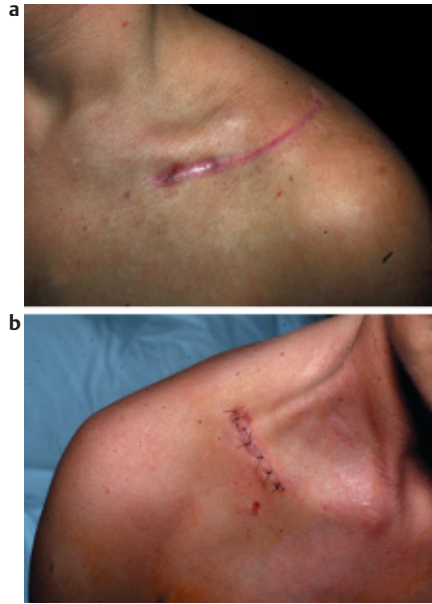


Abb. 3 Hautinzision zur Verplattung des Schlüsselbeines. (a) Die Narbe ist in dem Bereich, in dem sie parallel zu den Spaltlinien der Haut verläuft, weit verbreitet, wird aber erst dort, wo sie die Spaltlinien kreuzt hypertroph. (b) 5 cm lange Wunde parallel zum fiktiven Hemdkragen nach Verplattung des rechten Schlüsselbeins mit einer 7 cm langen Platte vier Tage nach Operation.

des Schlüsselbeines durch das Gewicht des Armes groß ist und eine instabil operierte Fraktur niemals heilt, ist um jeden Preis ausreichende Stabilität durch die Operation sicherzustellen.

Dünne oder kurze Platten sind ungeeignet und führen zu einem frühen Versagen der Osteosynthese. Drittelrohrplatten etwa sind definitiv zu schwach für das Schlüsselbein. Große Platten mit dicken Schrauben (> 3,5 mm Durchmesser) sind zwar stabil, aber schwer mit Weichteilen zu decken und es kommt nach Plattenentfernung gelegentlich zu Refrakturen durch die massiven Löcher, die von den Schraubenkanälen zurückbleiben.

Grundsätzlich geeignet sind 3,5-mm-AO-Rekonstruktionsplatten (**Abb. 2**) und 3,5-mm-AO-DC-Platten, mit einer technischen Versagerquote von 4% nach Böstmann et al. [1]. Als Kompromiss zwischen schwacher Platte und großen Schrauben bevorzugen wir 2,7-mm-AO-DC-Platten, sog. Mini-DCP (**Abb. 4**), trachten jedoch danach, in jedem Fragment vier Schrauben unterzubringen, wobei jede Schraube beide Kortikalizes fassen soll. Wir hatten mit diesem Implantat nur dann Versager, wenn weniger als drei Schrauben in einem Fragment lagen.

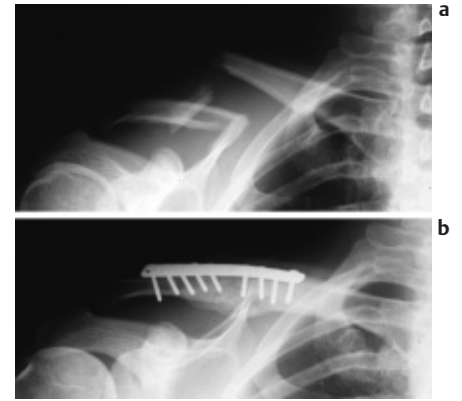


Abb. 4 11251/01 – 30-jähriger Mountainbiker mit einer geschlossenen, mehr als doppelte Schaftbreite dislozierten Schlüsselbeinfraktur mit Biegungskeil (a). Durchgebaute Fraktur sieben Monate nach Versorgung mit einer 10-Loch-Mini-DCP (b).

Die Verplattung erfolgt mit 3,5-mm-Rekonstruktionsplatten, 3,5 mm-DCP oder 2,7 mm-DCP. Drei Schrauben pro Fragment, die jeweils 2 Kortikalizes fassen, sind mindestens einzusetzen.

Frakturteile ohne Weichteilzusammenhang gehören entfernt und durch Eigeospongiosa ersetzt. Die großzügige Indikationsstellung zur Knochentransplantation auch bei frischer Fraktur verbessert die Bruchheilungschancen.

Idealerweise können die Patienten nach der Operation den Arm sofort bewegen, eine Ruhigstellung durch ein Dreieckttuch bis zur Wundheilung ist günstig. Die Belastung des Armes muss bis zur nachgewiesenen Frakturheilung ausgesetzt werden.

Der Zustand der Bruchheilung kann mit dem Röntgenbild in antero-posteriorer Richtung, welches üblicherweise allein gemacht wird, nicht beurteilt werden, weil das Metall die Fraktur überdeckt. Wir verlangen bei jeder Röntgenkontrolle, ob bei konservativer oder operativer Therapie, Bilder in zwei zueinander in 90° liegenden Ebenen (**Abb. 2 a, b**).

Beim Schlüsselbeinbruch sind Röntgendarstellung immer in zwei Ebenen notwendig.

Die Plattenentfernung soll frühestens nach einem Jahr erfolgen und darf ebenfalls erst nach ausreichender röntgenologischer Beurteilung vorgenommen werden. Wird die Platte früher entfernt,

Dieses Dokument wurde zum persönlichen Gebrauch heruntergeladen. Vervielfältigung nur mit Zustimmung des Verlages.

häufen sich die Refrakturen. Nach Plattenentfernung ist riskanter Sport, wie Fußball oder alpiner Skilauf für drei Monate untersagt.

Die Plattenentfernung erfolgt frühestens nach einem Jahr.

Markraumschienung

Die Markraumschienung als Methode zur Behandlung von Klavikelbrüchen ist mehr als 60 Jahre alt. Sie hat den theoretischen Vorteil, dass der operative Zugang und damit die Narbe klein zu halten sind. Der Markdraht kann entweder vom äußeren Schlüsselbeinende her eingeführt werden oder er wird einfacher vom Bruch aus erst nach lateral und dann Umsetzen der Maschine, von lateral nach medial gebohrt.

Markdrähte an der Klavikel müssen wegen der hohen Belastung mehr als 2 mm dick sein. Gegebenenfalls ist es möglich, zwei Drähte zu platzieren. Neuerdings kommen auch Titannägel zur Markraumschienung in Betracht [2]. Die Resultate in einfachen Quer- oder kurzen Schrägbrüchen sind gut, bei komplizierteren Bruchformen sind die Heilungsraten zu gering.

Brüche am äußeren Schlüsselbeinende

Hier hat sich die Zuggurtungsosteosynthese gut bewährt (**Abb. 5**), weil sie auch bei kleinem oder in sich zerbrochenem lateralem Fragment Stabilität erzielen kann. Die Methode hat den Nachteil, dass die Drähte frühzeitig wandern können und damit wieder eine Fehlstellung oder eine Perforation der Haut eintritt. Die Zuggurtung muss vor Freigabe der vollen Schulterbewegungen entfernt werden.

Die Osteosynthese lateraler Klavikularbrüche erfolgt mittels Zuggurtung.

Ist das laterale Fragment ausreichend groß, kann eine kleine, eventuell T-förmige Platte eingebracht werden, die dann das AC-Gelenk nicht zu überbrücken braucht. Allerdings sind diese Osteosynthesen einer sehr hohen Belastung ausgesetzt und ein Schraubenausriss ist durchaus nicht zu selten.

Nachbehandlung

Die Nachbehandlung hängt von der Art der Osteosynthese und der erzielten Stabilität ab. Im Idealfall einer verlässlich

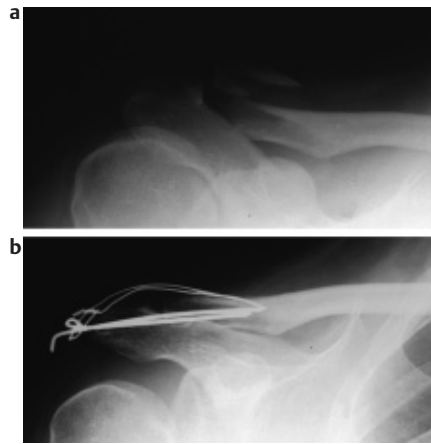


Abb. 5 1077/01 – Dislozierte laterale Klavikelfraktur rechts bei einem 34-jährigen Patienten (a). Zustand vor der Zuggurtungsentfernung bei geheilter Fraktur (b).

stabil verplatteten Schafffraktur wird der Arm für ein paar Tage bis zur Wundheilung in einem Armtuch ruhiggestellt. Die Beweglichkeit des Schultergelenkes wird im Weiteren nicht beschränkt, jedoch ist jede zusätzliche Belastung des Armes bis zur Bruchheilung zu vermeiden.

Komplikationen

Eine konservativ behandelte Fraktur des Schlüsselbeines heilt nahezu zwangsläufig unter Fehlstellung aus, weil die Dislokation der Fragmente die Regel ist. Besteht eine Verkürzung, ist das gleichbedeutend mit einer Asymmetrie der Schultern. Das kann ggf. sogar optisch störend wirken (**Abb. 6**). Eine Verkürzung der Klavikula nach konservativer Therapie zieht eine Stellungsänderung des Schulterblattes nach sich. Dadurch kann es zu einer funktionellen Enge im subakromialen Raum und zu einer schmerzhaften Funktionseinschränkung bei Überkopftätigkeit kommen. In ausgesuchten Fällen ist die Lösung des Problems nur in einer Verlängerungsosteotomie des Schlüsselbeines zu suchen [5].

Eine Buckelbildung ist bei stärkerer Verschiebung und/oder Kallusbildung und bei mageren Individuen ebenfalls manchmal störend zu beobachten. Ist das mediale Fragment sehr zugespitzt und die Fehlstellung deutlich, kann es vorkommen, dass der mediale Knochenspieß die Haut vorwölbt und manchmal auch perforiert. Diese Gefahr muss rechtzeitig erkannt werden. Die drohende Perforation ist eine echte Komplikation, die entweder eine offene Reposition und Osteo-

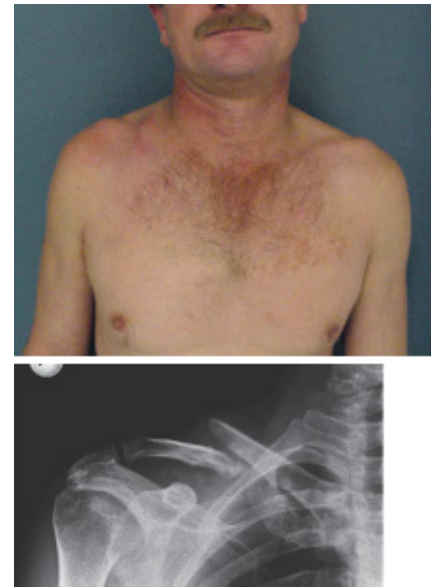

Abb. 6 19911/02 – Selber Patient wie **Abb. 1**: Deutliche Verkürzung der rechten Schulter und damit Asymmetrie des Schulterreliefs bei verkürzt heilender Klavikelfraktur rechts.

synthese oder eine Abmeißelung des Knochenspießes nach sich zieht (**Abb. 1**).

Spezielle Gefahren bei Schlüsselbeinbrüchen entstehen durch die Nähe der Gefäße und der Nerven und es können sowohl bei frischen Brüchen als auch im Verlauf der weiteren Behandlung Störungen der Nerven oder der Durchblutung auftreten. Diese Möglichkeit ist bei den klinischen Kontrollen immer im Auge zu behalten.

Spätprobleme durch übermäßige Kallusbildung und dadurch bedingte Störungen der Nervenstränge wurden ebenfalls beobachtet.

Eine Refraktur nach konservativer Therapie ist immer verdächtig auf das Vorliegen einer nicht verheilten Fraktur insbesondere dann, wenn zur Feststellung der Bruchheilung nicht Röntgenbilder in beiden Ebenen angefertigt worden waren.

Refrakturen nach Osteosynthesen kommen vor, wenn das Osteosynthesematerial zu früh entfernt worden war, wobei der richtige Zeitpunkt nicht ganz klar ist. Wir entfernen Platten nicht innerhalb des ersten postoperativen Jahres und nur nach ausreichender radiologischer Dokumentation der Bruchheilung.

Nach Verplattung wurden neuerliche Frakturen durch die Löcher nach Schraubenentfernung beobachtet. Das sind ei-

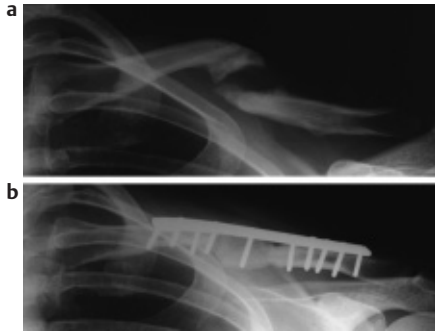


Abb. 7 8736/01 – 30-jährige Patientin mit einer schmerzhaft mobilen Klavikel-Pseudarthrose links sechs Monate nach konservativer Behandlung (a) und drei Monate nach Interposition eines kortikospongiösen Beckenspans und Verplattung mit einer 12-Loch Mini-DCP (b).

gentlich keine Refrakturen, aber sie sind als Komplikation der Primärbehandlung zu werten. Es scheint die Gefahr umso geringer, je dünner die Schrauben gewählt wurden.

Operative Behandlung

Wichtig ist sowohl bei der Markdrahtung als auch bei jeder Form der Zuggurtung im Schulterbereich, dass absolut verhindert werden muss, dass Anteile der Drähte im Fall eines Drahtbruches nach zentral wandern können. Solche Drähte können sonst zu Verletzungen des Herzens und der großen Gefäße und damit zu hochgefährlichen Situationen führen.

Die Gefahr der Kirschner-Drahtung und der Zuggurtung im Schulterbereich ist, dass sich Drähte oder Drahtanteile selbstständig machen und die Lunge oder große Gefäße inklusive Herz verletzen.

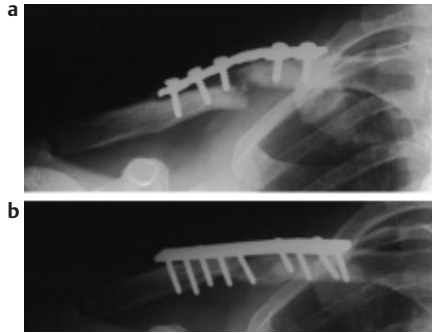


Abb. 8 3164/01 – 49-jährige Patientin sechs Monate nach Verplattung einer Schlüsselbeinfraktur rechts mit einer 3,5-mm-Rekonstruktionsplatte und total fünf Schrauben. Es ist zum lateralen Plattenausriss, zur Redislokation und zur Entwicklung einer Pseudarthrose gekommen (a). Patientin wünscht Reoperation wegen schmerzhafter Instabilität. Vier Monate nach Plattenentfernung, Pseudarthrosen-Anfrischung, Interposition eines kortikospongiösen Spans und Verplattung mit einer Mini-DCP bei fortschreitender knöcherner Stabilisation (b).

Pseudarthrosen treten sowohl nach konservativer (**Abb. 7**) als auch nach operativer Therapie auf (**Abb. 8**). Während ein Teil der Pseudarthrosen durch Narbengewebe relativ gut fixiert ist, kann in anderen Fällen die Bewegung in der Pseudarthrose schmerzhaft sein und einen Behandlungswunsch nach sich ziehen. Es ist also nicht jede Pseudarthrose unbedingt operativ anzugehen. Wenn operiert wird, erfolgt eine großzügige Resektion der abgerundeten Bruchenden ohne Rücksicht auf die Größe des dadurch entstehenden Defektes. Es scheint in Hinblick auf die Heilung wichtig, dass die Markräume beider Fragmente dabei eröffnet werden. Sodann wird ein korti-

ko-spongiöser Beckenkammspan eingepasst. Dabei ist Wiederherstellung der Länge der ursprünglichen Klavikel anzustreben. Es folgt eine Plattenosteosynthese nach den Grundsätzen der Behandlung der frischen Fraktur, sowie eventuell noch eine Anlagerung von Spongiosa.

Nicht alle Pseudarthrosen der Klavikula müssen operiert werden. Die Operation erfolgt durch Einsetzen eines kortikospongiösen Knochenspans und durch eine stabile Plattenosteosynthese.

Literatur

- 1 Böstmann O, Manninen M, Pihlajamäki H. Complications of plate fixation in fresh displaced midclavicular fractures. *J Trauma* 1997; 43: 778–783
- 2 Jubel A, Andermahr J, Schiffer G, Rehm KH. Die Technik der intramedullären Osteosynthese der Klavikula mit elastischen Titannägeln. *Unfallchirurg* 2002; 105: 511–516
- 3 Müller ME, Nazarian S, Koch P, Schatzker J. Classification of fractures of long bones. Springer Berlin 1990
- 4 Robinson CM. Fractures of the clavicle in the adult. *J Bone Joint Surg* 1998; 80B: 476–484
- 5 Skutek M, Fremerey RW, Zeichen J, Bosch U. Posttraumatische Verlängerungsosteotomie der verkürzten Klavikula. *Operat Orthop Traumatol* 2002; 3: 215–225

Univ.-Prof. Dr. med. Nikolaus Schwarz
 Facharzt für Unfallchirurgie
 und Sporttraumatologie
 Ärztlicher Leiter

Unfallkrankenhaus Klagenfurt
 Waidmannsdorferstr. 35
 A-9020 Klagenfurt