Gefahren und Komplikationen bei der operativen Behandlung von Verletzungen der Brust- und Lendenwirbelsäule

Rainer Roth, Otto Wörsdörfer

Zusammenfassung

Den Hauptanteil der intra- und postoperativen Komplikationen bilden die Infektion und die Fehlplazierung der transpedikulären Schrauben. Sekundäre Fehlstellungen und Korrekturverluste sind gekennzeichnet durch Fehlbeurteilung des Frakturtypes, unzureichende operative Therapie und falsche Operationstechnik. Dreidimensionales Vorstellungsvermögen, gute anatomische und biomechanische Kenntnisse sowie das Beherrschen sämtlicher erforderlicher Zusatzeingriffe sind neben dem Beachten der Fehlermöglichkeiten Grundvoraussetzungen für ein optimales Ergebnis bei der operativen Behandlung von Verletzungen der Brust- und Lendenwirbelsäule. Eine exakte Operationstechnik, ausreichende Erfahrung, die Kenntnisse indikatorischer Grenzen und das Beherrschen alternativer Stabilisierungsverfahren sind unverzichtbar, um technische, operationstaktische und indikatorische Fehler und deren häufig irreversible Folgen für den Patienten zu verhindern.

Einleitung

Die operative Stabilisierung von Wirbelsäulenverletzungen hat sich inzwischen zum Standardverfahren in allen unfallchirurgischen Kliniken Deutschlands entwickelt. Neue leistungsfähigere Implantate, die genauere Analyse von Wirbelsäulenverletzungen durch moderne bildgebende Verfahren und eine pathomechanisch ausgerichtete Klassifikation waren wesentliche Grundlagen hierfür. Bei richtiger Anwendung sollen und können dadurch dauernde Achsenfehlstellungen und Instabilitäten mit den zu erwartenden Spätfolgen vermieden werden.

Dabei wird die ursprüngliche anatomische Form, Stabilität und normale, schmerzfreie Funktion angestrebt. Auf dieser Basis soll die Wiederherstellung der statischen, dynamischen und protektiven Funktion der Wirbelsäule, das Ziel des Eingriffes, erreicht werden.

OP-JOURNAL 2001; 17: 177–184
© Georg Thieme Verlag Stuttgart · New York

Eine Vielzahl von potenziellen Fehlern und Gefahren wird durch die Komplexität der Methoden bedingt , wobei die zunehmende Standardisierung der Zugänge und Operationstechniken eine geringer werdende Anzahl intra- und postoperativer Komplikationen erwarten lässt. Die ventrale, endoskopische Stabilisierung hat eine deutliche Reduzierung der Zugangsmorbidität bereits bewiesen [3].

Im thorakolumbalen Bereich kommen dorsale, kombinierte ventro-dorsale oder wiederum auch rein ventrale Verfahren in Abhängigkeit des Frakturtyps zur Anwendung.

Das ursprünglich von Dick [5] entwickelte Fixateur-interne-System in den verschiedenen Weiterentwicklungen hat sich bei den dorsalen Verfahren wegen der vielseitigen Handhabung und der kurzstreckigen, winkelstabilen Fixation bewährt. Grundprinzip dieser mittlerweile in Europa etablierten Standardverfahren ist die transpedikuläre Verankerung.

Nur wenige Studien berichten im Speziellen über Komplikationen und Gefahren [4, 5, 6, 7, 11, 13, 14, 15, 18]. In einer Studie der American Back Society zeigt Esses [6] signifikant hohe intra- und postoperative Komplikationen von 27% bei transpedikulären Fixationstechniken. Dagegen sieht eine schwedische Studie [14] in dieser Technik ein komplikationsarmes und sicheres Verfahren, wenngleich eine hohe Rate von Materialermüdung ohne wesentliche klinische Relevanz festzustellen war.

Facieszewski et al. [7] sahen in 23 Jahren bei 1223 ventralen Wirbelsäuleneingriffen eine Komplikationsrate von 29%.

Die Arbeitsgemeinschaft „Wirbelsäule“ der Deutschen Gesellschaft für Unfallchirurgie führte eine prospektive Multizenterstudie durch, deren Veröffentlichung noch nicht abgeschlossen ist. Dabei zeigte sich eine allgemeine Komplikationsrate von 3,9%. Daneben wurden auch spezielle revidierte (ca. 5,9%) und nicht revidierte Komplikationen (ca. 4,2%) erfasst [11].

Einerseits ergeben sich allgemeine Komplikationen, andererseits systembedingte und operationstechnische Probleme und schließlich Fehler in der Indikationsstellung mit der Anwendung ungeeigneter Stabilisierungssysteme.

Biomechanisches Verständnis, technisches Know-how und operative Erfahrung sind Grundvoraussetzungen, um die anspruchsvollen Implantate richtig anzuwenden und die genannten Komplikationen zu vermeiden.

Fehler und Gefahren

Aus den relevanten Komplikationsraten, welche einer Reoperation bedürfen, lassen sich direkt Fehler und Gefahren ableiten. Statistisch wird die Rate der Reeingriffe bei Stabilisierungen der Wirbelsäule auf ungefähr 10% eingeschätzt [14], in der genannten DGU-Studie lag sie bei ca. 5,9%. Nicht berücksichtigt sind die Sekundärfolgen ungenügender

Dieses Dokument wurde zum persönlichen Gebrauch heruntergeladen. Vervielfältigung nur mit Zustimmung des Verlages.

Korrekturen oder relevanter Korrekturverluste aufgrund operationstechnischer und indikatorischer Fehler. Den größten Anteil aller postoperativen Komplikationen mit der Notwendigkeit zur Reoperation sind einem lokalen Infekt zuzuordnen.

Häufigste Ursache von Komplikationen ist der Infekt

Nervenverletzungen, Schraubenfehlplatzierungen, auftragende Implantate mit Irritation der Muskulatur, Materialbrüche mit Instabilität und Korrekturverlust sowie Dekonnektierungen der Stabilisationssysteme sind Ursachen weiterer notwendiger Reeingriffe.

Die Hauptprobleme bei der operativen Behandlung von Wirbelsäulenverletzungen lassen sich demnach in 4 Gruppen einteilen:

Allgemeine Komplikationen
Systembedingte Fehler
Operationstechnische Fehler
Indikatorische Fehler

Allgemeine Komplikationen

Bei den allgemeinen, nicht immer vermeidbaren Komplikationen, ist die lokale Infektion die Hauptindikation für eine notwendige Reoperation. Wenn eine frühzeitige Implantatentfernung erforderlich wird, kann sie dann zu gravierenden Folgen und erheblichen therapeutischen Problemen führen. Eine ohnehin schon bestehende potenzielle frakturbedingte Instabilität sowie eine zusätzliche dekompressionsbedingte Resektion dorsal stabilisierender Strukturen kann durch die infektbedingte Instabilität potenziert werden. Das stabilisierende Implantat realisiert in diesen Fällen zunächst die gesamte Primärstabilität. Eine frühzeitige Metallentfernung beim Frühinfekt führt daher zwangsläufig zu einer erheblich instabilen Situation.

Die frühzeitige Entfernung des Osteosynthesematerials sollte deshalb unter allen Umständen vermieden werden. Beim Frühinfekt sollte durch lokale Maßnahmen der Infekt so weit beherrschbar sein, dass das Implantat belassen werden kann, bis eine weitgehende Stabilisierung der Spondylodese eingetreten ist. Abszedierende Infekte, insbesondere im ventralen Raum, ermöglichen die minimalinvasive CT-gesteuerte Drainage mit Saug-Spüleinrichtung (**Abb. 1**).

Abb. 1 a Postoperativer ventraler Infekt nach kombinierter ventro-dorsaler Spondylodese mit Abszessbildung in der Psoasloge.

Abb. 1 b CT-gesteuerte perkutane Einlage einer Spül-Saugdrainage mit nachfolgender Abheilung.

Bei verspäteten Infekten ist häufig der Verfahrenswechsel auf eine ventrale Stabilisierung oder umgekehrt notwendig. Nach Infektsanierung können und sollten relevante Fehlstellungen sekundär korrigiert werden (**Abb. 2**).

Atraumatisches Operieren mit Debridement der Muskellogen beim Wundverschluss sowie Verwendung nicht stark auftragender Implantatsysteme, insbesondere beim dorsalen Zugang, sind Präventionsmaßnahmen für Lokalinfekte. Eine Schädigung der Vaskularisierung der Muskulatur ist bei ausgedehnten Muskelablösungen, insbesondere durch Erweiterung des Zuganges bis auf die Rippenansätze oder Querfortsätze, möglich und stellt somit ebenfalls ein potenzielles Infektrisiko dar.

Systembedingte Fehler

Durch die Konstruktion und das Design der heute zur Verfügung stehenden Fixateursysteme sind systembedingte Fehler durch Materialversagen, Lösung von Klemmverbindungen und ähnliche mechanische Komplikationen geringer geworden. Sollte es trotzdem zur Materialdislokation, z. B. Bruch einer Pedikelschraube, kommen, kann dies Ausdruck einer nicht durchbauten Fusion und damit Zeichen einer unvollständigen Stabilisierung oder Materialermüdung aufgrund eines überbrückten freien Bewegungssegmentes sein (**Abb. 2**).

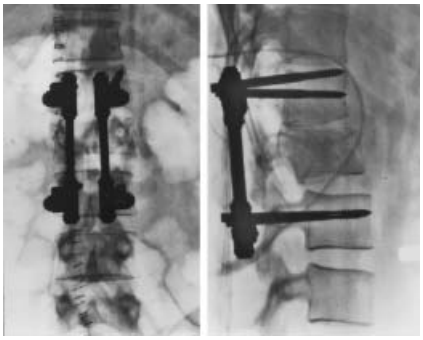

Abb. 2 a Postoperativer Infekt nach dorsaler Stabilisierung. Zeichen der Instabilität durch kraniales Auswandern der Schanzschraube.

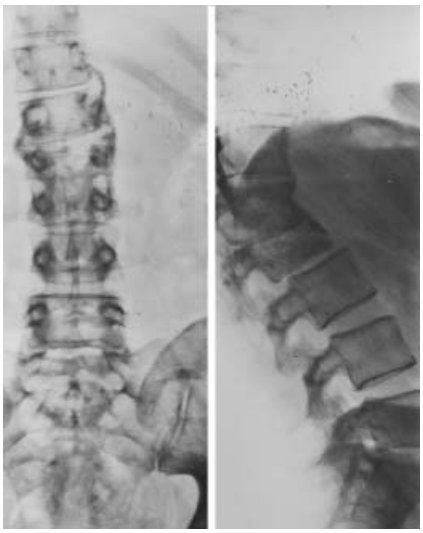

Abb. 2 b Kyphotische Fehlstellung nach frühzeitiger Metallentfernung.

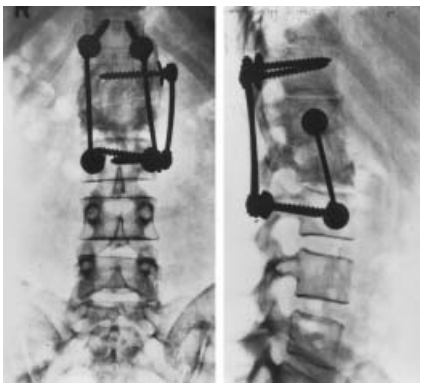

Abb. 2 c Nach Infektsanierung dorso-ventro-dorsale Rekonstruktion.

Dieses Dokument wurde zum persönlichen Gebrauch heruntergeladen. Vervielfältigung nur mit Zustimmung des Verlages.

Mechanische Komplikationen können Hinweis auf eine Instabilität sein

Implantatversager und Materialermüdungen werden in der Literatur mit 5 bis 31 % angegeben [5, 14]. Aus der Vielfalt der biomechanischen Anwendungsweise der Systeme ergibt sich diese große Streuung. Reine Zuggurtungssysteme mit ventraler Abstützung verhalten sich anders, im biomechanischen Sinne physiologischer, als abstützende Systeme und zeigen demnach auch eine geringere Materialermüdung. Je nach Situation kann eine zeitlich limitierte Stabilität von ungefähr 6 Monaten mit den Implantaten erreicht werden, das beweisen Überlebenskurven der Systeme in mechanischer und biomechanischer Hinsicht. Danach ist eine Materialermüdung oder eine Auslockerung des Implantates im Knochen zu erwarten, wenn die Wirbelsäule nicht stabil verheilt ist oder freie Bewegungssegmente in der Überbrückung liegen. Durch Analysen dorsaler Fixationssysteme zeigte sich, dass implantatbedingte Indikationen zur Entfernung wegen Materialermüdung oder Weichteilirritation innerhalb eines Jahres bei 15 % zu erwarten sind. Das Risiko von Implantatlockerung oder Ermüdung innerhalb von 6 Monaten [14]) steigt auf 40 % bei rein dorsaler Instrumentierung ohne zusätzliche ventrale Abstützungsmaßnahmen (Spongiosaplastik oder Span).

Nicht in allen Fällen ergibt sich trotz dieser hohen Zahl von Implantatlockerungen und Ermüdungen bei rein dorsaler Anwendung die Indikation zu einer notwendigen Reoperation oder das Entstehen eines Korrekturverlustes aufgrund der Instabilität. Die klinischen Ergebnisse zeigen, dass aufgrund von Materialermüdung oder Auslockerung lediglich 2 – 4 % Reoperationen notwendig sind.

Nicht genügend angezogene Verbindungsschrauben sind Ursache für Lockerungen der Klemmverbindungen, wobei Konstruktionsmängel nicht auszuschließen sind und wegen der möglichen Folgen durch Stabilitätsverlust überprüft werden müssen (**Abb. 3**).

Abb. 3 a Kombinierte ventro-dorsale Stabilisierung mit Wiederherstellung des Wirbelsäulenprofils.

Abb. 3 b Konstruktionsbedingte Dekonnektierung des Implantates und Korrekturverlust.

Operationstechnische Fehler

Fehlplatzierung der Schrauben

Der häufigste operationstechnische Fehler dürfte die Fehlplatzierung der Pedikelschrauben sein. Sie wird mit etwa 10 % [14] im europäischen und bis über 30 % im amerikanischen Schrifttum angegeben.

Fehlplatzierungen lassen sich trotz sorgfältiger Operationstechnik nicht immer vermeiden. Gröbere Schraubendislokationen lassen sich durch eine genaue Kenntnis der anatomischen Insertionspunkte, eine präoperative Planung anhand des computertomographisch nachweisbaren Pedikelverlaufes und ein sorgfältiges intraoperatives Röntgenmonitoring vermeiden.

Erste Erfahrungen mit modernen Neuronavigationssystemen sind vielversprechend und zukunftweisend, so dass dieses Risiko weiter reduziert werden kann. Sie bieten jedoch noch keine Garantie für eine hundertprozentige intrapedikuläre Schraubenlage.

Relevante Komplikationen, wie Nervenverletzungen, sind trotz der relativ hohen Rate der Fehlplatzierungen selten. Sie werde mit unter 1 % angegeben [2, 7, 11]. Bei umgehender Entfernung und Neuplatzierung zeigen Nervenwurzelkompressionssyndrome durch fehlplatzierte Schrauben eine gute Prognose.

Speziell im thorakalen Bereich kann die Perforation der Bogenwurzel medial leicht zu einer Myelonschädigung führen. Dagegen besteht im lumbalen Wirbelsäulenabschnitt oft ein noch ausreichender Sicherheitsabstand zu den neuralen Strukturen, jedoch können epidurale Blutungen zu einer indirekten Schädigung führen.

Die zusätzliche Schädigung der Bandscheibe eines gesunden Bewegungssegmentes und die verminderte Festigkeit der Instrumentierung durch Schraubenlage im Discus intervertebralis sind die Hauptprobleme der kranialen Perforationen.

Die Gefahr einer Läsion der Nervenwurzel, die am Unterrand der Bogenwurzel liegt (**Abb. 4**), besteht bei der kaudalen Schraubendislokation.

Ein zu tiefes Eindrehen der Schrauben kann zur Perforation der Wirbelkörpervorderwand und einer Gefäßläsion [8] führen. Bei der Bildwandlerkontrolle muss die runde Wirbelkörperform berücksichtigt werden, da bei geringer Schraubenkonvergenz die Vorderwand bereits perforiert sein kann, bevor sie projektionsbedingt diese erreicht zu haben scheint. Dies lässt sich auch im schrägen Strahlengang nicht sicher abbilden [2].

Bei ventralen Instrumentationen besteht insbesonders an der mittleren bis oberen BWS durch die stärkere Kyphose die Gefahr der zu weit dorsalen Positionierung der Schrauben mit Eindringen in den Spinalkanal (**Abb. 5**). Die intraoperative BV-Kontrolle und Markierung mit KD-Drähten ist trotz häufig unzureichender Bildqualität zu fordern.

Dieses Dokument wurde zum persönlichen Gebrauch heruntergeladen. Vervielfältigung nur mit Zustimmung des Verlages.

Abb. 4a Kchraubenfehllage mit Wurzelkompression der rechten unteren Schraube.

Abb. 4b Komputertomographische Darstellung der fehlplatzierten Schraube.

Abb. 4c Anatomische Beziehung der Nervenwurzel zum Pedikel direkt kaudal.

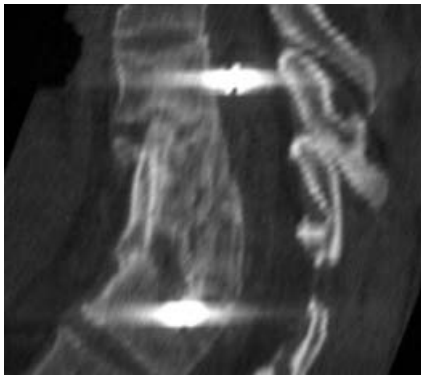

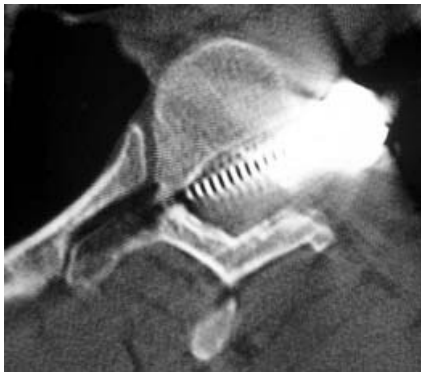

Abb. 5a u. b Antero-laterale Fehlposition einer Schraube im Spinalkanal der mittleren BWS ohne neurologische Ausfälle. Entfernung durch transthorakalen Revisionseingriff.

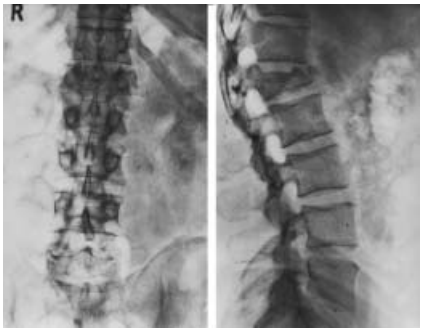

Abb. 6a Flexions-Berstungsbruch Typ A 3.2.1.

Abb. 6b Fehlende Korrektur durch dorsale Überdistraktion.

Eine Perforation der gegenüberliegenden Wirbelkörperkortikalis bei ventralen Implantaten durch die in der Frontalebene verlaufenden Schrauben ist unbedingt zu vermeiden, da Gefäßverletzungen dabei möglich sind.

Operateure [9] und Operationsanleitungen der Industrie empfehlen vereinzelt aus Stabilitätsgründen dieses Vorgehen, biomechanische Untersuchungen dagegen sehen darin keinen Vorteil.

Unzureichende Kyphosekorrektur

Die ungenügende Korrektur des sagittalen Profils stellt ein häufiges operationstechnisches Problem dar. Meist wird sie zu Unrecht dem System angelastet und ist häufig Folge einer zu starken Distraktion ohne vorausgegangene Lordosierung der Frakturkyphose (**Abb. 6**).

Merke: Erst Lordosierung, dann Distraktion

Dies ist bei rein dorsalen Instrumentierungen, wie von Dick beschrieben [5], durch eine Kompression der Schanzschen Schrauben in der sagittalen Ebene um den dorsal der Wirbelsäule liegenden Drehpunkt zu erreichen. Bei den ventro-dorsalen Verfahren lässt sich das Wirbelsäulenprofil mit dem dorsalen Implantat über den Span als Drehpunkt im Sinne einer Zuggurtung ausgezeichnet korrigieren. Rein ventrale Instrumentierungen haben hier zum Teil systemspezifische Schwierigkeiten, an deren Lösung zur Zeit gearbeitet wird.

Fehlende ventrale Spongiosaplastik bei dorsalen Verfahren

Bei dorsalen Verfahren ist eine transpedikuläre intersomatische oder interkorporelle Spongiosaplastik nach dem Aufrichten des Wirbelkörpers unbedingt erforderlich, um ein sekundäres Zusammensintern nach Entfernen des Osteosynthesematerials zu verhindern. Frühzeitige Ermüdungsbrüche des Implantates und damit ein Korrekturverlust können Folge einer fehlenden ventralen Abstützung sein. Das Zusammensintern in der Bandscheibe und im Wirbelkörper sollte durch eine interkorporelle und intersomatische Spongiosaplastik vermieden werden.

Dieses Dokument wurde zum persönlichen Gebrauch heruntergeladen. Vervielfältigung nur mit Zustimmung des Verlages.

Abb. 7 a, b Avitale interkorporelle und intersomatische Spongiosaplastik mit Resorption. Korrekturverlust.

Trotz ausgiebiger Spongiosaplastik können bei ausgedehnten Wirbelkörperzertrümmerungen zum Teil erhebliche Resthöhlen mit sekundärer Rekyphosierung verbleiben, so dass in diesen Fällen die Indikationsgrenze der dorsalen Fixationssysteme erreicht zu sein scheint und ein kombiniertes Vorgehen mit ventraler Spaninterposition empfehlenswerter ist.

Das Schicksal der transpedikulären Spongiosaplastik ist unsicher, Nekrosen und Resorptionen mit sekundärer Rekyphosierung von bis zu 66 % werden bei längeren Verläufen zunehmend beobachtet [10,17]. Nach Ansicht von Daniaux sinkt die biologische Wertigkeit des mit der Raffel gewonnenen Spongiosabreies erheblich durch mechanische Alteration und Nekrose und dürfte eine Erklärung für diese Phänomene sein (**Abb. 7**).

Intraspinale Spongiosaplatzierung

Die transpedikuläre Spongiosaplastik nach Daniaux [4] birgt bei medialer Bogenwurzelperforation und unsachgemäßer Ausführung die Gefahr der Spongiosaimpaktierung in den Spinalkanal mit resultierender kompressionsbedingter Myelonschädigung.

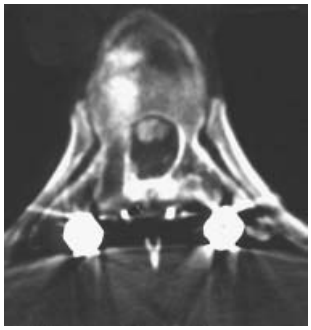

Abb. 8 Perioperative Fehlplatzierung einer transpedikulären Spongiosaplastik in den Spinalkanal mit kompletter p. o. Paraplegie durch mediale Bogenperforation und Verwendung eines kurzen Fülltrichters. Fehlindikation bei Anwendung an der oberen BWS.

Abb. 9 Verletzung des ISG nach Entnahme eines Makrospanes.

Der Fülltrichter muss bis in den ventralen Anteil des Wirbelkörpers vorgeschoben werden, damit das Transplantat nicht in den Wirbelkanal gestopft werden kann. Seine Lage sollte mittels Durchleuchtung unbedingt nach der Platzierung im ventralen Wirbelkörperanteil und vor dem Einbringen der Spongiosa kontrolliert werden. Den Autoren sind einzelne, in der Literatur bisher nicht veröffentlichte Fälle intraspinaler Spongiosaplastiken mit postoperativer Querschnittssymptomatik bekannt (**Abb. 8**).

Achtung!
Transpedikuläre Spongiosaplastik über langen Trichter im ventralen Wirbelkörperanteil platzieren!

Vor einer maschinell-pneumatisch Applikation der Spongiosa ist aufgrund der Unkontrollierbarkeit dieses Prozesses dringend abzuraten.

Mangelnde Querstabilisierung bei Rotationsinstabilität

Bei fehlender knöcherner Seiten- und Rotationsstabilität ist eine Seitverschiebung möglich, da die transpedikulären Schrauben im Knochen drehbar bleiben und es sich um zwei getrennte Implantate an je einer Bogenwurzelreihe handelt.

Durch ihre sagittale Stellung gewährleisten die Gelenkfortsätze der thorakolumbalen und lumbalen Wirbelsäule die seitliche und rotatorische Stabilität. Deshalb ist bei sämtlichen Rotationsverletzungen bei Verwendung eines kurzstreckigen Implantates eine hintere Rechteckkonstruktion mit Querstabilisierung erforderlich. Die ossäre Seitenstabilität ist auch bei ausgedehnten Tumorresektionen und Laminektomien nicht mehr vorhanden, so dass ebenfalls eine Querstabilisierung notwendig ist.

Spanprobleme

Es ist unbedingt auf eine sorgfältige Schonung des Ileosakralgelenkes bei der Entnahme des kortikospongiösen Spanes dorsal und oberhalb der Spina iliaca posterior superior zu achten. Eigene mittelfristige Nachuntersuchungsergebnisse zeigten, dass erhebliche und persistierende Schmerzen auftreten können, die das subjektiv eingeschätzte Behandlungsergebnis der Fusion verschlechtern und die Zufriedenheit beeinträchtigen (**Abb. 9**). Wird an gleicher Stelle eine Spongiosaentnahme mittels pneumatisch getriebener Raffel durchgeführt, ist aus den gleichen Gründen die Perforation der medialen Kortikalis mit entsprechender Sorgfalt zu vermeiden.

Nur ein dorsomedial entnommener kortikospongiöser Span gewährleistet, unabhängig von den genannten Komplikationsmöglichkeiten, die ventral notwendige Primärstabilität. Die auf die Spondylodese wirkenden Wechselbiegebelastungen können bei einem evtl. weiter lateral entnommenes schwächeres Knochentransplantat trotz dorsaler Instrumentierung zum Einsinken, Ermüden und Bruch führen (**Abb. 10**).

Bestrebungen gehen dahin, dass eine hohe ventrale Primärstabilität durch Augmentation mittels Metallträger (z. B. Harmskorb oder Cages) erreicht oder gar eine Spongiosaentnahme durch Entwicklung geeigneter Biomaterialien überflüssig wird.

Dieses Dokument wurde zum persönlichen Gebrauch heruntergeladen. Vervielfältigung nur mit Zustimmung des Verlages.

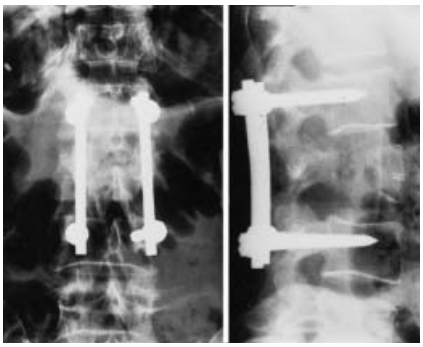

Abb. 10 a Kombinierte ventro-dorsale anatomische Rekonstruktion bei L 2.

Abb. 10 b Spanfraktur nach 6 Wochen.

Abb. 10 c Materialermüdung mit Schraubenbruch nach 6 Monaten.

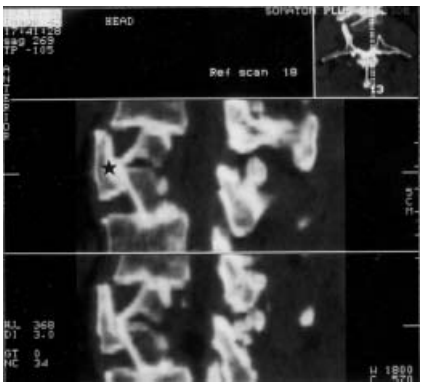

Abb. 10 d Computertomographischer Nachweis der Spanfraktur.

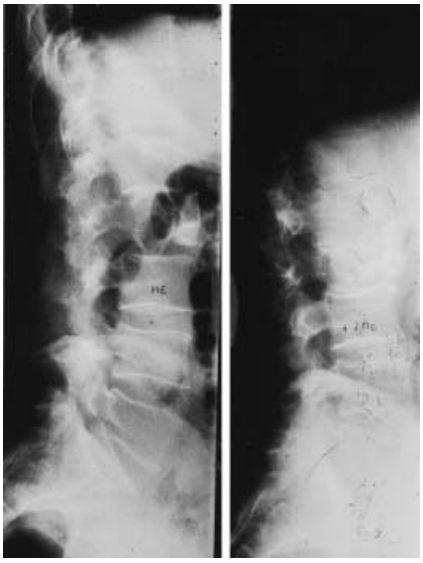

Abb. 10 e Sekundärer Korrekturverlust und Pseudarthrose nach Metallentfernung.

Zugangsfehler

Die Nutzung der standardisierten Zugänge zum jeweiligen verletzten Wirbelsäulenabschnitt sind wie exakte anatomische Kenntnisse und entsprechende Präparation unabdingbare Voraussetzung für ein optimales Operationsergebnis. Genaue Darstellung und Ligatur der Segmentarterien verhindern einen unnötigen intraoperativen Blutverlust genauso wie eine Nachblutung.

Falsche Höhenlokalisationen können bei den ventralen Zugängen zu erheblichen operationstechnischen Problemen führen. Der Verlauf und die Schonung der interkostalen und subkostalen Nerven ist ferner zu beachten. Die Präparation durch die Psoaslogen muss wegen der Gefahr der Nervenschädigung vermieden werden. Besondere Aufmerksamkeit erfordert beim lumbosakralen retroperitonealen Zugang die Darstellung der Iliakalgefäße, um eine Verletzung mit resultierender Massenblutung zu vermeiden oder zu kontrollieren.

Wirbel	Zugang
Th I-Th XI	Thorakotomie links oder dorsaler Zugang
Th XII- L I	Thorakophrenolumbotomie unterhalb der 10. Rippe oder alternativ Zwerchfelleinkerbung von thorakal
L II-L IV	retroperitoneal
L V	transabdomineller oder retroperitonealer Zugang

Die Zugänge sind mit Hinweisen auch auf die möglichen Gefahren detailliert beschrieben [1].

Die Entwicklung minimierter Operationsmethoden in den letzten Jahren reichte von minimalinvasiven offenen Zugängen bis zur rein endoskopischen Technik mit dem Einsatz spezieller Spekula, eines Operationsmikroskopes oder verlängerter endoskopischer Instrumente und Implantate im thorakalen, thorakolumbalen und lumbalen Bereich. Diese Verfahren haben keine höheren Komplikationsraten als die bekannten offenen Zugänge. Bei der endoskopischen Wirbelsäulenchirurgie konnte die Zugangsmorbidität auf ein Drittel gesenkt werden [3].

Indikatorische Fehler

Dorsale, transpedikuläre Stabilisierungssysteme haben sich als zuverlässige Verfahren erwiesen und erlauben mit all ihren Vorteilen eine weitläufige Anwendbarkeit. Bei veralteten Frakturen, ausgedehnten Destruktionen des ventralen Pfeilers, großen und freien Fragmenten im Spinalkanal und relevanter Osteoporose ist die indikatorische Grenze erreicht.

Kombinierte ventro-dorsale Verfahren, die ein Handeln in allen 3 Ebenen ermöglichen, haben ihre klare Indikation bei posttraumatischen Fehlstellungen.

Die Ursache für eine solche Fehlstellungen liegt in einer unzureichenden Therapie, die sich unter drei Gesichtspunkten erklären lässt:

Dieses Dokument wurde zum persönlichen Gebrauch heruntergeladen. Vervielfältigung nur mit Zustimmung des Verlages.

- Fehlbeurteilung des Frakturtyps und dessen Pathomechanik und somit Einsatz einer inadäquaten Therapie [12,16]
- unzureichende operative/konservative Therapie
- falsche Operationstechnik

Veraltete Frakturen

Bei mehr als 10 Tage alten Frakturen kann eine Reposition dislozierter Hinterkantenfragmente durch dorsale Distraktion und Instrumentierung wegen bereits entstandener Kallusformationen und „abgebundenem" Frakturhämatom nicht mehr möglich sein. In diesen Fällen ist die kombinierte ventro-dorsale Spondylodese mit antero-lateraler Dekompression wie auch beim Vorliegen einer signifikanten Spinalkanalstenose indiziert.

Ausgedehnte Destruktion des vorderen Pfeilers

Da der vordere Pfeiler transpedikulär nur beschränkt wieder aufgebaut werden kann, müssen komplette, ausgedehnte Berstungsbrüche des Wirbelkörpers mit Hinterkantenfragmentdislokation und Zerstörung beider benachbarter Bandscheiben von ventral rekonstruiert werden. Bei dieser Frakturform sind Duraverletzungen nicht selten und erfordern den Verschluss.

Freie spinale Fragmente

Durch Distraktion und Ligamentotaxis lassen sich bei Flexions-Distraktionsverletzungen mit Ruptur des hinteren Längsbandes sowie freien durch das hintere Längsband in den Spinalkanal perforierten Fragmenten diese ebenso wenig reponieren wie freie Bandscheibensequester, so dass in diesen Fällen ebenfalls die antero-laterale Dekompression des Spinalkanals mit kombinierter ventro-dorsaler Spondylodese vorzuziehen ist.

Osteoporose

Ein sicherer Halt der transpedikulären Kraftträger in den Bogenwurzeln ist bei ausgedehnter Osteoporose nicht mehr gewährleistet, so dass Korrekturen über das System durch Auslockern nicht möglich sind oder Korrekturen nicht gehalten werden können.

Da die Osteoporosefraktur nicht aus einzelnen Fragmenten besteht, sondern die Spongiosa komprimiert und ausgebuchtet ist, lassen sich auch größere Spinalkanalstenosierungen durch Distraktion nicht beseitigen.

Da es sich bei diesen Patienten häufig um ältere Menschen handelt, ist ohnehin die Operationsindikation kritisch zu prüfen. Sollten Dekompressionen notwendig sein, ist eine zusätzliche Stabilisierung in situ möglich und notwendig.

Rein ventrale Verfahren

Neben der effektiven Dekompression unter Sicht erlaubt der ventrale Zugang auch die sichere Platzierung des gegenüber der transpedikulären Spongiosaplastik biomechanisch höherwertigen kortikospongiösen Spanes. Das Risiko einer Instabilität des Transplantates wird umso größer, je ausgedehnter die ventrale Spondylodese ist. Wenn auf ein dorsales Implantat verzichtet wird, ist dann eine ventrale Instrumentierung gleichzeitig immer notwendig.

Es zeigen sich zunehmend Tendenzen zu rein ventralen Verfahren in der Behandlung instabiler Verletzungen der thorakalen und lumbalen Wirbelsäule aufgrund des aufwendigeren ventro-dorsalen Vorgehens.

Relevante Instabilitäten des Frakturtyps B und C [12] können nach unserem Erachten mit den zur Zeit vorhandenen ventralen Implantaten noch nicht zuverlässig stabilisiert werden. Wir sehen allenfalls die Indikation bei Typ A 3-Berstungsbrüchen für gegeben, wobei wir eine zusätzliche äußere Korsettfixation für 6 Wochen anschließen. Dabei können erhebliche operationstechnische Probleme durch evtl. notwendige ventrale Revisionseingriffe bei Implantatversagen entstehen (**Abb. 11**).

Zusammenfassung

Wesentlicher Bestandteil der intra- und postoperativen Komplikationen stellen die Infektion und die Fehlplatzierung der transpedikulären Schrauben dar. Fehlbeurteilung des Frakturtyps, unzureichende operative Therapie und falsche Operationstechnik sind Gründe für Korrekturverluste und sekundäre Fehlstellungen. Dreidimensionales Vorstellungsvermögen, gute anatomische und biomechanische Kenntnisse sowie das Beherrschen sämtlicher erforderlicher Zusatzeingriffe sind neben dem Beachten der Fehlermöglichkeiten Grundvoraussetzung für ein optimales Ergebnis bei der operativen Behandlung von Verletzungen der Brust- und Lendenwirbelsäule. Um technische, operationstaktische und indikatorische Fehler und deren häufig irreversible Folgen für den Patienten zu verhindern sind eine exakte Operationstechnik, ausreichende Erfahrung, die Kenntnisse indikatorischer Grenzen und das Beherrschen alternativer Stabilisierungsverfahren unabdingbare Voraussetzung.

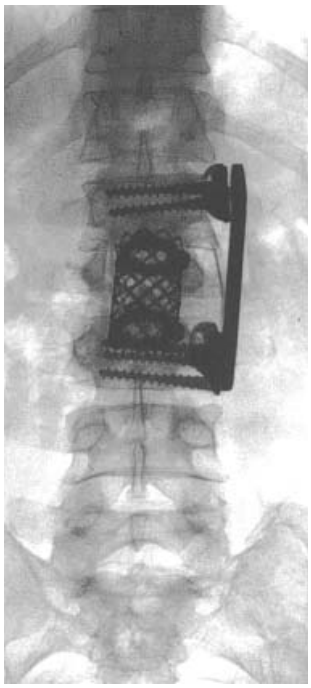

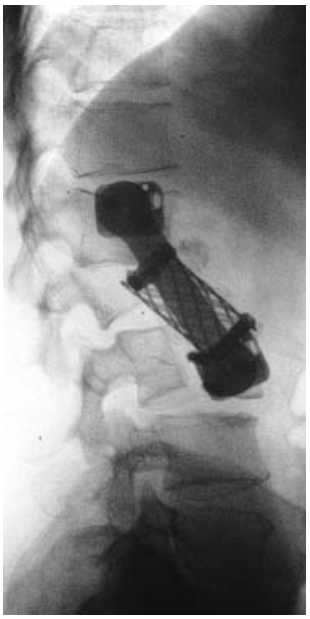

Abb. 11 a u. b
Ausriss der gesamten Instrumentation mit Spaltung des unteren Wirbelkörpers nach ventraler bisegmentaler A3-Fraktur durch vollständige Negierung der Nachbehandlungsmaßnahmen durch den Patienten.

Dieses Dokument wurde zum persönlichen Gebrauch heruntergeladen. Vervielfältigung nur mit Zustimmung des Verlages.

Literatur

[1] Bauer R, Kerschbaumer F, Poisel S. Operative Zugangswege in Orthopädie und Traumatologie. Stuttgart; New York: Thieme, 1986

[2] Bastian L, Knop C, Lange U, Blauth M. Transpedikuläre Implantation von Schrauben im Bereich der thorakolumbalen Wirbelsäule. Orthopäde 1999; 28: 693 – 702

[3] Beise R, Potulski M, Bühren V. Thorakoskopisch gesteuerte Instrumentation an BWS und LWS. Trauma Berufskrankh 2000; 2: S251 – S256

[4] Daniaux H. Transpedikuläre Reposition und Spongiosaplastik bei Wirbelkörperbrüchen der unteren Brust- und Lendenwirbelsäule. Unfallchirurg 1986; 89: 197 – 213

[5] Dick W. The „Fixateur Interne" as a versatile Implant for Spine Surgery. Spine 1987; 12: 882 – 900

[6] Esses SI, Sachs BL, Dreyzin V. Complications Associated with the Technique of Pedicle Srew Fixation. A Selected Survey of ABS Members. Spine 1993; 18: 2231 – 2239

[7] Faciszewski T, Winter RB, Lonstein JE, Denis F, Johnson L. The Surgical and Medical Perioperative Complications of Anterior Spinal Fusion Surgery in the Thoracic and Lumbar Spine in Adults. Spine 1995; 20: 1592 – 1599

[8] Heini P, Scholl E, Wyler D, Eggli S. Fatal cardiac tamponade associated with posterior spinal instrumentation. A case report. Spine 1998; 20: 2226 – 2230

[9] Kaneda K, Taneichi H, Abumi K, Hashimoto T, Satoh S, Fujiya M. Anterior Decompression and Stabilization with the Kaneda Device for Thoracolumbar Burst Fractures Associated with Neurological Deficits. J Bone Joint Surg Am 1997; 79: 69 – 83

[10] Knop C, Bastian L, Lange U, Blauth M. Transpedikuläre Spongiosaplastik am thorakolumbalen Übergang. Orthopäde 1999; 28: 703 – 713

[11] Knop C, Blauth M, Bühren V, Hax PM, Kinzl L, Mutschler M, Pommer A, Ulrich C, Wagner S, Weckbach A, Wentzensen A, Wörsdörfer O. Operative Behandlung von Verletzungen des thorakolumbalen Überganges Teil 2: Operation und röntgenologische Befunde. Unfallchirurg 2000; 103: 1032 – 1047

[12] Magerl F, Aebi M, Gertzbein SD, Harms J, Nazarian S. A comprehensive classification of thoracic and lumbar injuries. Eur Spine J 1994; 3: 184 – 201

[13] McLain RF, Sparling E, Benson DR. Early Failure of Short-Segment Pedicle-Instrumentation for Thoracolumbar Fractures. A Preliminary Report. JBJS 1993; Vol. 75-A: 2: 162 – 167

[14] Ohlin A, Karlsson M, Düppe H, Hasserius R, Redlund-Johnell I. Complications After Transpedicular Stabilization of the Spine. Spine 1994; 19: 2774 – 2779

[15] Pickett J, Blumenkopf B. Dural lacerations and thoracolumbar fractures. J Spinal Disord 2 1989; 2: 99 – 103

[16] Stoltze D, Harms J. Korrekturen posttraumatischer Fehlstellungen. Orthopäde 1999; 28: 731 – 745

[17] Weckbach A, Pickel H, Knop C. Wiederherstellung der vorderen Säule, Ergebnisse nach transpedikulärer Spongiosatransplantation. Öffentliches Symposium der „Arbeitsgemeinschaft Wirbelsäulenchirurgie" der DGU, Murnau, 9.2.1996

[18] Yuan HA, Garfin SR, Dickmann CA, Mardjetko SM. A Historical Cohort Study of Pedicle Srew Fixation in Thoracic, Lumbar, and Sacral Spinal Fusions. Spine 1994(19); S 105: 2279 – 229

Dr. med. Rainer Roth
Oberarzt
Prof. Dr. med. Otto Wörsdörfer
Direktor der Unfallchirurgisch/
Orthopädischen Klinik

Städtisches Klinikum Fulda
Pacelliallee 4
D-36043 Fulda

Dieses Dokument wurde zum persönlichen Gebrauch heruntergeladen. Vervielfältigung nur mit Zustimmung des Verlages.