

# Grundlagen der Osteotomie

## Indikation, Planung, Instrumente und Implantate, operationstechnische und biomechanische Prinzipien

■ H.-D. Strube, M. Starker

### Zusammenfassung

Osteotomien haben nach wie vor eine große Bedeutung in der Knochenchirurgie. Sie wurden bereits als posttraumatische Korrekturingriffe bzw. zur Wachstumslenkung des Knochens vor Einführung stabilisierender Implantate durchgeführt. Sie erlebten einen wahren Aufschwung, nachdem durch die Möglichkeit der radiologischen Abbildung des Knochens das Ausmaß der Achsabweichung numerisch erfasst werden konnte. Unsere „knochenchirurgischen“ Lehrmeister waren hierbei, wie z.B. M. Kirschner, wahre Künstler dieser Verfahren. Heute sind speziell Korrekturosteotomien in Anbetracht der primär selbst bei schwierigen Frakturen gegebenen Stabilisierungsmöglichkeiten etwas in den Hintergrund getreten, sie werden aber unverändert mit großem Erfolg im Kindesalter zur Wachstumskorrektur durchgeführt. Osteotomien sind Eingriffe, die große prä- und in-

traoperative Erfahrung beim Operateur erfordern. Natürlich handelt es sich um Wahleingriffe, die – einmal ganz abgesehen von kosmetischen Gesichtspunkten – vor allem manifeste oder drohende Gelenkbeschwerden lindern und die Gelenkfunktion verbessern sollen. Dies beinhaltet bei posttraumatischen oder angeborenen Achsabweichungen wesentliche Veränderungen hinsichtlich der Gelenkbelastung, hat Auswirkungen auf den Kapselbandapparat und zieht morphologische Knorpel-/Knochenveränderungen nach sich. Neben den Indikationen in Orthopädie und Unfallchirurgie werden im folgenden die für die verschiedenen Arten der Osteotomien grundsätzlich erforderlichen prä- und intraoperativen Voraussetzungen dargestellt, von der Planung über die instrumentelle Durchführung und deren Handhabung sowie die erforderlichen Implantate bis hin zur Nachbehandlung.

krankheit zu vermeiden. Dennoch werden gerade im Kindesalter häufig minimalinvasive Osteosynthesen in Form von perkutanen Kirschner-Drähten angewandt, die eine zusätzliche Gipsruhigstellung benötigen. Im Kindesalter ist eine 3- oder 4-wöchige Gipsruhigstellung einer Extremität ohne gravierende Nebenwirkungen möglich. Zum andern ist die Montage eines großen metallischen Stabilitätsträgers in Gelenknähe, wo üblicherweise die Korrekturosteotomien durchgeführt werden, durch offene Wachstumsfugen behindert. Im entferntesten Sinne fällt auch die Korrekturarthrodese eines zerstörten Gelenkes unter das Kapitel Osteotomie, da auch in diesem Fall eine pathologische Gelenkstellung korrigiert werden muss. Auch an der Wirbelsäule müssen mitunter achskorrigierende Osteotomien durchgeführt werden, wie z.B. bei der Aufrichtungsosteotomie bei Morbus Bechterew oder posttraumatischen statisch wirksamen Achsabweichungen der Wirbelsäule.

Indikationen zur Osteotomie sind statische Probleme (Achsabweichung), Verbesserung von Biomechanik und Biologie, Schmerzreduktion u. Funktionsverbesserung an Gelenken (Knorpelschäden), sowie kosmetische Effekte (Verlängerung oder Verkürzung).

### Einleitung

#### Definition und allgemeine Indikationsbereiche

Behandlungsziel ist letztendlich immer die Korrektur einer pathologischen Gelenkstellung, um eine physiologische Knorpelbelastung zu erreichen. Gelenkfehlstellungen müssen, gerade an der belasteten unteren Extremität, als präarthrotische Deformitäten angesehen werden.

Achsabweichungen an den oberen Extremitäten werden erst zeitlich sehr viel später als an den unteren Extremitäten

eine Arthrose nach sich ziehen. Eine Gelenkfehlstellung kommt an den oberen Extremitäten durch ein funktionelles Defizit zum Ausdruck. Eine weitere Indikation zur Osteotomie ist das Erreichen verbesserter biomechanischer Bedingungen zur Ausheilung einer Pseudarthrose, z.B. am Schenkelhals.

Osteotomien werden eingesetzt zur Beseitigung von Extremitätenlängendifferenzen, entweder in Form einer Verlängerungsosteotomie oder auch Verkürzungsosteotomie. Die Prinzipien der Stabilisierung einer Osteotomie sind mit den Prinzipien der stabilen Osteosynthese bei der operativen Frakturbehandlung identisch. Es soll, wenn irgendwie möglich, eine übungsstabile Osteosynthese erreicht werden, um Gipsruhigstellung und damit die Symptome der Fraktur-

#### Anmerkung zur geschichtlichen Entwicklung

Das Studium alter chirurgischer Lehrbücher zeigt, dass Operationsverfahren mit alleiniger Osteotomie um so häufiger vorkamen, je weniger man mit den operativen Frakturbehandlungsverfahren unter Verwendung von geeigneten Implantaten vertraut war bzw. als es diese noch nicht gab.

Dies erklärt auch, dass derartige Korrekturingriffe später mit zunehmender Spezialisierung und immer diffizileren Implantaten mehr und mehr in Vergessenheit geraten sind. Man denke nur an

den heutzutage schnellen Entschluss zu nicht hüftkopferhaltenden Methoden bei der medialen Schenkelhalsfraktur selbst bei jüngeren Patienten, statt hier bestimmten Umlagerungsverfahren den Vorzug zu geben, wie z. B. mit der bewährten Winkelplatte der AO.

Unsere Lehrmeister waren deshalb bei Osteotomien in der Tat wahre Lehrmeister. Man denke nur an die grundlegenden Erkenntnisse von Pauwels am coxalen Femur sowie vorher u. a. durch Kirschner bis hin später zu M.-E. Müller, einem Meister der hüftnahen Osteotomien. Osteotomien wurden zur Frakturbehandlung in Kombination mit speziellen Gipsverbänden zwecks Fixierung des Korrekturergebnisses benutzt sowie nicht selten auch zur Entfernung von die Funktion behindernden Kallusformationen nach einer Fraktur (**Abb. 1**).

Ebenso stand für die verschiedenen Osteotomieformen bereits ein vielfältiges Instrumentarium zur Verfügung (**Abb. 2a u. 2b**).

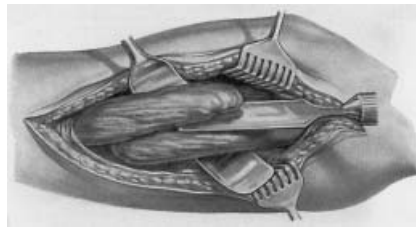
Das Studium „Historischer Operationslehren“ dokumentiert die unveränderte Aktualität heute anscheinend veralteter Operationsmethoden unserer Chirurgischen Lehrmeister.

### Instrumentarium

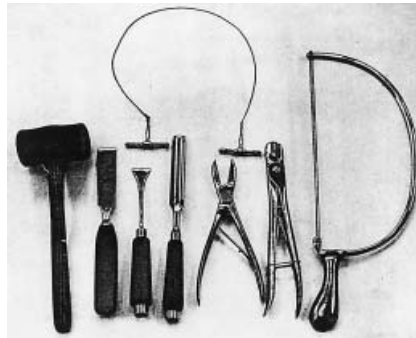
Für die korrigierende Durchtrennung eines Knochens benötigen wir im wesentlichen folgende Instrumente: Meißel, Osteotom und Säge sowie Hammer und verschiedentlich auch Bohrer und Kirschner-Drähte. Um intraoperativ Messungen durchführen zu können, sind Zentimetermaß und verschiedene Winkelmesser unabdingbar. Hinzu kommt als ebenso wichtiges äußeres Hilfsmittel ein gut zu handhabender Röntgenbildverstärker sowie ein Operationstisch, der zur Durchleuchtung geeignet ist.

**Osteotome** sind beidseits angeschliffen und werden entsprechend der Namengebung zur Durchtrennung des Knochens benötigt. Allerdings lassen sich hiermit nur relativ „weiche“ Knochen, wie z. B. bei Kindern und Jugendlichen, durchtrennen. Knochen von Erwachsenen sind zu hart und müssen vorgebohrt bzw. angebohrt werden.

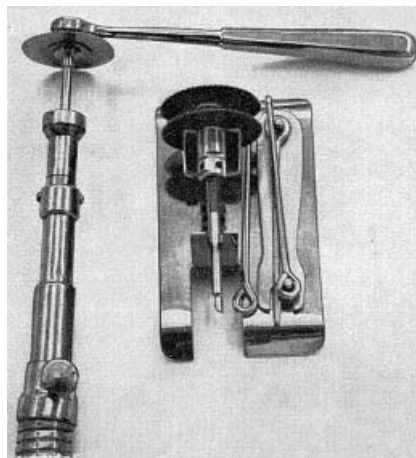
**Meißel** sind nur einseitig angeschliffen. Ihre Oberfläche kann glatt oder gebogen sein und es gibt sie in Haltegriffe einspannbar in verschiedener Breite je



**Abb. 1** Trennung der durch Kallusmasse fixierten Fragmente einer in schlechter Stellung verheilten Femurfraktur (Lehrbuch von Kirschner u. Nordmann, 1944).



**Abb. 2a** „Historisches Instrumentarium“ für Osteotomien (1940): Gummihammer, Meißel, Listonsche Schere, Rippenschere, Bogen- und Drahtsäge.



**Abb. 2b** Kreissäge mit zweitem Handgriff und doppelschneidige Kreissäge.

nach Knochendicke (also z. B. Femur oder Metatarsale I).

Sie dienen vorrangig für Eingriffe an der Knochenoberfläche wie z. B. für die Dekortikation oder das Abmeißeln von Periostlamellen bzw. Spänen.

Daneben gibt es spezielle Hohlmeißel zur bogenförmigen Osteotomie und zur Bildung von Knochenrinnen.



**Abb. 3** Verschiedene Meißel und ein langes schmales Osteotom.

Für dünne Knochen, wie z. B. bei der Hallux-valgus-Osteotomie, eignen sich am besten dünn geschliffene Messermeißel (**Abb. 3**).

### Handhabung von Osteotomen und Meißeln

Das Eintreiben eines Meißels oder Osteotoms erfolgt am besten mit einem Hammer, der aus dem gleichen Material ist wie die Aufschlagseite am Meißel bzw. Osteotom. Die Durchtrennung eines Knochens ist anders als bei einem Holzklötz mit einem Beil durch gerades Vorantreiben des Meißels oder Osteotoms kaum möglich. Besser ist es, durch abwechselnd beidseitiges schräges Aufsetzen auf den Knochen eine Rinne zu bilden, die allmählich vertieft wird. König und Perthes als Meister der Osteotomie lehrten, dass man die beabsichtigte Durchtrennungslinie vorher dadurch ganz genau festlegen sollte, indem man sie durch in geringem Abstand voneinander angelegten Bohrlöchern vorzeichnet und dann die zwischen diesen Bohrlöchern gelegene Knochenbrücke durchtrennt. Ein Verfahren, was auch heute noch Gültigkeit hat bei der Kortikotomie der Verlängerungsosteotomie.

**Sägen** werden als Stichsägen benutzt und machen eine gezackte Schnittfläche, wobei die Zacken gegeneinander gebogen sind, um neu schneiden zu können.

Eine reziproke (oszillierende) Säge hat doppelseitig angeschliffene Zacken. Es gibt eine große Zahl von Sägeblättern, so dass für jede Situation das gewünschte

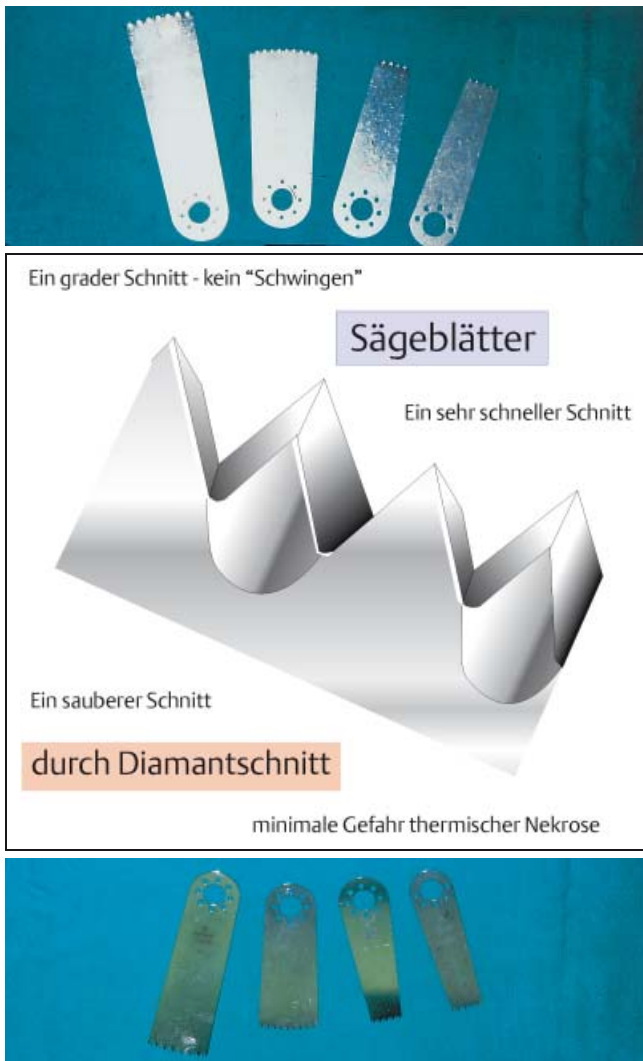

Abb. 4a Anforderungen an Sägeblätter.

möglichst starre bzw. nicht vibrierende Sägeblatt verfügbar ist. Zu vermeiden sind zu breite Sägeblätter, die die benachbarten Weichteile schädigen können (Abb. 4a u. b).

Allerdings gibt es auch heute bereits Antriebsmaschinen für Sägen, bei denen man das Ausmaß der Oszillation verändern kann. Um dem Sägeblatt jedoch überhaupt die Möglichkeit zur Oszillation zu geben, sollte ein Ende des Sägeblattes aus dem Knochen heraus schauen. Es wird also zunächst erst eine Kortikalis gesägt, dann die zweite Kortikalis, zum Schluss die in der Mitte verbleibende Knochenbrücke. Der Einsatz von Meißel, Osteotom und Säge sollte grundsätzlich unter Schutz von Hohmann- oder Müller-Hebeln erfolgen. Die Sägeblätter werden in eine mit Pressluft oder mit Akku angetriebene Maschine eingespannt und so fest fixiert, dass sie nicht vibrieren kön-

nen. Akku-Maschinen sind im Sinne der Asepsis gegenüber den Pressluft-Maschinen mit den unhandlichen Schläuchen vorteilhaft, haben aber mitunter den Nachteil, dass der Akku zu schwach oder zu rasch verbraucht ist. Die Hauptgefahr einer Knochenschädigung beim Sägevorgang ist die Hitzeentwicklung. Das Metallblatt muss deshalb kontinuierlich mit Ringer-Lösung während des Sägevorganges gekühlt werden. Der Sägevorgang sollte rasch ohne Verzögerung durchgeführt werden. Dabei wird Sägemehl produziert, das die Haversschen Kanäle verstopft. Die Osteotomiefläche des Knochens sollte deshalb gut abgespült werden. Gleichzeitig mit dem Spülvorgang müssen die Flüssigkeit und das aus der Osteotomiefläche austretende Blut aus Sterilitätsgründen und zwecks besserer Übersicht kontinuierlich abgesaugt werden.

Optimales Instrumentarium mit hochwertigen Sägeblättern sind Voraussetzung für eine einwandfreie Osteotomie mit problemloser Ausheilung.

Arten und Formen der Osteotomie

Während in der „vorantiseptischen Ära“ zur Infektionsprophylaxe meistens die „subkutane Osteotomie“ mit einem der

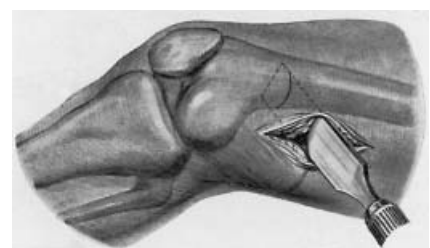


Abb. 5 „Subkutane“ Osteotomie (n. Kirschner).

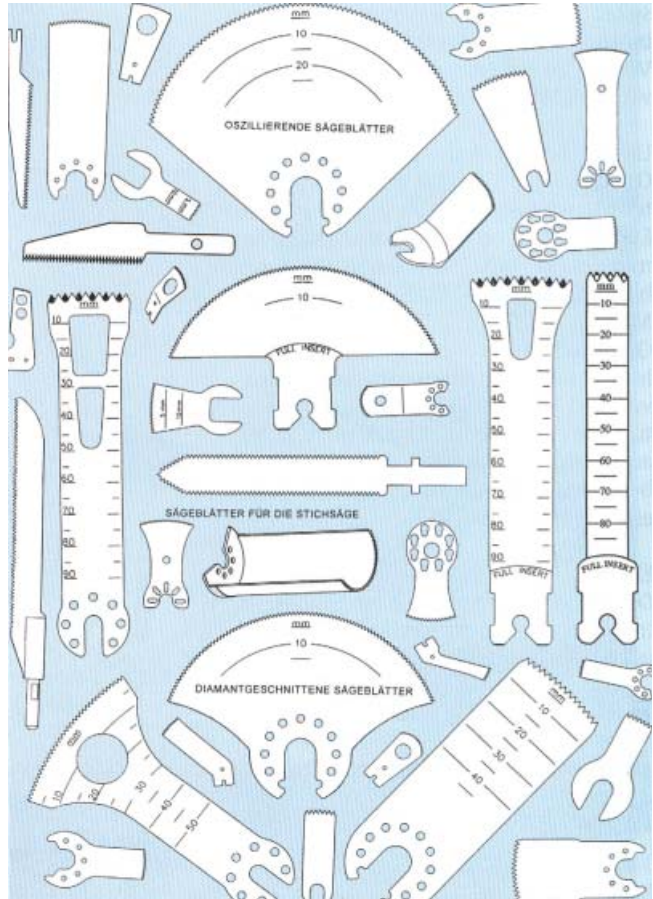


Abb. 4b Überblick zahlreicher Varianten von Sägeblattformen für Osteotomien.



Breite des Meißels entsprechenden Hautschnitt vorgenommen wurde, ist man danach zur heute teilweise minimalinvasiven „offenen Osteotomie“ übergegangen.

Hierunter versteht man die „periostale Osteotomie“, wobei die Knochenhaut längsgeschlitzt und dann sehr vorsichtig ringförmig mit dem Raspatorium abgehelt wird.

Bei einer „extraperiostalen Osteotomie“ kann das umgebende Gewebe weniger geschont werden und es besteht die Gefahr der Ernährungsstörung des Knochens und der seitlichen Verschiebung wegen des unterbrochenen Periostschlauches.

Die „kortikale Osteotomie“ der langen Röhrenknochen kann beim Kind mit einem Osteotom vorgenommen werden.

Beim Erwachsenen muss die Kortikalis mit der Säge durchtrennt bzw. zunächst die Richtung durch Vorbohren markiert werden. Spongioser Knochen wird bei Kindern und Erwachsenen mit einem Osteotom durchtrennt.

Osteotomieren ist nicht gleichzusetzen mit dem simplen Durchsägen eines Knochens, sondern beinhaltet das Beherrschen einer Vielzahl kunstvoller Möglichkeiten zur sinnvollen Veränderung von Biomechanik und Biologie der Knochenarchitektur unter gleichzeitiger Berücksichtigung geeigneter Stabilisierungsmethoden.

Bei den Osteotomieformen unterscheiden wir hierbei die lineare und gebogene sowie die keilförmige Osteotomie.

Die *lineare Osteotomie* (n. Kirschner) ist die einfachste Form des Winkelausgleichs einer Achsenabweichung (z. B. nach in Varusstellung verheilte Fraktur). Hierzu wird der Knochen in Höhe der Abbiegung durchtrennt, dann begradigt bzw. aufgerichtet und das Resultat mit entsprechenden Metallimplantaten fixiert. Bei der linearen Osteotomie kommt es stets zu einer wenn auch geringfügigen Verlängerung des Knochens (Patientenaufklärung!).

Trotzdem ist die Zerrung der Gefäße und Nerven selbst bei Ausgleich stärkster Verkrümmungen dann nicht zu befürchten, wenn die Gliedmaße in leichter Beugeposition des körpernen und – fernen Gelenkes gelagert wird. Meist ist eine derartige Veränderung sogar erwünscht.

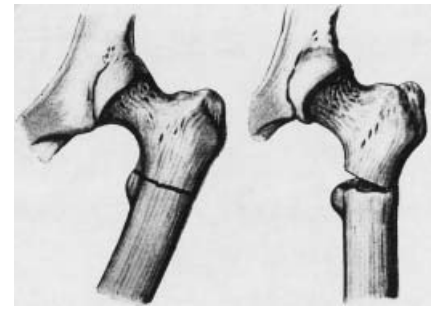
Die bei der linearen Osteotomie an der konkaven Seite entstehende Knochenfläche kann je nach Ausmaß der eigenen Kallusüberbrückung überlassen werden oder aber mit autologer Späne bzw. einem eingepressten Span gefüllt werden (**Abb. 6**).

*Keilosteotomien* müssen präoperativ exakt geplant werden. Hierbei werden die neu geschaffenen Knochenflächen genau aufeinander gepasst, so dass keine Verlängerung bzw. Knochenlücke entsteht, vielmehr eine geringfügige Verkürzung, worüber der Patient genau aufgeklärt werden muss!

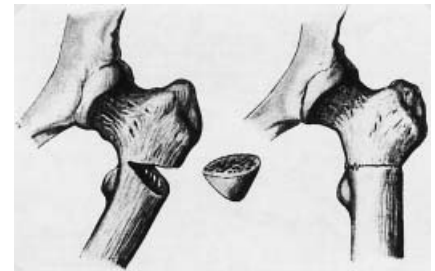
Die Keilform kann durch Vorbohren sicher festgelegt werden. Die Herausnahme erfolgt mit Säge und Meißel. Bei Zweifel über die richtige Form des Keiles ist eine Markierung mit K-Drähten und Kontrolle mit dem BV vorzunehmen. Die gegenseitige Kortikalis und das Periost sollen mit einer schmalen Brücke erhalten bleiben, um eine bessere Stabilität zu gewährleisten (**Abb. 7**).

*Bogenförmige Osteotomien* basisnah durchgeführt erlauben es, in drei Raumebenen zu korrigieren ohne diese Verkürzungen hinnehmen zu müssen (**Abb. 8**). Der Ort der Osteotomie ist jedoch von grundlegender Bedeutung für eine erfolgreiche Operation. Der Verlauf des Schwerelots nach Mikulicz an der unteren Extremität lässt sich bei einer Tibia vara natürlich auch durch eine valgierende suprakondyläre Osteotomie korrigieren. Das fatale Ergebnis wäre jedoch eine schrägverlaufende Kniebasislinie. Ob eine varische Beinachse supra- oder infrakondylär zu korrigieren ist, entscheidet der Verlauf der Kniebasislinie zur Mikuliczlinie hin. Wird dies berücksichtigt, so wird nach der Korrekturosteotomie die Kniebasislinie wieder horizontal stehen.

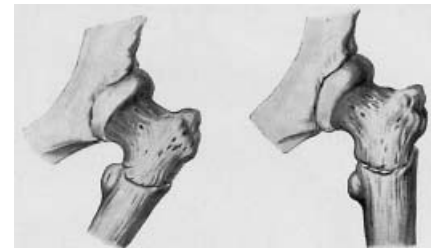
Bestehen auch bei diesem einfachen Merksatz Probleme mit der Lokalisation der Osteotomie, so müssen die einzelnen Extremitätenknochen in Achsen- und Winkelstellung einzeln vermessen werden, so dass es gelegentlich auch nötig sein kann, dass z. B. eine ausgeprägte Varusfehlstellung einer unteren Extremität sowohl infra- als auch suprakondylär korrigiert werden muss. Wenn wir eine Gelenkstellung korrigieren wollen, so empfiehlt es sich, diese Korrektur in unmittelbarer Nähe des betroffenen Gelenkes durchzuführen. Wir befinden uns anatomisch dann in der Metaphyse und haben



**Abb. 6** „Lineare“ Osteotomie.



**Abb. 7** „Keilförmige“ Osteotomie.



**Abb. 8** „Bogenförmige“ Osteotomie.

natürlich den Vorteil, dass eine schnelle und sichere knöcherne Konsolidierung der Osteotomie in der Metaphyse ungleich schneller eintritt als bei der diaphysären Lokalisation. Liegt z. B. eine achsenwirksame, in Fehlstellung verheilte Tibiafraktur in Schaftmitte vor, so wird hierdurch sowohl die Gelenkstellung des Kniegelenkes als auch des oberen Sprunggelenkes beeinflusst. Will man diese Achsenfehlstellung gelenknah korrigieren ist es nötig, sowohl am Schienbeinkopf als auch supramalleolär Korrekturen durchzuführen.

In einer solchen Situation ist es natürlich eleganter, diaphysär am Ort der Achsenabknickung zu korrigieren, da an diesem Ort der Osteotomie Knie- und Sprunggelenksstellung beeinflusst werden. Es muss im jeweiligen Fall individuell entschieden werden, mit welchem Verfahren das gewünschte Ergebnis am schnellsten und sichersten erreichbar ist. Kinder mit einer Vitamin-D-resistenten Rachitis entwickeln üblicherweise extreme Varusver-

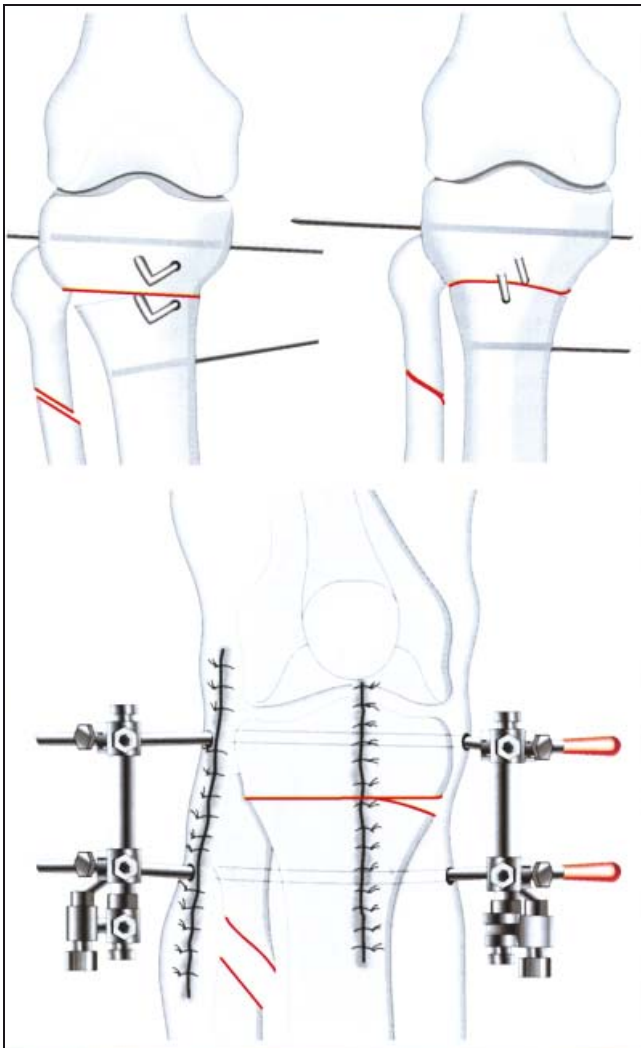


Abb. 9 „Pendelosteotomie“ am Tibiakopf mit Fixateur externe.

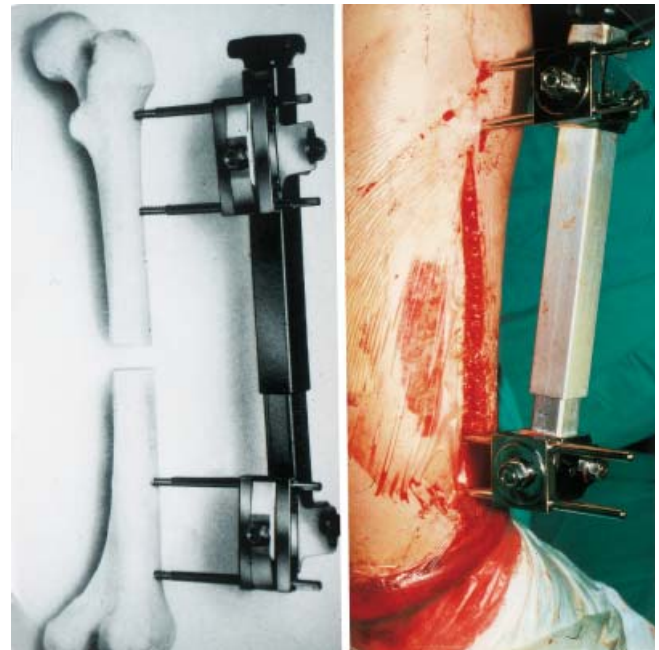


Abb. 10 Distraktionsapparat n. Wagner zur Verlängerungsosteotomie am Femur.

biegungen sowohl an Ober- und Unterschenkel. Eine spontane Korrektur dieser Achsenfehlstellung ist bei solchen metabolischen Knochenstörungen durch das zunehmende Längenwachstum nicht zu erwarten. Bei Kindern empfiehlt sich in solchen Situationen die Korrekturosteotomie auf Höhe des Scheitelpunktes einzeitig an Ober- und Unterschenkel.

Ähnlich ist das Prinzip bei der *V-förmigen-Pendelosteotomie*, wobei die Fixation und Kompression der Osteotomieflächen entweder mit Steinmann-Nägeln und äußerem Spanner oder mit Osteosynthesepfatten erfolgt.

So z.B. bei der infrakondylären Pendelosteotomie am Tibiakopf wegen Gonarthrose infolge einer Varus- oder Valgusdeformität.

Bei einer derartigen Lokalisation muss natürlich die Fibula an der richtigen Stelle schräg mitosteotomiert werden, also ca. 8 cm distal des Gelenkspaltes unter penibler Schonung des Nervus fibularis (Abb. 9).

Ein nennenswerter *Längenausgleich* kann ausser durch die schräge oder gerade Osteotomie am ehesten durch die *trepfenförmige Methode* am Femur oder der Tibia erzielt werden.

Hier können mit dem Distraktionsapparat von Wagner zahlreiche vorher bestandene Nachteile behoben werden (Abb. 10).

Noch mehr Möglichkeiten haben sich hierbei durch die Ringfixateure ergeben.

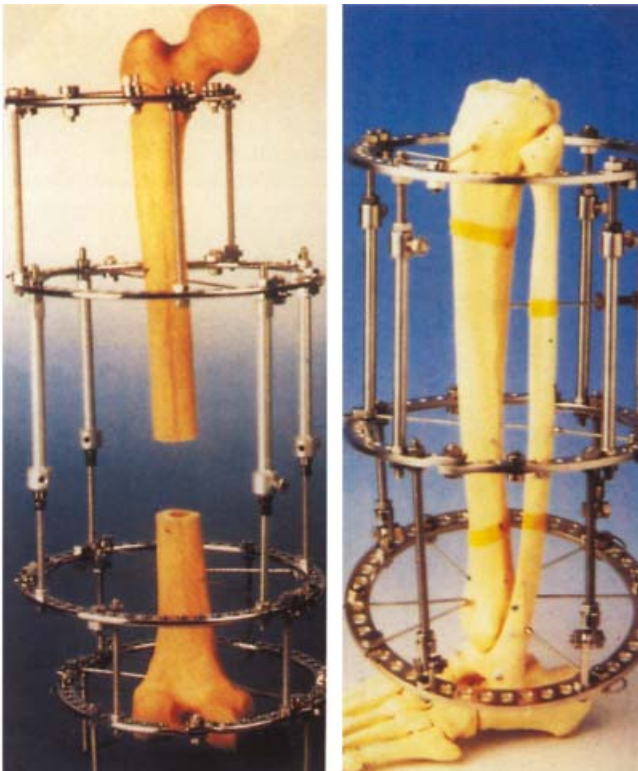
In diesem Zusammenhang wissen wir heute, dass die Dehnungsschäden an der Haut viel bedeutsamer sind als die-

nigen der darunter befindlichen Weichteilsstrukturen (Nerven, Gefäße, Sehnen und Muskeln).

Trotzdem bleibt die Verlängerungsmöglichkeit infolge generell beschränkter Dehnbarkeit der Weichteile auf eine obere Grenze von allenfalls 8–10 cm begrenzt. Ein Nachteil ist jedoch ausser der Gefahr der Pininfekte die lange Entlastungszeit von bis zu einem Jahr und mehr sowie ohnehin die Tatsache, dass nicht jeder Patient für eine solche Montage geeignet ist (Abb. 11).

Eine *Verkürzungsosteotomie* ist die Ausnahme und wird allenfalls bei gravierenden posttraumatischen funktionellen Störungen, Schmerzen und Achsabweichungen durchgeführt.

Der Sägeschnitt wird je nach Dicke des Sägeblattes zu einem Knochenverlust



**Abb. 11** Ringfixateur-Montagen zur Verlängerung oder Defektaufbau.

Es ist speziell hier die Arthrodesis zudem keinesfalls ein „verstümmelnder“ Eingriff, da sie funktionell wesentlich besser kompensiert wird als an den großen Gelenken.

Auch hier kommt es hinsichtlich der angestrebten Arthrodesenstellung von Tibia und Talus (physiologische Außenrotationsstellung und Neutralstellung des Fußes zum Unterschenkel) auf die exakte Resektion bzw. Osteotomie an (**Abb. 12**).

Ein weiteres Beispiel für eine Resektions-/Kompressionsarthrodesis ist diejenige am Kniegelenk, wobei dieses Verfahren hier jedoch weitestgehend zu einem Sekundäreingriff geworden ist und ohnehin bei Ärzten und vor allem bei Patienten nie populär war. Eine derartige Arthrodesis erfolgt entweder mit einem Fixateur externe oder mit speziellen Kompressionsplatten. Ähnlich verhält es sich am Hüft- und Schultergelenk (**Abb. 13**).

#### Implantate

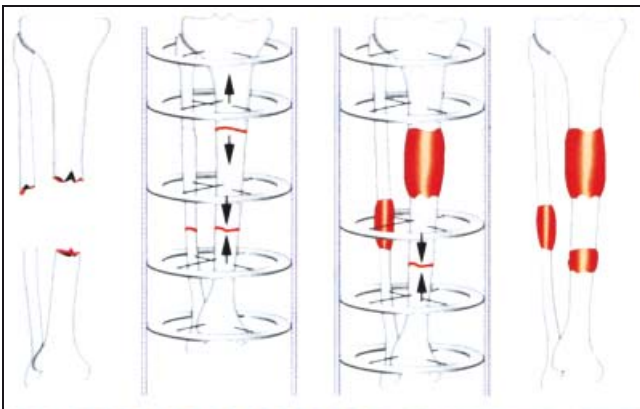
Als Osteosynthesemittel zur Stabilisierung nach der Osteotomie steht uns eine Vielzahl von differenziert anzuwendenden Implantaten zur Verfügung. Sie reichen von der simplen solitären Spongiosaschraube wie z.B. bei der Arthrodesis am oberen Sprunggelenk über gerade, gebogene und abgewinkelte Platten sowie Nägel bis hin zu internen und externen Fixateuren.

Hinzu kommt, dass die Plattenlochgeometrie Seitwärtsneigungen der Schrauben bis zu 40° zulässt und dass sich Platten auf Grund ihrer mechanischen Eigenschaften problemlos formen lassen und das Risiko allergischer Reaktionen wegen der Möglichkeit der Verwendung von Titanimplantaten ohnehin weitgehend entfällt.

Nicht nur historisch (Entwicklung durch die AO!), sondern unverändert aktuell sind hierbei Winkelplatten einzuordnen.

Sie kommen vorrangig am proximalen und distalen Femur als 95°-Winkel- bzw. Kondylenplatte zum Einsatz sowie als eigentliche Osteotomieplatte mit einem vorgegebenen Winkel von 110°, 120° und 130° (**Abb. 14**).

Ihre Anwendungen setzt schon in der Frakturenbehandlung, insbesondere aber bei Korrekturosteotomien eine penible präoperative Planung mit Röntgen-



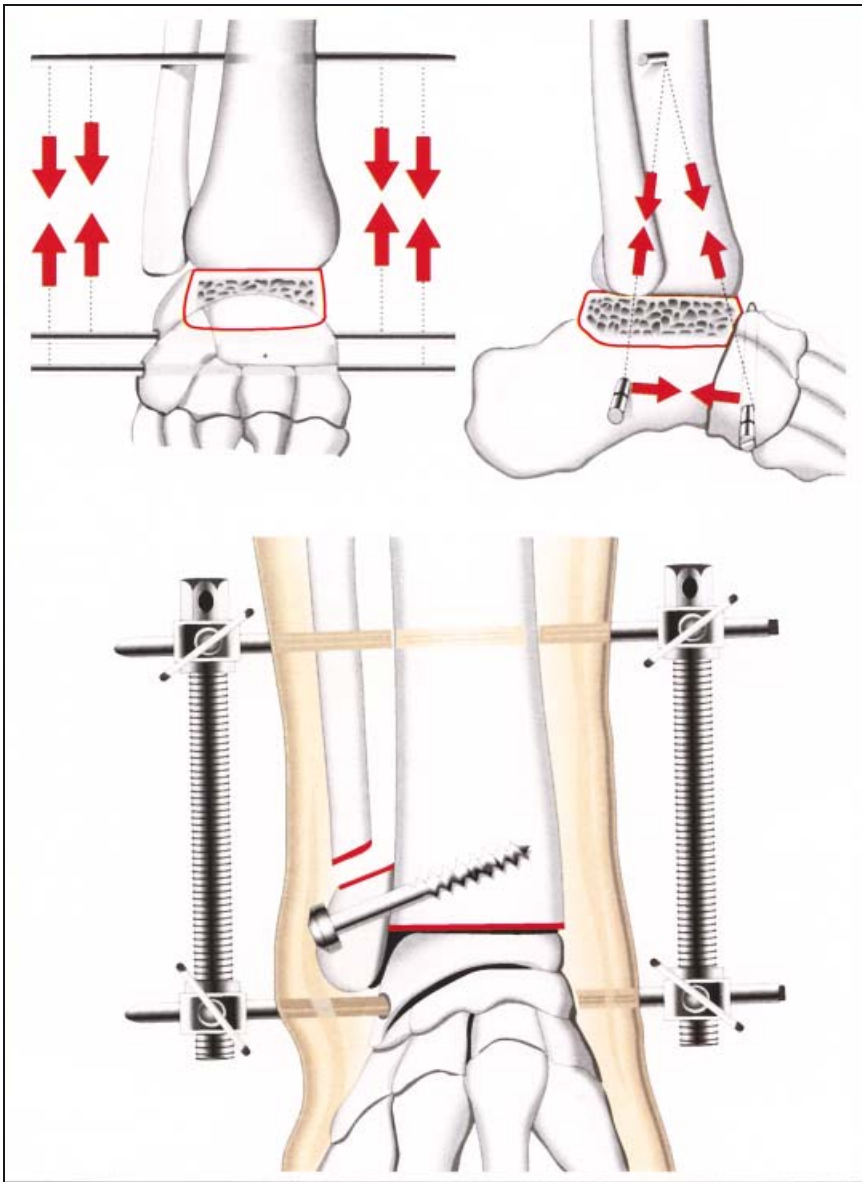
führen. Dies ist z.B. zu berücksichtigen, wenn man z.B. wegen eines Ellenvorschubes eine Z-förmige Verkürzungsosteotomie der Elle durchführen möchte. Bei Verwendung eines 1 mm starken Sägeblattes wird allein durch die Osteotomie der beiden Z-Schenkel eine Verkürzung von 2 mm entstehen. Möchte man einen Vorschub von 5 mm korrigieren, so ist nur eine Knochenentnahme in einer Dicke von 3 mm nötig. Genauso wie man Keilentnahmen zur Stellungskorrektur des Knochens durchführen kann, ist es möglich, durch Keileinfügungen z.B. aus dem Beckenkamm Gelenkstellungen zu korrigieren. Diese Methode ermöglicht bei einem Zustand nach dorsal abgerutschter und ver-

kürzter Radiusfraktur, sowohl Länge als auch Gelenkstellung wieder zu korrigieren.

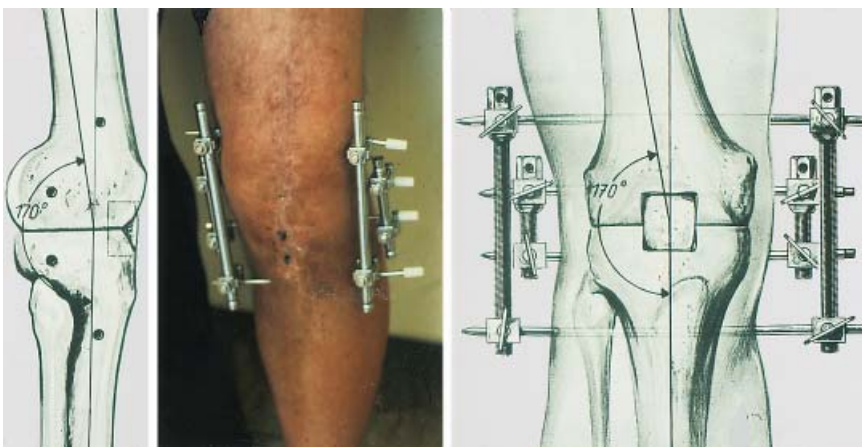
Zum entferntesten Formenkreis von Osteotomien, aber prinzipiell auch dazuzurechnen, zählen diejenigen im Zusammenhang mit einer sogenannten „Resektions-/Kompressionsarthrodesis“ bei schwerster schmerzhafter Arthrose, Funktionseinschränkung sowie posttraumatischer oder anlagebedingter Gelenkdeformität.

So z.B. am Sprunggelenk, wo versteifende Operationsverfahren weitaus seltener mit einem prothetischen Ersatz als am Hüft- oder Kniegelenk konkurrieren.





**Abb. 12** Resektions-Kompressionsarthrose am OSG nach Osteotomie von Tibia, Talus und Fibula.



**Abb. 13** Kniegelenksosteotomie und nachfolgend Resektions-Kompressionsarthrodese.

pausen voraus. Die Technik ist aufwendig und bedarf eines erfahrenen Operateurs.

Wie bereits oben erwähnt sollte, wenn nichts dagegen spricht, eine übergangsstabile Osteosynthese erreicht werden. Auch an der Wirbelsäule sichert die Instrumentation das Korrekturergebnis und verkürzt die Dauer der externen Ruhigstellung. Unilaterale oder Ringfixateure haben ihren großen Vorteil, wenn neben Achskorrekturen auch Verlängerungen der Extremitäten erzielt werden sollen. Die Patienten müssen die korrekte Pinpflege erlernen.

#### Planung der Osteotomie

##### Anamnese

Es betrifft diese bei unfallchirurgischen Fällen den gesamten Behandlungs- und Heilungsverlauf vom Unfalltage bis hin zur aktuellen Untersuchung, wobei es vor allem um etwaige gewesene Komplikationen geht, die dem geplanten Wahl-eingriff entgegenstehen könnten.

So z. B. eine Osteomyelitis, eine Thrombose oder Durchblutungsstörung sowie eine nervale Störung oder Haut-/Weichteilschädigung.

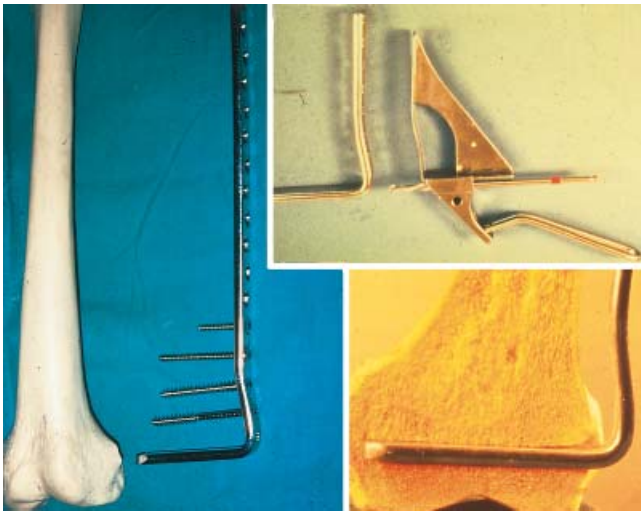
Bei orthopädischen Fällen gilt Letztes gleichermaßen, wobei für den „Krankheitsverlauf“ rheumatische Erkrankungen zu beachten sind, für Kinder etwaige Besonderheiten praktisch ab dem Säuglingsalter.

##### Klinischer Befund

Dieser beinhaltet immer den genauen Vergleich mit der Gegenseite hinsichtlich vorgenannter Schädigungsmöglichkeiten. Hinzu kommen Gelenkstatus, muskuläre Verhältnisse, Längenmaße, subjektive und objektivierbare Schmerzen, evtl. Ganganalyse und dies dann alles mit exakter Dokumentation, ähnlich wie bei einer Begutachtung. Außerdem sollte alles wie in der Kosmetischen Chirurgie präoperativ fotografisch festgehalten werden (**Abb. 15**).

##### Radiologische Untersuchung

Es kann nicht genügend darauf hingewiesen werden, dass eine exakte präoperative Erfassung der Fehlstellung und eine minutiöse Planung des Korrekturingriffes von wesentlicher Bedeutung für den Erfolg des operativen Eingriffes sind. Es ist nötig, nicht nur den fehlstehenden Ab-



**Abb. 14** 950°-Kondylenplatte mit Winkel und Zielgerät für Osteotomien am Femur.

schnitt einer Extremität oder der Wirbelsäule radiologisch abzubilden, sondern es sind sehr häufig Röntgenaufnahmen der gesamten Extremität auf einer Röntgenplatte, wie z.B. die Ganzbeinaufnahme, nötig. Die gleichzeitige Abbildung eines Maßstabes ermöglicht die Berechnung der korrekten Größenverhältnisse.

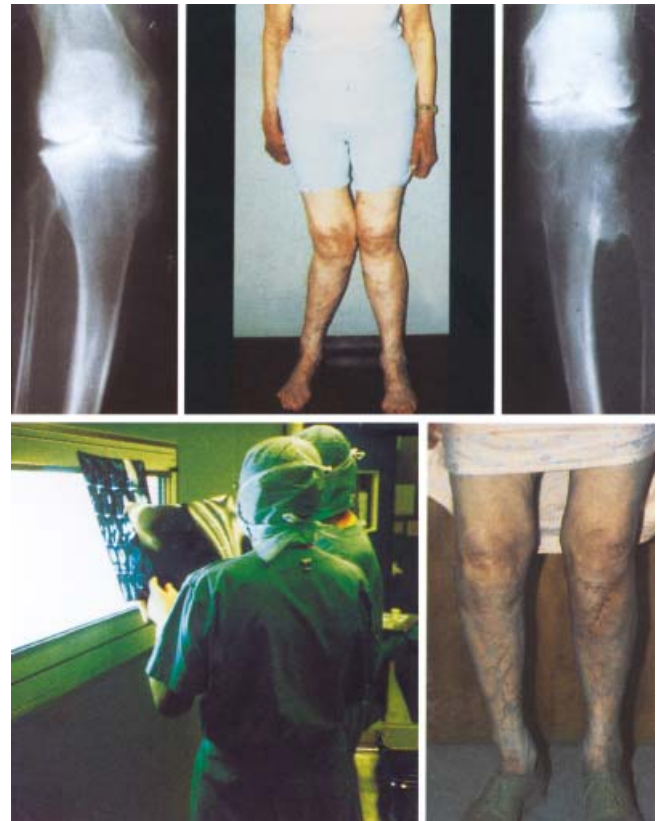Tomographien und vor allem Computertomographien können speziell im Gelenkbereich bei dann dreidimensionaler Auswertung noch genauere Aufschlüsse ergeben und für die Planung hilfreich sein (**Abb. 16**).

Der planende Arzt muss genaue Kenntnisse über Bestimmung der geometrischen Achsen- und Winkelstellungen der Gelenke haben. Es empfiehlt sich das Abpausen der Knochen- und Gelenkkonturen auf Pergamentpapier. Auf diesem Papier können die Osteotomien eingezeichnet und die geplanten Keilosteotomien mit der Schere am Papier durchgeführt werden. Mit dem Papier lassen sich nun die postoperativ erreichbaren Veränderungen simulieren, so dass die zu erwartende Achskorrektur auf der Zeichnung abgelesen werden kann. Auch die Lage des zu verwendenden Osteosynthesematerials muss bei der Lokalisation der Osteotomie in der Planung bereits berücksichtigt werden. Nur nach Durchführung einer solchen Planung sollte eine Korrekturosteotomie begonnen werden (**Abb. 17, 18, 19 u. 20**).

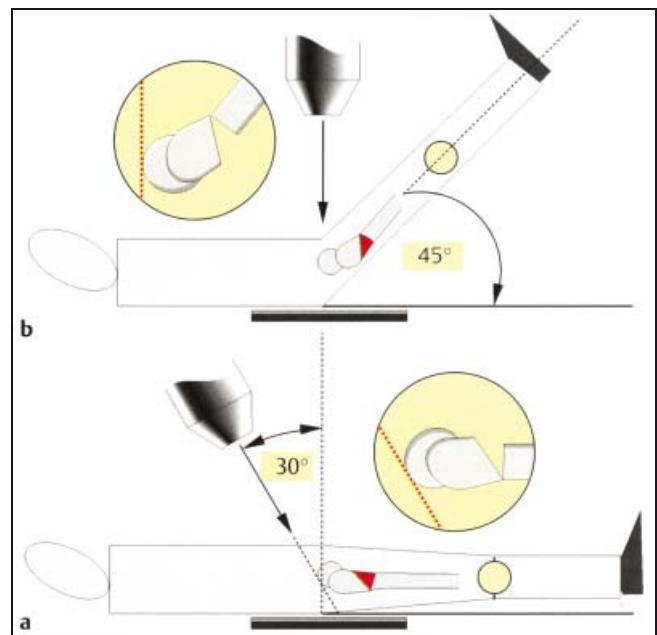
**Patientenaufklärung**

Ausgehend von der Tatsache, dass es sich um geplante Eingriffe handelt, ist eine

**Abb. 15** Klinische und radiologische Diagnostik, Fotodokumentation und präoperative Planung für das angestrebte und postoperative Resultat.



**Abb. 16** Technik der Konturaufnahmen des Hüftkopfes zur Bestimmung des aus der Belastungszone zu verlagernden Femurkopfanteiles.

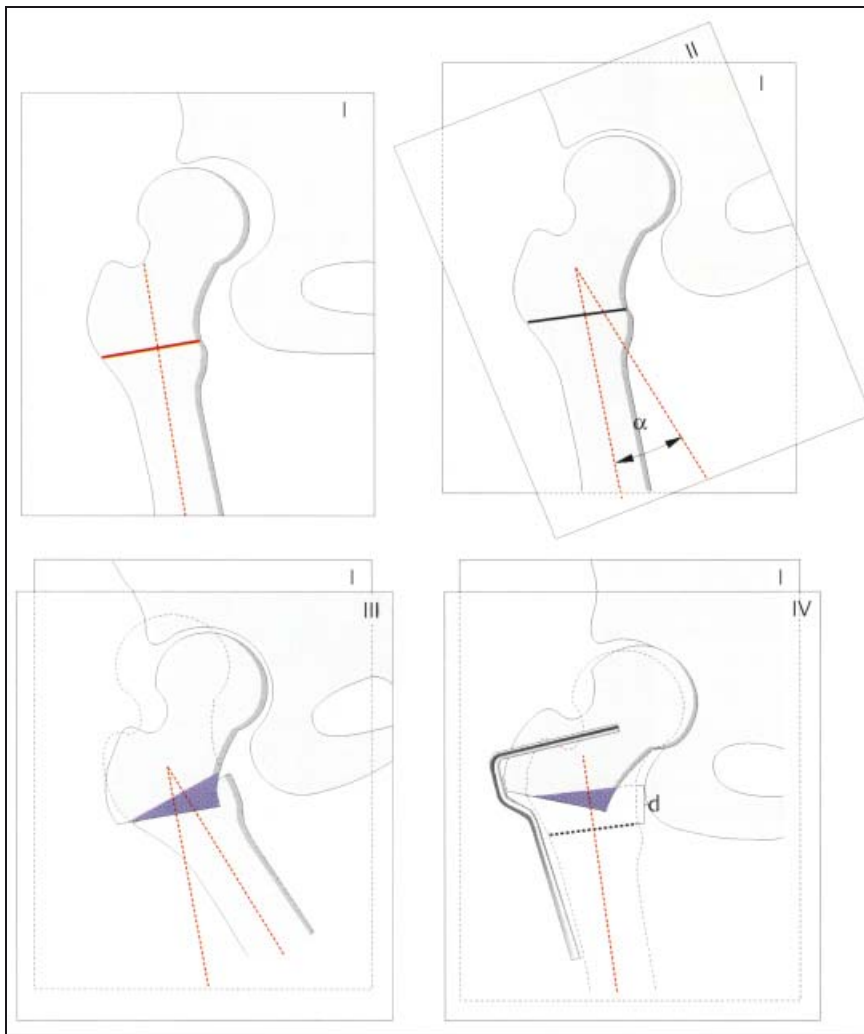


noch wesentlich bessere Aufklärung als bei anderen operativen Maßnahmen z.B. wegen eines Unfalles oder einer Organerkrankung erforderlich.

Die Aufklärung hat anhand der Röntgenbilder und Zeichnungen zu erfolgen mit Hinweis auf die unter Umständen sehr

lange Behandlungsdauer (z.B. bei Fixateurverwendung) sowie die exakte Aufstellung aller nur denkbarer Komplikationen. Und die dies schon deshalb, damit es bei unbefriedigenden Resultaten nicht zu Regressmaßnahmen kommt.





**Abb. 17** Zeichnerische Vorbereitung einer Osteotomie (Varisation) anhand der Röntgenbilder mit Hilfe von Papierpausen.

Indikation und Planung einer Osteotomie erfordern die Berücksichtigung zahlreicher Kriterien von der Anamnese über den klinischen Befund mit Fotodokumentation, die Röntgenuntersuchung und zeichnerische Demonstration bis hin zur Patientenaufklärung.

Eine wichtige Frage ist auch die nach der Metallunverträglichkeit.

### Indikationen

#### Hüftgelenk

In der Unfallchirurgie unterscheiden wir zwischen primären und sekundären bzw. posttraumatischen Indikationen. Auf orthopädischem Fachgebiet geht es vorrangig um anlagebedingte und angeborene sowie erworbene Veränderungen.

Primäre Indikationen, also direkt im Zusammenhang mit einer Frakturstabilisierung sind selten. Ein typisches und eng mit der Entwicklung in der AO verbundenes Beispiel ist die primäre intertrochantäre Osteotomie bei der frischen Schenkelhalsfraktur jüngerer Patienten und dies dann als sogenannte „Umlagerungsosteotomie“.

Allerdings ist dieses Verfahren heute zunehmend von der Schraubenosteosynthese mit z.B. kanülierten Schrauben als weniger invasives Verfahren abgelöst worden oder durch die DHS. Indikation ist die subkapitale Fraktur vom Typ Pauwels-III-B-AO, wenn im Gegensatz zum biologisch alten Patienten eine Hüftprothese nicht indiziert ist.

Neben dem Instrumentarium für die Winkelplatte der AO benötigen wir hier-

zu die doppelt abgewinkelten Osteotomie-Standardplatten (110°, 120°, 130° und 160°) (**Abb. 21**).

Nachteil dieser Methode ist eine relativ lange Entlastung bzw. Teilbelastung von bis zu drei Monaten zur Vermeidung von Spätkomplikationen wie z.B. Nagelgleiten, Hüftkopfnekrose, Pseudarthrose und Coxarthrose.

Weitaus häufiger sind sekundäre Korrekturgreiffrüße wegen posttraumatischer Achsabweichungen und auch wegen Pseudarthrosen. Letzteres wiederum vorrangig im Schenkelhalsbereich. Hier entwickeln sich Pseudarthrosen wesentlich häufiger als bei anderweitig lokalisierten Frakturen, nämlich zwischen 10 und 25%.

Ursachen sind Eigenheiten dieser Fraktur, sowie ungünstige, primär den Hüftkopf erhaltende Operationsverfahren mit zu später oder ungenügender Reposition und fehlerhafter Osteosynthese.

Hinzu kommen mechanisch-/biologische Probleme bezüglich der Vaskularisation und Eigenstabilität sowie deren Wechselwirkung. Brüche mit steilen Bruchlinien sind instabil, es überwiegen Schubkräfte gegenüber den Druckkräften (Pauwels-III).

Den traumatisch bedingten Durchblutungsstörungen folgen Schenkelhalschwund- und Kopfnekrose mit deshalb ausbleibender knöcherner Konsolidierung.

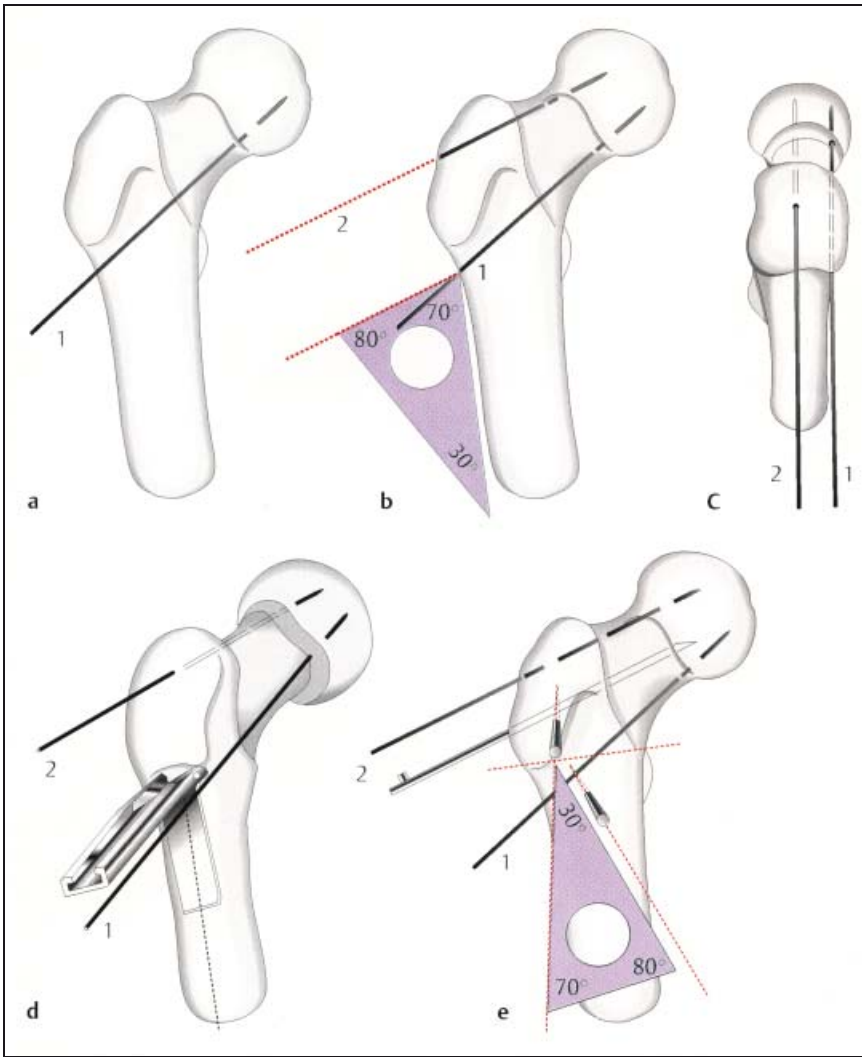
Wegen dieser Wechselbeziehung von Durchblutung und Stabilität sollen Pseudarthrosen so früh wie möglich operiert werden, um die Situation des Hüftkopfes zu verbessern und die Totalprothese soweit als möglich hinauszuschieben.

Eine von verschiedenen Behandlungsmöglichkeiten ist hierbei die valgusierende Umlagerungsosteotomie (n. M.-E. Müller).

Es ist dies die Methode der Wahl und die kausale Therapie bei Pseudarthrosen jüngerer Menschen ohne oder mit partieller Kopfnekrose.

Durch die Osteotomie werden die Bruchflächen so eingestellt, dass Schubbeanspruchungen in Druckkräfte umgewandelt werden.

Je nach Situation kann die Pseudarthrose auch mit verschiedenen anderen speziel-



◀ **Abb. 18** Bestimmung der SH-Achse und der Winkelgröße am proximalen Femur zur Planung einer varisierenden oder valgusierenden Umstellungsosteotomie für die SH-Achse bzw. den Hüftkopf.

len Valgisierungstechniken angewendet werden.

So z.B. mit der valgusierenden, intertrochantären, keilförmigen Abstützungsosteotomie und der valgusierenden Y-förmigen Abstützungsosteotomie (**Abb. 22** u. **23**). Völlig anders ist es bei der varisierenden, intertrochantären Umlagerungsosteotomie (n. M.-E. Müller), wo es darum geht, dass durch die Varisierung die Hüftmuskeln und der caudale Anteil der Gelenkkapsel entspannt und der Gelenkdruck auf eine größere Fläche verteilt wird. Außerdem löst die Osteotomie eine Hyperämie der gesamten Hüftregion aus. Der Hüftkopf tritt tiefer in die Pfanne ein und es kommen noch gesunde Knorpelanteile mit in die Belastungszone. Es ist dies die Methode der Wahl, wenn bei Inkongruenz der Gelenkflächen zur Vergrößerung der Tragflächen der Schenkelkopf in der Pfanne einwärts gedreht werden muss.

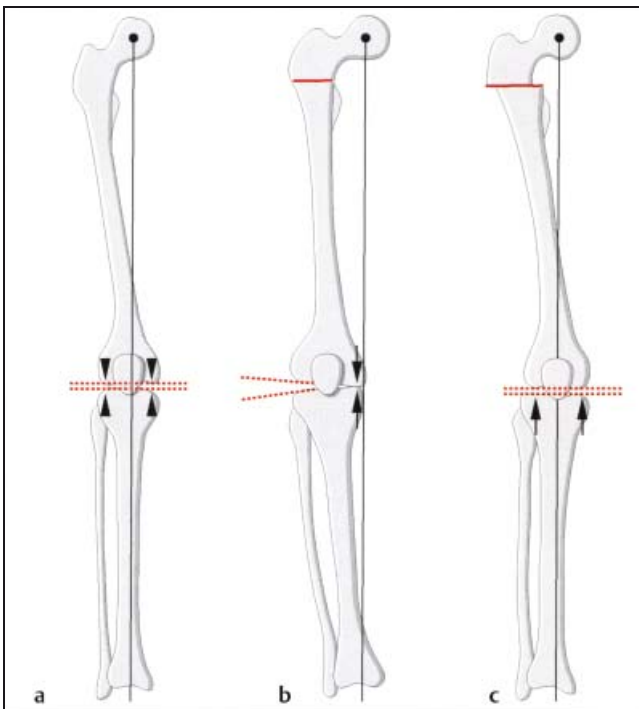
Ebenso bei in varus abgeheilter Schenkelhalsfraktur mit beginnender Coxarthrose sowie auch bei fortgeschrittener Coxarthrose mit von der Norm abweichenden Achsen- und Formverhältnissen.

Manchmal lässt sich hiermit das Fortschreiten des Leidens aufhalten. Als Implantat benötigen wir hierzu die Rechtswinkelplatte (**Abb. 24**).

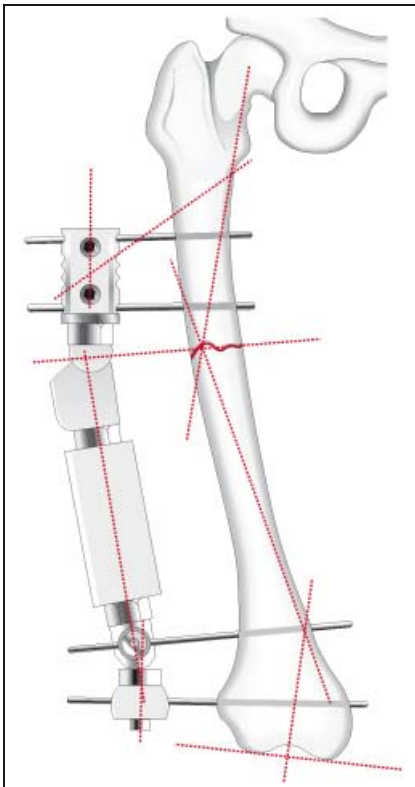
#### Kniegelenk

Ein weiteres gutes Beispiel für den Anwendungsbereich von Korrektur- bzw. überhaupt von Osteotomien und dann mit der keilförmigen Methode sind das distale Femur sowie der Tibiakopf bei Kniegelenksarthrosen wegen Achsenabweichungen. Wie am Hüftgelenk ist hier auch eine penible, präoperative, zeichnerische Planung anhand von Ganzbeinaufnahmen ähnlich wie bei der Kniegelenksprothese Voraussetzung (**Abb. 25**).

Im Kniegelenksbereich kommen spezielle Osteotomien bei Flexionskontrakturen zur Anwendung. Sie sind deshalb häufiger als Streckhemmungen, weil



**Abb. 19** Überlegungen zur Veränderung der Kniegelenksbeanspruchung bei Varisation und Medialverschiebung des proximalen Femurendes.

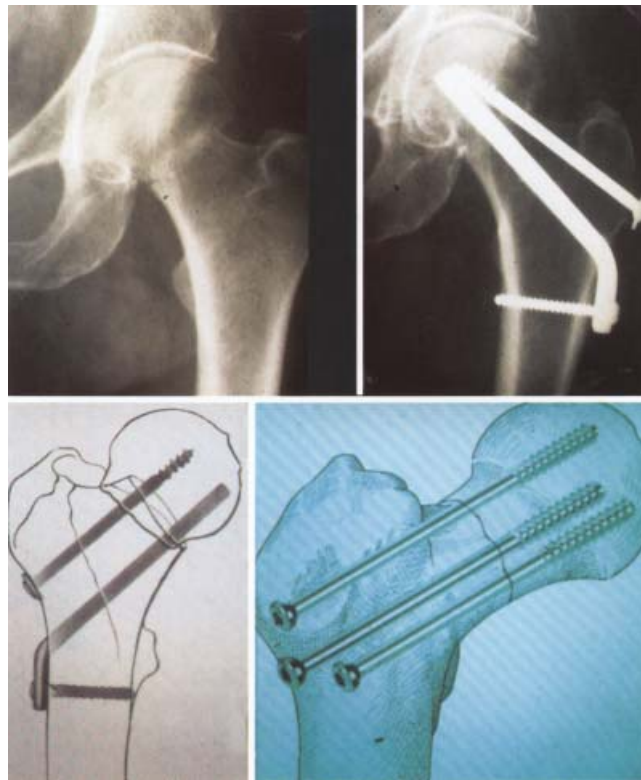


**Abb. 20** Beispiel für die präoperative Planung bei kombinierter Valgisations- und Variationsosteotomie unter Verwendung eines Fixateur externes.

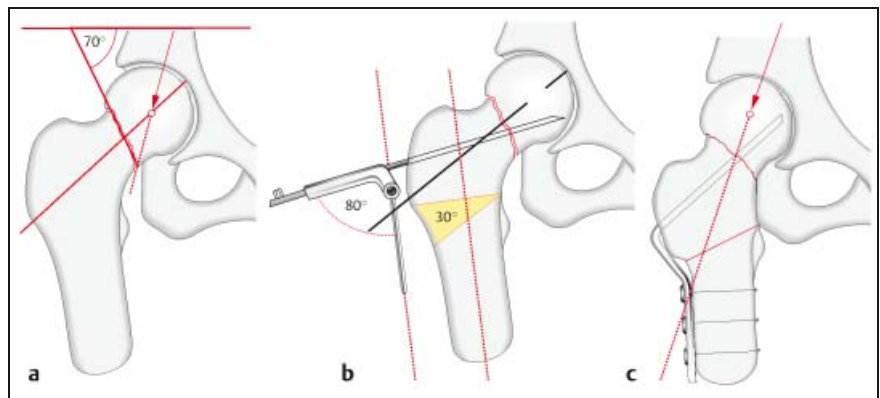
Knieschmerzen am erträglichsten sind, wenn das Gelenk zur Kapselentspannung in leichter Beugestellung gehalten wird. Dauert dieser Zustand länger, so verkürzt sich die Beugemuskulatur und die inzwischen atrophierte Streckmuskulatur ist zu kraftlos, um antagonistisch wirken zu können. Fibröse Umwandlung der Beuger sowie Schrumpfung der dorsalen Kapsel und der Kollateralbänder verstärken die artikuläre Fixation.

Lässt sich in solchen Fällen die Kontraktur nicht alleine durch eine offene Tenotomie (n. M. Lange) beheben, also durch Z-förmige Verlängerung sowohl der Sehne des M. biceps als auch des M. semimembranosus und ist die Kontraktur zudem zusätzlich knöchern bedingt, so kann die V-förmige, suprakondyläre Femur-Osteotomie (n. F. Lange) weiter führen. Der Nachteil dieser Methode ist jedoch eine bajonettförmige Verformung des Beines (**Abb. 26a**).

Dies ist bei der „doppelten paraartikulären Osteotomie (n. Hass)“ nicht der Fall. Letztere Methode gliedert sich in die offene Tenotomie der Kniebeuger, die infra-



**Abb. 21 a** Primäre den Hüftkopf erhaltende Methoden bei medialer SH-Fraktur mit 130°-Winkelplatte bis hin zu den heutigen kanülierten Spongiosaschrauben.



**Abb. 21 b** Primäre intertrochantäre Osteotomie bei der „frischen“ SH-Fraktur mit steilem Neigungswinkel (70°).

artikuläre Osteotomie von Tibia und Fibula sowie die suprakondyläre Osteotomie am Femur (**Abb. 26b**).

Bei richtiger und rechtzeitiger Osteotomie kann speziell am Hüft- und Kniegelenk das Fortschreiten eines schmerzhaften und die Funktion beeinträchtigenden Leidensweges aufgehalten sowie der künstliche Kniegelenkersatz hinausgezögert werden.

### Obere Extremitäten

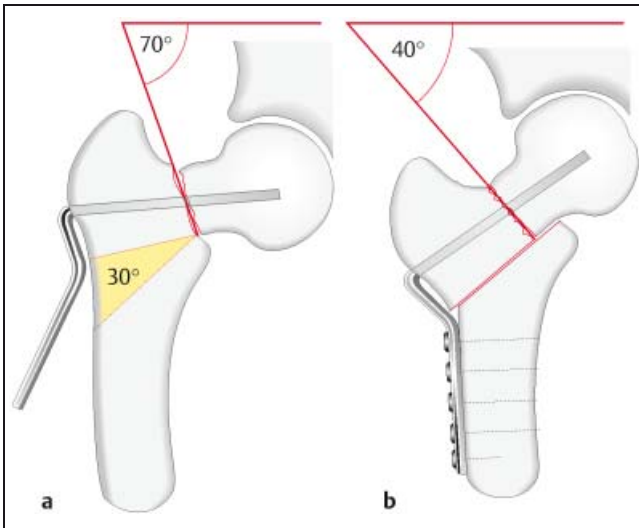
An den Armen stehen bei Erwachsenen die posttraumatischen Korrekturingriffe

am distalen Unterarm nach mit Verkürzung konsolidierter Speichenfraktur und Radialdeviation im Vordergrund.

Es wird dann z. B. eine verkürzende, treppenförmige Osteotomie an der distalen Ulna durchgeführt. Ebenso ist dies der Fall, wenn nach Radiusköpfchensektion wegen Trümmerfraktur oder aus sonstigen Gründen ein Ulnavorschub resultiert mit daraus resultierenden sekundären Schmerz- und Funktionsstörungen am Handgelenk.

Im Kindesalter kann es zu Fehlstellungen im Ellenbogengelenksbereich nach unge-



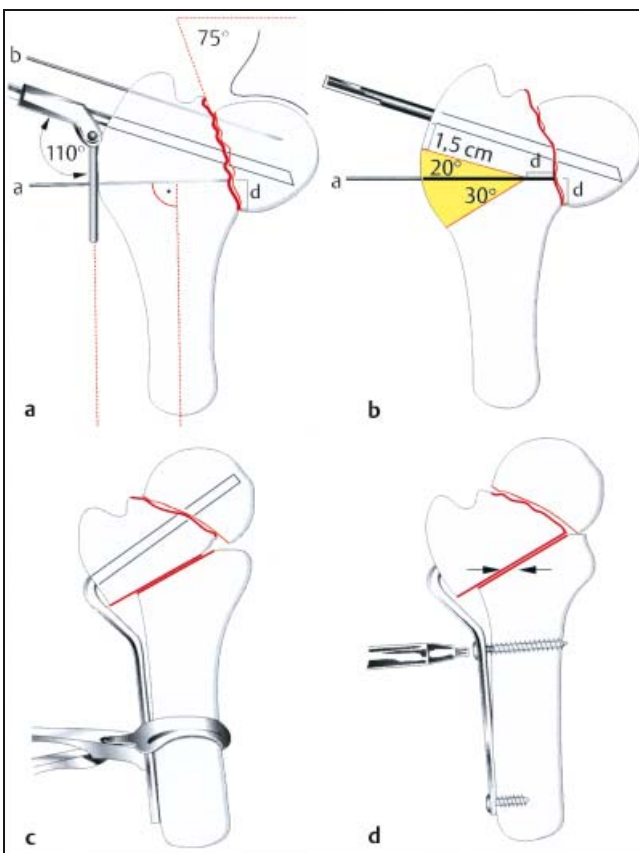


**Abb. 22** Valgisierende intertrochantäre Abstützungsosteotomie bei SH-Pseudarthrose mit langem SH und geringer Varusstellung.

nügend reponierten suprakondylären Frakturen kommen.

Überhaupt ist bei kindlichen Frakturen, besonders mit Beteiligung der Epiphysenfuge, immer die Gefahr des asymmetrischen Wachstums gegeben. So bedürfen ein Cubitus valgus oder -varus ebenso wie eine Rotationsfehlstellung der Korrektur, wenn die Achsenabweichung mehr als 20° bzw. 30° beträgt.

Da die korrigierenden Wachstumspotenzen nicht in der Lage sind, Achsenfelder in Gelenknähe und schon gar nicht Drehfehler zu korrigieren, muss aus funktionellen und kosmetischen Gründen die Begradiung und der Ausgleich des Drehfehlers erfolgen.



**Abb. 23** Valgisierende Y-förmige Abstützungsosteotomie mit 120°-Standardplatte bei SH-Pseudarthrose mit Halsschwund und Femurhochstand.

Es sollte, selbst wenn die Gefahr besteht, dass vor Abschluss des Wachstums nach Korrekturen ein Rezidiv auftritt, osteotomiert werden. In diesen Fällen ist dann bei Valgusdeformität die Entnahme eines Keiles mit medialer Basis, bei Varusverbiegung die Entnahme eines Keiles mit lateraler Basis sowie bei Drehfehlstellungen die Rückdrehung des distalen Fragmentes und anschließend eine stabile Osteosynthese indiziert (**Abb. 27**).

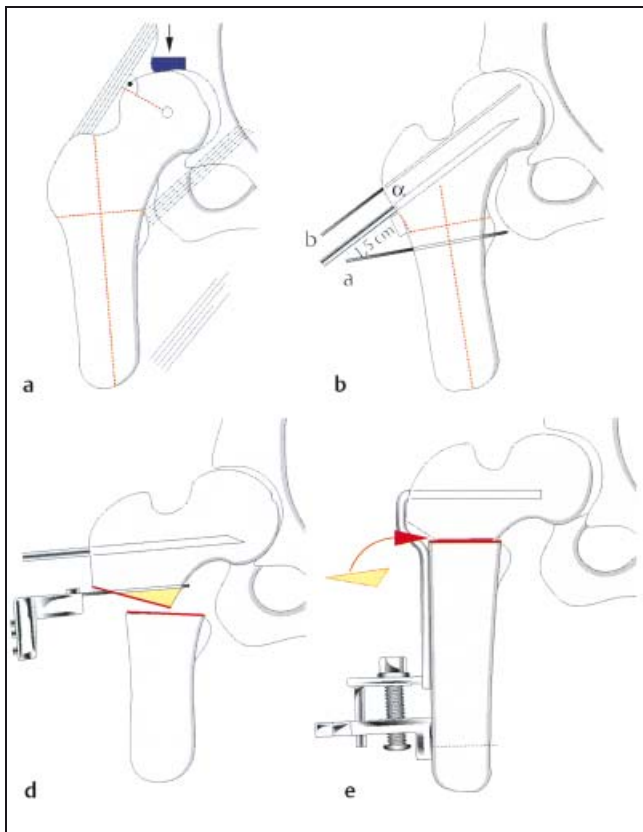
**Osteotomien im Kindesalter**

Hier gelten einige zu berücksichtigende Besonderheiten. So hat der Periostschlauch eine hohe osteogenetische Potenz, weshalb die Kallusbildung und somit die Osteotomieheilung wesentlich rascher als bei Erwachsenen vor sich geht. Es sind deshalb auch eine frühzeitige Belastung sowie die Entfernung des Osteosynthesematerials erlaubt. Zudem sind Pseudarthrosen extrem selten.

Zur Stabilisierung eignen sich Kirschner-Drähte, die sich oberhalb der Osteotomie kreuzen sollen (Rotationssicherung!). Sie sind zwecks Schonung der Biologie der Epiphysenfuge günstiger als Platten und Schrauben, zumal eine bei Kirschner-Drähten dann temporär erforderliche Gipsimmobilisierung von den kleinen Patienten gut toleriert wird (**Abb. 28**).

Bei der Verwendung von z. B. Winkelplatten, die über die Fuge hinausgehen und eine Kompression bewirken können, kann es zu einer Störung der Wachstumsfuge kommen.

Da sich die Epiphysenfugen senkrecht zur Richtung der einwirkenden Kraft orientieren, kann es immer zu einem Rezidiv



**Abb. 24** Intertrochantäre varisierende „Umlagerungsosteotomie“ (n. M. E. Müller) mit Rechtwinkelplatte zur Vergrößerung der Hüftkopftragfläche bei Inkongruenz der Gelenkflächen und beginnender Coxarthrose.

der Achsabweichung kommen, wenn die ursprünglich physiologische Ausrichtung geändert wird (z.B. im Falle einer supracondylären Extensionsosteotomie).

Eine Indikation zur Osteotomie im Kindesalter ist z.B. die Epiphysiolysis capitis femoris Grad III und IV mit dorsaler Abkippung von mehr als 30°.

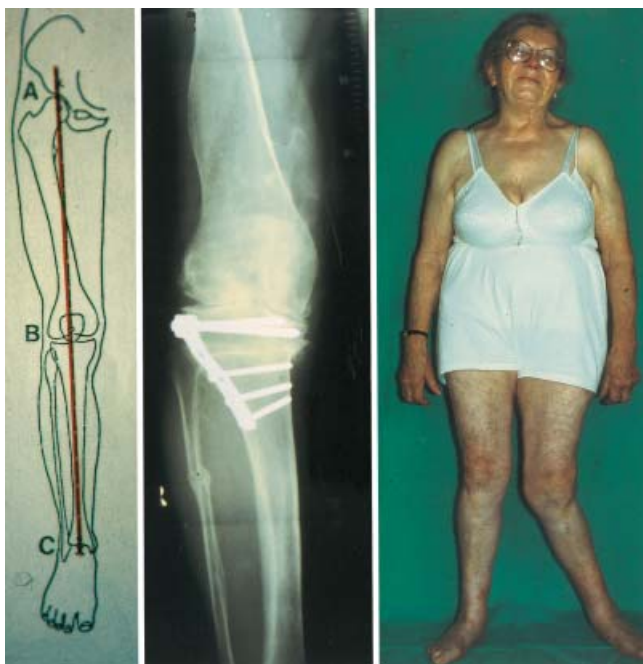In diesen Fällen können mit der inter- und subtrochantären valgisierenden und antevertierenden Osteotomie (n. Imhäuser) Korrekturen bis zu maximal 60° durchgeführt werden. Zusätzlich kann die Epiphysenfuge vor der Osteotomie verschraubt werden.

Präoperativ muss mit der Beckenübersichtsaufnahme der Varuswinkel der Epiphyse bestimmt werden sowie mit der Aufnahme nach Lauenstein die Kippung nach dorsal (**Abb. 29**).

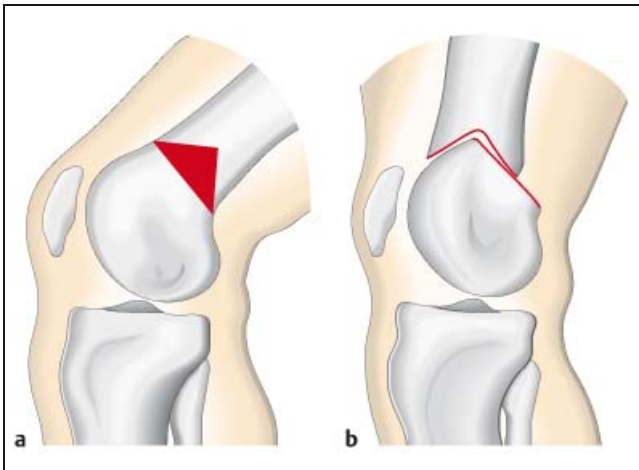
Alternativ besteht bei der Epiphysiolysis capitis femoris die Möglichkeit, das weitere Abrutschen der Epiphyse durch eine Epidese mit K-Drähten zu verhindern und zunächst korrigierende Einflüsse des Wachstums abzuwarten, bevor zu einem späteren Zeitpunkt die Entscheidung zu einer Korrekturosteotomie gefällt wird.

Abschließend sei noch auf die Osteotomiemöglichkeiten an der Hüftgelenkspfanne hingewiesen. Am bekanntesten ist hierbei die Beckenosteotomie nach Chiari. Sie ist indiziert bei über vier Jahre alten Patienten mit einem zu kleinen und zu steilen Pfannendach und dadurch bedingter Subluxationstendenz des Hüftkopfes.

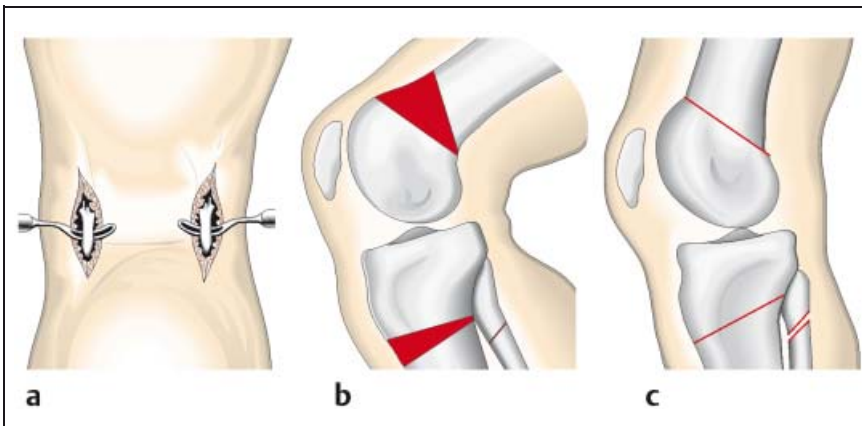
Ziel ist es, die laterale und ventrale Hüftkopfüberdachung zu verbessern. Intertrochantäre Umstellungen im Kindesalter werden noch bei Morbus Perthes und bei größerem Abrutschwinkel einer Epiphysiolysis capitis femoris gesehen (**Abb. 30**). Aber auch diese Osteotomien werden konträr diskutiert. Überhaupt ist generell zu bedenken, dass komplexen Korrekturoperationen im Sinne der Imhäuser-Operation oder der OP nach Southwick nicht selten gravierende Komplikationen folgen können.



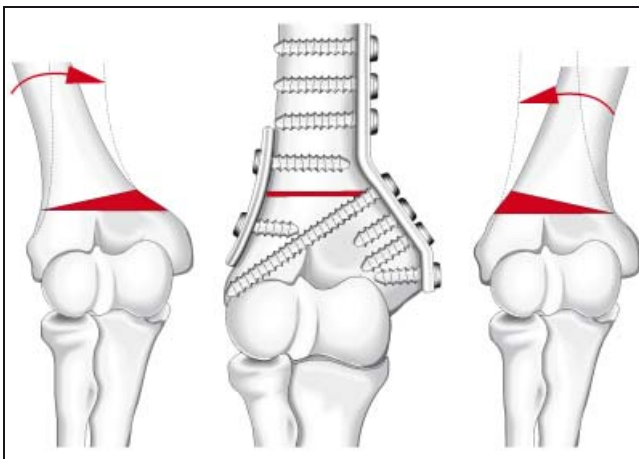
**Abb. 25** 76-jährige Frau mit Valgusgonarthrose beidseits. Re. Bein: Zustand nach intraligamentärer Umstellungsosteotomie und jetzt korrekter Beinachse. Li. Bein: Vor der Operation.



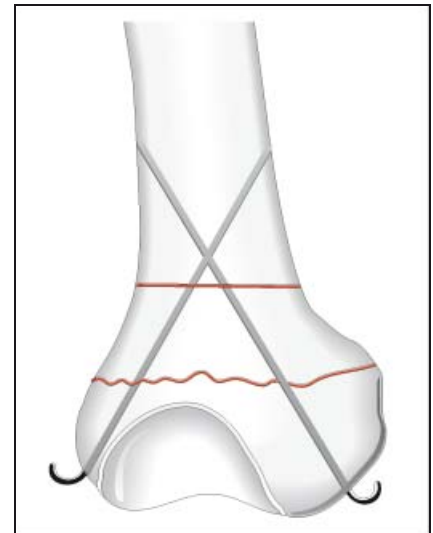
**Abb. 26a** V-förmige, suprakondyläre Femurosteotomie (n. F. Lange) bei Flexionskontraktur des Kniegelenkes.



**Abb. 26b** Alternativ die doppelte, paraartikuläre Osteotomie (n. Hass) mit zusätzlicher offener Tenotomie der Kniebeuger.



**Abb. 27** Suprakondyläre Korrekturosteotomie bei Cubitus valgus (Keilentnahme mit medialer Basis) und Cubitus varus (Keil mit lateraler Basis). Stabilisierung mit schmaler DC-Platte.



**Abb. 28** Osteotomie am wachsenden Skelett: Die Kreuzung der Kirschner-Drähte sollte nicht in Höhe der Osteotomie liegen, sondern darüber.

Osteotomien am wachsenden Skelett zum richtigen Zeitpunkt und durch hierin erfahrene Spezialisten können sonst möglicherweise vorprogrammierte zahlreiche weitere Operationen und dauerhaft verbleibende Schäden verhindern.

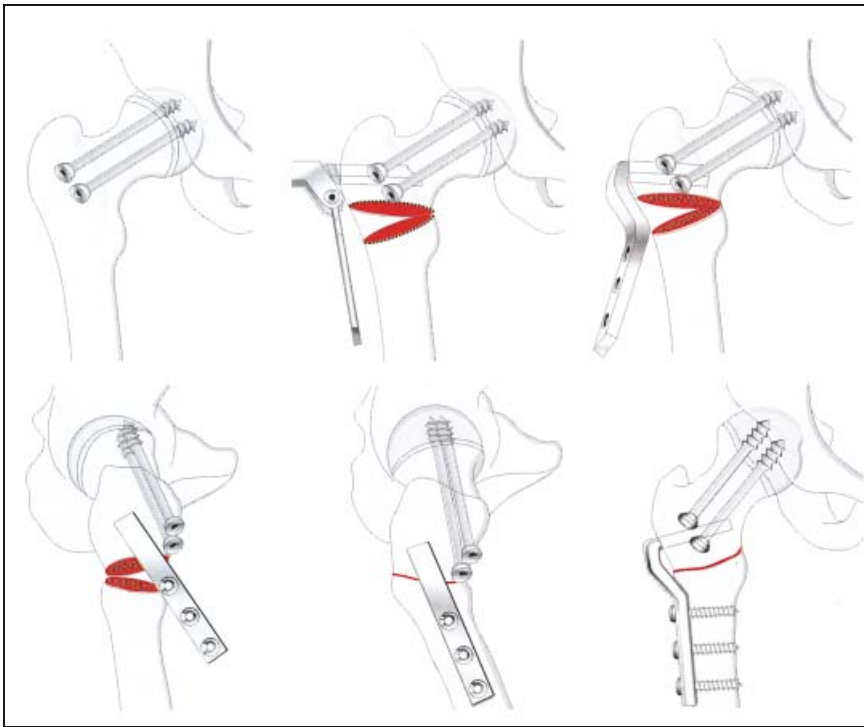
Zusammenfassend ergibt sich, dass es bezüglich von Osteotomien eine Vielzahl sinnvoller Indikationen sowohl für die Unfallchirurgie (meist posttraumatische Ursachen) als insbesondere für die Orthopädie (angeborene anlagebedingte und erworbene Fälle) gibt und dies vom Kleinkindesalter an bis hin zum betagten Patienten.

Es sind dies außer bei der SH-Fraktur Wahleingriffe, die eine aufwendige und diffizile präoperative Diagnostik und Planung erfordern sowie einen sehr hohen operativen Erfahrungsstand, um den hohen Erwartungen der Patienten gerecht werden zu können.

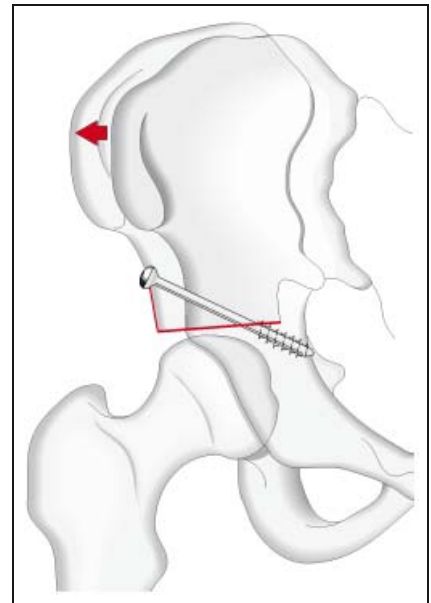
**Literatur**

<sup>1</sup> Ahlers J. 1. Frakturheilung und Komplikationen nach Frakturen. 2. Osteosynthesen (prinzipielle Anmerkungen einschließlich Materialkatalog). In: Radiologische Diagnostik der Verletzungen von Knochen und Gelenken. Thieme, Stuttgart, 1993: 112 – 149  
<sup>2</sup> Baumgartl F, Hohenleicher R, Seling K. Brüche und Bruchfolgen am Oberschenkelknochen. In: Spezielle Chirurgie für die Praxis Bd. III, Teil 2. Thieme, Stuttgart, 1980: 295 – 468





**Abb. 29** Subtrochantäre valgisierende und antevertierende Osteotomie n. Imhäuser mit Verschraubung der Epiphyse n. Weber bei Epiphysiolysis capitis femoris Grad III und IV mit Abkipfung um mehr als 30°.



**Abb. 30** Beckenosteotomie n. Chiari bei Patienten über vier Jahre mit zu kleinem und steilen Pfannendach. Durch Verbreiterung der lateralen Begrenzung des Acetabulums und Vertiefung der Pfanne wird ein besseres hebelmechanisches Verhalten bei der muskulären Belastung erzielt.

- <sup>3</sup> Havemann D. Korrekturosteotomien bei fehlgeheilten gelenknahen Frakturen der unteren Extremitäten. In: Aktuelle Chirurgie 1972; 7: 361–368
- <sup>4</sup> Hierholzer G. Operative Eingriffe zur Prophylaxe und Therapie der Arthrose bei Fehlstellungen nach Frakturen. In: Hefte zur Unfallheilkunde 1972; 110: 155–161
- <sup>5</sup> Hierholzer G. Richtlinien zur Korrekturosteotomie nach in Achsenabweichung verheilten Frakturen. In: Kompendium zum Freiburger AO-Kurs. Stabile Osteosynthese. Grundlagen, Indikation und Technik Thieme, Stuttgart, 1. Aufl. 1992: 136–140
- <sup>6</sup> Kirschner M, Nordmann O. Die allgemeine Technik der Behandlung der Knochenbrüche der Gliedmaßen. In: Die Chirurgie, Urban & Schwarzenberg, München, Bd. IV, 1944: 385–391
- <sup>7</sup> Müller K-H. Korrekturosteotomien und ihre Ergebnisse bei kniegelenknahen posttraumatischen Fehlstellungen. In: Unfallheilkunde 1977 80: 359–367
- <sup>8</sup> Müller ME. Die hüftnahen Femurosteotomien, Thieme, Stuttgart, 2. Aufl., 1971

- <sup>9</sup> Müller ME, Allgöwer M, Schneider R, Wilenegger H. Preoperative Planning and Principles of reduction. In: Manual of Internal Fixation. Springer, Berlin 1988
- <sup>10</sup> Pfeil J, Carstens C. Eingriffe in der Kinderorthopädie. In: Standardverfahren in der operativen Orthopädie und Unfallchirurgie, Thieme, Stuttgart 1996: 111–177
- <sup>11</sup> Pisani G. Hallux valgus. In: Fußchirurgie, Thieme Stuttgart, 1998: 253–275
- <sup>12</sup> Strube H-D, Holz U. Der Fixateur externe in der Wiederherstellungschirurgie. In: OP-Journal 1, 2, Thieme Stuttgart 1987: 36–43
- <sup>13</sup> Tscherne H, Gotzen L. Posttraumatische Fehlstellungen. In: Chirurgie der Gegenwart IVa, Urban & Schwarzenberg, München, 1978; 52: 1–76
- <sup>14</sup> Wagner H. Prinzipien der Korrekturosteotomien am Bein. In: Orthopäde 1977; 6: 145–77.
- <sup>15</sup> Zenker H. Zur Indikation und Technik korrigierender Osteotomien im Schaftbereich langer Röhrenknochen. In: Arch. Orthop. Trauma Surg. 1972; 74: 205–223

**Prof. Dr. med. H.-D. Strube**  
 Chefarzt  
 Klinik für Unfallchirurgie  
**Priv.-Doz. Dr. med. M. Starker**  
 Chefarzt  
 Klinik für Orthopädie

St. Johannes-Hospital  
 An der Abtei 7–11  
 47166 Duisburg