Erythema gyratum repens bei einem Patienten mit großzelligem B-Zell-Non-Hodgkin-Lymphom des Hodens

Erythema Gyratum Repens in a Patient with Large B-Cell Lymphoma of the Testicle

Autoren C. Müller[1], A. Wagner[1], U. Stein[2], K. Remberger[2], W. Tilgen[1], C. Pföhler[1]

Institute
[1] Universitätsklinikum des Saarlandes, Klinik für Dermatologie, Venerologie und Allergologie, Homburg/Saar
[2] Universitätsklinikum des Saarlandes, Institut für Allgemeine und Spezielle Pathologie, Homburg/Saar

Bibliografie
DOI 10.1055/s-2007-966974
Online-Publikation:
24. 10. 2007
Akt Dermatol 2007; 33:
432–435 © Georg Thieme
Verlag KG Stuttgart · New York
ISSN 0340-2541

Korrespondenzadresse
Dr. Claudia Pföhler
Universitätsklinikum des
Saarlandes
Klinik für Dermatologie,
Venerologie und Allergologie
Kirrbergerstraße
Geb. 18
66421 Homburg/Saar
hacpfo@uniklinik-saarland.de

Zusammenfassung

Das Erythema gyratum repens (EGR) ist eine seltene kutane Paraneoplasie, die in etwa 80% der Fälle mit internen Neoplasien vergesellschaftet ist. In den meisten Fällen liegen dem EGR Karzinome des Bronchialsystems, gefolgt von Magen-/Ösophagus-, Mamma- und Pharynx-Karzinomen zugrunde. Bei einem kleinen Prozentsatz der in der Weltliteratur beschriebenen Fälle konnten auch andere, nicht neoplastische Ursachen wie z.B. Lungentuberkulose, verschiedene Formen des Lupus erythematodes oder die Einnahme bestimmter Medikamente identifiziert werden. Bei unserem Patienten wurde nach klinischer Diagnose eines EGR im Rahmen der Tumorsuche ein großzelliges B-Zell-Non-Hodgkin-Lymphom des Hodens diagnostiziert. Unserer Kenntnis nach handelt es sich um den ersten Fall einer Assoziation zwischen einem EGR und einem hochmalignen B-Zell-Lymphom. Nach Orchiektomie und 6 Zyklen einer Polychemotherapie nach R-CHOP-Schema kam es zu einer kompletten Remission der Hautveränderungen.

Einleitung

Das Erythema gyratum repens (EGR) ist ein äußerst seltenes dermatologisches Krankheitsbild und gehört zu den obligaten kutanen Paraneoplasien. Es manifestiert sich bevorzugt in der 4. und 6. Lebensdekade; Männer sind häufiger betroffen [1]. Das klinische Bild ist relativ typisch mit anulär oder girlandenförmig konfigurierten, an eine Holzmaserung erinnernde, meist infiltrierten Läsionen, die in der Regel generalisiert auftreten, Doppelkonturen ausbilden und randständig schuppen. Charakteristischerweise wandern die Hautveränderungen mit einer Geschwindigkeit von etwa 1 cm/Tag über den Körper. Im Jahre 1953 wurde das Krankheitsbild erstmals von Gammel bei einer Patientin mit metastasiertem Adenokarzinom der Mamma beschrieben [2]. Die beschriebenen Hautveränderungen waren alleinig durch Mastektomie und Entfernung der Lymphknotenmetastasen in der ispilateralen Axilla binnen Wochen komplett rückläufig [2]. Bei Auftreten EGR-typischer Hautveränderungen sollte sofort eine Tumorsuche initiiert werden, da die Therapie des zugrunde liegenden Tumors die einzig kausale Therapie darstellt.

Anamnese

Ein 66 Jahre alter Patient stellte sich im April 2005 erstmals in unserer dermatologischen Hochschulambulanz vor. Er berichtete über seit etwa einem halben Jahr bestehende, streifig-ringförmige Hautveränderungen im Bereich des rechten Beines (**Abb. 1 a**), die an Größe zugenommen und sich langsam nach proximal hin ausgebreitet hätten. Kürzlich sei über Nacht eine ringförmige Hautveränderung um die linke Mamille hinzugekommen (**Abb. 1 b**). Die Hautveränderungen seien stets symptomlos gewesen und hätten weder Schmerzen noch Juckreiz verursacht. Da der Patient in den letzten Jahren multiple Zeckenstiche erlitten hatte, war bereits vor Wochen unter der Verdachtsdiagnose eines Erythema chronicum migrans eine Antibiose mit Doxycyclin 200 mg/d über 30 Tage durchgeführt worden, die jedoch zu keiner Befundbesserung führte. Eine externe Therapie war noch nicht erfolgt. An Grunderkrankungen gab der Patient eine Epilepsie an, für die in der Vorgeschichte keine Ursachen gefunden werden konnten, ferner sei eine arterielle Hypertonie und eine Hyperurikämie bekannt. Seit Jahren bestand eine Dauermedikation mit Carbamazepin, Metoprolol, Allopurinol und Acetylsalicylsäure, die nicht ver-

Dieses Dokument wurde zum persönlichen Gebrauch heruntergeladen. Vervielfältigung nur mit Zustimmung des Verlages.

Abb. 1 **a** Im Bereich des rechten Beines zeigen sich girlandenförmig konfigurierte, leicht infiltrierte, rötlich-livide Erythemstreifen, teilweise mit charakteristischen randständigen Doppelstrukturen. Die Hautveränderungen weisen eine coleretteartige Schuppung auf (Inset). **b** Gleichartige Hautveränderungen im Bereich des Stammes mit einem anulär konfigurierten, perimamillär lokalisiertem Erythem.

ändert worden war. Malignome hätten in der Vorgeschichte nicht bestanden.

Befunde

Klinischer Befund

Im Bereich des rechten Beines zeigten sich anuläre, teils girlandenförmig konfigurierte rötlich-livide Erytheme, die teils randständig lokalisierte coleretteartige Schuppenkrausen aufwiesen. Die Erytheme bildeten teils holzmaserungsartige Doppelstrukturen. Um die linke Mamille herum bestand ein anulär konfiguriertes gleichartiges Erythem.

Die körperliche Untersuchung war bis auf eine weiche, nicht druckdolente Raumforderung im Bereich des linken Hodens unauffällig.

Laborbefunde

Blutbild, Differenzialblutbild unauffällig. Die Lymphozytensubpopulation zeigte eine normale Verteilung der B- und T-Lymphozyten.

Tumormarker (CEA, CA 19–9, CA 72–4, CYFRA 21–1, β-HCG, β_2-Mikroglobulin und PSA, anti-p53) normwertig.

Hepatitisserologie: abgelaufene Hepatitis A-Infektion, keine Hepatits B- oder C-Infektion nachweisbar.

In der Borrelienserologie keine erhöhten Antikörpertiter nachweisbar (ELISA für IgG 0.06 (Norm 0.19–0.24), für IgM 0.08 (Norm 0.4–0.45).

U-Status unauffällig. Gesamt-IgE im Serum mit 68U/ml normwertig.

Mykologische Untersuchung des Schuppenmaterials

Nativ und kulturell negativ.

Bakteriologischer Abstrich vom rechten Bein

Kein Wachstum pathogener Keime.

Histologie Probebiopsie vom rechten Bein

Flache unauffällige Epidermis. Ausgeprägte oberflächliche und tiefe, vorwiegend perivasculär, teils auch interstitiell lokalisierte lymphohistiozytäre Entzündung. Einzelne perivasculär lokalisierte Granulozyten. Ödem der oberen Dermis (**Abb. 2 a**). Kein weiterführender Aspekt in der immunhistologischen Untersuchung (S100, CD68). Das histologische Bild war bei entsprechender Klinik gut vereinbar mit einem EGR.

Histologie Hoden

Neben regelrechtem Nebenhodenparenchym sah man Hodenparenchym mit vereinzelten, teils fibrosierten Tubuli, zum Teil mit noch regelrechter Architektur, zum größten Teil aber mit diffuser Infiltration durch atypische, lymphoide, teils blastäre Zellen mit großen blasigen Zellkernen und deutlich prominenten Nukleolen (**Abb. 2 a**). Immunhistochemisch ausgeprägte Expression der Tumorzellen von CD20 (**Abb. 2 b**) und CD79a, hingegen nur geringe Reaktion einzelner Lymphozyten mit CD3 (**Abb. 2 d**) und CD5. Deutliche Proliferationssteigerung nachweisbar (mindestens 50% der Zellen Mib-1/Ki 67 positiv; **Abb. 2 c**). Der histologische Befund entsprach einem hochmalignen, diffusen großzelligen B-Zell-Non-Hodgkin-Lymphom des Hodens.

Verlauf und Therapie

Aufgrund des auffälligen Palpationsbefundes im Bereich des Hodens stellten wir zunächst die Verdachtsdiagnose eines Hodenkarzinoms, die nach veranlasster Vorstellung in der urologischen Klinik sonographisch bestätigt wurde. Unter der Verdachtsdiagnose eines Hodenkarzinoms erfolgte in der Klinik für Urologie eine Orchiektomie, die feingewebliche Untersuchung des Exzisates ergab jedoch ein hochmalignes, großzelliges B-Zell-Non-Hodgkin-Lymphom. Im daraufhin durchgeführten Staging (Lymphknotensonographie, CT-/NMR-Diagnostik und Knochenmarksbiopsie) wurde kein Anhalt für eine weitere Or-

Dieses Dokument wurde zum persönlichen Gebrauch heruntergeladen. Vervielfältigung nur mit Zustimmung des Verlages.

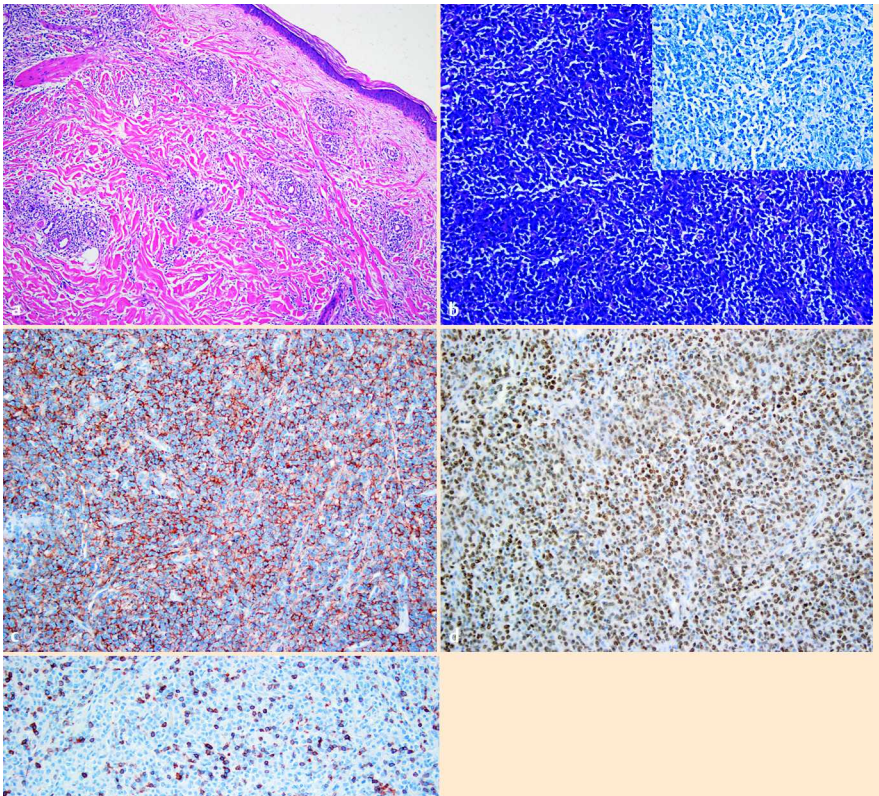

Abb. 2 **a** Unauffällige Epidermis. Vorwiegend perivasculär lokalisiertes lymphozytäres Infiltrat. HE, × 200. **b** Diffuses großzelliges B-Zell-Non-Hodgkin-Lymphom des Hodens. HE, × 200; Inset-Vergrößerung: Giemsa, × 400. **c** Kräftige Expression der Tumorzellen durch CD 20, × 200. **d** Deutliche Proliferationssteigerung der Tumorzellen, mindestens 50% der Zellen sind Mib-1-positiv. × 200. **e** Geringes, reaktives T-Lymphozyten-Infiltrat, Immunhistologie mit CD3-Antikörper. × 200.

ganbeteiligung oder eine Knochenmarksinfiltration durch Lymphomzellen gefunden.

Im Mai 2005 wurde in kurativer Intention eine Polychemotherapie in Kombination mit dem CD-20-Antikörper Rituximab (R-CHOP) begonnen. Nach 6 Zyklen dieser Therapie befindet sich der Patient bis heute in kompletter Remission. Die Hautveränderungen bildeten sich bereits nach zwei Zyklen dieser Therapie und unter externer Therapie mit einem triamcinolonacetonidhaltigen Externum vollständig zurück.

Diskussion

Obwohl das EGR bis heute als obligate kutane Paraneoplasie gilt, konnten nur in etwa 80% der Fälle zugrunde liegende Neoplasien identifiziert werden [3]. Am häufigsten ist das EGR mit Bronchialkarzinomen (50%) oder Karzinomen des Gastrointestinaltraktes und der Mamma assoziiert [2,3]. Sofern kein Malignom dem EGR zugrunde lag, konnte in Einzelfällen eine Lungentuberkulose [2,3], verschiedene Formen des Lupus erythematodes [6,7] oder die Einnahme von Medikamenten [8,9] als ursächlich identifiziert werden. Das EGR geht der Manifestation der zugrunde liegenden Neoplasie in den meisten Fällen um einen Monat bis zu zwei Jahren voraus [10]. Dies muss im Rahmen der Tumorsuche stets bedacht werden. Durchuntersuchungen müssen, falls diese zunächst unauffällig ausfallen, wiederholt werden. Therapie der Wahl bei einem dem EGR zugrunde liegenden Tumor ist dessen vollständig Entfernung bzw. ein größtmögliches Debulking, da hierdurch innerhalb von etwa sechs Wochen ein komplettes Verschwinden der holzmaserungsartigen Hautveränderungen und des häufig begleitenden quälenden Juckreizes erreicht werden kann [11]. Ein erneutes Auftreten gleichartiger Hautveränderungen ist stets verdächtig auf das Vorliegen eines Rezidives oder einer Metastasierung.

Bei Vorliegen eines figurierten Erythems muss differenzialdiagnostisch stets an ein EGR gedacht werden. Die Diagnose wird in erster Linie klinisch anhand der typischen gyrierten Hautveränderungen gestellt, die charakteristischerweise einen an eine Holzmaserung erinnernden Aspekt aufweisen, wie er auch in unserem Fall vorlag. Durch eine Probebiopsie aus befallener Haut kann die Diagnose histologisch untermauert werden, wenngleich die feingewebliche Untersuchung für verschiedene figurierte Erytheme Ähnlichkeiten aufweist [12]. Sowohl klinisch als auch histologisch kommt als Differenzialdiagnose ein Erythema anulare centrifugum infrage, wobei dieses nicht zu den klassischen kutanen Paraneoplasien gehört. Ein EGR zählt bis zum Beweis des Gegenteils hingegen als obligate kutane Paraneoplasie. Eine umfangreiche Tumorsuche ist aus diesem Grunde zwingend indiziert. Wie in dem von uns demonstrierten Fall können auch ungewöhnliche Tumoren der Ausbildung eines EGR zugrunde liegen.

Dieses Dokument wurde zum persönlichen Gebrauch heruntergeladen. Vervielfältigung nur mit Zustimmung des Verlages.

Abstract

Erythema Gyratum Repens in a Patient with Large B-Cell Lymphoma of the Testicle

Erythema gyratum repens (EGR) is a rare cutaneous paraneoplastic syndrome that is associated with internal malignancies in about 80%. In most cases the neoplasms associated with EGR are bronchial carcinoma and cancers of the stomach/ oesophagus and pharynx or breast cancer. In a minority of the cases reported in the literature other non-neoplastic reasons as lung tuberculosis, different forms of lupus erythematodes or drugs administered for the treatment of other diseases could be identified. The tumor search in our patients with EGR led to the diagnosis of a large cell Non-Hodgkin-B-cell lymphoma of the testicle. To our knowledge this is the first case of EGR associated with high-grade B-cell lymphoma. Orchiectomy and 6 cycles of a polychemotherapy according to the R-CHOP scheme resulted in a complete remission of the cutaneous disease.

Literatur

1 *Boyd AS, Neldner KH, Menter A.* Erythema gyratum repens: a paraneoplastic eruption. J Am Acad Dermatol 1992; 26: 757 – 762
2 *Gammel JA.* Erythema gyratum repens. Arch Dermatol Syph 1952; 66: 494 – 505
3 *Eubanks LE, McBurney E, Reed R.* Erythema gyratum repens. Am J Med Sci 2001; 321: 302 – 305
4 *Tyring SK.* Erythema anulare centrifugum and erythema gyratum repens. Clin Dermatol 1993; 11: 135 – 139
5 *Barber PV, Doyle L, Vickers DM, Hubbard H.* Erythema gyratum repens with pulmonary tuberculosis. Br J Dermatol 1978; 98: 465 – 468
6 *Matsumura T, Kumakiri M, Sato-Matsumura KC, Ohkawara A.* Erythema gyratum repens-like eruption in a patient with Sjogren syndrome. Acta Derm Venerol 1995; 75: 327
7 *Pique E, Palacios S, Santana Z.* Leukocytoclastic vasculitis presenting as an erythema gyratum repens-like eruption in a patient with systemic lupus erthematosus. J Am Acad Dermatol 2002; 47: S254 – S256
8 *Bryan ME, Lienhart K, Smoller BR, Johnson SM.* Erythema gyratum repens in a case of resolving psoriasis. J Drugs Dermatol 2003; 2: 315 – 317
9 *von Rainer Gunther ZB, Nasser S, Hinrichsen H, Folsch UR.* Erythema gyratum repens. Drug hypersensitivity after azathioprine in a patient with type 1 autoimmune hepatitis. Med Klin 2002; 97: 759
10 *Appell ML, Ward WQ, Tyring SK.* Erythema gyratum repens. Cancer 1988; 62: 548 – 550
11 *Sabir S, James WD, Schuchter LM.* Cutaneous manifestations of cancer. Curr Opin Oncol 1999; 11: 139 – 144
12 *Wolff H.* Kutane Paraneoplasien. Internist 2001; 42: 721 – 735

Dieses Dokument wurde zum persönlichen Gebrauch heruntergeladen. Vervielfältigung nur mit Zustimmung des Verlages.