

# Eine Lentigo maligna (LM) im Porträt der Josepha Gobin\* von 1789

## Lentigo maligna (LM) at a Portrait of Josepha Gobin 1789

Autoren

E. G. Jung, A. Krock

### Bibliografie

DOI 10.1055/s-2007-966759  
 Akt Dermatol 2007; 33:  
 344–345 © Georg Thieme  
 Verlag KG Stuttgart · New York  
 ISSN 0340-2541

### Korrespondenzadresse

**Prof. Dr. Ernst G. Jung**  
 Maulbeerweg 20  
 69120 Heidelberg  
 Ernst.G.Jung@t-online.de

**Andreas Krock M.A.**  
 Reiss-Engelhorn-Museen  
 C5 Zeughaus  
 68159 Mannheim  
 andreas.krock@mannheim.de

### Zusammenfassung

Der im Porträt (Abb. 1) von Frau Josepha Gobin im Alter von 71 Jahren dargestellte Pigmentfleck weist viele Charakteristika einer Lentigo maligna

(LM) auf: Manifestation erst im Alter, Lichtlokalisierung und morphologisches Feinbild (Abb. 2), sodass diese Diagnose, bei aller Einschränkung rückblickender Festlegung, sehr wahrscheinlich erscheint und ein Muttermal nicht.

### Einleitung

Die Reiss-Engelhorn-Museen (REM) in Mannheim haben seit 2003 ihr 1777/1778 errichtetes Zeughaus in C5 als Ausstellungsgebäude von Grund auf saniert und neueingrichtet, sodass es pünktlich zum Beginn des vierhundertjährigen Stadtjubiläums Mannheims im Januar 2007 wieder eröffnet werden konnte. In den kunst- und kulturgeschichtlichen Sammlungen sind bei den Gemälden im 2. OG mit Schwerpunkt Porträtmalerei zwei eindrucksvolle Bildnisse des 18. Jahrhunderts ausgestellt. Es handelt sich um den Mannheimer Stadtdirektor Jakob Friedrich Gobin (1707–1791) und dessen Ehefrau Josepha Gobin, geb. Lippe (1718–1806), die 1735 heirateten. Beide Bilder, die 1789 entstanden sind, haben dasselbe Format (Öl auf Leinwand, 87,5 × 70,3 cm) und stammen von dem vor allem beim Bürgerum geschätzten Porträtmaler Johann Jacob de Lose (1755–1813). Er war bekannt für seine realistische, ungeschönte Darstellungsweise, mit der er noch so kleine Details und charakteristische Merkmale der menschlichen Physiognomie minutiös im Bild festzuhalten wusste. Zu den Aufträgen des an der Mannheimer Zeichnungsakademie geschulten Künstlers gehörten ebenso kurfürstliche Porträts „für alle Ober- und Unterämter“ wie Bildnisse vieler Mannheimer Bürger [1]. Die beiden Gobin-Bildnisse gelangten 1895 über den Mannheimer Altertumsverein aus Familienbesitz an die Reiss-Engelhorn-Museen.

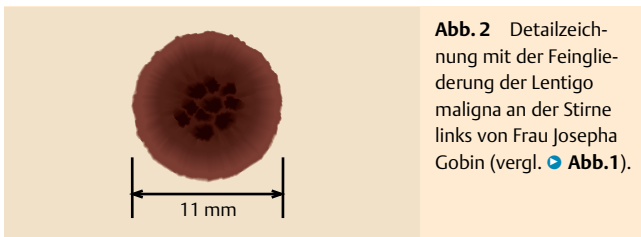
### Das Bildnis der Josepha Gobin

Uns beschäftigt im Weiteren ausschließlich das Porträt von Josepha Gobin, die am 3.12.1718 als jüngste der vier Töchter des Stadtdirektors Johann Leonhard Lippe (1671–1739) und seiner Ehefrau Maria Magdalena, geb. Bencard, (1685–1723) in Mannheim geboren wurde. Sie heiratete am 10.2.1735 (also mit 17 Jahren) den nachmaligen Stadtdirektor Jacob Friedrich Gobin (1707–1791), mit dem sie sieben Kinder hatte [2,3]. Die Familie Gobin verbrachte ihr gesamtes Leben in Mannheim. Josepha Gobin war 1789 zum Zeitpunkt des Portraits 71 Jahre alt. Sie verstarb am 17.3.1806 im hohen Alter von 87 Jahren. Über Leiden und Todesursache ist nichts bekannt. Ihr Porträt gibt sie in einem Kleid mit aufwendigem Spitzenkragen und Spitzenhaube in der Mode ihrer Zeit wieder (Abb. 1). Sie sitzt nach links, den Blick auf den Betrachter gerichtet. Ihre Hände liegen überkreuzt auf einer Marmortischplatte, wobei sie in ihrer Rechten einen geschlossenen Fächer hält. Das Gesicht entspricht ihrem Alter und trägt einen **charakteristischen Leberfleck an der linken Stirne**. Dieser wird in verschiedenen Inventarverzeichnissen auch als „schwarzes Schönheitspflasterchen“ oder als „großes Schönheitspflaster“ bezeichnet. Die Tränensäcke, das Doppelkinn und die starke Figur sind hervorstechende Merkmale. Im Hintergrund rechts ist die Lehne des Stuhls zu erkennen, auf dem Frau Gobin Platz genommen hat. Das Gemälde wurde 1964 restauriert und erhielt einen neuen Rahmen.

\* Der Name Gobin [3] deutet auf französischen Ursprung; le gobin, ein selten gebrauchtes französisches Wort, heißt der Bucklige (lat. gibbus).



**Abb. 1** Porträt von Josepha Gobin (1718 – 1806) aus dem Jahre 1789, gemalt in Öl auf Leinwand von Johann Jacob de Lose (1755 – 1813). Beachte die Lentigo maligna an der Stirne links.



**Abb. 2** Detailzeichnung mit der Feingliederung der Lentigo maligna an der Stirne links von Frau Josepha Gobin (vergl. [Abb. 1](#)).

## Dermatologische Überlegungen

Das Bild von 1789 ([Abb. 1](#)) dokumentiert einen Pigmentfleck auf der Stirne links von Frau Gobin, als sie 71 Jahre alt war. Dieser wird in der Annahme, dass er schon lange bestünde, als „Leberfleck“ bezeichnet. Solches kann aber nicht verifiziert werden, sondern erscheint als eher unwahrscheinlich, da dieser Pigmentfleck auf dem sog. Karlsruher Bild von 1770 fehlt, respektive nicht abgebildet ist [4]. Dieses Karlsruher Bild scheint unsigniert und sein Standort ist nicht bekannt. Damit erscheint es wahrscheinlich, dass der Pigmentfleck an der linken Stirnseite von Frau Gobin in der Zeit zwischen 1770 und 1789 entstanden ist. Ein Muttermal oder Leberfleck aber ist angeboren und schon in der Kindheit deutlich zu sehen. Dies erscheint als unwahrscheinlich. Vielmehr drängt sich die Deutung als „Lentigo maligna“ (LM) auf, wie sie vor knapp 100 Jahren von William Dubreuilh in Paris als „Melanosis präblastomatosa“ und von Guido Miescher in Zürich als „Melanotische Präkanzerose“ beschrieben und von den übrigen Formen des Malignen Melanoms abgegrenzt werden konnten. Es handelt sich um eine klinisch und histologisch charakteristische Vorstufe des bösartigen „schwar-

zen Hautkrebses“, ein sog. „Melanoma in situ“, bei welchem die malignen Melanozyten sich in der Epidermis wohl seitlich ausdehnen und herdförmig verdichten, aber noch nicht die Basalmembran der Epidermis durchbrechen und in die Tiefe auswandern [5]. LM treten bevorzugt an den Lichtterrassen im Gesicht (Stirne, Wangen und Ohren) auf, entwickeln sich langsam über viele Jahre, um erst spät in ein „Lentigo maligna Melanom“ (LMM) überzugehen. LMM machen 10% aller Melanome beim Menschen aus und realisieren sich deutlich später als die übrigen Melanomformen, oft erst nach dem 70. Lebensjahr, oder in seltenen Fällen auch gar nicht mehr.

Der Pigmentfleck an der linken Stirne von Frau Gobin zeigt viele Charakteristika einer LM ([Abb. 2](#)). Er ist annähernd rund (Durchmesser 11 mm) dargestellt mit braunschwarzer Eigenfarbe und scharfer Begrenzung. Bei guter Beleuchtung erkennt man eine Innenstruktur mit tiefschwarzen, zackig begrenzten Flecken, die zusammenfließen, an keiner Stelle aber die Außengrenze des braunschwarzen Mals überschreiten. Knotige Anteile sind nicht erkennbar. Auch zeigt das Gesicht von Frau Gobin zwar die Zeichen der Alterung, schlaffe Hautfalten der Unterlider (Tränensäcke), das Doppelkinn und die starke Statur, es fehlen aber, außer der LM, andere Zeichen übermäßiger Lichtexposition, wie es der urbanen Lebensweise der Familie Gobin entspricht.

Dies Beispiel zeigt, dass die Malerei neben dem großen Thema des Altern des Menschen mit Gebrechlichkeit und Zerfall [6–8] auch distinkte Krankheiten, bevorzugt an der Haut, darzustellen weiß, auch solche wie Lentigo maligna im vorliegenden Fall und auch kutane Lymphome [9, 10], oft weit früher, als die dermatologische Klassifizierung vorliegt.

## Abstract

### Lentigo maligna (LM) at a Portrait of Josepha Gobin 1789

The portrait of Miss Josepha Gobin ([Abb. 1](#)) at her age of 71 years shows strong characteristics of Lentigo maligna (LM): manifestation at higher age, light exposed localisation and morphology ([Abb. 2](#)). The diagnosis may be hardened with high probability, although certainty can retrospectively not be obtained.

## Literatur

- 1 Thieme U, Becker F. Künstlerlexikon Leipzig: 1929, Band 23, Seite 402, Nachdruck DTV, 1992
- 2 Göller L. Gobin. In: Waldeck F. Alte Mannheimer Familien. Teile 5 & 6 (Nachdruck der Ausgaben von 1924 und 1925). Mannheim: 1987
- 3 Göller L. Zur Geschichte der Familie Gobin in Mannheim. Mannheimer Geschichtsblätter 1925; 26: 85–88, 136–139, 159–166, 182–187, 208–213
- 4 Göller L. Bildnisse des Stadtdirektors Gobin und seiner Frau. geb. Lippe. Mannheimer Geschichtsblätter 1908; 9: 86–88
- 5 Jung EG, Moll I. Dermatologie. 5. Auflage. Stuttgart: Thieme, 2003
- 6 Thane P (Hrsg.). Das Alter. Eine Kulturgeschichte. Darmstadt: Primus, 2005
- 7 Wagner G, Müller WJ. Dermatologie in der Kunst. Biberach a.d. Riss: Basotherm GmbH, 1970
- 8 Dequeker J. Der Künstler und der Arzt. Ein anderer Blick auf Gemälde. Leuven: Davidsfonds NV, 2006
- 9 Jung EG. Ferdinand Hodler kombiniert im Bild „Enttäuschte Seele“ Alter und Enttäuschung mit einer „Facies leontina“. Akt Dermatol 2007; 33: 92–95
- 10 Dequeker J, Degreef H, Busschots A-M, Mallia C. Mycosis fungoides in a painting by Lambert Lombard (1506–1566). Dermatology 2002; 205: 78–79