

# Amputationen an der oberen Extremität

■ René Baumgartner

## Zusammenfassung

Bei Gliedmaßenamputationen geht es darum, die Amputationshöhe möglichst peripher zu wählen und trotzdem einen schmerzfreien, gut durchbluteten und ggfs. prothetisch versorgbaren Stumpf zu schaffen. Der irreversible Verlust der körperlichen Integrität ist in möglichst engen Grenzen zu halten. Denn die Rehabilitationschancen verschlechtern sich mit jeder Kürzung, vor allem nach dem Verlust von Gelenken. Dieses Ziel lässt sich oft erst in mehreren Eingriffen erreichen. Sekundäre Eingriffe dienen der Verbesserung der Stumpfqualität. Die Einteilung in „wertvolle“, „weniger wertvolle“ und „hinderliche“ Abschnitte um der Prothesenversorgung willen ist überholt. Der Beitrag beginnt mit der Indikationsstellung zur Amputation und der Wahl der Amputationshöhe. Er vermittelt dem Operateur Grundkenntnisse der Amputationschirurgie, der Prothesenversorgung und der Rehabilitationsmöglichkeiten.

## Upper Limb Amputations

When limbs have to be amputated the aim is for the amputation level to be as far peripheral as possible while still leaving a pain-free, well perfused stump that is if necessary capable of bearing a prosthesis. The irreversible loss of bodily integrity should be kept within the tightest possible limits. The chances for rehabilitation decrease with every shortening, especially after the loss of joints. Often this objective can only be reached after several interventions. Secondary operations serve to improve the quality of the stump. The classification into "valuable", "less valuable" and "hindering" segments for the sake of the prosthesis fitting is obsolete.

This review begins with the indications for amputation and the choice of amputation level. It provides the surgeon with a basic knowledge of amputation surgery, management with a prosthesis and possibilities for rehabilitation.

## Einleitung

Jede Amputation bedeutet für die Betroffenen einen irreversiblen Verlust der körperlichen Integrität, vergleichbar dem Verlust eines Mitmenschen. An der oberen Extremität wird er schwerer empfunden als an der unteren, erst recht bei Mehrfachamputationen. Doppelseitig Amputierte bleiben unabhängig, wenn wenigstens ein Ellenbogengelenk erhalten werden konnte. Ohne Ellenbogengelenke sind sie mehr oder weniger stark auf fremde Hilfe angewiesen.

An der oberen Extremität sind Amputationen 20-mal seltener als an der unteren. In den meisten Fällen geht es um den Verlust eines oder mehrerer Finger, in 80–90% sind es Unfallfolgen. Anders als bei den Beinamputationen spielen arterielle Durchblutungsstörungen eine untergeordnete Rolle. Im Bereich der Schulter sind Tumoren die wichtigste Ursache.

Angeborene transversale Fehlbildungen, sogenannte Peromelien sind keine eigentlichen Amputationen. Was hier fehlt, war gar nie da. Es bedarf guter Gründe, hier etwas zu entfernen. Funktionslose, „die Prothesenversorgung störende“ Fingerbürcel sind nicht unwichtige Sensoren. Anders ist die Situation

bei überzähligen Fingerstrahlen oder beim Riesenwuchs. Hier sind Korrekturingriffe im Kleinkindesalter indiziert.

Entscheidend sind die funktionellen Qualitäten der Extremität, nicht ihr Aussehen. So sei bei doppel-seitigen Klump-händen vor „Stellungskorrekturen“ ausdrücklich gewarnt.

## Wahl der Amputationshöhe

Die Bestimmung der Amputationshöhe stellt an den Operateur weit höhere Anforderungen als die Durchführung des Eingriffes. Ihre Wahl liegt ganz im Ermessen und in der Verantwortung des Operateurs.

Entscheidend ist die Beurteilung der Vitalität der Gewebe bei Trauma, Infekt und Erkrankungen, die minimale Sicherheitsdistanz bei Tumoren. Er muss auch die Grenzen seines Könnens ausloten, vielleicht auch die seiner Kollegen von der plastischen und Wiederherstellungschirurgie, ohne der Faszination bestimmter Verfahren zu erliegen.

An der oberen Extremität gibt es keine mehr oder weniger wertvollen Abschnitte (**Abb. 1**).

Um jeden Zentimeter Länge ist zu ringen, vor allem an Finger und Hand. Dennoch sind einige Einschränkungen zu berücksichtigen. Es macht wenig Sinn, funktionslose, schlecht durchblutete Stümpfe um jeden Preis erhalten zu wollen. Erst recht nicht, wenn die Sensibilität gestört ist.

Umgekehrt ist ein völlig gelähmter Arm nach Plexusparese kein zwingender Grund, ihn im Oberarm abzusetzen. Phantomschmerzen stammen von der Ausrissstelle weiter oben. Eher wäre der Arm zu erhalten durch Arthrodesen in Funktionsstellung, um Kontrakturen und Instabilitäten zu beheben und dann

den Arm mit ultraleichten Orthesen zu schützen.

Amputationen bei arteriellen Verschlusskrankheiten sind an der oberen Extremität vor allem Folgen des Morbus Buerger-Winiwarter und der diabetischen Angiopathie. Die reduzierte Durchblutung verbietet Exartikulationen im Hand- und im Ellenbogengelenk. Die Grundkrankheit wird durch die Amputation nicht behoben. Bei der Gangrän der Extremität nach Meningo- und Pneumokokkensepsis handelt es sich dagegen um ein einmaliges Ereignis. Hier sind Grenzzonenamputationen indiziert.

Neben der Ätiologie sind auch Umweltfaktoren in Betracht zu ziehen, die mit dem Lokalbefund direkt nichts zu tun haben. Immer noch wird vonseiten der Techniker vorgeschlagen um einer einfacheren Prothesenversorgung willen höher zu amputieren als unbedingt notwendig. Diese Ansicht ist nicht mehr vertretbar. Die Prothesentechnik hat sich nach dem Stumpf zu richten und nicht umgekehrt. Moderne Prothesenpassteile erleichtern diese Aufgabe. Bei der Wahl der Amputationshöhe zu prüfen ist auch das Risiko von Korrekturgreifen bis hin zur Nachamputation.

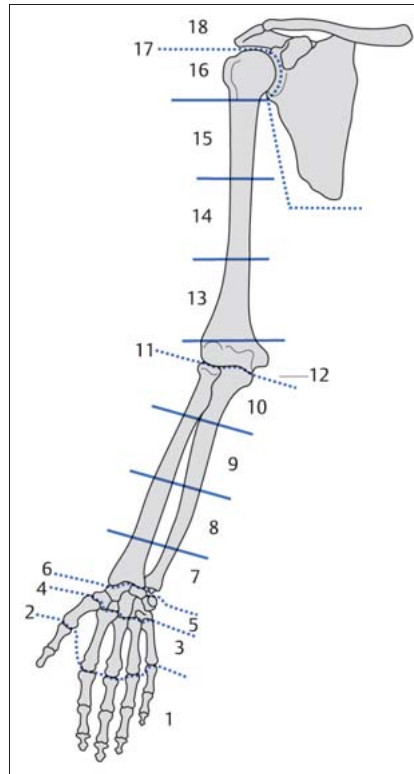
Dieses darf höher angesetzt werden, wenn zum Beispiel die Greifmöglichkeit auf dem Spiel steht. Patient und Angehörige müssen orientiert und bereit sein, dieses Risiko mit zu tragen.

Der Operateur darf sich nicht auf eine bestimmte Amputationshöhe festlegen lassen. Im Laufe des Eingriffs könnte der Befund ihn zwingen, höher abzusetzen als abgesprochen war.

### Präoperative Abklärungen

Anamnese und klinischer Befund stehen an erster Stelle, vor dem Befund in situ. Technische Untersuchungsmethoden sind wichtige Ergänzungen, vor allem die bildgebenden Verfahren. Unbedingt dazu gehören prä- und postoperative Standard-Röntgenbilder und die Fotodokumentation aus wissenschaftlichen und forensischen Gründen.

Mit dem Anästhesisten ist Rücksprache zu nehmen über die Art und Dauer des Eingriffes.



**Abb. 1** Amputationshöhen an der oberen Extremität: (1) Finger; (2) Fingergrundgelenke; (3) Metakarpalia (Mittelhandknochen); (4) Karpo-metakarpale Gelenklinie; (5) Transkarpal (Handwurzel); (6) Handgelenk; (7) Unterarm (transradial) lang, (8) mittel, (9) kurz, (10) ultrakurz; (11) Ellenbogen; (12) Oberarm (transhumeral) lang, (13) mittel, (14) kurz, (15) ultrakurz; (16) Schultergelenk; (17) Schultergürtel (forequarter) [1].

### Aufklärungsgespräch

Für den Patienten bedeutet eine Amputation einen schwerwiegenden Eingriff. Er erwartet vom Arzt Auskunft über das operative Vorgehen, die Nachbehandlung, die Prothesenversorgung und die Rehabilitationsaussichten.

Alle diese brennenden Fragen kann kein Arzt umfassend beantworten. Die Versuchung liegt nahe, den Fragesteller mit billigen Sprüchen abzufertigen: „Sie werden eine wunderschöne myoelektrische Prothese kriegen, mit der Sie fast alles wie bisher machen können“: klassischer Fehlstart auf Kosten des Patienten und später der Kollegen von der Rehabilitationsmedizin.

Der Patient muss sich mit dem Bescheid begnügen, sein Arzt werde alles tun, um den Schaden in engen Grenzen zu halten. Er muss aber auch wissen, dass Wundheilungsstörungen eintreten und Folgeeingriffe nötig werden können.

Nach der Wundheilung ist die Reihe am Stumpf- und Prothesentraining, Sache der Physio- und Ergotherapie. Gemeinsam mit Orthopädiertechnik und Sanitätshaus sind sie für die Abklärung und Ausführung der Prothesenversorgung und die Abgabe von Hilfsmitteln zuständig. Diese verschiedenen Aufgaben müssen nahtlos ineinander übergehen, um Missverständnisse zu vermeiden und um Zeit zu gewinnen. Die „Orientierung nach vorne“ kann nicht früh genug beginnen.

Es ist unerlässlich, das Gespräch mit dem Patienten und seinen Angehörigen immer wieder neu aufzunehmen, eine Zwischenbilanz zu ziehen und zu aktualisieren.

Oft ist es nützlich, die Bekanntschaft mit einem Amputierten zu vermitteln, der in vergleichbarer Lage alles schon hinter sich gebracht hat.

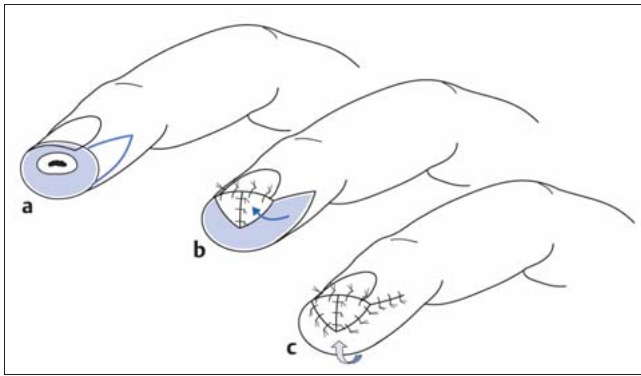
### Operative Technik

- Das Ziel ist ein möglichst peripherer, schmerzfreier, auf seiner ganzen Oberfläche belastbarer Stumpf, mit und ohne Prothese. Eine volle Sensibilität ist erwünscht, jedoch nicht Bedingung.
- Atraumatisch-asymmetrisch vorgehen: Die proximalen Gewebe sind zu schonen, im Gegensatz zu den distalen:
  - Haken nur distal einsetzen
  - Gefäße proximal lege artis versorgen, distal nur temporär abklemmen oder koagulieren
  - Sägeblatt von Beginn an proximal kühlen, Kanten ebenfalls mit der oszillierenden Säge brechen
  - Für versenkte Nähte nur resorbierbares Material verwenden. Blutstillung nach Eröffnen einer Blutsperre. Zuverlässige Drainage.

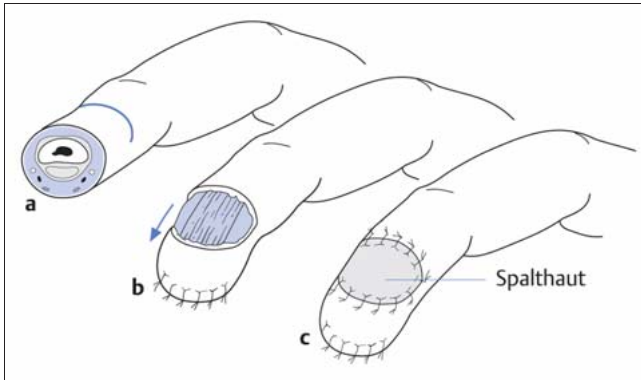
### Behandlung der Gewebe

#### Haut

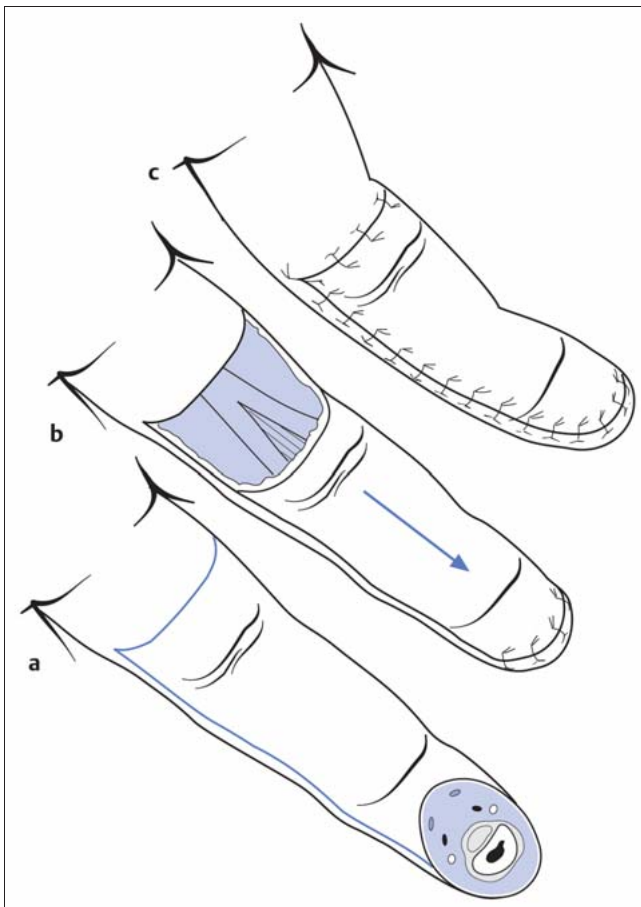
- Bestehende Narben möglichst in die Schnittführung einbeziehen, beides markieren
- Haut und Subkutis nur senkrecht durchtrennen
- Regel: Ein Hautlappen darf nicht länger sein als er an seiner Basis breit ist.
- Bei ungleich langen Hautlappen ist der Längenunterschied gleichmäßig auf die ganze Hautnaht zu verteilen mittels der sog. Mokassin-Naht.



**Abb. 2 a bis c**  
Verschiebelappen nach Cutler.  
**a** Schnittführung.  
**b** Seitliche Keile, in der Mittellinie vereinigt.  
**c** Primärer Defektverschluss [1].



**Abb. 3 a bis c**  
Dorsaler Visierlappen.  
**a** Proximale quere Inzision.  
**b** Lappen nach distal verlagert.  
**c** Defekt mit Spalthaut gedeckt [1].



**Abb. 4 a bis c**  
Palmarer Visierlappen.  
**a** Schnittführung.  
**b** Lappen nach distal verlagert.  
**c** Primärer Verschluss unter Flexion der Gelenke, fixiert durch Schiene oder Mini-Fixateur [1].

- Hautverschluss spannungsfrei, einschichtig. Subkutannähte werden vermieden, um nicht Fremdmaterial zu versenken. Bevorzugt werden nicht strangulierende Rückstichnähte in mindestens 15 mm Abstand, dazwischen oberflächliche Adaptationsnähte oder Steristrips. Intrakutane Nähte nur bei sauberen Wundverhältnissen.

Kein einziges Transplantat erreicht auch nur annähernd die sensorischen und mechanischen Eigenschaften der autochthonen Haut.

An erster Stelle zu prüfen sind daher alle Arten von Verschiebelappenplastiken (**Abb. 2 bis 4**).

- **Hauttransplantate**  
Die ganze Palette der Hauttransplantate lassen sich an Amputationsstümpfen einsetzen.
- **Spalthaut**  
Spalthaut ist die einfachste Methode, Defekte zu schließen und damit Länge zu gewinnen. Nur darf sie nicht am amputierten Arm entnommen werden. Die Entnahmestelle könnte mit einem Prothesenschaft in die Quere kommen. Am elegantesten ist die Entnahme vom Amputat. Seine Haut lässt sich tiefgekühlt über Wochen aufbewahren. Bei Kindern eignet sich die behaarte Kopfhaut am besten. Die Haare wachsen nach in alter Pracht, und es entstehen keine Keloide. Trotzdem ist mit Spalthaut Zurückhaltung geboten. Mit etwas Geduld schließen die Wundränder den Defekt über der Fingerkuppe mit einer zuerst zarten Haut mit eigener Sensibilität. Spalthaut über Stumpfen lassen sich Wochen oder Monate später entfernen und mit benachbarter Vollhaut decken. Vor allem dann, wenn der Lappen mit der knöchernen Unterlage verwachsen ist.
- **Vollhautlappen**  
bieten auf den ersten Blick einen „physiologischeren“ Ersatz als Spalthaut. Ob gestielt oder frei: Sie schwabbeln auf der Unterlage. Die an der oberen Extremität besonders wichtige sensorische Innervation fehlt. Bauchlappen setzen Fett an wie am alten Ort. Zu denken ist auch an Restbeschwerden an der Entnahmestelle. Daher empfehlen wir Zurückhaltung mit der Anwendung dieser Methoden, und seien sie noch so faszinierend.
- **Blutegel**, rechtzeitig eingesetzt, sind eine wertvolle Hilfe bei prekären Durchblutungsverhältnissen an Haut-

lappen (Greitemann und Baumgartner, 1996).

### Muskulatur

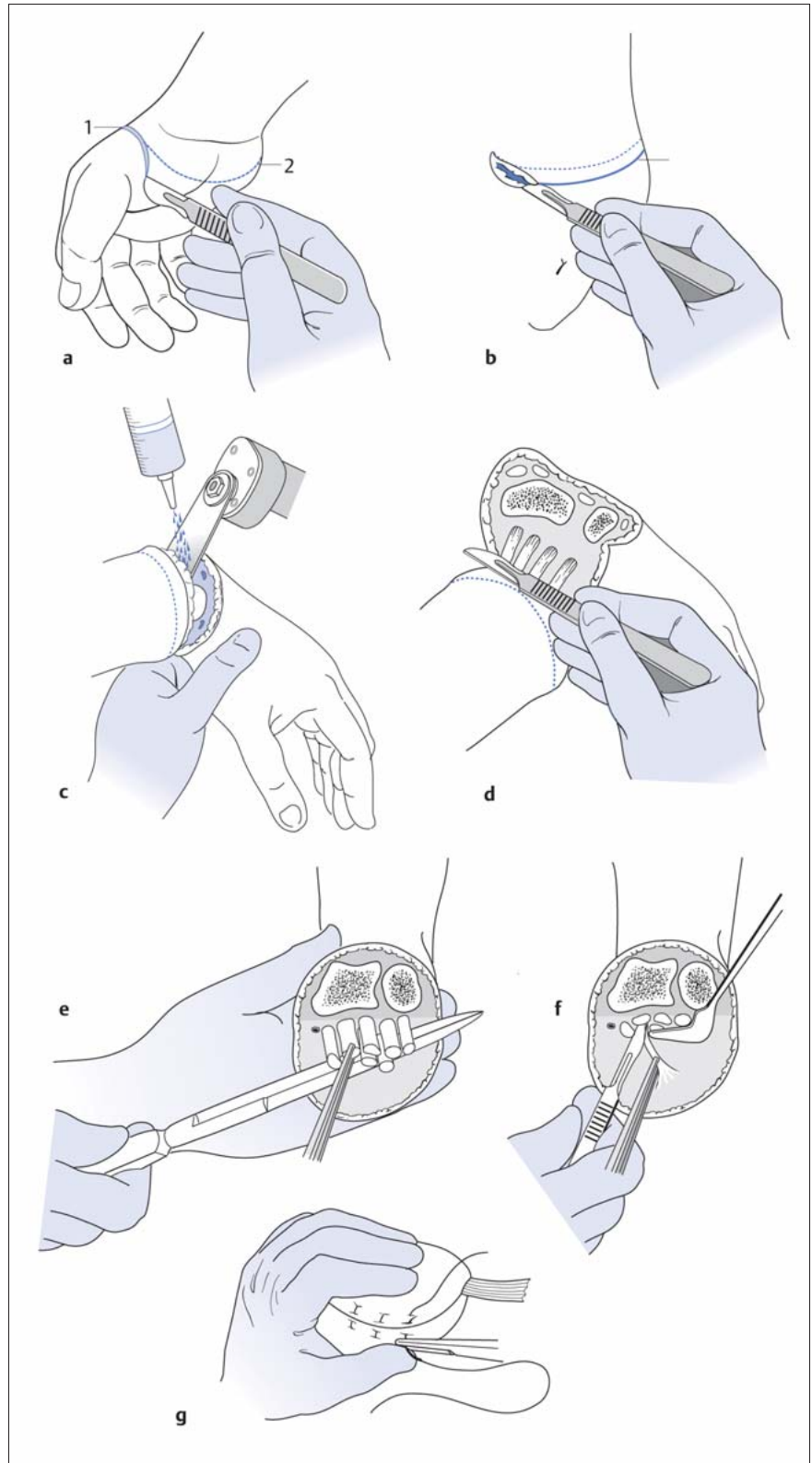
- Farbe und Kontraktibilität bei der Durchtrennung beachten. Thromboisierte Venen sind ein schlechtes Omen: weiter nach proximal gehen.
- Länge der Muskellappen bemessen. Werden Muskelstümpfe mit dem Knochen vernäht, dann in Neutralstellung des Stumpfes und unter leichter Vorspannung.
- Fasern schrittweise von außen nach innen oder mit der Durchstichmethode in einem Zug von innen nach außen durchtrennen.
- Den Rand des Muskellappens nicht ausschärfen, sondern die letzten 3–5 mm senkrecht zum Faserverlauf durchtrennen.
- Die Muskulatur erträgt keine strangulierenden Nähte.
- Im Idealfall bedeckt ein Haut-Muskel-Lappen den Knochenstumpf.

### Knorpel und Knochen

- Bei Exartikulationen Knorpel grundsätzlich stehen lassen. Er bildet den physiologischen Abschluss des Knochens. Ein Abrunden der Kondylen oder ein Kürzen des Knochens sind die einzigen Gründe, ihn zu entfernen.
- An Röhrenknochen Periost inzidieren und nach distal wegschieben
- Knochen mit gut geschliffener Säge und Bohrer angehen. Beide arbeiten auf Weg, nicht auf Druck und sind von Beginn an zu kühlen.
- Ist nach dem Durchtrennen des Knochens ein spannungsfreier Verschluss der Weichteile nicht möglich, ist er entsprechend zu kürzen.

### Nerven

- Die zarten Nervengewebe sind so schonend wie nur möglich freizulegen. Für Herunterziehen und Quetschen besteht kein Verständnis. Das Ligieren intraneuraler Gefäße ist am Arm nicht erforderlich. Die Nerven werden dort durchtrennt, wo ihre Stümpfe in gut durchblutete Weichteile zu liegen kommen und zwischen Prothesenschaft und Knochen nicht unter Druck geraten können.
- Hautnerven sind zu identifizieren, 1–2 cm weit freizulegen und glatt zu durchtrennen
- Große Nerven sind an den anatomisch vorgegebenen Stellen zu identifizie-



**Abb. 5a bis g** Amputationen durch Handwurzel und Handgelenk nach der standardisierten OP-Technik. **a,b** Schnittführung markieren: (1) transkarpal, (2) Handgelenk. Inzision von Haut und Subkutis. **c** Durchtrennen der Knochen unter ständiger Kühlung von proximal her, Knochenkanten brechen. **d** Hand rechtwinklig kippen, palmaren Lappen unter Zug setzen, Amputation vervollständigen. **e** Palmarfaszie und Sehnen kürzen. **f** Nerven kürzen. **g** Wundverschluss einschichtig atraumatisch [1].

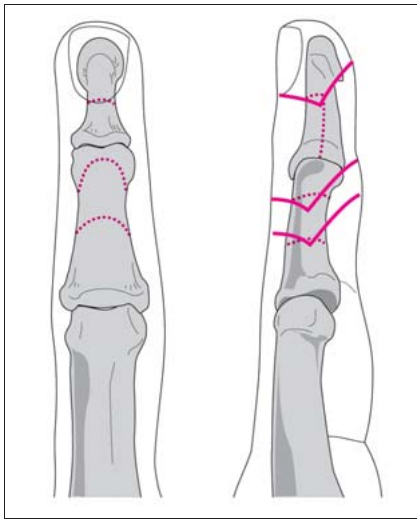


Abb. 6 Amputationshöhen am Finger [2].

ren, unter möglicher Schonung der benachbarten Gewebe an der vorgesehenen Schnittstelle freizulegen und mit dem Skalpell 3–5 cm proximal der Knochenstümpfe abzusetzen, der N. ulnaris bei kurzen Unterarmstümpfen mittels separater Inzision auf Höhe Mitte Oberarm.

- Die Stümpfe des distalen Armplexus können in die Pektoralismuskulatur versenkt werden.

**Gefäße**

- Im Gegensatz zu den Nerven sind Arterien und Venen möglichst distal abzusetzen. Frische Venenthrombosen zwingen jedoch zu einem Verlegen der Amputationshöhe weiter nach proximal.

**Verbandtechnik**

Ein auch nur leicht gestörter Abfluss der Lymphe hat ein Weichteilödem am Stumpfende zur Folge, welches die Wundheilung und später die Prothesenversorgung erschwert. Die Zirkulation darf auf keinen Fall durch den Verband beeinträchtigt werden. Gleiches gilt für den Prothesenschaft. Die Wundheilung wird gefördert durch eine permanente äußere Kompression, welche von distal nach proximal hin abnimmt. Das Wickeln eines Stumpfes erfordert elastische Zweizugbinden wie für die Varizenbehandlung. Diese Verbandstechnik ist anspruchsvoll. Sie wird unterstützt durch eine erhöhte Lagerung, z. B. durch ein keilförmiges „Briefträgerkissen“ zwischen Rumpf und Armstumpf.

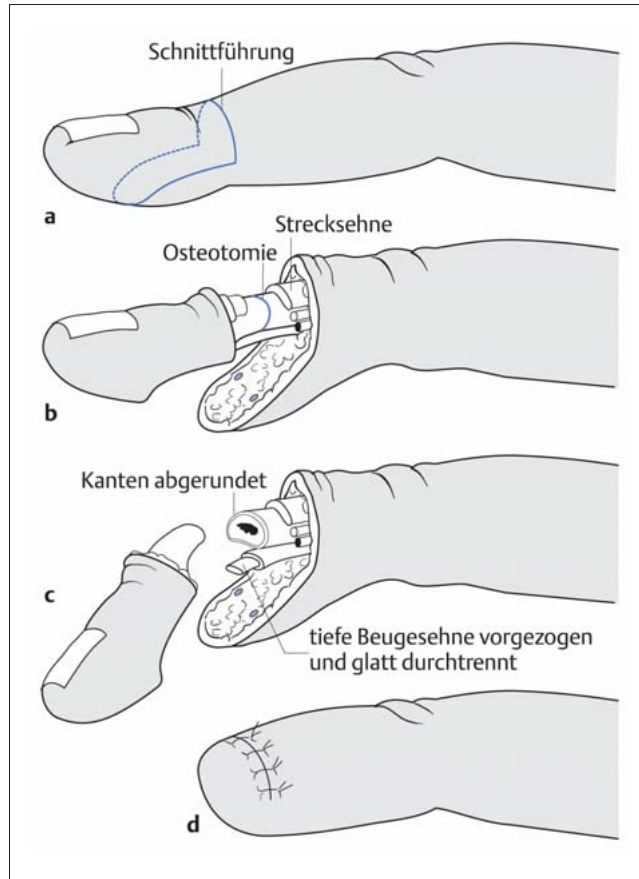


Abb. 7a bis d Technik der Fingeramputation [1].

**Allgemeiner Teil: Standardisierte Operationstechnik (Abb. 5)**

Ähnlich wie an der unteren bietet sich auch für die obere Extremität eine standardisierte Operationstechnik an. Sie sucht folgenden Anforderungen zu genügen:

- Sie berücksichtigt die anatomischen Strukturen, um die unvermeidbare Traumatisierung der Gewebe und den Blutverlust in Grenzen zu halten. Kein unnötiges Trennen von Gewebsschichten!
- Sie bedeckt das Stumpfende mit einem asymmetrischen Weichteillappen aus der palmaren Seite an Hand, Finger und Unterarm und aus der dorsalen vom Ellenbogen an aufwärts.
- Die Narbe liegt quer dorsal außerhalb des Stumpfendes. Dieses besteht somit aus intakten Weichteilen mit ungestörter Sensibilität und physiologischer Verschieblichkeit zur Unterlage.
- Von dieser Technik sind zahlreiche Ausnahmen möglich, vor allem wenn es damit gelingt, Länge zu erhalten.

**Vorgehen**

- Beweglich abdecken. Blutsperre bis auf Höhe „Oberarm distal“ möglich
- Schnittführung markieren, vorbestehende Narben, wenn möglich, in den Schnitt integrieren
- Fisteln anfärben. Alle angefärbten Gewebe sind zu entfernen.
- Zuerst Haut und Subkutis auf der ganzen Länge senkrecht zur Oberfläche inzidieren
- Beginn mit dem kurzen dorsalen Lappen: alle Gewebe quer durchtrennen bis auf den Knochen. Gefäße und Nerven versorgen
- Knochen an der Schnittstelle freilegen. Umgebende Weichteile nur distal vom Knochen lösen. Periost quer inzidieren und mit dem Raspatorium nach distal wegschieben
- Mit der oszillierenden oder mit der Gigli-Säge Knochen durchtrennen, ohne die Weichteile zu traumatisieren
- Bei Exartikulationen von dorsal her Gelenk eröffnen, Kapsel und Ligamente dem proximalen Rand entlang absetzen

- Nun lässt sich das Amputat um 90° nach unten klappen und unter Zug setzen. In wenigen Zügen mit dem langen Amputationsmesser entlang dem bereits gesetzten Hautschnitt wird der lange Hinterlappen in Sekundenschnelle gebildet und damit die Amputation vervollständigt.
- Prüfen, ob ein spannungsfreier Verschluss der Lappen möglich ist. Andernfalls Knochen weiter kürzen
- Gewebe beurteilen. Knochenkanten brechen, Gefäße und Nerven versorgen. Lange Sehnen auf Höhe des Knochens kürzen
- Blutsperrre eröffnen, Blutstillung, spülen, Drainage einsetzen
- Haut-Muskel-Lappen verschließen
- Kompressionsverband mit nach proximal hin absteigendem äußeren Druck.

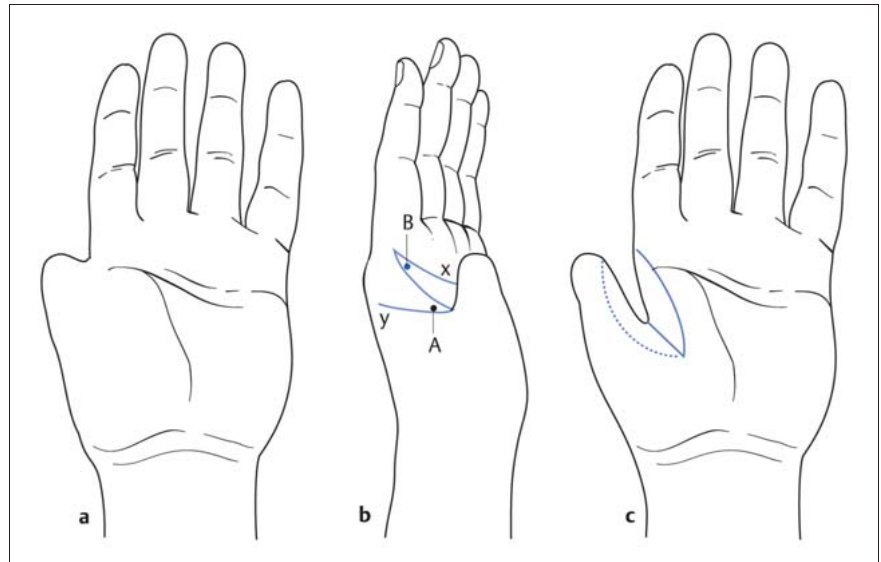


Abb. 8 a bis c Vertiefen der Kommissur durch Z-Plastik nach Bunnell [1].

**Spezieller Teil:  
Finger und Hand**

Einteilung nach Beasley (1981):

1. Transversale Amputationen: auf jeder Höhe möglich
2. Radiale Amputationen: Daumen und Zeigefinger: Greiffunktion wiederherstellen
3. Ulnare Amputation: Ring- und Kleinfinger: rohe Kraft vermindert
4. Mittelständige Amputation: 3./4. Finger: geschlossene Faust nicht mehr möglich.

**Finger (Abb. 7)**

**Transversale Amputationen**

**Fingerendglied:**

- Basis möglichst erhalten wegen den Insertionen der langen Sehnen. Hautdefekte an der Fingerkuppe heilen spontan und bedürfen keines Transplantats.
- Knochendefekte erfordern operatives Vorgehen: Stumpf schlittenförmig abrunden und decken mit Verschiebelappen (Abb. 2 bis 4) oder Cross-Finger-Lappen.

**Finger proximal des Endgliedes (Abb. 6 und 7):**

- Kurzer dorsaler, langer palmarer Lappen. Varianten möglich. Dorsaler querschnitt bis auf den Knochen. Knochen freilegen, quer durchtrennen
- Hinterlappen in 90° Flexion unter Zug vom Knochen trennen. Knochenkanten abrunden. Bei Exartikulation Kondylen seitlich und palmar abrunden
- Beugesehnen auf Höhe des Knochens kürzen

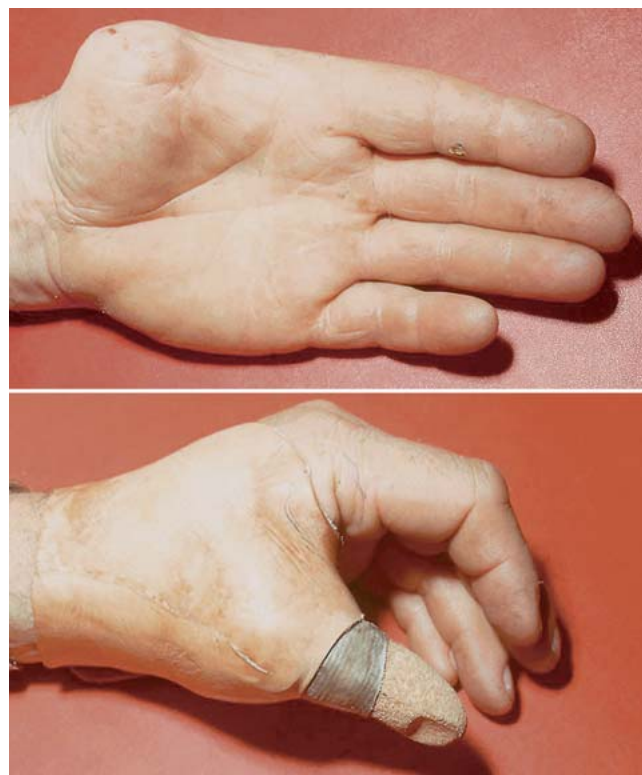

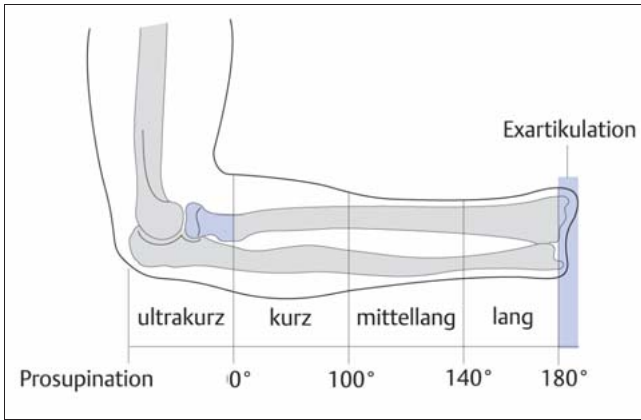
Abb. 9 Amputation des Daumens durch Kreissäge. Robuste Daumenprothese als Gegenhalt [1].

- Evtl. Arthrodese des distalen Gelenkes in Funktionsstellung
  - Nerven identifizieren, um 5 mm kürzen. Blutstillung, evtl. Laschendrain, spannungsfreie Adaptation der Lappen.
- Vorgehen sinngemäß weiter proximal: kurzer dorsaler, langer palmarer Lappen.

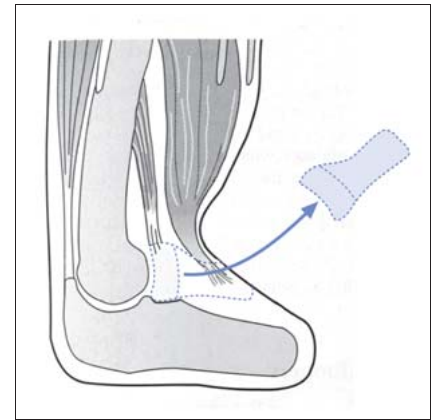
**Radiale Amputationen**

**Daumen:**

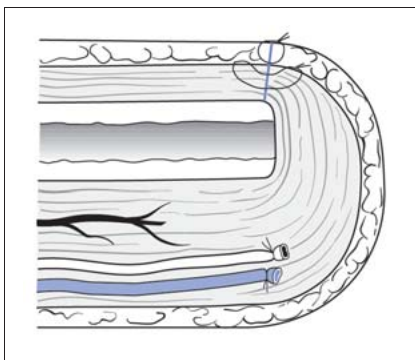
- Wiederherstellen der Greiffunktion durch:
  - Z-förmige Kommissurotomie (Abb. 8)
  - Verlängerungsosteotomie
  - Pollisation des Zeigefingers
  - Transfer der 2. Zehe
  - Daumenprothese (Abb. 9).



**Abb. 10** Amputation im Unterarm. Der lange Stumpf ist birnenförmig, der mittlere zylindrisch und der kurze konisch. Beim ultrakurzen Ulnastumpf ist der Radius ganz zu entfernen. Mit jeder Kürzung verliert der Stumpf an Pro-/Supination, an Hebelkraft und Oberfläche [1].



**Abb. 11** Beim ultrakurzen Ulnastumpf ist der Radius vollständig zu entfernen. Reinsertion der Bizepssehne nicht notwendig [1].



**Abb. 12** Längsschnitt durch einen Unterarmstumpf. Bei ungestörter Durchblutung können die Muskeln transossär fixiert werden [1].

**Zeigefinger:**

- Grundsätzlich erhalten: Schlüsselgriff noch möglich, Spitzgriff mit Mittelfinger
- Kürzerer Stumpf: schräge Resektionsosteotomie Basis Metakarpale 2: Der Mittelfinger funktioniert dann als Zeigefinger.

**Ulnare Amputationen**

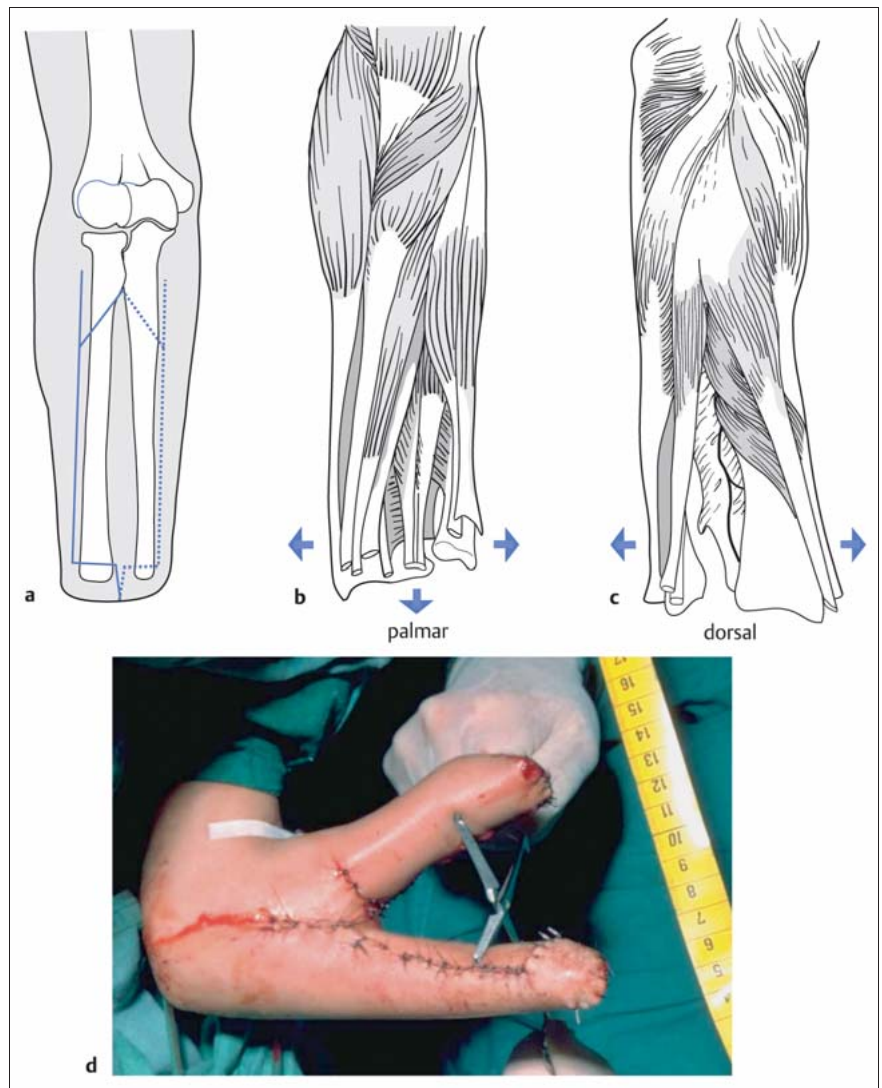
**Kleinfinger:**

- Grundsätzlich so viel Länge als möglich erhalten
- Die Exartikulation führt zu Instabilität der Hohlhand. Verbesserung durch schräge Osteotomie des Köpfchens oder schräge Amputation an der Basis Metakarpale 5.

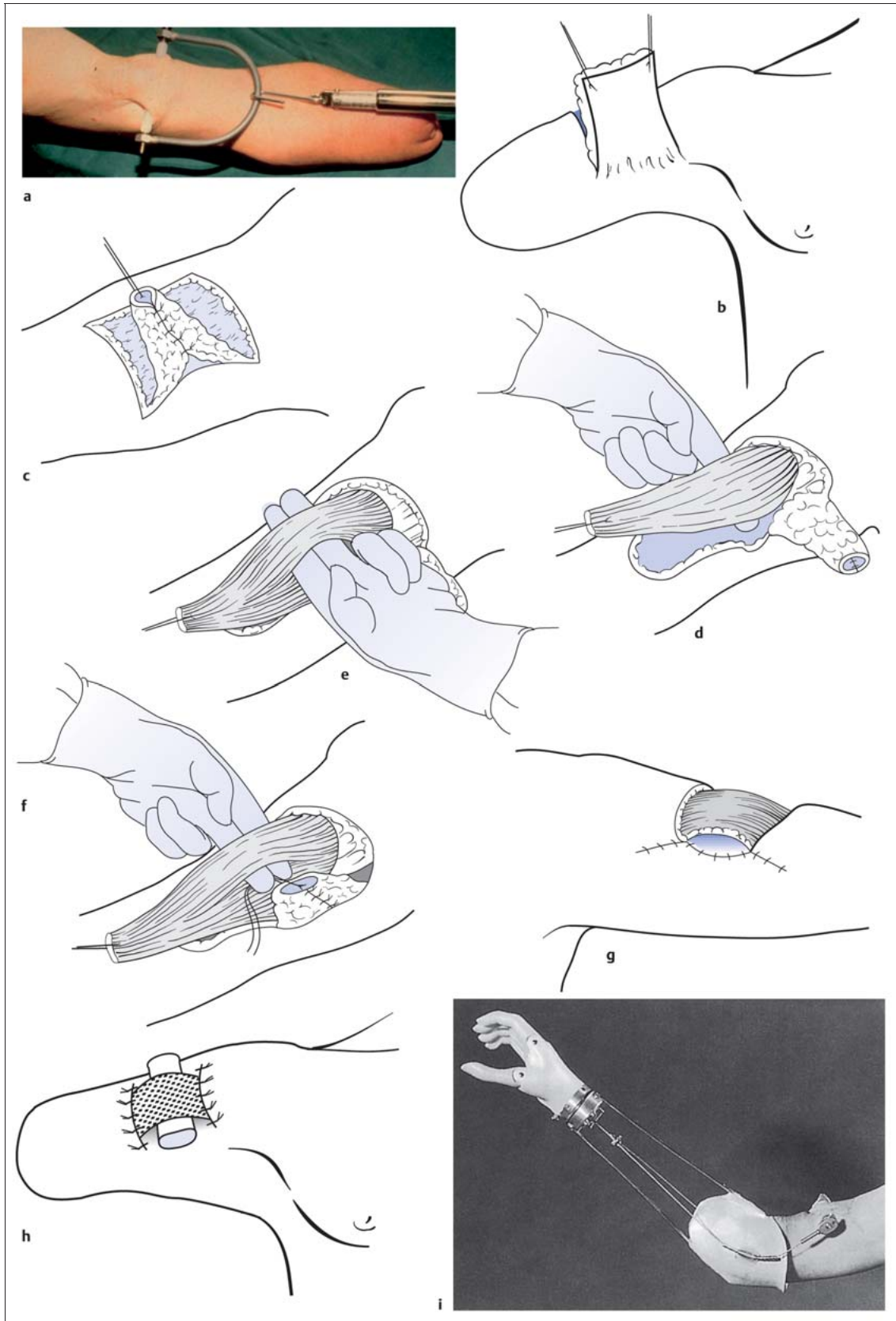
**Mittelständige Amputationen**

**Mittel- und Ringfinger:**

- Schon ein Teilverlust bildet eine Lücke beim Faustschluss, durch die kleine Gegenstände fallen (Münzen, Körner,

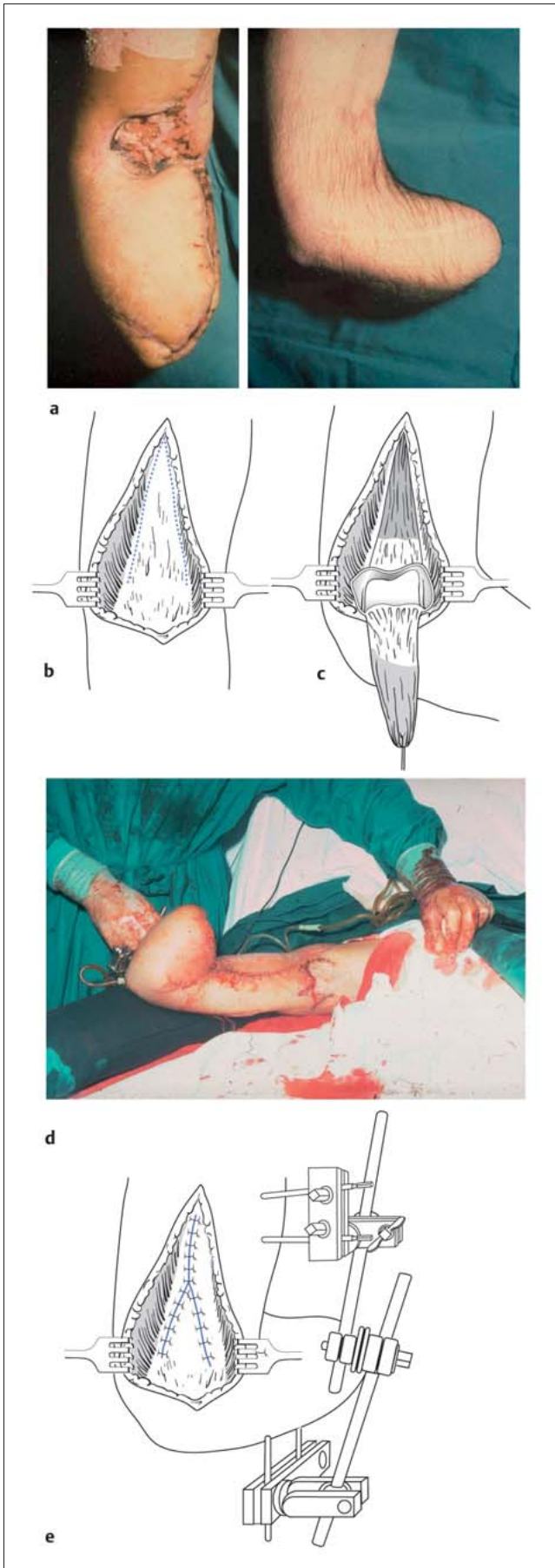


**Abb. 13a bis d** Kruenberg-Greifzange. **a** Schnittführung nach E. Marquardt. Ausgezogene Linie: Beugeseite, punktierte Linie: Streckseite. **b** Verteilen der palmaren Muskulatur auf die beiden Hälften. Die Mm. pronator quadratus, flexor indicis proprius und der ulnare Anteil des M. flexor digitorum profundus sind zu entfernen. **c** Verteilen der dorsalen Muskeln auf die beiden Hälften. Die Membrana interossea wird entlang der Ulna abgelöst unter Spreizen von Elle und Speiche. **d** Vor dem Verband, der die Zangen gespreizt hält [1].



**Abb. 14a bis i** Kineplastik nach Sauerbruch-Lebsche. **a** Prinzip: Hubhöhe und Zugkraft eines Bizepskanals. **b** Flügellappen. **c** Aus dem Vollhautlappen wird ein Schlauch gebildet. **d** Der Bizeps wird desinertiert, der Muskelstumpf abgesteipt. **e** Der Kanal muss für zwei Finger durchgängig sein. **f** Der Hautschlauch kleidet den Kanal aus. **g** Verankern auf der Gegenseite. **h** Hautdefekt mit Mesh-Graft bedeckt. Gazetampon im Kanal bis zur Wundheilung. **i** Modernisierte Prothese im Rohbau (W. Biedermann) [1].





**Abb. 15 a bis e**  
 Offene Mobilisation des Ellenbogens nach Starkstromverbrennung. **a** Links: präoperativer Zustand: Kontraktur in Streckstellung. Hautnekrose in der Ellenbeuge. Rechts: postoperatives Ergebnis: Kontraktur behoben, Hautnekrose entfernt: Stumpf ist nun prothetisch versorgbar. **b** Dorsaler Längsschnitt, V-förmige Inzision der Trizepssehne. **c** Zugang in das Gelenk: Durchtrennen von Kapsel und Seitenbändern. Kürzen des N. ulnaris. **d** Flexion nun möglich bis 110°. **e** Postoperative Ruhigstellung mit Fixateur externe bis Wundheilung. V-Y-Plastik der Trizepssehne [1].

Sand). Bei Teilamputationen Fingerprothese in Silikontechnik zum Aufstecken auf den Stumpf.

- Die Resektion des Metakarpale schließt die Lücke, stört aber das Alignment der Metakarpalia. Trotzdem funktionell akzeptable Lösung.

**Mittelhand, Handwurzel**  
 (transmetakarpal, transkarpal)

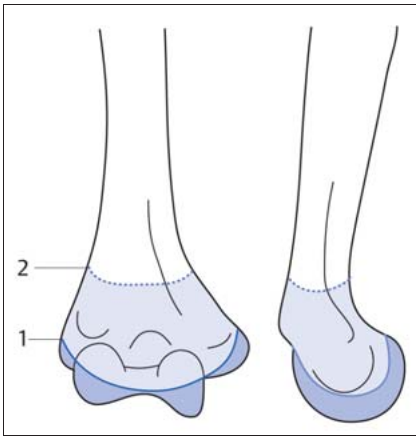
- Einer Exartikulation des Handgelenkes weit überlegen.
- Der aktiv im Handgelenk bewegliche Stumpf ist wertvoll als Gegenhalt.
- Die Knochen sind in der Länge aufeinander abzustimmen und palmar abzurunden.
- Stumpfende bedeckt mit langem palmarern Lappen (**Abb. 5**).
- Versorgung mit passiver oder aktiver Prothese möglich.

**Exartikulation im Handgelenk**

- Nicht indiziert bei schlechter Durchblutung.
- Der birnenförmige, querovale Stumpf behält die volle Prosupination im Unterarm.
- In allen anderen Fällen einer Amputation im Unterarm weit überlegen.
- Die potenten distalen Wachstumsfugen bleiben erhalten.
- Standardisierte Operationstechnik s. **Abb. 5**.
- Processus styloidei nur abrunden, nicht abtragen.
- Die Form des Stumpfes eignet sich für eine Prothese in Silikontechnik ohne Übergreifen des Ellbogens. Die Prosupination des Unterarmes bleibt damit voll erhalten.
- Spezielle Prothesenpassteile für den „überlangen“ Stumpf sind erhältlich, auch für eine myoelektrisch gesteuerte Prothesenhand.

**Unterarm**

- Häufigste Amputationshöhe, unabhängig von der Ätiologie
- Oft doppelseitig bei Kokkensepsis, M. Buerger-Winiwarter, nach Starkstromverbrennungen und nach Explosion eines in den Händen gehaltenen Sprengkörpers, oft mit Erblindung und Hörschaden: „blinder Ohnhänder“
- Mit jeder Kürzung verliert der Stumpf an Kraft, Hebelarm und Pro-/Supination (**Abb. 10**).



**Abb. 16** Exartikulation im Ellenbogen (1), transkondyläre Amputation (2) [1].

- Der ultrakurze Stumpf besteht nur aus Ulna von 4–6 cm Länge. Trotz des kurzen Hebelarms macht ihn der intakte Ellbogen jeder höheren Amputation überlegen (**Abb. 11**).
- Zusätzlich zur standardisierten Technik kann auch ein symmetrischer Lappen in der Frontal- oder Sagittalebene oder ein langer dorsaler Lappen gewählt werden.
- Ulna und Radius auf gleicher Höhe absetzen unter Schonung der Membrana interossea.
- Nerven kürzen, Knochenkanten abrunden. Stumpf möglichst mit Haut-Muskel-Lappen decken (**Abb. 12**).
- Prothesenversorgung s. unten.

**Operationen zur Verbesserung der Stumpfqualität am Unterarm**

*Krukenberg-Plastik*

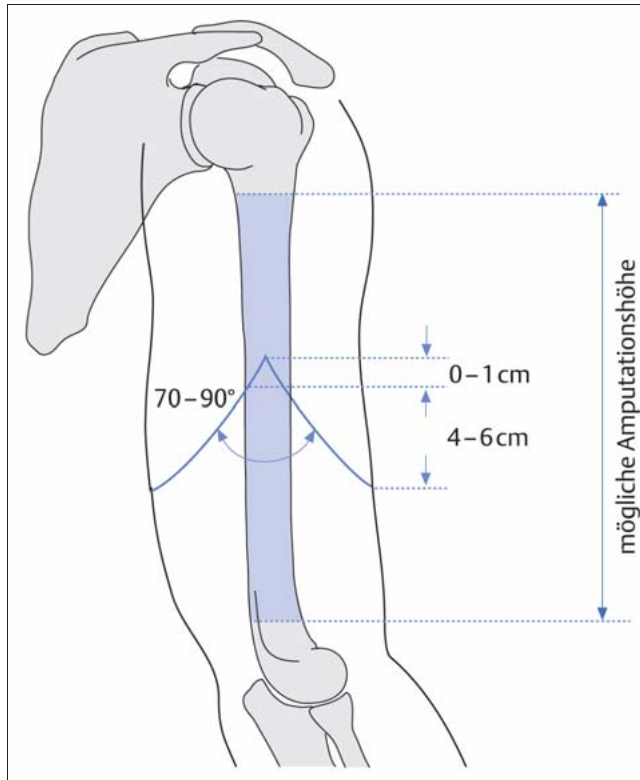
Prinzip: Physiologische Greifzange durch Trennen von Ulna und Radius mit der dazu gehörigen Muskulatur (**Abb. 13**).

Die Innenseite ist mit sensorisch innervierter Vollhaut bedeckt. Nur für lange und mittellange Stümpfe. Möglich erst 4–6 Monate nach Amputation.

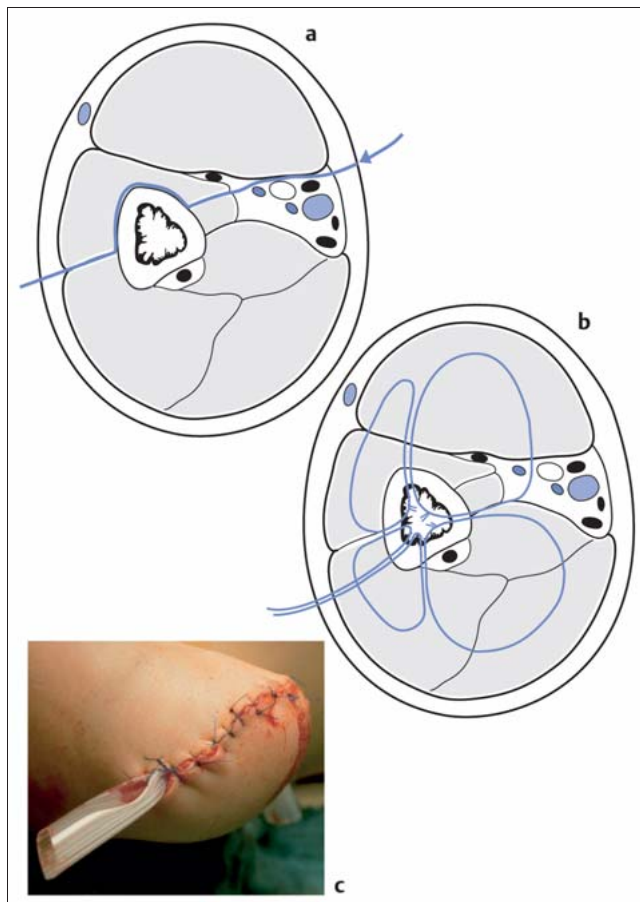
Vorteil: Volle, direkte sensorische Rückinformation. Natürliches Bewegungsmuster.

Nachteil: Ungewohnter Anblick. Tarnung durch passive Prothese möglich.

Indikationen: Blinde Ohnhänder, doppelseitiger Verlust der Hände, vor allem in Entwicklungsländern in tropischem Klima. Relative Indikation bei einseitiger Amputation.



**Abb. 17** Transhumeraler Amputation durch die Diaphyse. Seitliche Ansicht, Schema der symmetrischen Weichteillappen [1].



**Abb. 18a bis c** Transhumeraler Amputation: operative Technik. **a** Durchstichmethode, Weg des Amputationsmessers, von medial nach lateral. **b** Transossäre Fixation der Muskelstümpfe. **c** Postoperatives Ergebnis nach Amputation wegen Gasbrand [1].

Funktionelle Ergebnisse hervorragend, weit besser als mit modernsten Prothesen.

**Kineplastik nach Sauerbruch-Lebsche**

Prinzip: Direkte mechanische Kraftübertragung von einem Muskel auf die Kunsthand durch Bildung eines mit Vollhaut ausgekleideten, fingerdicken Kanals durch den desinserierten Bauch des M. Biceps. Im Kanal wird ein Stab eingelegt, der sich durch die Kontraktionen des Muskels auf- und abbewegen lässt. Über einen Steigbügel und über Kabelzüge lässt sich die Kunsthand öffnen. Indirekte Rückinformation durch den Druck auf den Stab (**Abb. 14**).

Indikation: Doppelseitige Unterarmamputationen. Technisch begabte, intelligente Patienten. Nicht geeignet für Schwerarbeit, bei fehlender Motivation und in Entwicklungsländern.

**Offene Mobilisation des Ellenbogens (Baumgartner)**

Indikation: Starkstromverbrennungen mit Amputationen im Unterarm haben oft eine Streckkontraktur des Ellbogens zur Folge. Stumpf und Prothese können den Mund nicht erreichen. Außerdem Weichteilverbrennungen in der Ellenbeuge.

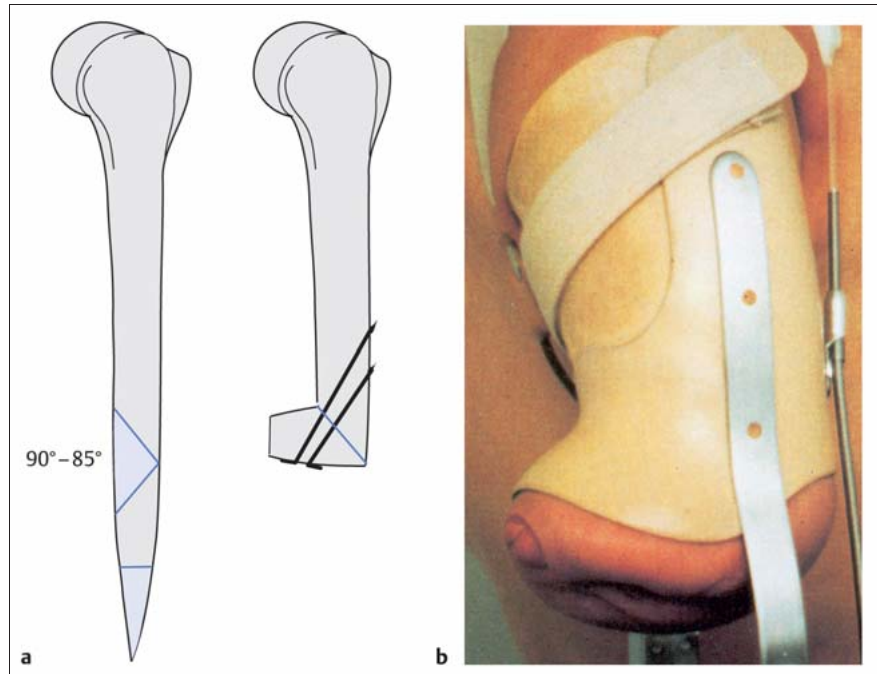
Prinzip: Offene Mobilisation von dorsal her und Exzision der breitflächigen Narbe in der Ellenbeuge. Ruhigstellung mit Fixateur externe in Funktionsstellung von 90° bis zur Wundheilung. Exzision der Spalthaut in der Beugefalte (**Abb. 15**).

**Exartikulation im Ellbogen, transkondyläre Amputation des Humerus**

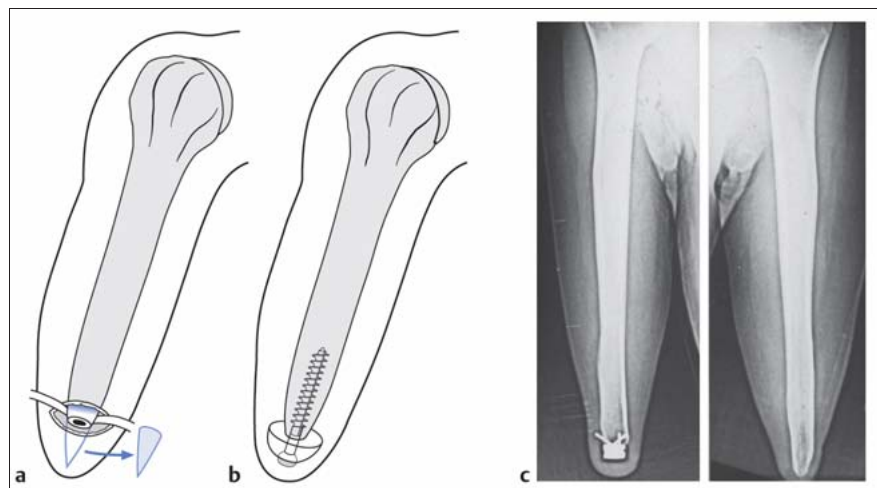
Birnenförmiger, flacher Stumpf, hervorragend geeignet zur sicheren und rotationsstabilen Verankerung eines Prothesenschaftes. Nachteil: Kein Platz für handelsübliche Ellbogen-Pasteile. Versorgung trotzdem möglich mit seitlichen Schienengelenken. Nicht geeignet bei gestörter Durchblutung.

Operatives Vorgehen: nach standardisierter Technik (S. 190).

Zugang von der Beugeseite her: Unter ständiger Extension des Ellbogens erst Radius, dann Ulna exartikulieren. Humeruspalette abrunden. Bei Mangel an Weichteilen kürzen möglich bis zum Übergang in die Diaphyse (**Abb. 16**).



**Abb. 19 a und b** Winkellosteotomie nach Ernst Marquardt [1].



**Abb. 20 a bis c** Stumpfkappenplastik nach Ernst Marquardt. **a** Querer Hautschnitt, Resektion der Stumpfspitze. **b** Freies Transplantat, mit zentraler Schraube fixiert (Variante: nur Schraube mit versenktem Kopf). **c** Links: Kappe aus Metall und Kunststoff nach E. Marquardt. 10 Jahre postoperativ. Rechts: Gegenseite nach Kürzen der perforierten Stumpfspitze, operiert nach Abschluss des Wachstums [1].

**Oberarm**

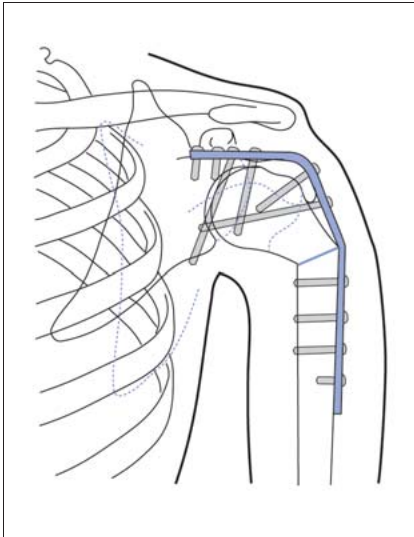
Möglich im ganzen Bereich der Diaphyse (**Abb. 17**). Mit jeder Kürzung Verlust an Hebelarm und größere Dysbalance der Muskulatur.

Operative Technik: Fischmaulschnitt mit vorderem und hinterem Muskel-Hautlappen. Beginn mit Vorderlappen, vorzugsweise nach der Durchstichmethode. Ligatur der großen Gefäße,

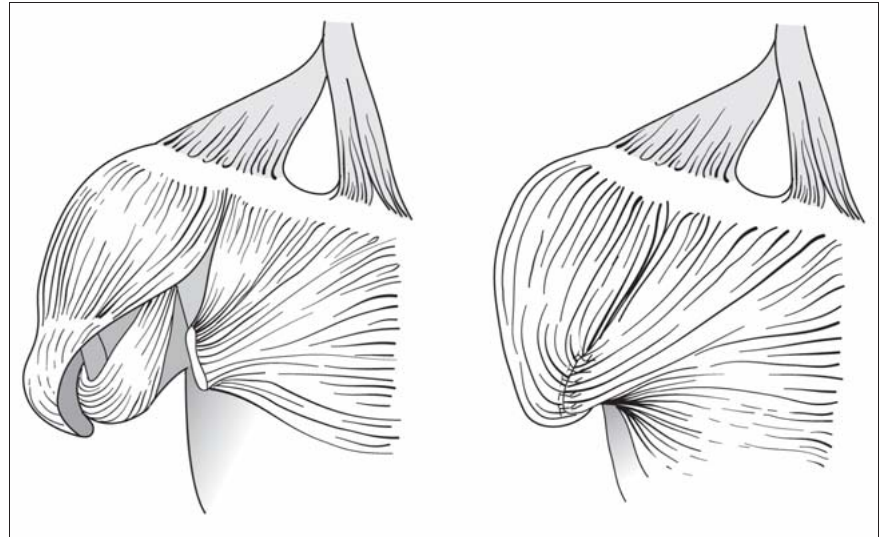
Durchtrennen des Knochens und Bildung des Hinterlappens.

Transossäre Fixation der Muskelstümpfe in Neutralstellung (**Abb. 18**). Bei schlechter Durchblutung oder Infekt nur Adaptation der Lappen ohne Muskelplastik.

Prothesenschaft muss Schulter umgreifen zur Verankerung und zur Rotationsstabilität.



**Abb. 21** Arthrodesis mit subkapitaler Varisationsosteotomie nach Kuhn-Laumann [1].



**Abb. 22** Subkapitale transhumereale Amputation. Myoplastische Deckung des Knochenstumpfes, wenn möglich mit dem Deltoideus [1].

**Operative Verfahren zur Verbesserung der Stumpfqualität am Oberarm**

*Winkelosteotomie nach E. Marquardt*

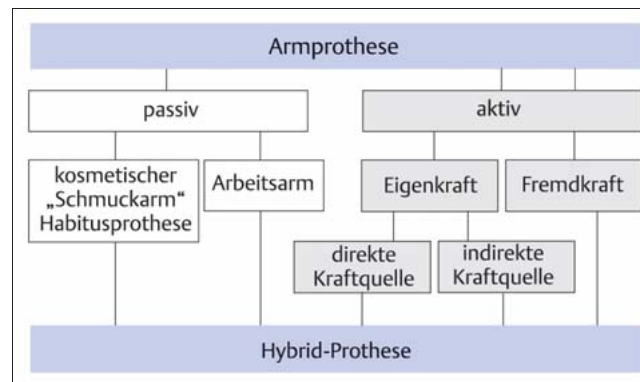
Rechtwinklige, nach vorne gerichtete Osteotomie des Humerus zur Verbesserung der Suspension und Rotationsstabilität bei langen Stümpfen. Nur sinnvoll, wenn diese Vorteile vom Prothesenschaft sofort ausgenutzt werden. Mangels mechanischer Belastung streckt sich der Knochen wieder (**Abb. 19**).

*Stumpfkappenplastik nach E. Marquardt*

Verhindert oder behebt endgültig die wachstumsbedingte Durchspießung des Humerus nach Amputation im Kindesalter oder bei entsprechenden angeborenen transversalen Fehlbildungen ohne wesentliche Kürzung des Knochens (**Abb. 20**).

*Schulterarthrodese nach Laumann-Kuhn*

Arthrodesis kombiniert mit subkapitaler Varisationsosteotomie zur Stabilisierung des Oberarmstumpfes bei Amputationen wegen Ausfalls der Schultermuskulatur, zur Bildung einer für den Prothesenschaft genügend weiten Achselhöhle (**Abb. 21**).



**Abb. 23** Einteilung der Armprothesen [1].

**Amputationen im Schulterbereich**

- Dazu zählen:
1. Subkapitale Amputation des Humerus
  2. Exartikulation Schultergelenk
  3. Amputation Schultergürtel
- Hauptindikationen:
- Tumor
  - Trauma: Starkstromverbrennung, Ausrissverletzung (angeborene Fehlbildung, Amelie).

**Subkapitale Amputation (Abb. 22)**

Zugang von ventral her. Muskel-Haut-Lappen besteht vor allem aus dem M. deltoideus. Der Humeruskopf geht in eine Abduktionsfehlstellung über: Stabilisierung in Neutralstellung durch Arthrodesis möglich. Stumpf gedeckt durch den Deltoideus. Nerven bis auf Höhe Klavikula kürzen oder in die Muskulatur des Pectoralis major einbetten.

*Exartikulation Schultergelenk*

Zugang wie subkapitale Amputation. Gelenk von ventral her eröffnen, Humerus luxieren. Pfanne mit Muskellappen auffüllen. Akromion kürzen oder mit Osteotomie nach unten kippen.

*Amputation im Schultergürtel, Forequarter amputation*

Seitenlage. Dorsaler Zugang. Ablösen des Schulterblattes, Klavikula durchtrennen, Gefäß-Nerven-Stränge darstellen und absetzen. Zugang auch von ventral her möglich.

Myoplastische Deckung. Spannungsfreier Hautverschluss nicht immer möglich: Spalthautlappen zur Deckung.

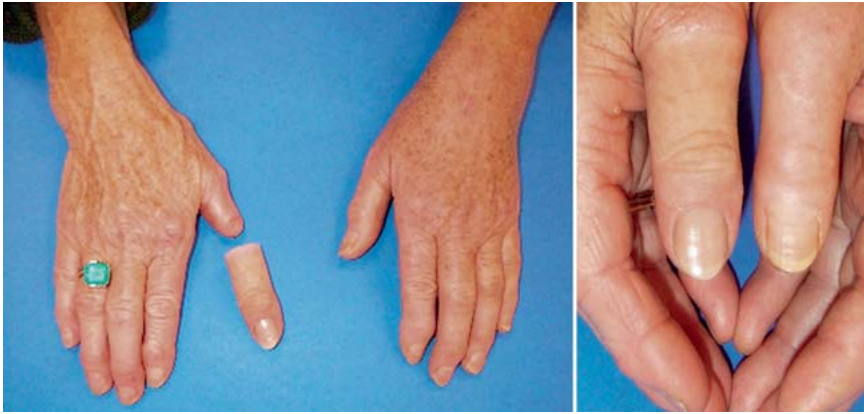


Abb. 24 Daumenprothese in Silikontechnik (OTM M. Schäfer, Fa. Pohlig, Traunstein) [1].

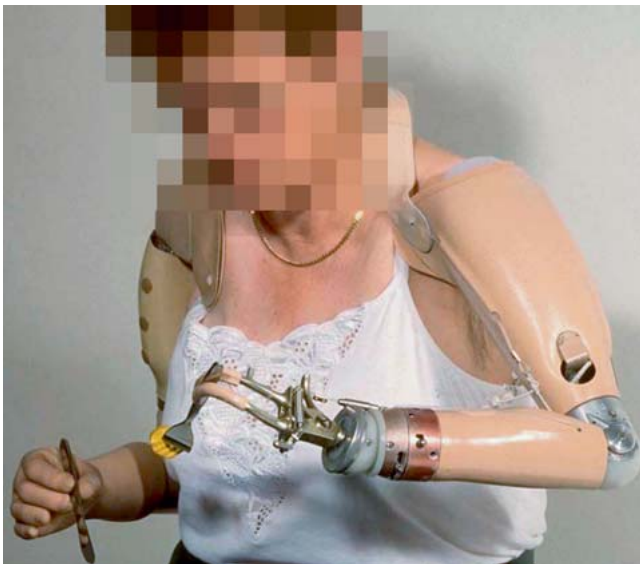

Abb. 25 Schulterexartikulation rechts, Oberarmamputation links. Versorgt mit Eigenkraftprothese und Hook. Aktive Pro-/Supination durch Kabelzug (Klinik für Technische Orthopädie, Münster) [1].

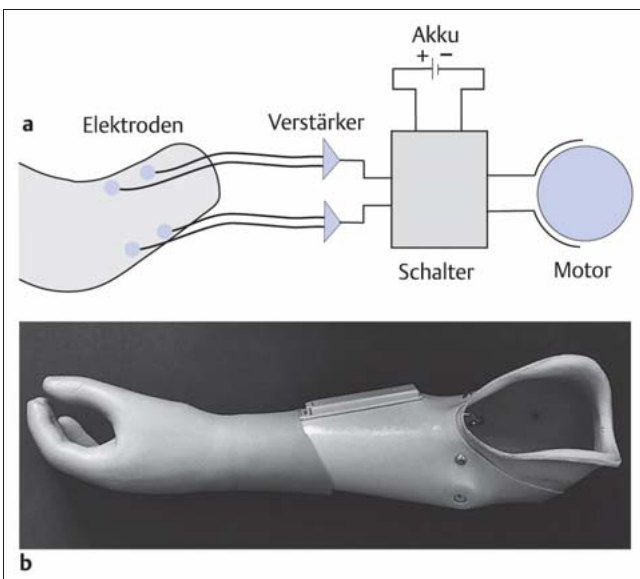


Abb. 26 a und b Myoelektrische Armprothese. a Schalt-schema. b Unterarmprothese. Der austauschbare Akku liegt auf der palmaren Seite (OTM D. Bellmann, Zürich) [1].

### Prothesenversorgung

Bei jedem Amputierten die Möglichkeiten und Grenzen einer Prothesenversorgung abklären, in Zusammenarbeit mit Orthopädiertechnik und Ergotherapie. Diese ist zuständig für das Training mit und ohne Prothese und für die Versorgung mit Hilfsmitteln für den Alltag: Essen, Kleiden, Toilette, Schreiben, Autofahren, Arbeitsplatz. Bei der geringen Anzahl Patienten konzentriert sich diese Aufgabe bevorzugt auf spezialisierte Zentren.

Vielen Amputierten bietet eine Prothese eine echte Hilfestellung. Andere wiederum ziehen es vor, auf sie zu verzichten, weil sie sich ohne besser zurechtfinden. Dazu gehören vor allem einerseits Verluste im Finger- und Handbereich, andererseits Amputationen oberhalb des Ellenbogens.

Allgemein gesagt, ist eine Prothesenversorgung nur sinnvoll, wenn sie dem Amputierten mehr Vor- als Nachteile bietet. Unsere Wertschätzung darf nicht davon abhängen, ob und was für Prothesen er trägt oder ob er lieber darauf verzichtet.

### Prothesentypen

Für die Prothesenversorgung stehen uns verschiedene Möglichkeiten zur Verfügung (Abb. 23). Entscheidend für die Akzeptanz ist eine feste und dennoch bequeme Verbindung zwischen Stumpf und Schaft, vergleichbar mit dem sicheren Halt eines Werkzeugs in der Hand. Die geringste „Pseudarthrose“ verhindert eine präzise Führung der Prothese.

Form und Funktion sind oft kaum unter einen Hut zu bringen. Steht eine möglichst naturgetreue Imitation im Vordergrund, hat die Silikontechnik einen hohen Stand erreicht, bis zur exakten Nachbildung der Fingernägel (Abb. 24).

Die bestmögliche Funktion liefert der Greifhaken oder Hook. Die Bewegungen von Thorax und Schulter werden über Bandagen und Kabel auf den Hook (oder die Kunsthand) übertragen (Abb. 25). Sie übermitteln dem Amputierten wichtige indirekte Rückinformationen. Der Greifhaken ist ein nützliches Werkzeug, keine Kunsthand. Er ist allgemein akzeptiert in den USA und wird vehement abgelehnt in allen Kulturen südlich der Alpen und immer mehr auch in unseren Breitengraden. Hier wird versucht, mit aktiv beweglichen Kunst Händen einen

Kompromiss zu finden. Die Wahl der Prothese ist auch abhängig von den Ressourcen.

Bei uns durchgesetzt hat sich die myoelektrische Steuerung des Stromkreises zwischen Akku und Antriebsmotor durch die Myosignale der Stumpfmuskeln vor allem bei Unterarmamputierten (**Abb. 26**). Der Amputierte hat die Wahl zwischen elektrischer Hand und Elektrogreifer.

Hybrid-Prothesen sind Kombinationen von Eigenkraft (Ellenbogen) und Myoelektrik (Hand).

#### *Hilfsmittelversorgung*

Mit dem Training Armamputierter mit und ohne Prothese geht die Hilfsmittelversorgung einher. Einseitig Amputierte

können bald auf die meisten verzichten, ganz im Gegensatz zu den doppelseitigen oder gar mehrfachen. Selbst Armlose sind in der Lage, ihren entsprechend ausgerüsteten PKW sicher mit den Füßen zu steuern. Ebenso wichtig ist die psychologische Betreuung und Führung der Amputierten bis zu ihrer bestmöglichen beruflichen und sozialen Rehabilitation.

#### **Abbildungshinweise**

Alle Abbildungen sind entnommen aus:

- <sup>1</sup> Baumgartner R, Botta P. Amputation und Prothesenversorgung. Stuttgart: Thieme, 2007
- <sup>2</sup> Imhoff AB, Baumgartner R, Linke RD. Checkliste Orthopädie. Stuttgart: Thieme, 2005

Bei den **Abb. 2–4, 7, 13b, c, 22** handelt es sich um Umzeichnungen aus: Bohné, W.H.O.: Atlas of Amputation Surgery. New York: Thieme Medical, 1987.

#### **Literatur**

- Baumgartner R, Botta P. Amputation und Prothesenversorgung. Stuttgart: Thieme, 2007
- Greitemann B, Baumgartner R. Erfahrungen mit der Anwendung von vitalen Blutegeln in der Amputationschirurgie. Med Orth Tech 1996; 116: 60–64
- Imhoff AB, Baumgartner R, Linke RD. Checkliste Orthopädie. Stuttgart: Thieme, 2005: 571–578

#### **Prof. Dr. med. René Baumgartner**

Ehem. Direktor der Klinik für Technische Orthopädie und Rehabilitation  
Westfälische Wilhelms-Universität  
Münster

Langwisstrasse 14  
8126 Zumikon b. Zürich  
Schweiz