

K.-J. Franke  
G. Nilius  
K.-H. Rühle

## Transbronchiale Biopsie im Vergleich zur Katheteraspiration bei peripheren Lungenherden

*Transbronchial Biopsy in Comparison with Catheter Aspiration in the Diagnosis of Peripheral Pulmonary Nodules*

Originalarbeit

### Zusammenfassung

**Hintergrund:** Eine häufig angewandte Prozedur zur histologischen Materialgewinnung bei peripheren Lungenherden ist die transbronchiale Zangenbiopsie. Ein weniger verbreitetes Verfahren stellt die Katheteraspiration dar, die ebenfalls unter Durchleuchtung über das flexible Bronchoskop erfolgt. Durch mehrfaches Einführen der Katheterspitze in den Herd kann unter Sog zytologisches Material gewonnen werden. **Methode:** In einer prospektiven Studie wurde die Trefferquote beider bronchoskopischer Techniken verglichen. Wir werteten die Ergebnisse von 28 konsekutiv untersuchten Patienten (Alter  $69,4 \pm 8,9$  Jahre) mit jeweiliger Anwendung beider Verfahren aus. **Ergebnisse:** Die Tumorgroße betrug  $41,4 \pm 14,5$  mm. Pro Untersuchung kam  $2,6 \pm 1,2$ -mal der Katheter und  $3,4 \pm 1,8$ -mal die Zange zum Einsatz. 13-mal wurde eine histologische, 20-mal eine zytologische Diagnose eines Malignoms gestellt. Die Kombination erbrachte 23-mal die Diagnose Malignität. Zwei der fünf als nicht maligne diagnostizierten Rundherde zeigten im Follow-up Benignität, drei wurden intraoperativ als Malignom diagnostiziert. **Schlussfolgerung:** Bezüglich der Trefferquote ist die Katheteraspiration der Zangenbiopsie signifikant überlegen (77 vs. 50%,  $p < 0,05$ , Chi-Quadrat-Test). In der Kombination wird eine weitere Verbesserung erzielt. Da es sich bei der Katheteraspiration um eine kostengünstige und komplikationsarme Methode handelt, sollten beide Verfahren kombiniert angewendet werden.

### Abstract

**Background:** Usually, transbronchial biopsy (TBB) is performed in the evaluation of bronchoscopically invisible solitary nodules and peripheral lesions of the lung. Additionally catheter aspiration can be done with the fiberbronchoscope, also under fluoroscopic guidance, to get cytological material. Despite of its simplicity, the catheter aspiration technique is widely unknown. **Method:** In a prospective study we compared the diagnostic yield of both procedures concerning malignancy. 28 consecutive patients (age  $69.4 \pm 8.9$  years) underwent both TBB and catheter aspiration. **Results:** The tumor size measured  $41.4 \pm 14.5$  mm. The frequency of TBB was  $3.4 \pm 1.8$  and of catheter aspiration  $2.6 \pm 1.2$  per patient. A malignant tumor was diagnosed in 13 cases by TBB and in 20 cases by catheter aspiration. With the combination of both methods, a malignancy was diagnosed in 23 cases. 3 of 5 bronchoscopically not malignant tumors turned out to be bronchial cancer by surgery, the other 2 were benign in a 2 year follow up. **Conclusion:** The diagnostic yield of catheter aspiration is significantly superior to transbronchial biopsy (77% compared with 50%,  $p < 0.05$  chi square test). When combining both methods the result is further improved by about 10%. Compared to of other cytological methods (transbronchial needle aspiration, brush cytology) aspiration by catheter seems at least comparable, but with cost saving advantages.

### Einleitung

In der Diagnostik peripherer Lungenherde kommen unterschiedliche bronchoskopische Verfahren zur Anwendung, die Treffer-

quote in Bezug auf maligne Läsionen zeigt eine große Streubreite (29–87%) [1,2], insbesondere in Abhängigkeit von Größe und Lokalisation des Herdes [2–5]. Zur Sicherung des Verdachts auf ein peripheres Bronchialkarzinom werden unterschiedliche

#### Institutsangaben

Klinik Ambrock, Klinik für Pneumologie, Universität Witten-Herdecke, Hagen,

#### Korrespondenzadresse

Karl-Josef Franke · Klinik Ambrock, Klinik für Pneumologie · Ambrocker Weg 60 · 58091 Hagen ·  
E-mail: klinik-ambrock.pneumo@t-online.de

**Eingang:** 8. Juni 2005 · **Nach Revision akzeptiert:** 22. November 2005

#### Bibliografie

Pneumologie 2006; 60: 7–10 © Georg Thieme Verlag KG Stuttgart · New York  
DOI 10.1055/s-2005-919107  
ISSN 0934-8387

Biopsieverfahren durchgeführt. Das wichtigste biopsische Verfahren zur Gewinnung histologischen Materials stellt die transbronchiale Zangenbiopsie (TBB) dar. Unter Röntgendurchleuchtung in zwei Ebenen wird die Zange im Herd platziert. Als Risiken sind Pneumothorax und Blutungen zu nennen: Gegenüber einer konventionellen Bronchoskopie stieg die Mortalitätsrate durch die transbronchiale Biopsie von 0,04 auf 0,12% [3].

Die transbronchiale Nadelaspiration (TBNA) dient der Gewinnung von Material sowohl zur zytologischen als auch zur histologischen Diagnostik. Weitere zytologische Verfahren sind Bürste, Bronchiallavage und bronchoalveoläre Lavage. Zangenbiopsiematerial kann zusätzlich imprintzytologisch untersucht werden.

Ein weniger verbreitetes Verfahren zur Gewinnung zytologischen Materials stellt die Katheteraspiration (TBKA) dar. Die Methode wurde Ende der 50er- und Anfang der 60er-Jahre durch Friedel eingeführt [6]. Über den in den Rundherd vorgeschobenen röntgendichten Katheter wird mechanisch Zellmaterial mobilisiert und aspiriert. Der Katheter kann mehrfach verwendet werden, ist dadurch preisgünstig, die Gefahr einer Beschädigung des Biopsiekanales ist gering. Die stumpfe Spitze legt eine geringe Komplikationsrate nahe. Nach einer von uns durchgeführten Umfrage unter 99 Kliniken in Deutschland (mit zweijähriger pneumologischer Weiterbildungsermächtigung) wenden nur 20 von 70 Kliniken trotz der Vorteile, z. T. kombiniert mit anderen zytologischen Verfahren, am häufigsten die Katheteraspiration an (Tab. 1).

**Tab. 1** Umfrage an 99 pneumologischen Zentren in Deutschland mit einem Rücklauf von 70 Antworten. Häufigst angewandtes zytologisches Verfahren in der Diagnostik peripherer Rundherde (Mehrfachantwort möglich).

	Häufigstes Zytologisches Verfahren	
	Anzahl	Prozent
Bürstenabstrich	36	51%
Katheteraspiration	20	28%
transbronchiale Nadelaspiration	20	28%


Da keine Untersuchung vorliegt, die die diagnostische Wertigkeit der Katheteraspiration im Vergleich zur transbronchialen Zangenbiopsie beim peripheren Bronchialkarzinom überprüft hat, stellten wir uns in der vorliegenden Studie folgende Fragen:

- Wie sind die Trefferquoten im direkten Vergleich zwischen transbronchialer Zangenbiopsie und Katheteraspiration?
- Wie hoch ist der diagnostische Gewinn durch die Kombination beider Verfahren?

## Methoden

### Ablauf der Untersuchung

Die Bronchoskopien fanden unter Durchleuchtung mit einem C-Bogen statt. Zur Gewinnung von zytologischem Material verwendeten wir einen röntgendichten Katheter (Firma Wieser, Egenhofen) mit einem Außendurchmesser von 2,3 mm und einer



**Abb. 1** Aspirationskatheter mit distal stumpfem Ende und Krokodilzange im Vergleich.

Länge von 120 cm (Abb. 1). Aspiriert wird in die Katheterspitze durch ca. 6-maligen Sog am proximalen Ende mittels einer 10-Kubikzentimeter-Spritze. Das Zangenbiopsiat versandten wir in Formalin fixiert an einen auswärtigen Pathologen, das Katheteraspirat gaben wir in Propanol 70% und versandten es ebenfalls an einen auswärtigen Zytologen.

### Patienten

Wir untersuchten 28 Patienten in einem Alter von  $69,4 \pm 8,9$  Jahren. 6 der 28 Patienten waren Frauen.

### Studiendesign

In der prospektiven Arbeit wurde die Trefferquote beider Methoden verglichen. 28 an unserer Klinik über ein halbes Jahr flexibel in Lokalanästhesie durchgeführte konsekutive Bronchoskopien bei peripheren Lungenherden mit einem Durchmesser  $\leq 75$  mm mit sowohl erfolgter transbronchialer Biopsie als auch erfolgter Katheteraspiration wurden ausgewertet. Patienten, die ein endoluminal sichtbares Tumorgeschehen (Tumor, Infiltration, Kompression, Schwellung) aufwiesen, fanden keinen Einschluss in die Studie. Die diagnostische Sicherheit wurde durch ein 2-Jahres-Follow-Up überprüft. In 8 Fällen fand eine histologische Sicherung durch Tumorresektion statt.

### Komplikationen

Es trat kein Pneumothorax auf und keine Blutung, die eine über eine Arterienolinstillation hinausgehende Maßnahme notwendig machte.

### Statistik

Die Trefferquoten wurden verglichen mittels Chi-Quadrat-Test.

## Ergebnisse

Konventionell radiologisch und computertomographisch wurde eindimensional der größte Tumordurchmesser mit  $41,4 \pm 14,5$  mm bestimmt. Pro Untersuchung kam  $2,6 \pm 1,2$ -mal der Katheter und  $3,4 \pm 1,8$ -mal die Zange zum Einsatz. Ein Bronchialkarzinom wurde histologisch in 13 Fällen und zytologisch in 20 Fällen diagnostiziert. Die bronchoskopischen Verfahren erbrachten

in der Kombination bei 23 Patienten die Diagnose eines Bronchialkarzinoms.

7-mal wurde der linke, 11-mal der rechte Oberlappen untersucht, 3-mal der linke Unterlappen und 9-mal der rechte. Bei 3 Patienten wurden Proben aus Ober- und Unterlappen der gleichen Seite entnommen. Histologisch ergab sich 4-mal die Diagnose eines Plattenepithelkarzinoms, je 3-mal die eines Adeno- bzw. eines großzelligen Karzinoms, 3-mal fanden wir ein kleinzelliges Bronchialkarzinom. Zytologisch wurden 6 Plattenepithel-, 11 Adeno-, kein großzelliges und 2 kleinzellige sowie ein adenosquamöses Bronchialkarzinom diagnostiziert. Es zeigte sich kein Unterschied der Trefferquoten in bezug auf die Lokalisation des Herdes. In 6 Fällen eines durch beide Techniken diagnostizierten Malignoms waren Histologie und Zytologie unterschiedlich.

Von den 5 Patienten ohne Malignomdiagnose wurde bei dreien (3 von 13) der rechte Oberlappen und je 1-mal der linke Oberlappen und der rechte Unterlappen untersucht (1 von 7, 1 von 8). Die Rundherdgröße betrug hier  $32,8 \pm 6,2$  mm. In 3 sowohl zytologisch als auch histologisch negativen Fällen wurde operativ durch Mediastinoskopie bzw. Thorakotomie ein Bronchialkarzinom diagnostiziert. Die restlichen 2 zytologisch und histologisch negativen Fälle wurden im Follow-up über 2 Jahre überwacht und zeigten keine Verschlechterung als Hinweis auf Benignität des peripheren Lungenherdes. Weder histologisch noch zytologisch wurden falsch positive Befunde erhoben.

## Diskussion

Bezüglich der Trefferquote in der bronchoskopischen Diagnostik peripherer Lungenherde im Hinblick auf die Diagnose maligner Läsionen war in unserer Untersuchung das zytologische Verfahren der Katheteraspiration der Zangenbiopsie mit 77% vs. 50% signifikant überlegen ( $p < 0,005$ , Chi-Quadrat-Test). In der Kombination wurde eine weitere Verbesserung erzielt (88%) (Abb. 2). Der Gewinn durch Hinzunahme zytologischer Methoden in der bronchoskopischen Diagnostik des Bronchialkarzinoms ist belegt [1, 4, 5, 7–10, 12]. Die Rate falsch positiver zytologischer Untersuchungen ist mit  $< 0,4\%$  gering [1, 7, 11–13].

## Ökonomische Aspekte

Die Katheteraspiration stellt ein preisgünstiges Verfahren dar, der von uns verwendete Katheter kostet im Einkauf 37,37 EUR und kann 30–40-mal sterilisiert werden. Bei vergleichbarem Preis für die Feinnadel (40 EUR), aber nur einmaliger Anwendungsmöglichkeit, ergibt sich für den Katheter eine wesentlich günstigere Kostenrelation. Die sterilisierbare Bürste ist in der Anschaffung teurer, kann aber häufiger verwendet werden. Die nicht sterilisierbare Kunststoffbürste kostet ca. 13 EUR.

## TBB

Die Trefferquote der TBB bei peripheren Herden liegt zwischen 30 und 87% [2, 14], sie ist insbesondere abhängig von der Größe des Herdes sowie auch der Zahl der entnommenen Proben: die höchste Quote resultiert bei einer Herdgröße  $> 3$  cm, nach 4–6 Biopsien ist keine Erhöhung der Trefferquote mehr zu erwarten [2–5]. In unserer Untersuchung beträgt die Summe der durch

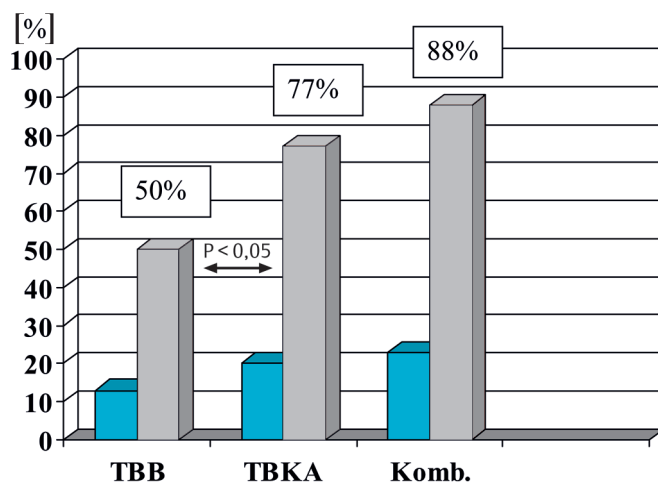


Abb. 2 Diagnostische Sensitivität in Bezug auf Malignität/n = 26/2 × Benignität im Follow-up. Signifikant höhere Trefferquote der Katheteraspirationszytologie im Vergleich zur transbronchialen Biopsie. Die blauen Balken stellen die Absolutzahlen dar.

Zange und Katheter pro Patient entnommenen Proben 6 ( $2,6 \pm 1,2$  plus  $3,4 \pm 1,7$ ). Intubation von Subsegmentostien und Erreichen des Herdes war zum Teil alleine durch die größere Flexibilität des Katheters, andererseits teilweise nur durch die höhere Rigidität der Zange möglich.

**Größe:** Der Durchmesser von 5 Herden (4 Bronchialkarzinome und ein benigner Herd im Follow-up) lag unter 25 mm. Davon wurden 3 zytologisch und keiner histologisch als maligne diagnostiziert. Neben der geringeren Menge zytologischer Materials, die benötigt wird, können hier wiederum die Flexibilität des Katheters und auch die mehrfachen Katheterbewegungen mit aggressiverer Zellmobilisation und Untersuchung eines größeren Bereiches eine Rolle spielen. Hinzu kommt, dass eine Biopsiezange sich nur in vergleichsweise großen Bronchien öffnen lässt. Mit dem Katheter lässt sich technisch bedingt Material aus weiter peripher gelegenen Arealen gewinnen. Von 3 Herden zwischen 65 und 74 mm ergaben 2 allein histologisch ein Malignom, einer sowohl histologisch als auch zytologisch. Dies mag mit einem eher verdrängenden Wachstum größerer Tumore zusammenhängen.

Unter Durchleuchtung wird sowohl die Trefferquote der TBB erhöht, als auch die Zahl der Pneumothoraces verringert [3, 15]. Als vergleichbares Verfahren in bezug auf die Trefferquote ist die EBUS-geführte TBB anzusehen mit einem Vorteil bei Herden  $< 3$  cm [16]. Insbesondere auch unter Verwendung einer EBUS-Scheide ist die Trefferquote von der Durchleuchtung unabhängig, dabei differiert sie signifikant in Abhängigkeit von der Größe der peripheren Läsion mit einem Schnitt bei 30 mm [2]. Nicht alle Herde waren in unserer Untersuchung unter Durchleuchtung sichtbar.

## TBNA

Die Zahl der TBNA in der Diagnostik peripherer Karzinome sollte mindestens 3 betragen [3]. Die diagnostische Sensitivität für Malignome liegt in einer prospektiven Studie von Gasparini u. Mitarb. für die TBNA mit 69,3% um 15,4% höher als die der TBB, die Kombination erhöhte die Sensitivität auf 75,4% [9]. Im Gegen-

Tab. 2 Vergleich unterschiedlicher transbronchialer Techniken in der Anwendung beim peripheren Bronchialkarzinom

	Transbronchiale Katheteraspiration	Transbronchiale Biopsie	Transbronchiale Nadelaspiration	Transbronchialer Bürstenabstrich
Sensitivität in bezug auf Malignität	hoch	geringer	hoch	geringer
Kosten	gering	etwas höher	deutlich höher	höher
Blutungsgefahr	gering	höher	gering	deutlich höher
Handhabung	einfach	etwas schwieriger	schwieriger	einfach

satz zum Katheter ist der Vorteil der Nadel bei peribronchialen bzw. submukösem Tumorwachstum zu sehen, ein Nachteil besteht in ihrer wenig flexiblen Spitze, ein weiterer Nachteil in der Gefahr der Verletzung des Arbeitskanals. Ein direkter Vergleich wäre von Interesse.

Die Katheteraspiration erfolgt in Deutschland gleichermaßen selten wie die transbronchiale Nadelaspiration, neben möglicher Beschädigung des Bronchoskopes oder Materialkosten fällt bei der Nadelaspiration als Hinderungsgrund eine mangelnde Fertigkeit in der Handhabung ins Gewicht (Tab. 1).

### Bürstenabstrich und Lavage

Für die Bürste wird eine Sensitivität in bezug auf Malignität bronchoskopisch nicht sichtbarer Läsionen zwischen 29 und 86% angegeben [1,11], für die Lavage zwischen 24 und 45% [4,17]. In Studien, in denen beide Verfahren angewendet wurden, findet sich nur z.T. ein Vorteil für die Bürste (Lavage vs. Bürste 34 vs. 52%/45 vs. 48%/38,1 vs. 28,6%/24 vs. 27%) [1,4,5,17]. Gegenüber der TBB zeigen Lavage und Bürste eine meist geringere Trefferquote [1,2,4,5,8,17]. Mittels Bürstenabstrichen wird Zellmaterial von der Oberfläche der erreichbaren Bronchialschleimhaut gewonnen, bei der transbronchialen Katheteraspiration wird die Schleimhautoberfläche verletzt und aus dem Tumor Zellgut aspiriert. Beide Methoden vermögen aber aus einem größeren Areal Material zu sammeln.

### Imprintzytologie

Von uns nicht angewandt wurde das Verfahren der Imprintzytologie, welches die diagnostische Sensitivität und Sicherheit in bezug auf maligne bronchiale Läsionen erhöhen kann [7,8,12,13,18].

### Komplikationen

Das Blutungsrisiko der TBB liegt bei weniger als 3%, ein Pneumothorax tritt in weniger als 4% der Fälle auf [2,9,15,19]. Noch geringer sind die Risiken durch eine TBNA [3,9]. Auch bei unseren Patienten trat keine wesentliche Komplikation auf.

### Schlussfolgerung

Die Katheteraspiration (TBKA) stellt ein kostengünstiges, sicheres und effektives bronchoskopisches Verfahren in der Diagnostik peripherer Lungenherde dar. Die Trefferquote der zytologischen Verfahren TBNA und TBKA liegt höher als die der transbronchialen Biopsie. Im Vergleich mit anderen zytologischen Methoden handelt es sich bei der Katheteraspiration um ein gleichwertiges Verfahren. Aufgrund seiner Vorteile sollte es häufiger als bisher zum Einsatz kommen (Tab. 2).

### Literatur

- Mak VHF, Johnston IDA, Hetzel MR et al. Value of washings and brushings at fiberoptic bronchoscopy in the diagnosis of lung cancer. *Thorax* 1990; 45: 373 – 376
- Kurimoto N, Miyazawa T, Okimasa S et al. Endobronchial ultrasonography using a guide sheath increases the ability to diagnose peripheral pulmonary lesions endoscopically. *Chest* 2004; 126: 959 – 965
- Shure D. Transbronchial biopsy and needle aspiration. *Chest* 1989; 95: 1130 – 1138
- Baaklini WA, Reinoso MA, Gorin AB et al. Diagnostic yield of fiberoptic bronchoscopy in evaluating solitary pulmonary nodules. *Chest* 2000; 117: 1049 – 1054
- Chechani V. Bronchoscopic diagnosis of solitary pulmonary nodules and lung masses in the absence of endobronchial abnormality. *Chest* 1996; 109: 620 – 625
- Friedel H. Die Katheterbiopsie des peripheren Lungenherdes. *Tuberkulosebibliothek* Nr. 99. Leipzig: Barth, 1961
- Welker L, Galle J, Vollmer E. Bronchologische Biopsiediagnostik des Bronchialkarzinoms-Zytologie und/oder Histologie? *Pneumologie* 2004; 58: 718 – 723
- Popp W, Rauscher H, Ritschka L et al. Diagnostic sensitivity of different techniques in the diagnosis of lung tumors with the flexible fiberoptic bronchoscope. *Cancer* 1991; 67: 72 – 75
- Gasparini S, Ferretti M, Secchi EB et al. Integration of transbronchial and percutaneous approach in the diagnosis of peripheral pulmonary nodules or masses. *Chest* 1995; 108: 131 – 137
- Karahalli E, Yilmaz A, Turker H et al. Usefulness of various diagnostic techniques during fiberoptic bronchoscopy for endoscopically visible lung cancer: should cytologic examinations be performed routinely? *Respiration* 2001; 68: 611 – 614
- Lee C-H, Wang C-H, Lin M-C et al. Multiple brushings with immediate Riu's stain via flexible fiberoptic bronchoscopy without fluoroscopic guidance in the diagnosis of peripheral pulmonary tumours. *Thorax* 1995; 50: 18 – 21
- Liao W-Y, Jerng J-S, Chen K-Y et al. Value of imprint cytology for ultrasound-guided transthoracic core biopsy. *Eur Respir J* 2004; 24: 905 – 909
- Chandan VS, Zimmerman K, Baker P et al. Usefulness of core roll preparations in immediate assessment of neoplastic lung lesions. *Chest* 2004; 126: 739 – 743
- Torrington KG, Kern JD. The utility of fiberoptic bronchoscopy in the evaluation of the solitary pulmonary nodule. *Chest* 1993; 104: 1021 – 1024
- Smyth CM, Stead RJ. Survey of flexible fiberoptic bronchoscopy in the United Kingdom. *Eur Respir J* 2002; 19: 458 – 463
- Herth FJF, Ernst A, Becker HD. Endobronchial ultrasound-guided transbronchial lung biopsy in solitary pulmonary nodules and peripheral lesions. *Eur Respir J* 2002; 20: 972 – 974
- Katis K, Inglesos E, Zachariadis E et al. The role of transbronchial needle aspiration in the diagnosis of peripheral lung masses or nodules. *Eur Respir J* 1995; 8: 963 – 966
- Kawaraya M, Gemba K, Ueoka H et al. Evaluation of various cytological examinations by bronchoscopy in the diagnosis of peripheral lung cancer. *Br J Cancer* 2003; 89: 1885 – 1888
- Pue CA, Pacht ER. Complications of fiberoptic bronchoscopy at a university hospital. *Chest* 1995; 107: 430 – 432