

## Neuroplastizität

# Zentralnervöse Veränderungen bei chronischen Schmerzsyndromen

P. Schwenkreis, M. Tegenthoff

Neurologische Universitätsklinik, BG-Kliniken Bergmannsheil, Ruhr-Universität Bochum  
(Direktor: Prof. Dr. J.-P. Malin)

klinikarzt 2005; 34 (6): 180–184

*Sowohl bei neuropathischen als auch bei nichtneuropathischen Schmerzsyndromen kommt es im Bereich des zentralen Nervensystems zu einer Reihe von neuroplastischen Veränderungen auf verschiedenen Ebenen, welche sowohl das schmerzverarbeitende System als auch das motorische bzw. somatosensible System betreffen. Diese neuroplastischen Veränderungen konnten insbesondere in den letzten Jahren durch den Einsatz moderner neurophysiologischer sowie funktionell bildgebender Verfahren nachgewiesen werden. Besonders intensiv untersucht wurden dabei bislang Patienten, die nach einer Extremitätenamputation an Phantomschmerzen leiden, oder solche mit komplexem regionalem Schmerzsyndrom (CRPS). Dabei ließ sich einerseits eine Beziehung zwischen chronischem Schmerz und zentralnervösen neuroplastischen Veränderungen herstellen und andererseits eine ganze Reihe von sensorischen und motorischen klinischen Auffälligkeiten über die zentralnervösen Veränderungen erklären. Erste Pilotstudien bei diesen beiden chronischen Schmerzsyndromen geben Hinweise auf ein großes therapeutisches Potenzial neuer Methoden, die auf eine Modulation bzw. Reversion zentralnervöser neuroplastischer Veränderungen abzielen. Durch die Weiterentwicklung dieser vielversprechenden Therapieansätze sind in Zukunft weitere Fortschritte bei der Behandlung chronischer Schmerzsyndrome zu erwarten.*

**S**owohl bei neuropathischen als auch bei nichtneuropathischen Schmerzsyndromen kommt es auf verschiedenen Ebenen des zentralen Nervensystems (ZNS) zu neuroplastischen Veränderungen. Der Begriff Neuroplastizität bezeichnet dabei die Fähigkeit auch des erwachsenen ZNS, sich veränderten inneren oder äußeren Gegebenheiten anzupassen. Dies geschieht beim Erlernen neuer Fertigkeiten und Fähigkeiten, tritt aber auch als Reaktion auf Läsionen des peripheren oder zentralen Nervensystems auf. Eine wichtige Rolle spielt die Neuroplastizität somit bei der Kompensierung von Funktionsdefiziten nach

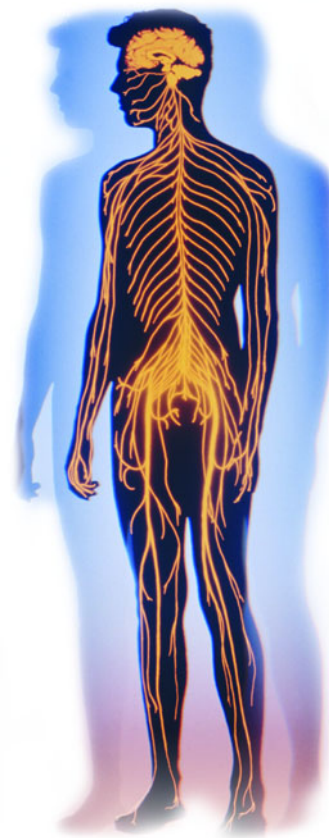einer Schädigung des zentralen Nervensystems – beispielsweise nach einem Schlaganfall.

Allerdings scheint die Plastizität im zentralen Nervensystem nicht grundsätzlich nur mit positiven Erscheinungen verbunden zu sein, sondern unter Umständen auch Folge negativer Einflüsse sein zu können: So werden bestimmte Bewegungsstörungen wie der Schreibkrampf mit einer fehlgeleiteten Neuroplastizität in Verbindung gebracht (5).

Neuroplastizität kann auf verschiedenen Ebenen beobachtet werden, die jeweils aufeinander aufbauen (2):

- auf synaptischer Ebene können bestehende synaptische Verbindungen zwischen Neuronen aktiver oder weniger aktiv werden, aber auch neue Synapsen gebildet werden
- auf zellulärer Ebene treten Änderungen im Antwortverhalten einzelner Neurone auf
- auf regionaler Ebene, also beispielsweise der Ebene von kortikalen Repräsentationsarealen, verändert die Plastizität das Antwortverhalten ganzer Neuronenverbände
- auf systemischer Ebene drückt sich Plastizität in einer Änderung der Kommunikation zwischen verschiedenen Regionen von Rückenmark bzw. Gehirn aus.

Bei chronischen Schmerzsyndromen treten solche neuroplastischen Veränderungen insbesondere in Strukturen auf, die physiologisch bereits in die Schmerzleitung und Schmerzverarbeitung involviert sind. Betroffen sein können das Hinterhorn des Rückenmarkes, der Thalamus sowie verschiedene andere Hirnareale (primärer und sekundärer somatosensibler Kortex, anteriorer cingulärer Kortex, Inselkortex und präfrontaler Kortex) (29). Diesen funktionellen und strukturellen Veränderungen im Bereich schmerzrele-



vanter Strukturen wird eine wesentliche Rolle bei der Aufrechterhaltung des chronifizierten Schmerzes auch nach Wegfall der eigentlichen auslösenden Ursache zugeschrieben.

Die Neuroplastizität bei chronischen Schmerzsyndromen beschränkt sich jedoch nicht nur auf die Neuronenverbände, die in die Schmerz Wahrnehmung und -verarbeitung involviert sind. Sie kann auch andere Strukturen wie etwa das somatosensible oder motorische System betreffen. Dies wiederum kann zu einer Reihe von sensiblen und motorischen Begleitsymptomen führen, welche die Schmerzsymptomatik bei chronischen Schmerzpatienten begleiten.

Viele Jahre lang basierten Erkenntnisse zur Neuroplastizität auf tierexperimentell erhobenen Daten. Inzwischen hat jedoch der Einsatz moderner elektrophysiologischer sowie funktioneller bildgebender Verfahren wie der Elektroenzephalografie (EEG), der Magnetenzephalografie (MEG), der transkranielle Magnetstimulation (TMS), der Positronenemissionstomografie (PET) und der funktionellen Kernspintomografie (fMRI) dazu beigetragen, eine Fülle an neuen Erkenntnissen zu neuroplastischen Veränderungen bei chronischen Schmerzsymptomen zu generieren. Dies ermöglichte einerseits tiefer gehende Einblicke in die zugrunde liegenden pathophysiologischen Prozesse, andererseits aber auch Ansatzpunkte für neuartige Therapieverfahren, welche die zentralnervösen neuroplastischen Veränderungen gezielt beeinflussen und somit positive klinische Effekte erzielen sollen.

Besonders intensiv untersucht wurden dabei der Phantomschmerz nach Extremitätenamputation oder das komplexe regionale Schmerzsyndrom („complex regional pain syndrome“, CRPS) – also zwei Erkrankungen, die in sehr hohem Maße chronifizieren und dadurch ein nicht unerhebliches therapeutisches Problem darstellen.

### Phantomschmerz nach Extremitätenamputation

Nach der Amputation einer Extremität ist die Wahrnehmung eines

Phantomarmes oder -beines ein nahezu zwangsläufig auftretendes Phänomen. Ein nicht unerheblicher Teil der Patienten (zwischen 50 und 80%) leidet dabei zusätzlich an Schmerzen im Bereich des nicht mehr vorhandenen Armes oder Beines. Abzugrenzen von diesen so genannten Phantomschmerzen (6) sind die stumpfschmerzen im noch verbliebenen Teil der Extremität.

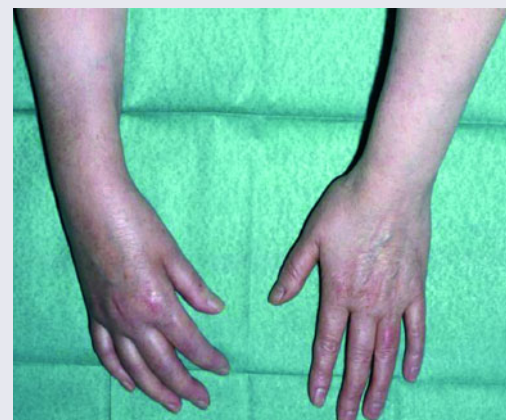Etwa 30% aller Patienten mit Extremitätenamputation berichten zusätzlich über ein so genanntes „Telescoping“, also das Gefühl, dass sich das Phantomglied immer stärker verkürzt, wobei eine positive Assoziation zwischen der Intensität des Phantomschmerzes und des Telescoping-Phänomens zu bestehen scheint (6). Zudem treten bei einem Teil der Patienten so genannte „übertragene Empfindungen“ („referred sensations“) auf. Hierbei lokalisiert der Patient einen taktilen oder thermischen Stimulus am Stumpf, aber auch in entfernteren Körperregionen auf das Phantom (6).

Letztendlich waren es diese klinischen Phänomene, die zentralnervöse neuroplastische Veränderungen nach einer Amputation vermuten ließen. Moderne bildgebende Verfahren konnten nun in den letzten Jahren die Existenz solcher Veränderungen im zentralen Nervensystem dokumentieren und teilweise auch eine Verbindung zu klinischen Phänomenen herstellen.

So kommt es bei Armamputierten im Bereich des primären somatosensiblen Kortex zu einer Reorganisation im Sinne einer Medialverschiebung der Lippenrepräsentation in den Bereich der ehemaligen Hand- bzw. Armrepräsentation. Das Ausmaß dieser Verschiebung ist positiv mit der Intensität der Phantomschmerzen korreliert (8). Nach einer Plexusanästhesie sind sowohl der Phantomschmerz als auch die kortikale Reorganisation bei einem Teil der Patienten reversibel, was die Bedeutung peripherer Afferenzen für die Unterhaltung dieser Phänomene unterstreicht (1).

Im Gegensatz dazu wurden übertragene Empfindungen mit plastischen Veränderungen in einem weit verzweigten kortikalen Netz-

**Abb. 1** Komplexes regionales Schmerzsyndrom der rechten Hand



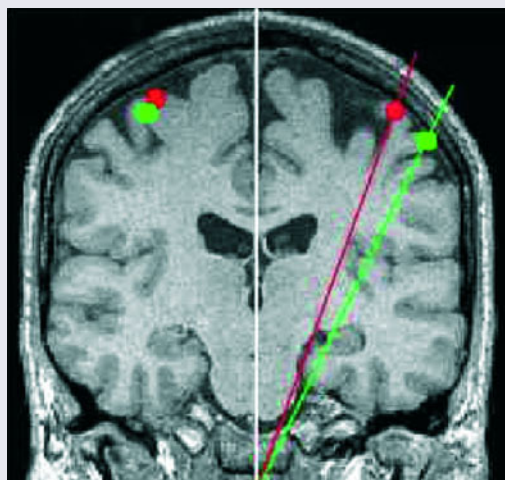
**Deutlich zu erkennen ist die distale Generalisierung der Symptomatik mit ödematöser Schwellung und livider Verfärbung als Zeichen der autonomen Dysfunktion**

werk in Verbindung gebracht, das neben dem primären auch den sekundären somatosensiblen Kortex sowie den posterioren parietalen Kortex mit einschließt (9). Darüber hinaus existieren auch Hinweise für einen Zusammenhang zwischen Phantomschmerzen bzw. nichtschmerzhaften Phantomempfindungen und neuroplastischen Veränderungen auf thalamischer Ebene (3).

### Komplexes regionales Schmerzsyndrom

Das komplexe regionale Schmerzsyndrom ist ein Krankheitsbild, das sich in der Regel nach einem häufig banalen Trauma einer Extremität entwickeln kann – etwa nach distalen Radius- oder Kahnbeinfrakturen, aber auch nach Prellungen und kleinen Schnittverletzungen. Ist keine Nervenverletzung zu erkennen, spricht man von einem CRPS I (ältere Bezeichnung: M. Sudeck), liegt jedoch ein Nervenschaden vor, von einem CRPS II (ältere Bezeichnung: Kausalgie). Klinische Kennzeichen des komplexen regionalen Schmerzsyndroms sind sensorische, motorische und autonome Symptome sowie trophische Störungen, die sich bevorzugt distal an der betroffenen Extremität manifestieren, aber nicht auf das Versorgungsgebiet eines peripheren Nerven beschränkt sind (so genannte distale

**Abb. 2 Somatosensibler Kortex bei CRPS-Patienten**



modifiziert nach (29)

**Projektion der kortikalen Repräsentation des sensiblen Versorgungsgebietes von N. medianus (rot) und N. ulnaris (grün): Der größere Abstand zwischen beiden Punkten auf der rechten Seite signalisiert dabei die größere kortikale Repräsentation der gesunden Hand (rechte Seite) im Vergleich zur vom CRPS betroffenen Hand (linke Seite)**

Generalisierung) und in der Regel in keinem Verhältnis zum auslösenden Ereignis stehen (Abb. 1; 26).

Auch wenn in den letzten Jahren beträchtliche Fortschritte bei der Untersuchung pathophysiologischer Mechanismen dieses chronischen Schmerzsyndroms erzielt werden konnten, gibt es bisher kein schlüssiges pathophysiologisches Gesamtkonzept, das die Krankheit in allen ihren Details erklären könnte. So existiert eine ganze Reihe von Symptomen, die teilweise nur über eine periphere neurogene Entzündung oder eine Dysfunktion des sympathischen Nervensystems im Sinne einer sympathisch-afferenten Kopplung erklärt werden können. Darüber hinaus rücken immer mehr Befunde in den Mittelpunkt des Interesses, die zentralnervösen Veränderungen im Verlauf der Erkrankung eine wichtige Rolle zusprechen (28).

#### Sensorische Störungen

Klinisch imponieren beim komplexen regionalen Schmerzsyndrom insbesondere Spontanschmerzen sowie evozierte Schmerzen im Sinne einer Hyperalgesie (verstärkte schmerzhaftige Wahrnehmung von

schmerzhaften Reizen) bzw. einer Allodynie (schmerzhaftige Wahrnehmung von eigentlich nicht schmerzhaften Reizen). Typischerweise beschreiben die Betroffenen ihre Spontanschmerzen als brennend und in der Tiefe lokalisiert. Neben dieser sensorischen „Plus“-Symptomatik bestehen zusätzlich „Minus“-Symptome in Form einer Hypästhesie (verminderte Wahrnehmung) für taktile und thermische Reize.

In der Regel folgt die Verteilung der sensorischen Störungen keinem peripheren oder segmentalen Ausfallmuster. Vielmehr sind die sensorischen Störungen handschuh- bzw. strumpfförmig, quadrantenförmig oder sogar halbseitig angeordnet. Bis zu einem Drittel der Patienten mit CRPS I leiden – so die Angaben in der Literatur – an solchen quadrantenförmigen oder halbseitigen Sensibilitätsstörungen (22–24).

Das Verteilungsmuster dieser Sensibilitätsstörungen sowie die Tatsache, dass bei den Patienten keinerlei periphere bzw. radikuläre Nervenschädigungen vorlagen (Diagnosevoraussetzung für das CRPS I), spricht dabei eindeutig für eine zentrale Genese im Sinne neuroplastischer Veränderungen im Bereich des somatosensiblen Systems. Möglich erscheint eine Lokalisation sowohl im Bereich der Hinterstrangkern (Nucleus gracilis und cuneatus) als auch des Thalamus oder des primären bzw. sekundären somatosensiblen Kortex (S1 bzw. S2).

Für eine primär thalamische Lokalisation sprechen dabei einerseits Befunde einer signifikant reduzierten Perfusion im kontralateral zur betroffenen Extremität gelegenen Thalamus bei CRPS-Patienten (11). Andererseits lassen sich damit Untersuchungsergebnisse bei anderen Patienten mit chronisch-neuropathischem Schmerz vereinbaren, auch hier hat eine PET-Untersuchung einen ähnlichen Befund einer thalamischen Minderperfusion gezeigt (13).

Mittlerweile weisen eine Reihe anderer Befunde auf eine verkleinerte kortikale Repräsentation der betroffenen Extremität in S1 bzw. S2 hin: Drei voneinander unabhängige Forschergruppen haben – mithilfe

verschiedener Untersuchungstechniken (EEG, MEG) – einen solchen Befund erhoben und zudem eine Abhängigkeit zwischen der mittleren Schmerzintensität und dem Ausmaß der Repräsentationsverkleinerung nachgewiesen (Abb. 2; 14, 17, 20). Die Verkleinerung der kortikalen Repräsentation war dabei unter einer erfolgreichen Schmerztherapie prinzipiell reversibel (16).

Dass diese verkleinerte Repräsentation tatsächlich in Zusammenhang zu den klinisch nachweisbaren Sensibilitätsstörungen steht, konnte eine neuere Untersuchung objektivieren: Durch die Bestimmung der Zwei-Punkte-Diskriminationsschwelle wurden die Sensibilitätsstörungen am Zeigefinger sowohl der betroffenen als auch der nichtbetroffenen Extremität quantifiziert und mit der Größe der kortikalen Zeigefingerrepräsentation verglichen, die in der funktionellen Kernspintomografie ermittelt wurde: Hier zeigte sich parallel zur Verkleinerung der Repräsentation des betroffenen Zeigefingers im Vergleich zur gesunden Seite eine erhöhte – und damit verschlechterte – Zwei-Punkte-Diskriminationsschwelle. Dabei bestand eine direkte Beziehung zwischen dem Ausmaß der Verkleinerung und dem der reduzierten Zwei-Punkte-Diskriminationsfähigkeit (19).

Als weiteres klinisches Korrelat dieser verkleinerten kortikalen Repräsentation der betroffenen Extremität wird auch die so genannte „neglect-like“ Symptomatik diskutiert. Dieses Gefühl der Fremdheit bzw. einer fehlenden Körperzugehörigkeit der betroffenen Extremität, das bei einem nicht unerheblichen Anteil von CRPS-Patienten zu beobachten ist, hängt ebenfalls von der Schmerzintensität ab (10, 12). Was die nachgewiesenen neuroplastischen Veränderungen im primären somatosensiblen Kortex beim komplexen regionalen Schmerzsyndrom betrifft, so ist bislang allerdings nicht klar, ob es sich dabei um primäre oder um sekundäre Veränderungen in der Folge primärer Reorganisationsvorgänge im Bereich von Thalamus oder Hinterstrangkernen handelt.

### Motorische Störungen

Auch im Bereich der Motorik finden sich eine Reihe von Auffälligkeiten, die sich letztendlich nur über eine Beteiligung des zentralen Nervensystems erklären lassen. So besteht typischerweise eine Minderung der Muskelkraft, welcher zwar auch – aber nicht ausschließlich – schmerzbedingte Schon- bzw. Mangellinnervation sowie Bewegungseinschränkungen durch Gewebsödeme und entzündliche Veränderungen im Bereich der Gelenke zugrunde liegen können (23). Andererseits finden sich neben dieser motorischen „Minus“-Symptomatik auch „Plus“-Symptome in Form eines Tremors sowie dystoner Bewegungsstörungen. Auch hierfür muss eine zentrale Ursache angenommen werden.

Beim Tremor handelt es sich in erster Linie um einen Haltetremor mit einer mittleren Frequenz um die 7 Hz, wobei der Tremor elektrophysiologisch als verstärkter physiologischer Tremor charakterisiert werden konnte (4). Seine Häufigkeit wird mit bis zu 50% aller Patienten mit komplexem regionalem Schmerzsyndrom angegeben (28). Dystone Bewegungsstörungen hingegen treten deutlich seltener auf (23), beschränken sich unter Umständen jedoch nicht nur auf die betroffene Extremität, sondern können ein multifokales bzw. generalisiertes Verteilungsmuster aufweisen (27).

Interessanterweise bestehen dabei elektrophysiologische Parallelen zwischen Patienten mit einseitigem CRPS I und einseitigen fokalen Dystonien: Beide Patientengruppen weisen eine bilateral reduzierte Inhibition im motorischen Kortex auf, wie verschiedene neurophysiologische Untersuchungstechniken belegen (TMS, MEG; 14, 21, 25). Die bilateralen kortikalen Veränderungen könnten damit nicht nur eine Erklärungsmöglichkeit für dystone Symptome im Rahmen des komplexen regionalen Schmerzsyndroms liefern, sondern auch mit dem in Einzelfällen beobachteten Auftreten von CRPS-Symptomen an der kontralateralen, ursprünglich nicht betroffenen Extremität in Verbindung stehen (18).

### Therapeutische Relevanz

Die vielfältigen neuroplastischen Veränderungen im zentralen Nervensystem – sowohl beim Phantommerz als auch beim komplexen regionalen Schmerzsyndrom – führten und führen zu neuen therapeutischen Strategien, welche auf eine gezielte Modulation schmerzassoziierter plastischer ZNS-Veränderungen abzielen. Erste Hinweise für eine mögliche Wirksamkeit solcher nichtmedikamentöser Strategien ergaben sich aus einer Untersuchung bei Patienten mit Armamputation: Hier war der Gebrauch einer myoelektrischen Prothese, bei der die willkürliche Anspannung proximaler Muskelgruppen im Stumpfbereich aktive Bewegungen von Prothesenarm bzw.-hand erzeugen kann, ein protektiver Faktor bezüglich der Entwicklung von Phantommerzen und schmerzassoziierter kortikaler Reorganisation (15).

Ein im Rahmen einer kleinen Pilotstudie bei Phantomschmerzpatienten durchgeführtes, sensibles Diskriminationstraining im Stumpfbereich von Armamputierten trug ebenfalls zu einer mehr oder weniger ausgeprägten Rückbildung der kortikalen neuroplastischen Veränderungen und einer parallel eintretenden Besserung der Phantomschmerzsymptomatik bei (7).

Ähnliche therapeutische Erfolge konnten in einer weiteren Pilotstudie bei Patienten mit CRPS I erzielt werden, in der ein graduiertes sensomotorisches Training eingesetzt wurde. Dieses Training umfasste im Wesentlichen drei unterschiedliche, dem aktuellen Beschwerdebild angepasste Stufen: Ziel der ersten Stufe war dabei die Ruhigstellung und gleichzeitige Desensibilisierung der von Allodynie bzw. Hyperalgie betroffenen Hand. In der zweiten Stufe sollte ein Training der taktilen und perzeptuellen Fähigkeiten erreicht werden. Insbesondere eine Verbesserung der Feinmotorik war Ziel der Stufe Drei. Unter einem solchen sechsmonatigen Behandlungsprotokoll kam es zu einer zunehmenden Schmerzreduktion und zur parallel einhergehenden Restitution der zu Beginn der Therapie noch verkleinerten Hand-

repräsentation im primären somatosensiblen Kortex (19). Zugleich verringerten sich die Sensibilitätsstörungen an der betroffenen Hand allmählich, was durch die zunehmend verbesserte Zwei-Punkte-Diskrimination quantifiziert werden konnte.

Diese Beispiele zeigen, dass neue, auf der Grundlage der Kenntnisse über neuroplastische Veränderungen bei chronischen Schmerzsyndromen entwickelte Therapieverfahren zusätzlich zu den etablierten schmerztherapeutischen Verfahren eine wichtige Rolle spielen werden.

### Neuroplasticity – Central Nervous Changes in Patients Suffering from Chronic Pain Syndromes

*In chronic neuropathic and non-neuropathic pain conditions, neuroplastic changes occur at different levels of the central nervous system (CNS), involving not only the nociceptive, but also the somatosensory and motor system. During the past few years, modern electrophysiological and functional imaging technologies have provided growing insight into these neuroplastic changes in the human CNS. Especially patients suffering from phantom pain after limb amputation, and patients suffering from complex regional pain syndrome (CRPS) have been intensively studied. In these patients, a close relationship between chronic pain and neuroplastic changes was established. On the other hand, the neuroplastic changes offered a possible explanation for a variety of clinical sensory and motor symptoms accompanying chronic pain. In both chronic pain syndromes, pilot studies provided first evidence for a possible benefit from new therapeutic approaches aiming to modulate or reverse such central neuroplastic changes. For the future, further development of such therapeutic strategies seems to be a promising tool for further therapeutic progress in the treatment of chronic pain conditions.*

### Key Words

*chronic pain – neuroplasticity – CNS – phantom limb pain – complex regional pain syndrome*

### Ins Netz gegangen

#### [www.dgss.org](http://www.dgss.org)

Wissenswertes rund um das Thema Schmerz und Schmerztherapie finden Sie auf der Homepage der Deutschen Gesellschaft zum Studium des Schmerzes (DGSS) e.V. Hier können Sie zum Beispiel aktuelle (berufspolitische) Nachrichten nachlesen oder sich über Veranstaltungen zum Thema Analgesie und Schmerz informieren. Zudem finden Sie in dem Angebot der DGSS Informationen darüber, wie Sie Algesiologiezertifikate der Deutschen Gesellschaft für Anästhesie und Intensivmedizin (DGAI) bzw. der Gemeinsamen Kommission DGSS/StK erwerben können („Algesiologiezertifikate“) oder welche Voraussetzungen Sie benötigen, um die Zusatzbezeichnung „Spezielle Schmerztherapie“ führen zu dürfen („Service/Archiv“ – „Spezielle Schmerztherapie“). Ein schwarzes Brett bietet Ihnen zudem die Möglichkeit, aktuelle Fragen und Themen mit Ihren Kollegen zu diskutieren.

#### [www.dgschmerztherapie.de](http://www.dgschmerztherapie.de)

Die Seiten der Deutschen Gesellschaft für Schmerztherapie (DGS) e.V. enthalten ausführliche Informationen zum Thema Schmerz- und Schmerztherapie sowie ein umfangreiches Angebot schmerztherapeutischer Aktivitäten. Verlinkt sind zum Beispiel viele Schmerzzentren in Deutschland, es findet sich aber auch ein thematisch sortierter (!) Veranstaltungskalender (plus Suchfunktion). Aktuelle Informationen können Sie entweder in der Zeitschrift der Gesellschaft nachlesen (pdf-Files im Netz) oder Sie abonnieren den Newsletter der DGS.

#### [www.dsl-ev.de](http://www.dsl-ev.de)

Die Deutsche Schmerzliga e.V. vermittelt Informationen über die Möglichkeiten der modernen Schmerztherapie, über spezialisierte Einrichtungen und macht sich für das Recht der Patienten auf eine kompetente Behandlung stark. Demzufolge finden sich auf ihrer Homepage neben laiengerecht aufgearbeiteten Informationen zu unterschiedlichen Schmerzformen und deren Therapiemöglichkeiten auch Downloads für ein Schmerz- bzw. ein Bewegungstagebuch oder ein Pain-Check-Formular zur Vorbereitung des Arzt-Patienten-Gesprächs. Mitglieder der Schmerzliga können außerdem kostenlos eine Liste von in der näheren Umgebung ansässigen, kompetenten Therapeuten oder Selbsthilfegruppen anfordern (Nichtmitglieder zahlen für diesen Service 5 Euro). Außerdem bietet die Schmerzliga registrierten Benutzern die Möglichkeit, in einem Diskussionsforum Informationen und Erfahrungen auszutauschen – insbesondere beim Forum „Chronische Schmerzen“ ein rege genutztes Angebot (128 Themen, 646 Antworten). Noch ein Tipp: Wenn Sie die so genannte „Site-Map“ der Homepage abrufen, können Sie sich am schnellsten über Angebot und Services der Schmerzliga informieren.

### Literatur

1. Birbaumer N, Lutzenberger W, Montoya P et al. Effects of regional anesthesia on phantom limb pain are mirrored in changes in cortical reorganization. *J Neurosci* 1997; 17 (14): 5503–5508
2. Buonomano DV, Merzenich MM. Cortical plasticity: from synapses to maps. *Annu Rev Neurosci* 1998; 21: 149–186
3. Davis KD, Kiss ZH, Luo L et al. Phantom sensations generated by thalamic microstimulation. *Nature* 1998; 391 (6665): 385–387
4. Deuschl G, Blumberg H, Lucking CH. Tremor in reflex sympathetic dystrophy. *Arch Neurol* 1991; 48 (12): 1247–1252
5. Elbert T, Candia V, Altenmüller E et al. Alteration of digital representations in somatosensory cortex in focal hand dystonia. *Neuroreport* 1998; 9 (16): 3571–3575
6. Flor H. Phantom-limb pain: characteristics, causes, and treatment. *Lancet Neurol* 2002; 1 (3): 182–189
7. Flor H, Denke C, Schaefer M, Grüsser S. Effect of sensory discrimination training on cortical reorganization and phantom limb pain. *Lancet* 2001; 357 (9270): 1763–1764
8. Flor H, Elbert T, Knecht S et al. Phantom-limb pain as a perceptual correlate of cortical reorganization following arm amputation. *Nature* 1995; 375 (6531): 482–484
9. Flor H, Muhlack W, Karl A et al. A neural substrate for nonpainful phantom limb phenomena. *Neuroreport* 2000; 11 (7): 1407–1411
10. Förderreuther S, Sailer U, Straube A. Impaired self-perception of the hand in complex regional pain syndrome (CRPS). *Pain* 2004; 110 (3): 756–761
11. Fukumoto M, Ushida T, Zinchuk VS et al. Contralateral thalamic perfusion in patients with reflex sympathetic dystrophy syndrome. *Lancet* 1999; 354 (9192): 1790–1791
12. Galer BS, Jensen M. Neglect-like symptoms in complex regional pain syndrome: results of a self-administered survey. *J Pain Symptom Manage* 1999; 18 (3): 213–217
13. Iadarola MJ, Max MB, Berman KF et al. Unilateral decrease in thalamic activity observed with positron emission tomography in patients with chronic neuropathic pain. *Pain* 1995; 63 (1): 55–64
14. Juottonen K, Gockel M, Silen T et al. Altered central sensorimotor processing in patients with complex regional pain syndrome. *Pain* 2002; 98 (3): 315–323
15. Lotze M, Grodd W, Birbaumer N et al. Does use of a myoelectric prosthesis prevent cortical reorganization and phantom limb pain? *Nature Neuroscience* 1999; 2 (6): 501–502
16. Maihöfner C, Handwerker HO, Neundorfer B, Birklein F. Cortical reorganization during recovery from complex regional pain syndrome. *Neurology* 2004; 63 (4): 693–701
17. Maihöfner C, Handwerker HO, Neundorfer B, Birklein F. Patterns of cortical reorganization in complex regional pain syndrome. *Neurology* 2003; 61 (12): 1707–1715
18. Maleki J, LeBel AA, Bennett CJ, Schwartzman RJ. Patterns of spread in complex regional pain syndrome, type I (reflex sympathetic dystrophy). *Pain* 2000; 88 (3): 259–266
19. Pleger B, Tegenthoff M, Ragert P et al. Sensorimotor retuning in complex regional pain syndrome parallels pain reduction. *Ann Neurol* 2005; 57: 425–429
20. Pleger B, Tegenthoff M, Schwenkreis P et al. Mean sustained pain levels are linked to hemispherical side-to-side differences of primary somatosensory cortex in the Complex Regional Pain Syndrome I. *Exp Brain Res* 2004; 155: 115–119
21. Ridding MC, Sheean G, Rothwell JC et al. Changes in the balance between motor cortical excitation and inhibition in focal, task specific dystonia. *J Neurol Neurosurg Psychiatry* 1995; 59 (5): 493–498
22. Rommel O, Gehling M, Dertwinkel R et al. Hemisensory impairment in patients with complex regional pain syndrome. *Pain* 1999; 80 (1–2): 95–101
23. Rommel O, Malin JP, Janig W, Zenz M. Klinische Auffälligkeiten bei Patienten mit chronischem komplexen regionalen Schmerzsyndrom (sympathische Reflexdystrophie / Kausalgie). *Anaesthesist* 2004; 53 (10): 965–977
24. Rommel O, Malin JP, Zenz M, Jänig W. Quantitative sensory testing, neurophysiological and psychological examination in patients with complex regional pain syndrome and hemisensory deficits. *Pain* 2001; 93 (3): 279–293
25. Schwenkreis P, Janssen F, Rommel O et al. Bilateral motor cortex disinhibition in complex regional pain syndrome (CRPS) type I of the hand. *Neurology* 2003; 61: 515–519
26. Stanton-Hicks M, Jänig W, Hassenbusch S et al. Reflex sympathetic dystrophy: changing concepts and taxonomy. *Pain* 1995; 63 (1): 127–133
27. van Hilten JJ, van De Beek WJ, Vein AA et al. Clinical aspects of multifocal or generalized tonic dystonia in reflex sympathetic dystrophy. *Neurology* 2001; 56 (12): 1762–1765
28. Wasner G, Schattschneider J, Binder A et al. Das komplexe regionale Schmerzsyndrom. *Anaesthesist* 2003; 52 (10): 883–895
29. Wiech K, Preissl H, Birbaumer N. Neuronale Netzwerke und Schmerzverarbeitung. *Anaesthesist* 2001; 50 (1): 2–12

### Anschrift für die Verfasser

PD Dr. Peter Schwenkreis  
Neurologische Universitätsklinik  
BG-Kliniken Bergmannsheil  
Bürkle-de-la-Camp-Platz 1  
44789 Bochum