

P. Reinhold¹
U. Costabel²
J. Hamacher³
D. Theegarten⁴
M. Rosenbruch⁵

Vergleichende Aspekte der broncho-alveolären Lavage bei Mensch und Tier

Broncho-Alveolar Lavage in Humans and Animals – Comparative Aspects

Im Rahmen des 46. DGP-Kongresses organisierte der Arbeitskreis „Vergleichende Pathologie und Pathophysiologie des respiratorischen Systems“ der Deutschen Veterinärmedizinischen Gesellschaft (DVG) in Zusammenarbeit mit der Sektion „Pathophysiologie und Aerosolmedizin“ der Deutschen Gesellschaft für Pneumologie (DGP) am 18.03.2005 einen speziellen Workshop zu spezies-übergreifenden Aspekten der broncho-alveolären Lavage (BAL).

Die BAL ist ein Verfahren mit einem breiten diagnostischen Einsatz in der Humanmedizin, der Veterinärmedizin und auch in der experimentellen Forschung. Ziel des Workshops war es, durch einen interdisziplinären Austausch die methodischen und diagnostischen Möglichkeiten bei unterschiedlichen Spezies aufzuzeigen. Darüber hinaus wurden die Unterschiede herausgestellt, die sich sowohl aus den spezifischen Bedingungen als auch aus den verschiedenen Indikationen einer BAL bei unterschiedlichen Spezies ergeben. Das Spektrum der Beiträge reichte von klinischen bis zu experimentellen Aspekten sowie von diagnostischen bis zu therapeutischen Indikationen und umfasste

die Spezies Mensch, Nager, landwirtschaftliche Nutztiere (Rind, Schwein, Schaf, Ziege) und Liebhabertiere (Katze, Hund, Pferd).

Innerhalb des Workshops wurden die methodischen Besonderheiten bei der Durchführung und der Interpretation von Befunden einer BAL herausgearbeitet, die besonders aus der großen Variabilität der anatomischen und physiologischen Voraussetzungen der unterschiedlichen Spezies resultieren. Dabei wurde deutlich, dass die offenbar so vielseitig einsetzbare BAL in ihrer konkreten Anwendung bei verschiedenen Spezies sehr spezifische Sachkenntnisse erfordert und Ergebnisse liefert.

Im Rahmen des Workshops kam es zu einem sehr informativen Wissensaustausch und konstruktiven Dialog zwischen Humanmedizinern und Veterinärmedizinern. Dabei zeigte sich, dass experimentelle wie klinische Probleme der verschiedenen Arbeitsgebiete trotz aller Unterschiede zwischen Mensch und Tier sehr ähnlich sind. Die Erkenntnisse des Workshops motivieren, weiterhin nach Gemeinsamkeiten und Synergismen zu suchen und den Dialog der Disziplinen und der Arbeitsgruppen zu intensivieren.

Institutsangaben

¹Friedrich-Loeffler-Institut, Bundesforschungsinstitut für Tiergesundheit, Standort Jena

²Ruhrlandklinik Essen, Abteilung für Pneumologie/Allergologie

³Universitätsklinikum Homburg, Innere Medizin V/Pneumologie

⁴Ruhr-Universität Bochum, Institut für Pathologie, Berufgenossenschaftliche Kliniken Bergmannsheil, Bochum

⁵Bayer Health Care AG, PH-RD-T Pathologie, Pharmaforschungszentrum, Wuppertal

Korrespondenzadresse

PD Dr. Dr. med. vet. Petra Reinhold, Ph. D. · Friedrich-Loeffler-Institut, Bundesforschungsinstitut für Tiergesundheit, Standort Jena · Naumburger Str. 96a · 07743 Jena · E-mail: petra.reinhold@fli.bund.de

Bibliografie

Pneumologie 2005; 59: 485–501 © Georg Thieme Verlag KG Stuttgart · New York

DOI 10.1055/s-2005-870918

ISSN 0934-8387

U. Costabel, Ruhrlandklinik Essen, Abteilung für Pneumologie/Allergologie

Die broncho-alveoläre Lavage (BAL) hat sich in den letzten 30 Jahren zu einer diagnostischen Routinemethode in der Pneumologie entwickelt. Die BAL kommt auch in der Forschung zum Einsatz, wenn es gilt, Material für Zell- und molekularbiologische Untersuchungen zur Abklärung der Pathogenese von Lungenerkrankungen zu gewinnen. In der Diagnostik liegt der Schwerpunkt auf dem Gebiet der interstitiellen Lungenerkrankungen, wobei diese auch infektiöser Natur sein können. Die BAL ist eine wenig invasive Methode, die auch bei schwerkranken Patienten ohne wesentliches Risiko durchgeführt werden kann, im Gegensatz zu den invasiveren Methoden der transbronchialen und chirurgischen Lungenbiopsie. Ein weiterer Vorteil der BAL im Vergleich zur Biopsie besteht darin, dass ein Gebiet von der Größe eines Lungensegments, zumindest eines Subsegments ausgespült wird. Damit sind die mit der BAL erhobenen Befunde repräsentativer für die Veränderungen in der Gesamtlunge als biopsische Untersuchungen, die nur Fragmente der Lunge erfassen können.

Die Technik ist inzwischen auf der Basis mehrerer Empfehlungen internationaler Fachgesellschaften einigermaßen standardisiert. So sollte das Instillationsvolumen zwischen 100 und 300 ml liegen, die einzelnen Fraktionen zwischen 20 und 60 ml. Kleinere Instillationsmengen führen zur Kontamination des Materials durch Bronchialepithelien und Entzündungszellen aus den Bronchien, so dass dann keine repräsentative Aussage über Veränderungen im Lungparenchym mehr möglich ist.

Im Labor werden routinemäßig Gesamtzellzahl, Zellvitalität und die Differenzialzytologie der Entzündungszellen durch Zählung von mindestens 600 Zellen in Mai-Grünwald-Giemsa gefärbten Präparaten bestimmt. Zusätzlich muss die Morphologie der Zellen beurteilt werden: Raucher Makrophagen, Schaum Makrophagen und Plasmazellen, z.B. bei exogen allergischer Alveolitis, Staubeinschlüsse bei Pneumokoniosen, maligne Zellen bei Lymphangiosis, sowie charakteristische Veränderungen bei Alveolarproteinose, Nachweis eisenpositiver Makrophagen beispielsweise bei alveolärem Hämorrhagiesyndrom und schließlich auch Nachweis infektiöser Erreger wie *Pneumocystis carinii*.

Beim Gesunden finden sich relativ wenige Entzündungszellen in der Differenzialzytologie, die Lymphozyten betragen unter 15%, Neutrophile unter 3%, Eosinophile und Mastzellen unter 0,5%.

Neben den oben erwähnten charakteristischen morphologischen BAL-Befunden, die unmittelbar eine relativ spezifische Diagnose erlauben, liefern die differenzialzytologischen Muster naturgemäß keine sichere Diagnose, können jedoch in Kombination mit klinischen, vor allem mit HR-CT-Befunden, das differenzialdiagnostische Spektrum einengen bzw. eine klinische Verdachtsdiagnose so stark untermauern, dass eine Biopsie dann nicht mehr erforderlich ist. Eine isolierte Lymphozytose in der BAL findet sich beispielsweise bei Sarkoidose, in Zweidrittel der Fälle unterstützt durch einen erhöhten CD4/CD8-Quotienten. Bei exogen al-

lergischer Alveolitis kommen neben der stärkeren Lymphozytose auch auffällige morphologische Besonderheiten ins Spiel, und es findet sich fast regelmäßig auch eine leichte Granulozytose sowie eine sehr stark erhöhte Gesamtzellzahl. Aber auch Tuberkulose, Kollagenosen, medikamentös induzierte Alveolitiden sind mit Lymphozytosen verbunden. Ein neutrophiles-eosinophiles BAL-Muster ist der charakteristische Befund der idiopathischen Lungenfibrose (IPF). Findet sich bei klinischem und HR-CT-Verdacht auf IPF eine zusätzliche starke Lymphozytose, so sollte die Diagnose der IPF in Zweifel gezogen werden. Ein eosinophiles Muster ist Hinweis auf die Gruppe der eosinophilen Lungenerkrankungen. Eine gemischtförmige Alveolitis mit Vermehrung aller Entzündungszellen sehen wir meist bei BOOP, Kollagenosen, NSIP und medikamentös-induzierter Alveolitis.

Im diagnostischen Ablauf sollte zunächst ein HR-CT durchgeführt werden. Das HR-CT-Muster erlaubt bereits eine bestimmte Einengung der Differenzialdiagnose und die BAL kann dann bei bestimmter Fragestellung eine relativ präzise Antwort geben. Als Beispiel sei ein Milchglasmuster im CT bei einem rauchenden Wellensittichhalter erwähnt. Finden sich in der BAL ausschließlich Raucher Makrophagen mit wenig Entzündungszellen, so handelt es sich um die Raucherkrankheit RBILD. Findet sich eine starke Lymphozytose, ist eine exogen allergische Alveolitis nahe liegend, zahlreiche eisenpositive Makrophagen wären Hinweis auf eine alveoläre Hämorrhagie.

Eine Wiederholung der BAL im Krankheitsverlauf für klinische Zwecke ist in der Regel nicht erforderlich, da unabhängig von einer eventuellen BAL-Aktivität die Therapie sich nach wie vor nach klinischen und vor allem Funktionsbefunden richtet. Die BAL sollte nur bei neu auftretenden unklaren Befunden im Verlauf wiederholt werden.

BAL beim Nager

J. Hamacher¹, S. Heyder¹, R. Lucas², R. Schramm³, G. W. Sybrecht¹, St. Uhlig⁴,

¹Universitätsklinikum Homburg, Innere Medizin V/ Pneumologie, Deutschland,

²Medizinische und pharmazeutische Biotechnologie, University of Applied Sciences, IMC Krems, Österreich,

³Universitätsklinikum Homburg, Herz-Thoraxchirurgie, Chirurgische Klinik, Deutschland,

⁴Forschungszentrum Borstel, Deutschland

Einleitung: Möglichkeiten der Abbildung des alveolären oder bronchialen Milieus

Die broncho-alveoläre Lavage hat sich in der Human-Pneumologie als diagnostisches Hilfsmittel aufgrund der Kombination von minimalem Risiko und hoher Aussagekraft in verschiedenen klinischen Situationen fest etabliert [1]. Im Tierversuch wird die BAL im Gegensatz zur klinischen Situation fast ausschließlich am terminal narkotisierten oder euthanasierten Tier angewandt und konkurriert deshalb mit invasiveren Methoden wie der Histologie, die zum Verständnis pathologischer Prozesse unersetzbar ist und dabei komplexe räumliche und qualitative Aufschlüsse bietet. Hier stehen uns heute eine Fülle von alternativen Un-

Tab. 1 Zusammenfassende Übersicht von ausgewählten Möglichkeiten zur Beurteilung des alveolären oder bronchialen Milieus

1. Histologie und Immunhistologie inkl. Morphometrie, elektronenmikroskopischer Verfahren, <i>In-situ</i> -Hybridisierung
2. Lungenepithel-Gewinnung mittels Zytologie-Bürste
3. Lungenfunktionsmessung <i>in vivo</i> und/oder <i>ex vivo</i>
4. Metabolitenmessungen <i>ex vivo</i> , z. B. mittels isoliert perfundierter Nagerlunge (Ratte, Maus, Kaninchen...)
5. Lungen-Mikroschnitt-Technik
6. Atemkondensat
7. broncho-alveoläre Lavage
8. Ödemflüssigkeit, z. B. bei Patienten mit akutem Lungenschaden, Lungenödem
9. Sputum (Mensch)
10. Homogenatmessungen aus der Lunge oder aus Lungenteilgewebe
11. Methoden der klinischen Bildgebung (Röntgenbild, Computertomographie, MRI, PET) etc.

tersuchungsmethoden zur Verfügung, einige von ihnen sind in Tab. 1 gezeigt. Die Methodenwahl sollte die eindeutige Beantwortung der gestellten wissenschaftlichen Frage[n] erlauben, und sie sollte praktikabel und finanzierbar sein. Praktikabel und finanzierbar ist die BAL, aber was leistet sie? Mithilfe der BAL wird das alveoläre – und in Grenzen auch das bronchiale – Milieu bezüglich seiner zellulären und nicht-zellulären Komponenten darstellbar. Das gilt aber nicht für interstitielle oder vaskuläre Veränderungen. In einem Asthmodell kann z. B. ein entzündliches Infiltrat lediglich submukös sein oder sich bis in die Mucosa ausdehnen; nur Letzteres wird in der BAL erfasst.

Die broncho-alveoläre Lavage (BAL)

Die BAL ist eine Methode zur Gewinnung zellulärer und azellulärer Komponenten der epithelialen Flüssigkeit, die im Respirationstrakt auf den Epithelzellen liegt („epithelial lining fluid“ [ELF]). Im Rahmen von pathologischen Prozessen wie bronchialer Entzündung, Pneumonie oder akutem Lungenschaden kann sich die ELF ganz grundlegend in ihrer zellulären und azellulären Zusammensetzung verändern. Sie kann bei Lungenödem, z. B. bei akutem Lungenschaden im humanmedizinischen Bereich in kleiner Menge relativ einfach gewonnen werden [2]; beim Kleintier dürfte die gewonnene Menge meist prohibitiv klein sein. Die Instillation von meist ungepuffert 0,9%iger NaCl-Lösung über die großen Luftwege bis in die Alveolen führt zur Mischung der „epithelial lining fluid“ mit dem instillierten Medium. Oftmals wird EDTA zum Binden von Ca^{2+} und Mg^{2+} eingesetzt, um die Calcium-abhängige Bindung von adhären Zellen zu lösen und dadurch die Zellausbeute der BAL zu erhöhen. In einer Studie mit calcium-freiem Puffer, aber ohne EDTA, konnten 42% aller Alveolar-makrophagen durch die BAL nicht ausgewaschen werden [3]. Angemerkt sei, dass bei der Maus die Körperflüssigkeit, wie Plasma, in der Größenordnung von 10–15% höher osmolar ist als bei der Spezies Mensch [4]; ob BAL mit entsprechend eingestellter NaCl-Lösung Vorteile bietet, ist unbekannt. Durch vorsichtige Rückgewinnung der Mischung erhalten wir die BAL-Flüssigkeit mit ihren zellulären und azellulären Bestandteilen. Bei der Rückgewin-

nung empfiehlt es sich, möglichst schonend vorzugehen, das heißt, nicht mit zu großem Unterdruck zu saugen, sondern nach moderatem Saugen mit der Spritze lieber die Schwerkraft nutzend die Flüssigkeit aus der Lunge laufen zu lassen, gegebenenfalls unter leichter Massage der Lunge bzw. des Thorax.

Die „epithelial lining fluid“ ist eine äußerst komplex zusammengesetzte dünne Flüssigkeitsschicht, die die luminale Oberfläche des (gesunden) Respirationstrakts überzieht. In den Alveolen dürfte sie nahezu die gesamte epitheliale Oberfläche und die dazugehörige extrem dünne Surfactant-Schicht bedecken. Immunglobuline, Komplementkomponenten, Albumin, α 1-Antiprotease, α 2-Makroglobulin, β 2-Mikroglobulin, Lactoferrin, reduziertes Glutathion, die Vitamine A, C, D3 und E, verschiedene Eicosanoide und viele weitere Stoffe sind Bestandteile der ELF. Die ELF beschränkt sich nicht nur auf den Alveolarbereich, sondern ist auch in den Luftwegen vorhanden, wo sie bei Entzündungen wie Bronchitis auch akkumulieren kann [5]. Während einige Aspekte der ELF in den letzten Jahren klarer herausgearbeitet werden konnten, ist die Quantifizierung darin gelöster Stoffe so problematisch, dass sowohl im Nager-Tierversuch als auch klinisch beim Menschen meist darauf verzichtet wird [5]. Als grobe Richtlinie darf wahrscheinlich davon ausgegangen werden, dass durch die BAL eine Verdünnung der ELF auf ca. 1% geschieht [5]. Somit dürften z. B. gemessene Zytokine und Metaboliten grob geschätzt in der ELF um einen Faktor 100 höher konzentriert sein als in der BAL-Flüssigkeit.

Praktische Aspekte der Durchführung der BAL bei Nagern

Im Folgenden werden verschiedene praktische Aspekte zur Durchführung der BAL beim Nager diskutiert. In unseren Ausführungen beziehen wir uns vor allem auf Arbeiten mit der Maus, da sie die am häufigsten verwendete Spezies ist.

BAL-Volumen, Durchgänge mit frischer Flüssigkeit versus repetitives Instillieren der gleichen Flüssigkeit

Im Vordergrund steht die Frage, wozu die BAL durchgeführt wird. Wird z. B. eine Mediator- oder Zytokin-Messung aus einem Überstand als wichtigster Parameter gemessen, so kann es sinnvoll sein, eine möglichst geringe Verdünnung des alveolären Milieus zu erreichen, so dass dann mit geringen Flüssigkeitsvolumina, z. B. in der Maus mit $2 \times 250 \mu\text{l}$ PBS, lavagiert wird [6]. Eventuell spricht dies auch für die Verwendung des gleichen Instillats – vorausgesetzt, dass genügend Flüssigkeit zurückgewonnen wird – zur repetitiven Instillation (z. B. 4 Flüssigkeitsinstillationen, die jeweils mit dreimaliger Wiederholung lavagiert werden [7]). Steht das Gewinnen von Zellen im Vordergrund, kann repetitiv instilliert werden, z. B. in der Maus mit $8 \times 0,5 \text{ ml}$ [8], $3 \times 0,8 \text{ ml}$ [9] oder $1 \times 1,0 \text{ ml}$ bis 6 bis $8 \times 1,0$ – $1,5 \text{ ml}$ [10–12]. Anschließend kann für Mediator- oder Surfactantmessungen der erste BALF-Überstand verwendet werden [13]. Bei der Ratte werden entsprechend bis $5 \times 5,0$ oder gar $8 \times 8,0 \text{ ml}$ Instillat verwendet [14,15]. Durch Abklemmen oder Ligieren eines Lungenhilus kann auch nur eine der beiden Lungen lavagiert werden und die andere für andere Aufarbeitungsarten wie Histologie, Homogenat-Gewinnung etc. benutzt werden. Die Methode der selektiven BAL durch Abklemmen/Ligieren am Hilus ist auch bei einseitigen Pathologien wie linksseitiger Ratten-Lungentransplantation

[16], einseitigen Modellen warmer Ischämie, einseitiger Bestrahlung oder einseitiger Instillation einer Noxe sinnvoll.

Normierung der BAL

Prinzipiell ist es möglich, Zellzahl und Mediatorkonzentrationen in der broncho-alveolären Lavageflüssigkeit (BALF) zu bestimmen. Leider treten dabei bisher ungelöste Probleme auf. Erstens ist die Lavage ein invasiver Prozess, der selbst die Ergebnisse beeinflussen und die Atemwegsepithelien leicht schädigen kann [3,17]. Zweitens ist bis heute noch kein Marker gefunden worden, der es erlauben würde, zu unterscheiden, wie viel der gewonnenen BALF instilliert worden ist und wie viel davon bereits vorher in der Lunge war [1,18,19]. Aufgrund dieser Einschränkungen sollten Messungen in der BALF vorsichtig und eher als semi-quantitative Ergebnisse eingestuft werden. In jedem Falle ist es notwendig und sinnvoll, die „Recovery“ anzugeben.

Die zurückgewonnene Flüssigkeitsfraktion, die aufgrund des Zieles, die gewonnenen Zellen mit dem Manöver nicht zu schädigen, meist durch vorsichtigen Sog durch eine Spritze gewonnen wird, beträgt grob zwischen 50 und 70%. Da mit dünnen Spritzen mit sehr kleinen Stempeldurchmessern größere Drücke als mit größeren Spritzen generiert werden, benutzen wir bei der Maus relativ größtemplige gut laufende 2-ml-Spritzen, bei der Ratte 5-ml-Spritzen.

Sehr oft wird in Publikationen die Fraktion der zurückgewonnenen Flüssigkeit nicht angegeben. Ohne diese Angabe kann aber theoretisch nicht ausgeschlossen werden, dass Konzentrationsunterschiede zwischen Behandlungsgruppen nur auf einer unterschiedlichen „Recovery“ beruhen, so dass Messungen in der BALF ohne die Angabe der „Recovery“ schwierig interpretierbar sind.

Eine kürzlich erschienene Arbeit bei zwanzig Emphysepatienten zeigte, dass das computertomographisch quantifizierte Emphysem-Ausmaß, die CO-Diffusionskapazität und FEV₁/VC mit der BAL-Recovery korrelieren [20]. Ob sich dies bei Emphysem-Modellen in Nagern bestätigen wird, bleibt offen, da die BAL-Recovery beim Menschen mit Emphysem mit der ineffizienten sogenannten Kollateralventilation zusammenhängen könnte, und weil sich die Emphysem-Architektur zumindest bei durch Proteaseinstillation generierten Emphysemen deutlich gegenüber derjenigen beim Raucher unterscheiden könnte.

Soll die BAL am exsanguinierten Nager erfolgen?

Exsanguination und Freiperfundieren des Herz-Lungenblocks von Blut sind erforderlich, um blutfreie Lungenhomogenate zu erhalten. Bezüglich der Beeinflussung der broncho-alveolären Lavage dürften sie nicht von zentraler Bedeutung sein. Konzeptuell schließt die Situation einer blutfrei perfundierten Lunge indessen weitergehend aus, dass größere Mengen Mediatoren aus dem Blutkompartiment artifiziell ins alveoläre Milieu gelangen.

Tracheotomie

Bei Mäusen ist für die Tracheotomie eine 18G- oder 20G-Kanüle geeignet, bei Ratten eine 14G-Kanüle (z.B. jeweils ein Venen- oder Arterienkatheter). Beim Menschen wird z.B. mit dem Bronchoskop mittels „Wedge“-Technik ein luft- und flüssigkeitsdichtes System zum Lavagieren hergestellt. Um ein luft- und flüssig-

keitsdichtes System auch beim Nager herzustellen, ist die BAL bei kleinen Nagern mit Kathetern mit Cuff-Möglichkeit oder dem Erreichen einer Wedge-Position theoretisch möglich. Auch könnte bei Maus und Ratte eine BAL *in vivo* durchgeführt werden, was allerdings eine protrahierte mechanische Ventilation voraussetzt: Zumindest in Flüssigkeitsresorptionsstudien konnten wir erarbeiten, dass Mäuse bis zu 22,5 µl/g Körpermasse an instillierter Flüssigkeit vertragen [Hamacher und Lucas, unpubliziert]. Bei der BAL dürfen keine Glaspipetten eingesetzt werden, da Glas die Alveolarmakrophagen stark aktiviert.

Temperatur des Instillats, Temperaturbedingungen für die Aufbewahrung, Aufbewahrungszeit

Am besten wird die BAL mit steriler Lösung bei 4 °C, idealerweise am auspräparierten Lungenblock mit der Lunge auf Eis durchgeführt. Dadurch wird die Aktivierung der Alveolarmakrophagen und anderer Zellen während der Präparation minimiert. Aktivierung von Zellen während der Lavage kann zur Freisetzung von Mediatoren und damit zur Verfälschung von Messergebnissen führen.

Idealerweise sollte die BALF zügig aufbereitet werden. In den meisten Studien geschieht die Aufarbeitung innerhalb von einer Stunde, in klinischen Studien allerdings erst nach 4 h [1]. Eine so lange Standzeit ist nur dann unproblematisch, wenn einzig Zellzahl und -verteilung von Interesse sind; in diesem Fall kann die BAL-Flüssigkeit bei 4 °C gekühlt bis zu 24 h gelagert werden [21]. Da 0,9% NaCl kein Nutrient für Zellen ist und die Zellviabilität das wichtigste Problem bei langzeitiger Aufbewahrung sein dürfte, kann Zellkulturmedium beigemischt werden, um die Viabilität konstant zu erhalten.

Gefäß und Mukus-Filtration

Für die Aufbewahrung und Verarbeitung sollten silikonisierte Röhrchen benutzt werden, um die Adhärenz der Zellen so weit wie möglich zu reduzieren (niemals Glas benutzen). Konische Röhrchen bieten den Vorteil, das Pellet beim Auftrennen von BAL-Überstand und zellulärer Fraktion exakter und verlustfreier abpipettieren zu können, was besonders bei Versuchen mit der Maus aufgrund der kleinen Überstandsmenge sinnvoll sein kann.

Wird in der Klinik normalerweise die BAL durch eine oder zwei dünne Lagen steriler Nylon- oder Baumwollgaze gefiltert [1], um beim Darstellen des alveolären Milieus so wenig Mukuspartikel wie möglich beizumischen, so wird dies im Tierversuch kaum angewendet. Da insbesondere eine „bronchiale Fraktion“ der BAL dadurch unterrepräsentiert werden kann, sollte der Untersucher die Entscheidung über die Mukus-Filtration seinem Untersuchungsziel anpassen.

Untersuchung zellulärer Bestandteile

Idealerweise wird die Zellzahl aus dem unkonzentrierten Aliquot der gepoolten BAL ermittelt. Türk-Lösung wird oftmals zur Zählung benutzt [22,23]. Die Zentrifugation und (vorsichtige) Resuspension ergeben neue Fehlermöglichkeiten [21], Verluste der Zellzahl pro Waschschrift von ungefähr 15–20% werden genannt [1]. Dabei muss auch z.B. mittels Trypanblau-Exklusion die Zell-Viabilität geprüft werden [12].

Zur Bestimmung der zellulären Zusammensetzung der BAL sind Cytospin-Präparate der Standard. Ziel dürfte meistens sein, 50 000 bis 100 000 Zellen pro Zytozentrifugen-Präparat zu erhalten. Indessen ist bei sehr knapper BAL-Menge auch eine Differenzierung bei weniger Zellen noch gut möglich. May-Grünwald-Giemsa-Färbungen werden dafür am häufigsten verwendet [8,15,24–26], außerdem Wright-Giemsa-Färbungen [27] oder Diff-Quick-Färbungen [6,7,10,14,22,28–33]. Ob luftgetrocknete oder fixierte Cytospin-Präparate verarbeitet werden sollen, hängt von den weiteren Aufarbeitungszielen ab. In unseren Händen hat sich für die Routineaufarbeitung zu Fragestellungen des akuten Lungenschadens die Lufttrocknung und Auszählung mittels May-Grünwald-Giemsa-Färbung bewährt.

Aufgrund der Zellzahl und der prozentualen Zusammensetzung der BAL lassen sich auch Absolutzahlen von Zellen pro ml BAL ausrechnen. Dabei dürfte die oft in einer Neubauer-Zählkammer durch direkte Mikroskopie bestimmte Zellzahl das kritischere, d.h. mit größerer Fehlermöglichkeit behaftete Maß sein. Ob automatisierte, auf die BAL der Tiere optimierte Hämocytometer genauer sind, bleibt zurzeit offen [28]. Selbstverständlich können z.B. insbesondere in Asthmodellen weitere mit den BAL-Zellen angefertigte Cytospin-Färbungen [29,34] oder die Zellbestimmung mittels Fluorescence-activated-cell-scanner (FACScan)-Technik [25] von hohem Interesse sein.

Azelluläre Bestandteile der BAL-Flüssigkeit

Das Spektrum azellulärer Bestandteile der BALF bzw. des BALF-Überstandes ist analog zum Blutplasma schier unendlich. Dies spiegelt sich z.B. in der Beschreibung der BALF als „Zytokin-Suppe“ beim Acute Respiratory Distress Syndrome (ARDS) oder in Proteomics-Befunden und zweidimensionalen Gel-Elektrophoresen [35] wider. Beim kleinen Nager besteht die Problematik der Mediatormessung aus quantitativ stark limitierten Flüssigkeitsmessungen. Dazu kann es notwendig sein, die Lavage-Flüssigkeit zu reduzieren, um eine unnötige Verdünnung eines interessierenden Mediators zu vermeiden. Moderne Multiplex-Messverfahren erlauben das Messen vieler Mediatoren gleichzeitig in geringen Probenmengen [36]. Bei der Messung von Mediatoren in der BALF ist immer auch das Phänomen der Kompartimentierung eines pathologischen Prozesses zu berücksichtigen [37–39], und sicherzustellen, dass Mediatoren in der BALF nicht etwa aus der systemischen Zirkulation stammen.

Bestimmungen des kapillären Lecks

Besonders bei Modellen mit akutem Lungenschaden kann die Quantifizierung der endothelialen und epithelialen Permeabilitätsstörung von Bedeutung sein. Die Dichtigkeit der aus endothelial-interstitieller und interstitiell-alveolärer Barriere bestehenden Alveolarwandschranke kann *in vivo* durch radionuklidmarkierte Blutbestandteile gemessen werden, z.B. durch ¹³¹I-Albumin oder ¹²⁵I-Albumin [40]. Die Messung von Evans-Blau gebundenem Albumin korreliert sehr gut mit der Messung mit radioaktiv markiertem Albumin, und ist dieser Methode zumindest bei reinem Ödem bei der Quantifizierung der Plasma-Exsudation überlegen. Eine andere interessante Methode ist die Verwendung von humanem Serumalbumin [29,41], das mit einem zum Nageralbumin nicht-kreuzreaktiven Assay bestimmt oder auch direkt FITC-markiert werden kann [42]. Im Gegensatz zu den radionuklid-basierten Assays dürfte Hämoglobin bei photo-

metrischen Bestimmungsmethoden interferieren. Da transmurale Schäden quasi obligatorisch mit alveolärer Hämorrhagie einhergehen, ist somit mit einem gewissen Grad von Interferenz bei den photometrischen Methoden zu rechnen.

BAL zur *Ex-vivo*-Stimulation und zur *In-vivo*-Stimulation

BAL-Überstände dürften das alveoläre Mediatormilieu einigermaßen abbilden. Neben der direkten Messung von Mediatoren können BAL-Überstände auch zur Stimulierung anderer Zellpräparationen eingesetzt werden, z.B. von Endothelzellen [43,44] oder Neutrophilen [45]. Moxley u. Mitarb. [14] studierten gar die Übertragung eines LPS-Lungenschadens auf ein weiteres Tier durch die in der BALF beim LPS-Tier 5 h nach intratrachealer LPS-Injektion gewonnenen Zellen.

Die Zellmaterialgewinnung für *Ex-vivo*-Versuche als Alternative zu Zelllinien

Die BAL kann auch zur Materialgewinnung für *Ex-vivo*-Versuche durchgeführt werden. Dieser Ansatz ist für Untersuchungen an Alveolarmakrophagen derzeit ohne Alternative, da es bislang keine Alveolarmakrophagen-ähnliche Zelllinie gibt. Interessanterweise übersteigt die Fähigkeit der Alveolarmakrophagen zur Produktion von TNF die anderer Makrophagentypen bei weitem. Als Beispiel können bei der Ratte durch 5 × 10 ml Instillat etwa 1,5 × 10⁷ Alveolarmakrophagen mit einer Viabilität von 96–98% aus der Lunge ausgewaschen, durch Adhärenz gewonnen und in Kultur genommen werden, im Vergleich zu ca. 3,5 × 10⁷ Peritonealmakrophagen aus derselben Ratte [46].

Danksagung

Die Arbeit von J. Hamacher wurde durch die „Deutsche Forschungsgemeinschaft“ [FOR 321/2–1; Forschergruppe „Endogene Gewebszerstörung: Mechanismen der Autodestruktion“] und den Herrmann Josef Schieffer-Preis der „Freunde des Universitätsklinikums Homburg e.V.“ unterstützt.

Literatur

- Wagner U, Wichert P von. Bronchoalveolar lavage. In: Uhlig S, Taylor AE, editors. *Methods in pulmonary research*. Basel, Boston, Berlin: Birkhäuser, 1998: 313–347
- Ware LB, Matthay MA. Alveolar fluid clearance is impaired in the majority of patients with acute lung injury and the acute respiratory distress syndrome. *Am J Respir Crit Care Med* 2001; 163 (6): 1376–1383
- Geiser M, Serra AL, Cruz-Orive LM et al. Efficiency of airway macrophage recovery by bronchoalveolar lavage in hamsters: a stereological approach. *Eur Respir J* 1995; 8 (10): 1712–1718
- Garat C, Carter EP, Matthay MA. New in situ mouse model to quantify alveolar epithelial fluid clearance. *J Appl Physiol* 1998; 84 (5): 1763–1767
- Ward C, Effros RM, Walters EH. Assessment of epithelial lining fluid dilution during bronchoalveolar lavage. *Eur Respir Rev* 1999; 9 (66): 32–37
- Inman MD, Ellis R, Wattie J et al. Allergen-induced increase in airway responsiveness, airway eosinophilia, and bone-marrow eosinophil progenitors in mice. *Am J Respir Cell Mol Biol* 1999; 21 (4): 473–479
- Nagao K, Tanaka H, Komai M et al. Role of prostaglandin I₂ in airway remodeling induced by repeated allergen challenge in mice. *Am J Respir Cell Mol Biol* 2003; 29 (3 Pt 1): 314–320

- ⁸ Menezes SL, Bozza PT, Faria-Neto HC et al. Pulmonary and extra-pulmonary acute lung injury: Inflammatory and ultrastructural analyses. *J Appl Physiol* 2005; 98 (5): 1777 – 1793
- ⁹ Speyer CL, Neff TA, Warner RL et al. Regulatory effects of iNOS on acute lung inflammatory responses in mice. *Am J Pathol* 2003; 163 (6): 2319 – 2328
- ¹⁰ Arras M, Huaux F, Vink A et al. Interleukin-9 reduces lung fibrosis and type 2 immune polarization induced by silica particles in a murine model. *Am J Respir Cell Mol Biol* 2001; 24 (4): 368 – 375
- ¹¹ Jain FA, Zhao LH, Selig MK et al. Epinephrine promotes pulmonary angiitis: evidence for a beta1-adrenoreceptor-mediated mechanism. *Am J Physiol Lung Cell Mol Physiol* 2003; 285 (1): L232 – L239
- ¹² Kradin RL, Sakamoto H, Jain F et al. IL-10 inhibits inflammation but does not affect fibrosis in the pulmonary response to bleomycin. *Exp Mol Pathol* 2004; 76 (3): 205 – 211
- ¹³ Fehrenbach H, Brasch F, Uhlig S et al. Early alterations in intracellular and alveolar surfactant of the rat lung in response to endotoxin. *Am J Respir Crit Care Med* 1998; 157 (5 Pt 1): 1630 – 1639
- ¹⁴ Moxley MA, Baird TL, Corbett JA. Adoptive transfer of acute lung injury. *Am J Physiol Lung Cell Mol Physiol* 2000; 279 (5): L985 – L993
- ¹⁵ Glaab T, Hoymann HG, Hecht M et al. Effect of anti-nerve growth factor on early and late airway responses in allergic rats. *Allergy* 2003; 58 (9): 900 – 904
- ¹⁶ Stammberger U, Hamacher J, Hillinger S et al. sCR1sLeX ameliorates ischemia/reperfusion injury in experimental lung transplantation. *J Thorac Cardiovasc Surg* 2000; 120 (6): 1078 – 1084
- ¹⁷ Ward C, Fenwick J, Booth H et al. Albumin is not suitable as a marker of bronchoalveolar lavage dilution in interstitial lung disease. *Eur Respir J* 1997; 10 (9): 2029 – 2033
- ¹⁸ Wichert P von, Joseph K, Muller B et al. Bronchoalveolar lavage. Quantitation of intraalveolar fluid? *Am Rev Respir Dis* 1993; 147 (1): 148 – 152
- ¹⁹ Baughman RP. The uncertainties of bronchoalveolar lavage. *Eur Respir J* 1997; 10 (9): 1940 – 1942
- ²⁰ Löfdahl JM, Cederlund K, Natheli L et al. Bronchoalveolar lavage in COPD: fluid recovery correlates with the degree of emphysema. *Eur Respir J* 2005; 25: 275 – 281
- ²¹ Meyer KC. The role of bronchoalveolar lavage in interstitial lung disease. *Clin Chest Med* 2004; 25: 637 – 649
- ²² Tanaka H, Komai M, Nagao K et al. Role of interleukin-5 and eosinophils in allergen-induced airway remodeling in mice. *Am J Respir Cell Mol Biol* 2004; 31 (1): 62 – 68
- ²³ Clayton RA, Dick CAJ, Mackenzie A et al. The effect of selective phosphodiesterase inhibitors, alone and in combination, on a murine model of allergic asthma. *Respir Res* 2004; 5 (4): 1 – 9
- ²⁴ Cataldo DD, Tournoy KG, Vermaelen K et al. Matrix metalloproteinase-9 deficiency impairs cellular infiltration and bronchial hyperresponsiveness during allergen-induced airway inflammation. *Am J Pathol* 2002; 161 (2): 491 – 498
- ²⁵ Rijt LS van, Kuipers H, Vos N et al. A rapid flow cytometric method for determining the cellular composition of bronchoalveolar lavage fluid cells in mouse models of asthma. *J Immunol Methods* 2004; 288 (1–2): 111 – 121
- ²⁶ Manoury B, Nenan S, Leclerc O et al. The absence of reactive oxygen species production protects mice against bleomycin-induced pulmonary fibrosis. *Respir Res* 2005; 6 (11): 1 – 12
- ²⁷ Birrell MA, Battram CH, Woodman P et al. Dissociation by steroids of eosinophilic inflammation from airway hyperresponsiveness in murine airways. *Respir Res* 2003; 4 (1): 3
- ²⁸ Bundschuh DS, Eltze M, Barsig J et al. In vivo efficacy in airway disease models of roflumilast, a novel orally active PDE4 inhibitor. *J Pharmacol Exp Ther* 2001; 297 (1): 280 – 290
- ²⁹ Matute-Bello G, Liles WC, Frevert CW et al. Recombinant human Fas ligand induces alveolar epithelial cell apoptosis and lung injury in rabbits. *Am J Physiol Lung Cell Mol Physiol* 2001; 281 (2): L328 – L335
- ³⁰ Gray KD, Simovic MO, Chapman WC et al. Systemic nf-kappaB activation in a transgenic mouse model of acute pancreatitis. *J Surg Res* 2003; 110 (1): 310 – 314
- ³¹ Rocco PR, Momesso DP, Figueira RC et al. Therapeutic potential of a new phosphodiesterase inhibitor in acute lung injury. *Eur Respir J* 2003; 22 (1): 20 – 27
- ³² Baleeiro CE, Wilcoxon SE, Morris SB et al. Sublethal hyperoxia impairs pulmonary innate immunity. *J Immunol* 2003; 171 (2): 955 – 963
- ³³ Amano H, Morimoto K, Senba M et al. Essential contribution of monocyte chemoattractant protein-1/C-C chemokine ligand-2 to resolution and repair processes in acute bacterial pneumonia. *J Immunol* 2004; 172 (1): 398 – 409
- ³⁴ McMillan SJ, Kearley J, Campbell JD et al. Matrix metalloproteinase-9 deficiency results in enhanced allergen-induced airway inflammation. *J Immunol* 2004; 172 (4): 2586 – 2594
- ³⁵ Fajardo I, Svensson L, Bucht A et al. Increased levels of hypoxia-sensitive proteins in allergic airway inflammation. *Am J Respir Crit Care Med* 2004; 170 (5): 477 – 484
- ³⁶ Wrigge H, Uhlig U, Zinserling J et al. The effects of different ventilatory settings on pulmonary and systemic inflammatory responses during major surgery. *Anesth Analg* 2004; 98 (3): 775 – 781, table
- ³⁷ Nelson S, Bagby GJ, Bainton BG et al. Compartmentalization of intraalveolar and systemic lipopolysaccharide-induced tumor necrosis factor and the pulmonary inflammatory response. *J Infect Dis* 1989; 159 (2): 189 – 194
- ³⁸ Haitsma JJ, Uhlig S, Goggel R et al. Ventilator-induced lung injury leads to loss of alveolar and systemic compartmentalization of tumor necrosis factor-alpha. *Intensive Care Med* 2000; 26 (10): 1515 – 1522
- ³⁹ Haitsma JJ, Uhlig S, Lachmann U et al. Exogenous surfactant reduces ventilator-induced decompartmentalization of tumor necrosis factor alpha in absence of positive end-expiratory pressure. *Intensive Care Med* 2002; 28 (8): 1131 – 1137
- ⁴⁰ Fukuda N, Jayr C, Lazrak A et al. Mechanisms of TNF-alpha stimulation of amiloride-sensitive sodium transport across alveolar epithelium. *Am J Physiol Lung Cell Mol Physiol* 2001; 280 (6): L1258 – L1265
- ⁴¹ Ueno H, Matsuda T, Hashimoto S et al. Contributions of high mobility group box protein in experimental and clinical acute lung injury. *Am J Respir Crit Care Med* 2004; 170 (12): 1310 – 1316
- ⁴² Maus UA, Srivastava M, Paton JC et al. Pneumolysin-induced lung injury is independent of leukocyte trafficking into the alveolar space. *J Immunol* 2004; 173 (2): 1307 – 1312
- ⁴³ Syrbu S, Thrall RS, Smilowitz HM. Sequential appearance of inflammatory mediators in rat bronchoalveolar lavage fluid after oleic acid-induced lung injury. *Exp Lung Res* 1996; 22 (1): 33 – 49
- ⁴⁴ Hamacher J, Lucas R, Lijnen HR et al. Tumor Necrosis Factor-alpha and Angiostatin Are Mediators of Endothelial Cytotoxicity in Bronchoalveolar Lavages of Patients with Acute Respiratory Distress Syndrome. *Am J Respir Crit Care Med* 2002; 166 (5): 651 – 656
- ⁴⁵ Zhang H, Downey GP, Suter PM et al. Conventional mechanical ventilation is associated with bronchoalveolar lavage-induced activation of polymorphonuclear leukocytes: a possible mechanism to explain the systemic consequences of ventilator-induced lung injury in patients with ARDS. *Anesthesiology* 2002; 97 (6): 1426 – 1433
- ⁴⁶ Schwarz S. Regulation der Prostazyklin-Synthase in Makrophagen. *Wissenschaftliche Arbeit im Fach Biologie*. Freiburg: Landeslehrerprüfungsamt, 2001

BAL bei landwirtschaftlichen Nutztieren

M. Ganter, Klinik für kleine Klautiere und forensische Medizin und Ambulatorische Klinik der Tierärztlichen Hochschule Hannover, Direktor: Prof. Dr. K.-H. Waldmann

Einleitung

Die broncho-alveoläre Lavage (BAL) spielt bei den landwirtschaftlichen Nutztierarten Rind, Schwein, Schaf und Ziege eine sehr unterschiedliche Rolle. Dabei ist vor allem bedeutend, in welchem Umfang und im Zusammenhang mit welchen Modellen die verschiedenen Tierarten als Versuchstiere in Modellen der Humanmedizin genutzt werden. Gleichzeitig spielt der Wert des Einzeltieres bei diagnostischen und therapeutischen Maßnahmen eine entscheidende Rolle. Während die BAL beim Rind im Wesentlichen zur Klärung und zur Diagnostik buiatrischer Fragestellungen genutzt wird, wird sie beim Schwein nicht nur diagnostisch sondern auch in sehr großem Umfang im Rahmen humanmedizinischer Tierexperimente eingesetzt. Dies hängt damit zusammen, dass das Schwein inzwischen zu einer der wichtigsten Versuchstierarten im Bereich der Anästhesiolo-

gie, der Neonatologie und in der Thorax- und Transplantationschirurgie geworden ist. Beim Schaf wird die BAL nur selten und wenn, dann vor allem im Rahmen humanmedizinischer Tierexperimente durchgeführt. Diagnostisch wird die BAL nur von sehr wenigen veterinärmedizinischen Arbeitsgruppen bei den Nutztierarten genutzt.

Die Durchführung der BAL am lebenden Kalb wurde in den späten 70er-Jahren von Wilkie u. Mitarb. [1] eingeführt. Beim Schwein wurde die segmentale BAL unter Sichtkontrolle erstmals von Bendixen u. Mitarb. [2] vorgenommen. Beim Schaf wurden Lungenspülungen erstmals von Gorin u. Mitarb. [3] zur Konzentrationsbestimmung der Immunglobulinklassen durchgeführt. Später diente das Schaf als Versuchstier bei der Erforschung der Asbestose, der Silicose sowie allergischer Lungenerkrankungen [4–7].

Praktische Durchführung von Lungenspülungen bei landwirtschaftlichen Nutztierarten

Methodisch sind grundsätzlich drei verschiedene Vorgehensweisen zu unterscheiden:

- Die postmortale Spülung der ganzen Lunge im Tierexperiment,
- die intravitale Lungenspülung ohne bronchoskopische Kontrolle,
- die intravitale broncho-alveoläre Lavage einzelner Segmentbronchien unter Sichtkontrolle.

Die postmortale Spülung der ganzen Lunge im Tierexperiment

Wird die gesamte exenterierte Lunge mit großen Mengen gepufferter 0,9%iger NaCl-Lösung gespült, so werden in der Regel mehr Zellen geerntet als bei einer segmentalen Spülung über ein flexibles Endoskop am lebenden Tier. Nach den Untersuchungen von Burrells u. Williams [8] werden bei der segmentalen fiberoptischen BAL höhere Anteile an neutrophilen Granulozyten gewonnen als bei der Spülung der gesamten Lunge.

Die intravitale Lungenspülung ohne bronchoskopische Kontrolle

In der Nutztierpraxis ist die Anwendung eines flexiblen Endoskopes häufig zu teuer und die Reinigung und Desinfektion des Gerätes ist mit hohem organisatorischem und zeitlichem Aufwand verbunden. Deshalb wurden bei allen 3 Tierarten Alternativmethoden zur Lungenspülung ohne bronchoskopische Kontrolle entwickelt. Beim Schwein gehört diese Art der Lungenspülung inzwischen zur Praxisroutine [9,10]. Beim Kalb wird am stehenden Tier gearbeitet, indem eine Sonde oder ein zur Spülung geeigneter Katheter entweder nach Passage durch Nase und Pharynx oder mittels einer großlumigen Punktionskanüle zwischen zwei Trachealringen so weit in die Lungenperipherie vorgeschoben wird, bis ein geringer Widerstand des Gewebes zu spüren ist [11,12]. Die Lungenspülprobe wird hierbei „blind“ (d.h. ohne Sichtkontrolle) gewonnen. Der Untersucher hat somit keine Kenntnis über die exakte Lokalisation der Probenentnahme innerhalb der Kälberlunge. Die rückgewonnene Spülflüssigkeit kann demzufolge nicht mit Sicherheit als broncho-alveoläre Lavageflüssigkeit (BALF) bezeichnet werden.

Über die Punktion der Trachea sind allerdings nur geringe Rückgewinnungsraten der Spülflüssigkeit zu erwarten, die in der Regel für eine zytologische Untersuchung aufgrund der häufig auftretenden Blutungen wenig geeignet sind [13]. Bei „blinden“ Spülungen gelangt der eingeführte Katheter *in vivo* mit hoher Wahrscheinlichkeit in den *Lobus caudalis dexter* [11,12,14,15].

Die intravitale broncho-alveoläre Lavage einzelner Segmentbronchien unter Sichtkontrolle

Sofern Lavageflüssigkeit gezielt aus der Lungenperipherie gewonnen werden soll, empfiehlt sich die segmentale BAL unter bronchoskopischer Kontrolle. Zur Durchführung der Bronchoskopie und BAL ist beim Schwein eine Allgemeinanästhesie unabdingbar [16]. Beim Kalb empfehlen Heilmann u. Mitarb. [15] eine kurzzeitige Allgemeinanästhesie. Bei Schaf und Ziege ist die BAL unter fiberoptischer Kontrolle auch ohne Allgemeinanästhesie, nur nach Oberflächenanästhesie von Nasen- und Laryngalschleimhaut mit einem Lokalanästhetikum durchführbar [17].

Die Prämedikation mit Atropin wird routinemäßig nur beim Kalb angewendet, um die vasovagal induzierte Bradykardie zu dämpfen und die Sekretion in den Atemwegen zu reduzieren. Sie ist bei den beiden anderen Tierarten jedoch ebenfalls indiziert.

Zur Durchführung der BAL wird der zur Spülung verwendete Katheter bzw. das flexible Bronchoskop mit Spülkanal unter visueller Kontrolle in dem zuführenden Bronchus platziert, welcher dem zu spülenden Lungensegment funktionell zugeordnet ist. Das Bronchoskop wird in „wedge“-Position gehalten, um ein Zurückfließen von Spülflüssigkeit in die größeren Atemwege zu verhindern.

Das Volumen der eingesetzten Spülflüssigkeit sowie die Anzahl der Fraktionen haben entscheidenden Einfluss auf die Ergebnisse der segmentalen fiberoptischen BAL. Mit steigendem Spülvolumen sinkt die Rückgewinnungsrate der Spülflüssigkeit wobei die Gesamtmenge der zurückgewonnenen Zellen zunimmt. Mit steigender Flüssigkeitsmenge nehmen aber auch die Nebenwirkungen der Spülung, wie Husten, sinkende Oxygenierung des Blutes, Fieber und Veränderung der Atmungsmechanik sowie der Lungenperfusion deutlich zu [12,18,19]. Beim Schwein sowie beim Schaf spülen wir in der Klinik grundsätzlich mit 5 Fraktionen à 20 ml 0,9%iger NaCl-Lösung. Nur bei Tieren deutlich unter 25 kg Körpermasse (KM) reduzieren wir das Spülvolumen, wobei wir uns an den üblichen Volumina in der Pädiatrie orientieren, wo im Allgemeinen drei Fraktionen von je 3 ml/kg KM injiziert werden. Die o.g. Nebenwirkungen der Spülung sind meist vorübergehend und stellen bei ausreichender Übung des Untersuchers eine eher geringere Belastung dar als z.B. das Narkoserisiko. Bei schweren obstruktiven und mit Sekretanreicherung in den Bronchien einhergehenden Erkrankungen tritt nicht selten sogar eine Besserung des klinischen Zustandes nach der Spülung ein.

Das zurückgewonnene Flüssigkeitsvolumen liegt bei gesunden Schweinen in der Regel über 80% [20] und selbst bei Läufer-schweinen mit chronischen Pneumonien werden im Durchschnitt noch 75% der eingesetzten Spülflüssigkeit zurückgewonnen [21]. Bei gesunden Schafen beträgt die Rückgewinnungsrate

bei vergleichbarer Technik wie beim Schwein $72 \pm 12\%$ der eingesetzten Spülflüssigkeit. Auch bei kranken Schafen sind kaum niedrigere Rückgewinnungsraten zu erwarten [17]. Beim gesunden Kalb sind dagegen Rückgewinnungsraten von 50–60% (abhängig von der Spülmethode) realistisch.

Hohe Rückgewinnungsraten können bei Tieren mit hochgradigen obstruktiven Bronchitiden, eitrigen Bronchopneumonien oder Lungenemphysemen meist nicht erreicht werden.

Lokalisation segmentaler BAL

Aufgrund der Untersuchungen von Reinhold [22] kann beim Rind, im Gegensatz zu Mensch, Hund, Katze und Pferd, davon ausgegangen werden, dass aufgrund des starken Segmentierungsgrades der Rinderlunge, die diagnostische Aussage einer BALF-Probe lediglich das lavagierte Lungensegment zu beschreiben vermag, aber keineswegs als repräsentativ für andere Teile des unteren Respirationstraktes oder gar der gesamten Lunge angesehen werden kann. Gleiches kann für das Schwein und das Schaf aufgrund der anatomischen Verhältnisse vermutet werden. Bei sensibilisierten Schafen konnte gezeigt werden, dass eine lokale Challenge mit rekombinantem Lungenwurmantigen von *Dictyocaulus viviparus* nur zu lokalen zellulären und humoralen Reaktionen in diesem Segment führt [23]. Bei klinischen Erkrankungen empfiehlt es sich deshalb, bei allen 3 Tierarten die Lungenveränderungen vor der Lavage, z. B. durch eine Röntgenuntersuchung des Thorax zu lokalisieren, um dann den entsprechenden Segmentbronchus gezielt spülen zu können. Ist dies nicht möglich oder zu aufwändig, sollte bei Verdacht auf bakteriell bedingte Lungenaffektionen die endoskopische BAL bevorzugt an den cranialen Lungenlappen vorgenommen werden, da diese meist deutlicher von der Erkrankung betroffen sind als die caudalen Lungenbereiche.

Die Wiederholbarkeit der BAL

Die Wiederholbarkeit der Spülungen wird kontrovers diskutiert. Eine Spülung führt in der Regel im gespülten Bereich zu einem Influx von polymorphkernigen neutrophilen Granulozyten (PMN), einem milden perivaskulären und peribronchialen Ödem sowie peribronchialen und interlobulären Lymphangiectasien [24,25]. Im Gegensatz zu Kälbern bleibt dieser Influx beim Schaf jedoch weitgehend auf den gespülten Bronchus beschränkt. Der Anstieg der neutrophilen Granulozyten erreicht ca. 6 Stunden nach der Lavage seinen Höhepunkt. Die Neutrophilie hält bis ca. 2, maximal jedoch 4 Tage nach der Spülung an [22,26–28]. Beim Lamm konnte bei Spülungen im Abstand von 4 bis 7 Tagen weder ein Einfluss auf die Gesamtzellzahl noch auf das Differentialzellbild bei Spülungen desselben Lungenlappens festgestellt werden [29].

Unter Berücksichtigung zytologischer Befunde spricht beim Schwein aufgrund eigener Erfahrungen nichts gegen wiederholte Spülungen im Abstand von etwa einer Woche. Weder konnten klinische Auswirkungen bei einer ganzen Reihe von Kontrollgruppen festgestellt werden, noch waren zytologische Veränderungen bei diesem zeitlichen Abstand bei ansonsten unbehan-

delten Kontrolltieren erkennbar (Daten unveröffentlicht). Allerdings wurde bisher der Einfluss wiederholter Spülungen auf das Surfactantsystem nicht überprüft. Loos u. Mitarb. [30] konnten selbst bei BALs in 14-tägigen Abständen beim Menschen noch einen Surfactantverlust im betroffenen Segment nachweisen. BAL-Intervalle von ein bis zwei Monaten können als weitgehend unbedenklich angesehen werden [22].

Die Untersuchung der BALF

Entsprechend den Empfehlungen der European Respiratory Society Task Force [31] sollten sich die Konzentrationsangaben der Inhaltsstoffe auf das BALF-Volumen beziehen. Bei Schafen mit Lungenadenomatose können im Endstadium der Tumorerkrankung z. T. über 100 ml Lungenflüssigkeit ohne Spülung aufgefangen werden. In früheren Stadien ist der Anteil der Lungenflüssigkeit in einer BALF sehr variabel. Um Konzentrationen in der reinen Lungenflüssigkeit mit BALF vergleichen zu können, ist eine gemeinsame Bezugsgröße notwendig. Deshalb erscheint es beim Schaf sinnvoll, in der BALF gemessene Konzentrationen zusätzlich auf die Epithelial lining fluid (ELF) zu beziehen, sofern sich unter den Patienten Schafe mit Lungenadenomatose befinden könnten. Hierzu hat sich die Berechnung der ELF mithilfe der Harnstoffbestimmung in der BALF und im Blutplasma bewährt und für klinische Belange auch als ausreichend genau erwiesen [17].

Die zytologische Untersuchung der BALF

Bei Verwendung von 5 Fraktionen à 20 ml Spülflüssigkeit wurden für gesunde Läuferschweine Referenzwerte unter Verwendung eines Katheters im Arbeitskanal des Bronchoskopes [32] bzw. ohne Katheter im Arbeitskanal [20] erstellt. Die Referenzwerte für gesunde Schweine [20] sowie die Minimal- und Maximalwerte gesunder Schafe [17] sowie gesunder Kälber [22] sind in Tab. 1 dargestellt.

Der Anteil der Bronchialepithelzellen wird in der Humanmedizin in der Regel nicht berücksichtigt, sofern er unter 3% liegt. Sind die Bronchialepithelzellen im Ausstrich zahlreicher, wird davon ausgegangen, dass der bronchiale Anteil an der Spülung erhöht ist. Unter nahezu gleichen technischen Voraussetzungen finden

Tab. 1 Referenzwerte bzw. Minimal- und Maximalwerte zytologischer Befunde in der BALF der Spitzenlappen gesunder Schweine, Schafe (intravital) und Kälber (postmortal)

	Schweine [20] Referenz- grenzen	Schafe n = 25 [17] min – max	Kälber (n = 11) [22] median	Spannweite min – max
Gesamtzellzahl (G/l)	0,22–2,55	0,10–0,65	0,22	0,49
AM (%)	58–100	78–100	95,5	42,5
Lymphozyten (%)	0–16	0–13	0,5	3,5
PMN (%)	0–9	0–12	4,5	41,5
Eosinophile Gr. (%)		0–4		

AM = Alveolarmakrophagen; PMN = Polymorphkernige neutrophile Granulozyten

sich bei Schweinen äußerst selten Bronchialepithelzellen im Differenzialzellbild der BALF [20]. Bei Schafen sind sie jedoch häufiger nachweisbar. Besonders hohe Anteile an Bronchialepithelzellen sind regelmäßig bei Ziegen zu finden. Möglicherweise spielen hierfür die anatomischen Unterschiede, wie die unterschiedliche Form der Bronchialknorpel sowie die bei Schafen und Ziegen häufigeren Bronchusgenerationen [33] eine wesentliche Rolle.

Zum Nachweis selten auftretender Gebilde ist es erforderlich, die Zytospots zunächst mit einer geringen Vergrößerung vollständig durchzumustern und dann mindestens 100 Zellen zu differenzieren [34]. Nur so können mit ausreichender Sicherheit mehrkernige Zellen, jugendliche Tumorzellen, Tumorzellhaufen, Curschmann-Spiralen sowie Eier oder Larven von Lungenwürmern, Pollen, Fremdmaterial u. a. aufgefunden bzw. differenziert werden.

Im Gegensatz zum Schwein und zum Kalb werden bei gesunden Schafen regelmäßig mehrkernige Makrophagen gefunden. Es handelt sich demnach, ähnlich wie beim Menschen [34], um einen Normalbefund. Lediglich bei gehäuftem Auftreten, wie dies oft bei Maedi und Adenomatose auftritt, kann ähnlich wie beim Pferd vermutet werden, dass dies ein Ausdruck bronchialer Obstruktion oder aber einer frustranen Auseinandersetzung mit einem nicht phagozytierbaren Agens ist [35].

In der BALF steigt der Anteil der neutrophilen Granulozyten mit der Gesamtzellzahl an. Damit ist in der BALF der Anteil der neutrophilen Granulozyten das empfindlichste Unterscheidungsmerkmal zwischen gesunden und kranken Tieren [17].

Der Anteil der Lymphozyten scheint bei Lämmern höher zu liegen als bei erwachsenen Schafen [6, 36]. Außerdem sind die Verhältnisse der Lymphozyten-Subpopulationen bei den verschiedenen Altersklassen unterschiedlich. Das Verhältnis zwischen T- und B-Lymphozyten wird von 72:1 bei Lämmern unter 8 Wochen, auf 9:1 bei über 2 Jahre alten Schafen reduziert. Gleichzeitig nimmt der Anteil sog. Null-Lymphozyten von 35% auf 20–23% ab [36]. Maedi-Visna-Virusinfektionen führen einerseits zu einem Anstieg der Lymphozytenfraktion in der BAL [17] sowie zu einer Veränderung der Lymphozyten-Subpopulationen [37, 38].

Bei Lungenadenomatose finden sich in zytologischen Präparaten der BALF regelmäßig jugendliche Zellen und Tumorzellverbände und bei Schafen mit Maedi finden sich in den zytologischen Präparaten gehäuft Curschmann'sche Spiralen als Ausdruck einer bronchialen Obstruktion [17].

Lösliche Inhaltsstoffe in der BALF

Reinhold [22] beurteilt den Gesamteiweißgehalt zwar als einen sehr empfindlichen, zugleich aber auch als relativ unspezifischen Parameter. Um pathogenetische Fragen gezielt bearbeiten zu können, ist eine differenzierte Analyse der Eiweißbestandteile erforderlich. Fogarty u. Mitarb. [14] beobachteten einen markanten Anstieg des Gesamtproteingehaltes in der Lungenflüssigkeit im Zusammenhang mit klinisch manifesten respiratorischen Erkrankungen bei Kälbern. Da aufgrund nicht primär pneumonischer Erkrankungen relativ häufig hochgradige Abweichungen

vom Referenzbereich des Gesamtproteins im Plasma vorkommen, ist es nicht erstaunlich, dass bei ovinen Klinikpatienten die Proteinkonzentration in der ELF mit derjenigen im Plasma korreliert [17].

Differenzierte Analysen gestalten sich schwierig. In der BALF kommen zahlreiche Proteine vor. Durch 2-D-Elektrophorese humaner BALF können derzeit ca. 1200 Spots per Silberfärbung differenziert werden. Über 900 Proteinspots, die wiederum zu ca. 78 unterschiedlichen Eiweißarten gehören, konnten identifiziert werden. Eine dynamische 2DE-Datenbank für humane BALF ist im Internet unter <http://w3.umh.ac.be/biochim/proteomic.htm> verfügbar [39]. Bei all diesen Inhaltsstoffen ist vor allem interessant, inwiefern sie aus Zellen des Atmungstraktes selbst stammen, inwiefern sie als Marker für Gesundheit oder Krankheit fungieren können und inwiefern sie evtl. als spezifische Marker für bestimmte Erkrankungen genutzt werden können, bzw. in welchem Maße sie bei bestimmten Erkrankungen hoch oder herunter reguliert werden. Hierzu liegen bei unseren landwirtschaftlichen Nutztieren lediglich Anfänge vor. Eine Übersicht für das Rind findet sich bei Reinhold [22].

Bei landwirtschaftlichen Nutztieren liegt eine Reihe von Untersuchungen zum Nachweis erhöhter Enzymaktivitäten der Laktatdehydrogenase (LDH), alkalischer Phosphatase (AP) oder β -Glukuronidase in der BALF vor. Nach Meinung von Drent u. Mitarb. [40] sind diese Enzyme dazu geeignet, Zerstörungen oder toxisch bedingte Schäden der pulmonalen zellulären Integrität nachzuweisen. Als Marker für entzündliche Veränderungen sind die beiden Enzyme LDH und AP aber weniger sensitiv als die zellulären Veränderungen bei Kalb und Schaf [17, 22]. Die AP kann jedoch diagnostisch zum Nachweis der Lungenadenomatose genutzt werden. Schafe mit Lungenadenomatose weisen als Ausdruck der tumorbedingten Proliferation der Typ-II-Pneumozyten eine erhöhte Aktivität der alkalischen Phosphatase auf. Eine AP-Aktivität über 444 U/l ELF weist eine Sensitivität von 51%, eine Spezifität von 90% und eine diagnostische Effizienz von 79% zur Diagnose der Lungenadenomatose auf.

Neben der Untersuchung der Inhaltsstoffe dient die BALF von Nutztieren zunehmend als Zusatz zu Nährmedien zur Untersuchung des Wachstumsverhaltens und zur Expression von Proteinen bei pathogenen Bakterien, quasi als *Ex-vivo*-Modell [41].

Aussagekraft mikrobiologischer Befunde in der Lungenspülflüssigkeit

In der Praxis wird die gewonnene Spülflüssigkeit in der Regel für die mikrobiologische Untersuchung und die Aufklärung von Bestandsproblemen genutzt. Aufgrund der breit gefächerten Normalflora [16, 17] und der geringen quantitativen und qualitativen Unterschiede zum Vorkommen gerade der fakultativ pathogenen Keime bei kranken Tieren [17, 42] ist die Interpretation solcher mikrobiologischer Befunde häufig schwierig.

Während bei der „blinden“ Einführung von Spülkathetern meist nur die Basislappen gespült werden, können bei Schwein und Schaf mit etwas Übung mithilfe eines flexiblen Endoskopes auch die Segmentbronchien der vorderen Lungenlappen gespült werden. Beim Kalb können dagegen der kraniale Teil des *Lobus cranialis dexter* und die beiden Teile des *Lobus cranialis sinister*

in vivo aus anatomischen Gründen nicht gespült werden [15]. Wird „blind“ (d. h. ohne Sichtkontrolle) gespült, kann davon ausgegangen werden, dass in der Regel die caudo-dorsalen Segmente der Basislappen gespült werden. Dies ist insofern für die Ergebnisinterpretation relevant, als bei allen drei hier besprochenen Tierarten die hauptsächlich vorkommenden pneumonischen Veränderungen meist im Bereich der Spitzenlappen beginnen und oft auf die kranialen Lungenbezirke begrenzt bleiben. Wesentliche Ausnahmen hiervon sind lediglich die Lungenadenomatose sowie die Maedi beim Schaf.

Da gerade die pneumonisch veränderten kranialen Lungenbezirke einer blinden Spülung nur schwer zugänglich sind, ist bei der mikrobiologischen Untersuchung „blind“ gewonnener Spülproben mit einem hohen Anteil falsch negativer Ergebnisse zu rechnen. Beim direkten Vergleich der Ergebnisse der mikrobiologischen Untersuchungen bronchoskopisch gewonnener BALFs mit „blind“ gewonnenen Spülproben zeigt sich, dass lediglich hochgradige Keimgehalte in der „blinden“ Spülprobe zuverlässig nachweisbar sind [13]. Für die Anwendung in der tierärztlichen Praxis mag dies ausreichend sein, da bei Bestandsproblemen durch die Anzahl und die Auswahl der zu untersuchenden Tiere das Ergebnis untermauert werden kann. Für experimentelle Fragestellungen sind „blinde“ Spülungen häufig nicht zu vertreten.

Sollen jedoch sehr sensitive Nachweismethoden, wie z. B. eine heminested PCR zum Ausschluss einer Erkrankung eingesetzt werden, so ist der Einsatz eines flexiblen Endoskopes kritisch zu sehen, da vermutlich auch bei akkurater Reinigung und Desinfektion keine ausreichend zuverlässige Keimfreiheit erreicht werden kann, wenngleich lebende Erreger wohl nicht mehr übertragen werden können. Deshalb modifizierte Voigt [43] die Methode für das Kalb [14, 44] zur Anwendung beim Schaf. Anders als beim Kalb beschrieben, war es beim Schaf jedoch nicht möglich, den Tubus über die Nase einzuführen, weil die Schläuche regelmäßig abgeschluckt wurden. Voigt [43] führte deshalb unter Allgemeinanästhesie zunächst einen Tracheotubus (Meterware) oral ein und über diesen Tracheotubus wurde dann ein Spülschlauch bis zum Auftreten eines geringgradigen Widerstandes vorgeschoben. Obwohl bei diesem blinden Vorgehen die veränderten Lungenareale nicht gezielt gespült werden können, wies diese Form der Lungenspülung mit anschließender heminested PCR der Spülfüssigkeit eine relative Sensitivität von 90,2% und eine relative Spezifität von 98,4% zum Nachweis proviraler DNA des Jaagsiekte Retrovirus, dem Erreger der Lungenadenomatose, einem übertragbaren Lungen-Adenokarzinom bei kleinen Wiederkäuern auf [43]. Durch die negative Untersuchung aller Zuchttiere einer inzwischen über 500-köpfigen Mutterschafherde konnte mithilfe der Lungenspülprobe der Erfolg einer Sanierung und die Freiheit der Herde von der Lungenadenomatose zertifiziert werden.

Literatur

- Wilkie BN, Markham RJF, Shewen PE. Response of calves to lung challenge exposure with *Pasteurella haemolytica* after parenteral or pulmonary immunization. *Am J Vet Res* 1980; 41: 1773–1778
- Bendixen H, Showen PE, Rosendal S et al. Toxicity of *Haemophilus pleuropneumoniae* for porcine lung macrophages, peripheral blood monocytes, and testicular cells. *Infect Immun* 1981; 33: 673–676
- Gorin AB, Stewart P, Gould J. Concentrations of immunoglobulin classes in subcompartments of the sheep lung. *Res vet Sci* 1979; 26: 126–128
- Begin R, Rola-Pleszczynski M, Sirois P et al. Sequential analysis of the bronchoalveolar milieu in conscious sheep. *J Appl Physiol Respir Environ Exercise Physiol* 1981; 50: 665–671
- Begin R, Rola-Pleszczynski M, Masse S et al. Assessment of progression of asbestosis in the sheep model by bronchoalveolar lavage and pulmonary function tests. *Thorax* 1983; 38: 449–457
- Chanana AD, Chandra P, Joel DD. Pulmonary mononuclear cells: Studies of pulmonary lymph and bronchoalveolar cells of sheep. *J Reticuloendothelial Soc* 1981; 29: 127–135
- Rola-Pleszczynski M, Sirois P, Begin R. Cellular and humoral components of bronchoalveolar lavage in the sheep. *Lung* 1981; 159: 91–99
- Burrels C, Williams JT. Bronchoalveolar lavage of the live anaesthetised sheep. *Res Vet Sci* 1986; 42: 109–112
- Delbeck F, Tegeler R, Ganter M. Lungenspülungen bei Schweinen im Erzeugerbetrieb. *Dtsch Tierärztl Wschr* 1997; 104: 374–378
- Nienhoff H. A practical way to perform broncholar Lavage in pigs “on farm”. *Proceedings of the 18th IPVS Congress, Hamburg, Germany, 2004; Vol. 2: 487*
- Zimmer GM, Kimman TJ, de Leeuw PW et al. A study on the potential of lung lavage to aid the diagnosis of bovine respiratory syncytial virus infections in calves under field conditions. *14th World Congress on Diseases of Cattle in Dublin, Ireland. World Association for Buiatrics, 1986; Proceedings Vol. 1*
- Otto B. Die intravitale bronchoalveoläre Lavage am unsedierten Kalb zur Erhebung zytologischer Befunde im Rahmen der Diagnostik und Therapie der Enzoologischen Bronchopneumonie der Kälber und Jung-rinder. *Universität Leipzig, Veterinärmedizinische Fakultät, Dissertation, 1993*
- Tamene MW. Zur klinischen, mikrobiologischen und sekretzytologischen Diagnostik von Atemwegserkrankungen des Schafes unter Mithilfe endoskopischer und transtrachealer Probengewinnung. *Tierärztliche Hochschule Hannover, Dissertation, 1994*
- Fogarty U, Quinn PJ, Hannan J. Bronchopulmonary lavage in the calf – a new technique. *Ir Vet J* 1983; 37: 35–38
- Heilmann P, Müller G, Reinhold P. Bronchoskopie und segmentale bronchoalveoläre Lungenspülung beim narkotisierten Kalb. *Mh Vet-Med* 1988; 43: 79–84
- Hensel A, Ganter M, Kipper S et al. Prevalence of aerobic bacteria in bronchoalveolar lavage fluids from healthy pigs. *Am J Vet Res* 1994; 55: 1697–1702
- Ganter M. Pneumologische Untersuchung beim Schaf unter besonderer Berücksichtigung der bronchoalveolären Lavage. *Tierärztliche Hochschule Hannover, Habilitationsschrift, 1996*
- Killingsworth CR, Slocombe RF, Alnoor SA et al. Pulmonary dysfunction in neonatal calves after intratracheal inoculation of small volumes of fluid. *Am J Vet Res* 1987; 48: 1589–1593
- Pirozynski M, Sliwinski P, Radwan L et al. Bronchoalveolar Lavage – Comparison of three commonly used Procedures. *Respiration* 1991; 58: 72–76
- Hennig-Pauka I, Ganter M, Gerlach GF et al. Enzyme Activities, Protein Content and Cellular Variable in the Pulmonary Epithelial Lining Fluid in Selected Healthy Pigs. *J Vet Med A* 2001; 48: 631–639
- Delbeck F. Erfolgskontrolle einer oralen Chlortetrazyklin-Behandlung bei lungenkranken Schweinen mittels der bronchoalveolären Lavage. *Tierärztliche Hochschule Hannover, Dissertation, 1995*
- Reinhold P. Untersuchungen zur Bestimmung pulmonaler Funktionen beim Kalb. *FU Berlin, Fachbereich Veterinärmedizin, Habilitationsschrift, 2001*
- Collie DD, MacAldowie CN, Pemberton AD et al. Local lung responses following local lung challenge with recombinant lungworm antigen in systemically sensitized sheep. *Clin Exp Allergy* 2001; 31: 1636–1647

- ²⁴ Lay JC, Slauson DO, Castleman WL. Volume-controlled bronchopulmonary lavage of normal and pneumonic calves. *Vet Pathol* 1986; 23: 673–680
- ²⁵ Essen SG von, Robbins RA, Spurzem JR et al. Bronchoscopy with bronchoalveolar lavage causes neutrophil recruitment to the lower respiratory tract. *Am Rev resp Dis* 1991; 144: 848–854
- ²⁶ Weiss RA, Chanana AD, Joel DD. Localized pulmonary neutrophil influx induced by lung lavage in sheep. *Lung* 1983; 161: 369–374
- ²⁷ Woodside KH, Denas SM, Smith KL. Localized chemotactic response to saline lavage of sheep lung. *Fe Proc* 1981; 40: 404
- ²⁸ Lakritz J, Wilson WD, Watson JL et al. Effect of treatment with erythromycin on bronchoalveolar lavage fluid cell populations in foals. *Am J Vet Res* 1997; 58: 56–61
- ²⁹ Collie DD, Baker A, Mauchline S et al. Ovine bronchoalveolar lavage cellularity: reproducibility and the effect of multiple repeated lavage. *Res Vet Sci* 1999; 67: 137–140
- ³⁰ Loos U, Labedzki L, Weiss J-M. Schädigung des pulmonalen Surfactant Systems nach bronchoalveolärer Lavage? Praxis und Klinik der Pneumologie 1987; 41: 868–869
- ³¹ Haslam PL, Baughman RP. Guidelines for measurement of acellular components and recommendation for standardization of bronchoalveolar lavage (BAL). Report of the European Respiratory Society Task Force. *Eur Resp Rev* 1999; 9: 25–157
- ³² Ganter M, Hensel A. Cellular variables in bronchoalveolar lavage fluids (BALF) in selected healthy pigs. *Res Vet Sci* 1997; 63: 215–217
- ³³ Mariassy AT, Plopper CG. Tracheobronchial epithelium of the sheep – I. Quantitative light-microscopic study of epithelial cell abundance, and distribution. *Anatom Rec* 1983; 205: 263–275
- ³⁴ Costabel U. Atlas der bronchoalveolären Lavage. Stuttgart, New York: Georg Thieme Verlag, 1994
- ³⁵ Deconto I, Deegen E. Neue Erkenntnisse der zytologischen Untersuchung des Tracheobronchialsekretes lungenkranker Pferde. *Der praktische Tierarzt*. 1983; Collegium veterinarium XIV: 141–145
- ³⁶ Burrells C. Cellular and humoral elements of the lower respiratory tract of sheep. Immunological examination of cells and fluid obtained by bronchoalveolar lavage of normal lungs. *Vet Immunol Immunopathol* 1985; 10: 225–243
- ³⁷ Lujan L, Gegara I, Collie DD et al. Phenotypic analysis of cells in bronchoalveolar lavage fluid and peripheral blood of Maedi Visna-infected sheep. *Clin Exp Immunol* 1993; 91: 272–276
- ³⁸ Singh B, Ott TL, Bazer FW et al. Phenotypic and ultrastructural characteristics of bronchoalveolar lavage cells of lentivirus-infected lambs treated with recombinant ovine IFN-tau. *J Interferon Cytokine Res* 2001; 9: 677–686
- ³⁹ Noel-Georis I, Bernard A, Flmagne P et al. Database of bronchoalveolar lavage fluid proteins. *J Chromatography B* 2002; 771: 221–236
- ⁴⁰ Drent M, Cobben NAM, Henderson RF et al. Measurement of markers of cell damage or death in bronchoalveolar lavage fluid. *Eur Respi Rev* 1999; 9: 141–144
- ⁴¹ Jacobsen K, Hennig-Pauka I, Baltas N et al. Enzymes Involved in Anaerobic Respiration Appear to play a role in *Actinobacillus pleuropneumoniae* Virulence. *Infect Immun* 2005; 73: 226–234
- ⁴² Ganter M, Kipper S, Schöttger-Wegener H et al. Pneumoniediagnostik am lebenden Schwein mithilfe der Lungenspülung. *Berl Münch Tierärztl Wochenschr* 1993; 106: 330–333
- ⁴³ Voigt K. Untersuchungen zum Lungenadenomatose-Status einer mutterlos aufgezogenen Heidschnuckenherde mittels Polymerase-Kettenreaktion. Tierärztliche Hochschule Hannover, Dissertation, 2004
- ⁴⁴ Caldwell G. Bronchoalveolar lavage in the investigation of bovine respiratory disease. In *Practice* 1/2001: 41–43

BAL bei Hund und Katze – klinische Aspekte

N. Bauer, A. Moritz, Justus-Liebig-Universität Gießen, Klinik für Kleintiere, Innere Medizin und klinische Laboratoriumsdiagnostik (Prof. Dr. R. Neiger und HDoz. Dr. A. Moritz)

Einleitung

Bei Hunden und Katzen mit chronisch-rezidivierenden oder unklaren Erkrankungen des unteren Respirationstraktes ist die Gewinnung von broncho-alveolärer Lavageflüssigkeit (BALF) eine wichtige und in der Praxis häufig durchgeführte diagnostische Maßnahme, die im Rahmen jeder bronchoskopischen Untersuchung erfolgen sollte. Das so gewonnene Material findet für eine weiterführende zytologische, bakteriologische, mykologische und parasitologische Untersuchung Verwendung. Im Folgenden sollen die Technik der Durchführung einer broncho-alveolären Lavage und die Besonderheiten bei der Interpretation von Resultaten der BAL-Untersuchung bei Hund und Katze dargestellt werden.

Durchführung der broncho-alveolären Lavage (BAL)

Die Gewinnung von BALF kann bei Hunden und Katzen transtracheal über einen eingeführten zentralen Venenkatheter, durch den Arbeitskanal eines flexiblen Endoskops oder mittels eines sterilen Röhrenkatheters bzw. einer modifizierten Magensonde [1] durch einen Tracheotubus erfolgen. Die transtracheale Gewinnung der BALF wird unter Lokalanästhesie und ggf. leichter Sedation des Tieres durchgeführt und ist insbesondere dann von Vorteil, wenn der Patient nicht narkosefähig ist. Bei dieser Technik wird der Kopf des Hundes überstreckt und oberhalb des Cricoids im Bereich des *ligamentum cricothyroideum* ein Venenkatheter in die Trachea gelegt, durch den ein flexibler 18–22 gauge zentralvenöser Katheter eingeführt wird [2, 3]. Dieser sollte vorher so abgemessen werden, dass er vom Cricoid bis zur Carina reicht [2, 3]. Nach Einführen des Katheters werden aus vier bis sechs vorbereiteten 10-ml-Spritzen jeweils 3–5 ml einer sterilen 0,9%igen Kochsalzlösung injiziert und anschließend sofort wieder aspiriert. Dieser Vorgang wird solange wiederholt, bis 1,5–3,0 ml einer trüben, schaumigen Flüssigkeit gewonnen wurden [2].

Die Gewinnung der BALF durch den Arbeitskanal eines flexiblen sterilen Bronchoskops (ca. 5–11 mm Durchmesser, entsprechend der Größe des Patienten) hat den Vorteil, dass die Proben gezielt aus morphologisch veränderten Bereichen des Respirationstraktes entnommen werden können, jedoch ist eine Kurznarkose (Injektionsnarkose) erforderlich. Das Endoskop wird möglichst weit vorgeführt, so dass es den Segmentbronchus, aus dem die Probe entnommen wird, temporär abdichtet [2, 3]. Anschließend werden 20 ml einer sterilen körperwarmen 0,9%igen Kochsalzlösung durch den Arbeitskanal des Endoskops injiziert und sofort wieder aspiriert [2, 3]. Dieser Vorgang kann an mehreren Bronchien wiederholt werden, wobei jedoch eine Gesamtmenge der Kochsalzlösung von 3–5 ml/kg Körpermasse nicht überschritten werden sollte. Die Gewinnung von BALF durch einen Tracheotubus wird ebenfalls unter Vollnarkose durchge-

führt. Nach Intubation wird der Patient auf der Seite gelagert, ein steriler Ründenkatheter oder eine modifizierte Magensonde [1] durch den Tubus eingeführt und anschließend wie oben beschrieben die BALF gewonnen [2,3]. Diese Technik hat den Vorteil, dass sie kostengünstiger ist, da keine endoskopische Untersuchung notwendig ist [2], allerdings können die Proben nicht gezielt entnommen werden.

Insgesamt stellt die Gewinnung von BALF ein minimalinvasives Verfahren dar, bei dem Komplikationen selten sind [2]. Da die Durchführung einer BAL einen transienten Abfall der arteriellen Sauerstoffkonzentration zur Folge hat, ist eine Überwachung mittels Plethysmographie und ggf. eine Beatmung mit 100%igem Sauerstoff 1–2 Minuten vor der Probenentnahme und nach der Untersuchung ratsam [2,4]. Weiterhin muss beachtet werden, dass Katzen nach der Entnahme einer BALF Bronchospasmen entwickeln können [2], so dass bei dieser Spezies eine Vorbehandlung mit Bronchodilatoren (z.B. 5 mg/kg Körpermasse Theophyllin s.c.) erfolgen sollte.

Zytologische Untersuchung der BALF

Da Zellen in der Lavageflüssigkeit schnell lysieren, muss die Probe sofort nach der Entnahme gekühlt und weiterverarbeitet werden [2]. Eine Zellzählung kann mittels einer Zählkammer erfolgen. Die diagnostische Signifikanz wird von einigen Autoren als gering angesehen [3], andere Arbeitsgruppen führen sie jedoch routinemäßig durch und geben für Hund und Katze Richtwerte für die physiologische Zellzahl in der Lavageflüssigkeit an (<400–500 Zellen/ μ l) [2]. Weiterhin werden Zytozentrifugenpräparate oder mit einem Tupfer auf einem Objektträger ausgefällte Sedimentpellets für die zytologische Untersuchung angefertigt [2]. Nach Lufttrocknen erfolgt eine routinemäßige Färbung der Präparate nach May-Grünwald-Giemsa oder Diff. Quick™. Die BALF enthält bei Hund und Katze physiologischerweise ca. 70% Alveolarmakrophagen, bis zu 15% Epithelzellen und <10% neutrophile Granulozyten [5]. Während eosinophile Granulozyten beim Hund in geringer Menge vorkommen (<5%), ist ihr Anteil bei einigen Katzen sehr hoch (bis zu 20%) [2,6]. Lymphozyten sind in sehr geringer Menge nachweisbar [2,3,5]. Weiterhin finden sich geringe Mengen an schleimigem Sekret [7].

Bei Patienten ist anhand der zytologischen Untersuchung eines Zytozentrifugenpräparates die Feststellung der vorherrschenden Entzündungsreaktion (purulent, granulomatös, pyogranulomatös oder eosinophil) möglich. Eine purulente Entzündung findet sich bei zahlreichen (insbesondere akuten) infektiösen und nicht-infektiösen Erkrankungen, wobei besonders auf karyolytische neutrophile Granulozyten als Hinweis auf die Anwesenheit von bakteriellem Leukotoxin geachtet wird [3]. Granulomatöse Entzündungsreaktionen sind schwieriger zu erkennen, da Makrophagen der vorherrschende Zelltyp in der BALF sind, allerdings gelten eine vermehrte Anzahl doppelkerniger Alveolarmakrophagen oder der Nachweis mehrkerniger histiozytärer Riesenzellen als Anzeichen einer granulomatösen Entzündung [3]. Dieser Entzündungstyp findet sich insbesondere bei chronischen Lungenerkrankungen wie z.B. Mykosen, Protozoeninfektionen (Toxoplasmose), Tuberkulose und Ziliendyskinesien [3].

Eine eosinophile Tracheobronchitis ist bei Hunden eine häufige Ursache für chronischen Husten, während eosinophile Entzündungen bei Katzen auf felines Asthma hindeuten [8]. Der Nachweis einer vermehrten Anzahl von Lymphozyten ist unspezifisch und in der Regel gering ausgeprägt [2]. Dieser Befund kann bei viralen Infektionen und chronischen Entzündungen beobachtet werden [3]. Entzündungen sind häufig mit einem vermehrten Nachweis von schleimigem Sekret oder einer erhöhten Anzahl von Becherzellen und freien Muzingranula assoziiert [3,5]. Anzeichen degenerativer Veränderungen des respiratorischen Epithels wie z.B. Ablösung größerer Flimmerepithelzellverbände in die Lavageflüssigkeit, Zilienverlust und freie Nuklei finden sich bei schweren Entzündungsprozessen [5]. Plattenepithelzellen sind in der BALF nicht physiologisch. Ihr Nachweis zusammen mit Bakterien der Mundhöhlenflora (*Simonsiella* spp.) ist allerdings häufig und deutet auf eine oropharyngeale Kontamination der Probe hin [3,5]. Seltener sind sie bei Metaplasien des respiratorischen Epithels oder einem Plattenepithelkarzinom sichtbar. Weiterhin können Mikroorganismen (Bakterien, Pilze) oder Parasiten (Lungenwurmlarven, selten Toxoplasma-Tachyzoiten [9,10]) entdeckt werden, ebenso wie dysplastische oder neoplastische Zellen, die leicht in die Lavageflüssigkeit abschliffen (insbesondere bei Karzinomen und Lymphosarkomen, die nahe des Hilusbereiches gelegen sind) [3].

Interpretation der bakteriologischen und mykologischen Resultate

Bei der Auswertung von Befunden einer mikrobiologischen Untersuchung von aus dem Respirationstrakt entnommenen Proben muss die Tatsache berücksichtigt werden, dass die Atemwege auch bei gesunden Hunden und Katzen von Bakterien besiedelt sein können. Eigene Untersuchungen an 43 gesunden Hunden [11] zeigten in Übereinstimmung mit den Resultaten anderer Arbeitsgruppen, dass im oberen Respirationstrakt (Nasopharynx/Larynx) fast immer Bakterien festzustellen sind [12,13]. Demgegenüber sind Bakterienkulturen der BALF aus den tiefen Atemwegen bei den von uns untersuchten Hunden zu 44,4% positiv, was durch Angaben anderer Arbeitsgruppen (35% bis 55%) ebenfalls Bestätigung findet [14–16].

Während die im Respirationstrakt gesunder Hunde nachgewiesenen Keime überwiegend in geringgradiger Menge vorliegen [11], zeigen Untersuchungen bei Hunden mit respiratorischen Erkrankungen, dass das Vorliegen von Bakterien in mittelgradiger oder hochgradiger Konzentration auf eine Infektion des Atemapparates hinweist. So können z.B. gramnegative Bakterien der EF-4 Gruppe in geringer Menge aus dem Nasopharynx gesunder Hunde isoliert werden [17], wogegen sie bei erkrankten Tieren in mittelgradiger bis hochgradiger Menge anzüchtbar sind [18]. Als primär pathogene Bakterien sind beim Hund insbesondere *Bordetella bronchiseptica* von Bedeutung, die durch Zilienlähmung die mukoziliäre Clearance herabsetzen [19] und bis zu 14 Wochen nach einer Infektion im Respirationstrakt nachweisbar sind [19]. Bei Katzen sind Mykoplasmen wichtige primär pathogene Erreger, die im unteren Respirationstrakt als pathologisch anzusehen sind und bei 21% der Katzen mit Erkrankungen der tiefen Atemwege nachgewiesen wurden [20]. Wei-

terhin ist ihr Vorkommen im unteren Respirationstrakt mit dem Auftreten von felinem Asthma assoziiert [9].

Zusammenfassend kann festgehalten werden, dass die BAL bei der Diagnostik respiratorischer Erkrankungen von Hund und Katze einen sehr wichtigen Stellenwert hat. Ergebnisse retrospektiver Studien haben gezeigt, dass anhand der Untersuchung der BALF in 25 % der Fälle eine definitive Diagnose gestellt und in weiteren 50 % eine klinische Verdachtsdiagnose bestätigt werden konnte [2].

Literatur

- 1 Hawkins EC, Berry CR. Use of a modified stomach tube for bronchoalveolar lavage in dogs. *J Am Vet Med Assoc* 1999; 215: 1635 – 1639
- 2 Hawkins EC. Diagnostic tests for the lower respiratory tract. In: Nelson RW, Couto CG (eds.), *Small animal internal medicine*. Philadelphia: Mosby, 2003: 255 – 286
- 3 Cowell RL, Tyler RD, Baldwin CJ et al. Transtracheal/Bronchoalveolar washes. In: Cowell RL, Tyler RD, Meinkoth JH (eds.), *Diagnostic cytology and hematology of the dog and cat*. St. Louis: Mosby, 1999: 159 – 174
- 4 Kuehn NF, Turnwald GH. Respiratory diseases. In: Tvedten H, Willard M, Turnwald GH (eds.), *Small animal clinical diagnosis by laboratory methods*. Philadelphia: Saunders, 1999: 229 – 247
- 5 Ballauf B. Tracheobronchialsekret-Zytologie bei Hund und Katze. In: Kraft W, Dürr UM (eds.), *Klinische Labordiagnostik in der Tiermedizin*. Stuttgart: Schattauer, 1997: 255 – 259
- 6 Padrid PA, Feldman BF, Funk K et al. Cytologic, microbiologic, and biochemical analysis of bronchoalveolar lavage fluid obtained from 24 healthy cats. *Am J Vet Res* 1991; 52: 1300 – 1307
- 7 Burkhard MJ, Valenciano A, Barger A. Respiratory tract. In: Raskin RE, Meyer JD (eds.), *Atlas of canine and feline cytology*. Philadelphia: Saunders, 2001: 135 – 185
- 8 Foster SF, Martin P, Braddock JA et al. A retrospective analysis of feline bronchoalveolar lavage cytology and microbiology (1995 – 2000). *J Feline Med Surg* 2004; 6: 189 – 198
- 9 Foster SF, Martin P, Allan GS et al. Lower respiratory tract infections in cats: 21 cases (1995 – 2000). *J Feline Med Surg* 2004; 6: 167 – 180
- 10 Hawkins EC, Davidson MG, Meuten DJ et al. Cytologic identification of *Toxoplasma gondii* in bronchoalveolar lavage fluid of experimentally infected cats. *J Am Vet Med Assoc* 1997; 210: 648 – 650
- 11 Bauer N, Moritz A, Weiss R. Vergleich der Keimflora im oberen und unteren Respirationstrakt gesunder Hunde. *Tierärztl Prax* 2003; 31: 92 – 98
- 12 Abramson AL, D'Amato RF, Isenberg HD et al. Microbiology of the canine nasal cavities. *Ann Otol* 1976; 85: 394 – 398
- 13 Balish E, Cleven D, Brown J et al. Nose, throat and fecal flora of beagle dogs housed in "locked" or "open" environments. *Appl Environ Microbiol* 1977; 34: 207 – 221
- 14 McKiernan BC, Smith AR, Kissil M. Bacterial isolates from the lower trachea of clinically healthy dogs. *JAAHA* 1984; 20: 139 – 142
- 15 Pecora DV. Bacterial cultural examination of the lower respiratory tract of laboratory dogs. *Am J Vet Res* 1976; 37: 1511 – 1513
- 16 Lindsey JO, Pierce AK. An examination of the microbiologic flora of normal lung in the dog. *Am Rev Resp Dis* 1978; 117: 501 – 505
- 17 Bailie WE, Stowe EC, Schmitt AM. Aerobic bacterial flora of oral and nasal fluids of canines with reference to bacteria associated with bites. *Clin Microbiol* 1978; 7: 223 – 231
- 18 Görz M, Rohde J, Amtsberg G. Vorkommen und Resistenzsituation bakterieller Infektionserreger beim Hund/Teil II. *Kleintierpraxis* 1999; 44: 77 – 90
- 19 King LG. Bacterial pathogens of the respiratory tract. In: King LG (ed.), *Bacterial infections of the respiratory tract in dogs and cats*. Shawnee Mission, KS: Bayer Corporation, 1997: 11 – 35
- 20 Spradbrow PB, Marley J, Portas B et al. The isolation of mycoplasmas from cats with respiratory disease. *Aust Vet J* 1970; 46: 109 – 110

BAL beim Pferd – klinische Aspekte

K. Fey, Justus-Liebig-Universität Gießen, Fachbereich Veterinärmedizin, Klinik für Pferde – Innere Medizin (stellvertretende Leiterin: PD Dr. Kerstin Fey)

Einleitung

Die broncho-alveoläre Lavage (BAL) beim Pferd wird bislang hauptsächlich als Diagnostikum bei chronischen Lungenerkrankungen von Hochleistungspferden (d. h. in Rennställen) oder bei der Erforschung der equinen COPD eingesetzt. Ziel der hier vorgestellten Untersuchung war es, die BAL auf ihre routinemäßige Durchführbarkeit an klinisch relevanten Pferdepatienten zu überprüfen.

Material und Methoden

Zwischen März 1998 und Juli 2003 wurden 225 broncho-alveoläre Lavagen bei 175 Pferden an der Klinik für Pferde – Innere Medizin – der Justus-Liebig-Universität Gießen durchgeführt. Bei 50 Pferden erfolgten jeweils 2 Lavagen mit einem Abstand von mindestens 6 Tagen. Die Tiere wurden überwiegend wegen chronischen Hustens, Leistungsabfalls und seltener wegen offensichtlicher Dyspnoe vorgestellt. Bei 21 Pferden wünschte der Besitzer eine eingehende Untersuchung des Respirationstraktes im Rahmen der Leistungsmangeldiagnostik, ohne dass ihm eine Erkrankung dieses Organsystems bislang aufgefallen war.

Die BAL wurde grundsätzlich endoskopisch vorgenommen. Routinemäßig erfolgte die Lavage bis Ende 1998 mit einem 2,20 m Fiberskop mit 12 mm Außendurchmesser (AD), danach mit einem 2,00 m Videoendoskop (11 mm AD). Ausnahmsweise kam bei besonders langhalsigen Pferden ein 3,20 m Gastroskop (14 mm AD) oder, bei Ponys, ein 1,80 m Videoendoskop (11 mm AD) zum Einsatz.

Die Lavage erfolgte unter Sedation mit α 2-Agonisten (Romifidin 0,04 mg/kg Körpermasse oder Detomidin 0,01 mg/kg Körpermasse) am stehenden Pferd in einem Zwangsstand. Das Endoskop wurde über den ventralen Nasengang, Larynx und Trachea zur *Bifurcatio tracheae* und darüber hinaus in den Hauptbronchus und seine Aufzweigungen vorgeschoben, wobei eine kaudodorsale Richtung eingehalten wurde. Die „wedge-position“ wurde meist in einem Bronchus der 4., seltener der 5. Generation erreicht. Als Lavageflüssigkeit wurde 0,9%ige Kochsalzlösung (60 ml/100 kg Körpermasse) über einen Katheter im Arbeitskanal als Bolus in den Bronchus instilliert. Direkt anschließend erfolgte, unter Erzeugung eines möglichst geringen Unterdrucks mit einer Spritze, die Aspiration, deren Dauer maximal 10 min. betrug. Die broncho-alveoläre Lavageflüssigkeit (BALF) wurde über eine doppelte Lage Mull in einem von Kühlkissen und Styroporbehälter umgebenen Kunststoff-Messbecher gepoolt und sofort weiterverarbeitet.

Nach Abschluss der Aspiration wurde das Endoskop zügig zurückgezogen. Routinemäßig erfolgten mindestens dreimalig alle

12 Stunden Kontrollen der Körpertemperatur. Zudem wurde das Pferd am Tag nach der BAL körperlich nicht belastet, sondern im Schritt geführt oder leicht an der Longe bewegt.

Ergebnisse

Von insgesamt 225 Lavageflüssigkeiten konnten 220 (97,8%) ausgewertet werden. Bei zwei Pferden (0,9%) gelang es aufgrund starker Abwehrbewegungen (trotz Sedation) nicht, die Lavage durchzuführen. Ein Patient erlitt einen so starken Hustenanfall, dass das Endoskop nicht lang genug im Bronchus eingekleimt zu halten war, bis ein auswertbares Probenvolumen gewonnen war. Bei einem weiteren Patienten kam es während der Flüssigkeitsinstillation zu Kaubewegungen und Bildausfall; beim Zurückziehen des Instrumentes zeigte sich, dass das Pferd den Endoskopschaft bei 1,20 m und 1,50 m zerkaut hatte. Die Lavage wurde unter Verwendung eines anderen Endoskops durchgeführt.

Die broncho-alveoläre Lavageflüssigkeit von zwei Patienten (0,9%) war so stark mit Blut kontaminiert, dass keine zytologische Auswertung möglich war. In beiden Fällen wurde die Blutung durch die mechanische Reizung des Endoskops ausgelöst, labordiagnostisch bestand kein Hinweis auf eine erhöhte Blutungsneigung dieser Tiere. Klinisch ergaben sich keine fassbaren Folgen dieser Hämorrhagien.

Bei zwei Pferden kam es zu erhöhter Körpertemperatur nach der BAL: ein Patient zeigte etwa 20 Stunden nach der BAL 38,9 C, woraufhin seine Temperatur ohne weitere Maßnahmen im Laufe der nächsten Stunden wieder in den Referenzbereich von unter 38,0 C sank. Bei dem anderen Patienten stieg die Körpertemperatur 4 Tage nach der BAL und 3 Tage nach Beginn einer Therapie mit u. a. Dexamethason auf über 39,5 C und es entwickelte sich das Vollbild einer equinen Herpesvirusinfektion mit direktem Virusnachweis.

Diskussion

Innerhalb von gut 5 Jahren erfolgten an der Klinik für Pferde bei 175 verschiedenen Pferden 225 broncho-alveoläre Lavagen, von denen 220 (97,8%) auszuwerten waren. Der Außendurchmesser des stärksten, nur für die Probenahme bei besonders langhalsigen Pferden, verwendeten Endoskops betrug 14 mm. Routinemäßig wurden Endoskope mit Außendurchmessern von 11 oder 12 mm benutzt. Das instillierte Spülflüssigkeitsvolumen betrug 60 ml/100 kg Körpermasse. Damit wurden die wesentlichen Kriterien zur standardisierten Gewinnung von BALF beim Pferd, nämlich max. 13 mm Außendurchmesser des Probenahmeorgans und 250 bis 500 ml Spülflüssigkeit, überwiegend eingehalten [1].

Bei 3 Pferden (1,7% der Probenahmen) misslang aufgrund von Widerständigkeit (trotz Sedation, n = 2) oder aufgrund paroxysmalen Hustens (n = 1) der Versuch, broncho-alveoläre Lavageflüssigkeit zu gewinnen. Zwei Aspirate waren so stark mit Blut kontaminiert, dass keine aussagefähigen Zytopräparate angefertigt werden konnten.

Erwähnt sei, dass ein Totalschaden eines Endoskops aufgetreten ist. Die Flüssigkeitsinstillation hatte begonnen, als das Pferd Kaubewegungen ausführte, die einen Bildausfall verursachten. Der Einführschlauch war vermutlich bei bereits eingekleimter Endoskopspitze weiter vorgeschoben worden, so dass er im Pharynxbereich abknicken und sich zwischen die Molaren schieben konnte. Die modernen, sehr flexiblen Videoendoskope erscheinen für solche Fehlführungen prädestiniert. Durch eine Stabilisierung des Endoskopschaftes sollten derartige Schäden vermieden werden können [2].

Das Aufbringen eines Lokalanästhetikums auf die Schleimhaut von Larynx und den Carinae der Bronchien wird von einigen Autoren empfohlen [3–6]. Bei den ersten eigenen broncho-alveolären Lavagen wurden bis zu 40 ml einer 1,0%igen Lidocainlösung auf diese Strukturen aufgebracht. Es entstand jedoch der Eindruck, dass der Hustenreiz bei Verschieben des Endoskops in den Hauptbronchus nicht entscheidend gemindert und die gesamte Prozedur unnötig verlängert wurde. Da der Husten regelmäßig sistierte, wenn sich das Endoskop festgeklemmt hatte oder die Instillation der körperwarmen Flüssigkeit begann, wurde auf eine grundsätzliche Applikation von Lokalanästhetika verzichtet. Verschiedene Untersucher halten die generelle Verwendung von Anästhetika ebenfalls nicht für notwendig [7–10].

Bei drei der eigenen Patienten wurde, nachdem die erste Flüssigkeitsinstillation überraschend einen minimalen Rückgewinn (in etwa das Volumen der noch im Katheter befindlichen Flüssigkeit) erbrachte, die Endoskopspitze in einen anderen Bronchus eingeführt und die Lavage dort komplikationslos wiederholt. Die fast komplett in der Lunge verbliebenen 300 ml Spülflüssigkeit des ersten Versuchs verursachten keine klinisch auffälligen Symptome. Der geringe Rückgewinn könnte mit einem mangelhaften Einkeilen der Endoskopspitze zu begründen sein. Möglicherweise wurde auch der Endoskopkopf dicht an einer Carina positioniert, ohne dass diese – aufgrund der peripher angebrachten Optik – erkennbar war. Die durch den ebenfalls peripher liegenden Arbeitskanal instillierte Spülflüssigkeit konnte so in einen nicht nach kranial abgedichteten Bronchus abfließen. Auf ein Verschieben des im Arbeitskanal des Endoskops befindlichen Katheters wurde grundsätzlich verzichtet, um die BALF nicht unabsichtlich mit Epithelzellen anzureichern [11].

Als unerwünschte Folge wurde bei einem Tier (0,46% aller Probenahmen) etwa 20 Stunden nach der broncho-alveolären Lavage eine transiente Temperaturerhöhung bemerkt. Kurz andauerndes, nicht behandlungsbedürftiges Fieber ist als Nebenwirkung der BAL bei Mensch [12,13] und Pferd in Einzelfällen beschrieben [7,10]. Die BAL führt für 48 Stunden zu einem Influx neutrophiler Granulozyten in das gespülte Lungenareal [14] und verursacht somit immer eine zumindest lokale Entzündungsreaktion. Für mindestens 48 Stunden nach einer BAL sollten Leistungspferde daher nicht voll belastet werden [9]. Soll eine BAL in kurzem Zeitabstand wiederholt werden, so wird empfohlen, sie per Endoskop durchzuführen und so kontrolliert unterschiedliche Lungenanteile zu spülen. Bei Verwendung eines Katheters, also bei „blind“ durchgeführter BAL, sollten mindestens 7 Tage zwischen den Lavagen vergehen, um durch den induzierten Neutrophileneinstrom verfälschte Ergebnisse sicher zu vermeiden [1].

Bei einem Patienten kam es zum Vollbild einer equinen Herpesvirusinfektion. Die ersten Symptome zeigten sich 4 Tage nach der BAL und 3 Tage nach Beginn einer Therapie mit u. a. Dexamethason. Es ist anzunehmen, dass in erster Linie das Glukokortikoid und eventuell der mit dem Klinikaufenthalt verbundene Stress für das Tier zum Ausbruch der Infektion geführt haben. Die Lavage kann als zusätzlicher Stressfaktor bewertet werden, es erscheint aber wenig plausibel, sie als ursächlich für den Ausbruch der Infektion anzusehen. Nach Kenntnis der Autorin liegen bislang keine Berichte über die Aktivierung latenter Herpesvirusinfektionen durch eine BAL vor.

Insgesamt kann die bislang bei jungen Rennpferden dokumentierte Erfahrung, dass es sich bei der BAL um eine routinemäßig durchführbare und sichere Methode zur Probengewinnung aus dem broncho-alveolären Bereich handelt [15–21], durch die eigenen Ergebnisse an klinisch relevanten Patienten belegt werden. Dies zeigen auch Experimente an Versuchspferden, bei denen aussagekräftige Proben im Zustand der Exazerbation gewonnen wurden [22–26]. Damit bietet sich die BAL als Methode zur Evaluation des diagnostisch ansonsten extrem schwierig anzugehenden Bereichs der kleinen Atemwege und Alveolen auch beim Pferd an.

Danksagung

Mein Dank geht an alle Mitarbeiter und Studenten, die bei der Durchführung der broncho-alveolären Lavagen bei unseren Patienten geholfen haben.

Literatur

- Robinson NE(ed). International workshop on equine chronic airway disease, Michigan State University 16–18 June 2000. *Equine Vet J* 2001; 33: 5–19
- Venner M. Diagnostik von Gastropathien (Klinik, Endoskopie, Labor). Vortragsband Bpt-Kongress, 4–7 November 2004 in Nürnberg. 2004: 79–82
- Sweeney CR, Weiher J, Baez JL et al. Bronchoscopy of the horse. *Am J Vet Res* 1992; 53: 1953–1956
- Crane SA, Ziemer EL, Sweeney CR. Cytologic and bacteriologic evaluation of tracheobronchial aspirates from clinically normal foals. *Am J Vet Res* 1989; 50: 2042–2048
- Viel L, Hewson J. Bronchoalveolar Lavage. In: Robinson NE (ed): *Current Therapy in Equine Medicine* 5. Saunders, 2003: 407–411
- Schusser GF, Wiegand M, Ruhland A. Technik und Differenzialzellbild der bronchoalveolären Lavage bei Pferden mit COPD. *Prakt Tierarzt* 1999; 80: 601–604
- Fogarty U. Evaluation of a bronchoalveolar lavage technique. *Equine Vet J* 1990; 22: 174–176
- Lapointe JM, Vrans A, Lavoie JP. Effects of centrifugation and specimen preparation technique on bronchoalveolar lavage analysis in horses. *Equine Vet J* 1994; 26: 227–229
- Moore BR, Cox JH. Diagnostic use of bronchoalveolar lavage in horses. *Equine Practice* 1996; 18: 7–15
- McGorum BC, Dixon PM. The analysis and interpretation of equine bronchoalveolar lavage fluid (BALF) cytology. *Equine Vet J* 1994; 6: 203–209
- Mair TS, Stokes CR, Bourne FJ. Cellular content of secretions obtained by lavage from different levels of the equine respiratory tract. *Equine Vet J* 1987; 19: 458–462
- Burns DM, Shure D, Francoz R et al. The physiologic consequences of saline lobar lavage in healthy human adults. *Am Rev Respir Dis* 1983; 127: 695–701
- Crystal RG, Reynolds HY, Kalica AR. Bronchoalveolar lavage: report of an international conference. *Chest* 1986; 90: 122–131
- Sweeney CR, Rossier Y, Ziemer EL et al. Effect of prior lavage on bronchoalveolar lavage fluid cell population of lavaged and unlavaged lung segments in horses. *Am J Vet Res* 1994; 55: 1501–1504
- McKane SA, Canfield PJ, Rose RJ. Equine bronchoalveolar lavage cytology: survey of thoroughbred racehorses in training. *Aust Vet J* 1993; 70: 401–404
- Freeman KP, Roszel JF, McClure JM et al. A review of cytological specimens from horses with and without clinical signs of respiratory disease. *Equine Vet J* 1993; 25: 523–526
- Clark CK, Lester GD, Vetro T et al. Bronchoalveolar lavage in horses: effect of exercise and repeated sampling on cytology. *Aust Vet J* 1995; 72: 249–252
- Couetil LL, DeNicola DB. Blood gas, plasma lactate and bronchoalveolar lavage cytology analyses in racehorses with respiratory disease. *Equine Vet J Suppl* 1999; 30: 77–82
- Newton JR, Wood JL. Evidence of an association between inflammatory airway disease and EIPH in young Thoroughbreds during training. *Equine Vet J Suppl* 2002; 34: 417–424
- Colahan PT, Bailey JE, Chou CC et al. Effect of flunixin meglumine on selected physiologic and performance parameters of athletically conditioned thoroughbred horses subjected to an incremental exercise stress test. *Vet Ther* 2002; 3: 37–48
- Dixon PM, Raiton DI, McGorum BC. Equine pulmonary disease: a case control study of 300 referred cases. Part 1: Examination techniques, diagnostic criteria and diagnoses. *Equine Vet J* 1995; 27: 416–421
- Robinson NE, Berney C, Eberhart S et al. Coughing, mucus accumulation, airway obstruction, and airway inflammation in control horses and horses affected with recurrent airway obstruction. *Am J Vet Res* 2003; 64: 550–557
- Giguère S, Viel L, Lee E et al. Cytokine induction in pulmonary airways of horses with heaves and effect of therapy with inhaled fluticasone propionate. *Vet Immunol Immunopathol* 2002; 85: 147–158
- Sandersen C, Bureau F, Turley R et al. p65 Homodimer activity in distal airway cells determines lung dysfunction in equine heaves. *Vet Immunol Immunopathol* 2001; 80: 315–326
- Gerber V, King M, Schneider DA et al. Tracheobronchial mucus viscoelasticity during environmental challenge in horses with recurrent airway obstruction. *Equine Vet J* 2000; 32: 411–417
- Benamou AE, Art T, Marlin DJ et al. Effect of exercise on concentrations of immunoreactive endothelin in bronchoalveolar lavage fluid of normal horses and horses with chronic obstructive pulmonary disease. *Equine Vet J Suppl* 1999; 30: 92–95

BAL im Tierexperiment unter besonderer Berücksichtigung induzierender und therapeutischer Aspekte in der ARDS-Forschung

P.-G. Germann¹, D. Häfner², L. Wollin²,

¹Department of Toxicology and Pathology, Preclinical Safety, Novartis Pharma AG, Basel, Schweiz,

²Department of Respiratory Pharmacology, Byk Gulden, Konstanz, Deutschland

Das im Rahmen des 7. VPPRS-Workshops gehaltene Übersichtsreferat widmete sich den verschiedenen Bedeutungen und Anwendungen, die eine broncho-alveoläre Lavage sowohl im krankheits-induzierenden als auch experimentell-therapeutischen Einsatz bieten kann. Diese Ergebniszusammenfassung aus tierexperimentellen Untersuchungen zur Pathomorphologie und Pathophysiologie des akuten Atemnotsyndromes (ARDS) ist in 15 Publikationen [1–15] sowie ergänzenden unveröffentlichten Ergebnissen unter Auswertung von insgesamt 4528 Versuchstieren dokumentiert worden. Dabei dienten atmungsphysiologisch-biochemische Parameter (respiratorische Compliance, PaO₂, PaCO₂), radioaktiv-markiertes Surfactantmaterial (Sub-

Ratten Lungen Lavage Modell

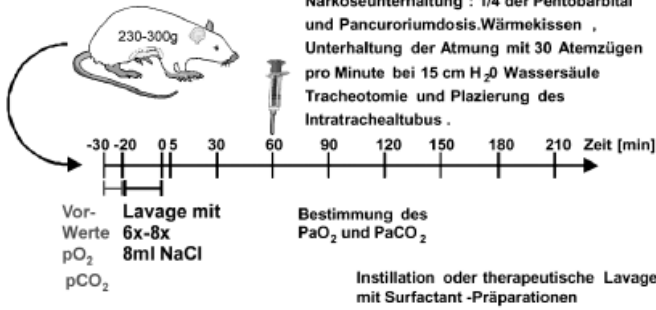


Abb. 1 Versuchsaufbau und Untersuchungsparameter im Ratten-Lavagemodell.

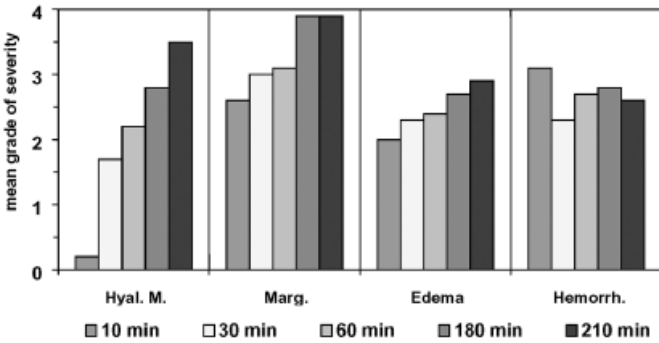


Abb. 2 Zeitverlauf der histologischen Veränderung in der exsudativen Frühphase des ARDS im Ratten-Lavagemodell; Hyal. M.: Hyaline Membranbildung; Marg.: Margination und Einwanderung der neutrophilen Granulozyten in das Alveolargewebe; Edema: Interstitielles Lungödem; Hemorrh.: Intraalveoläre Blutungen.

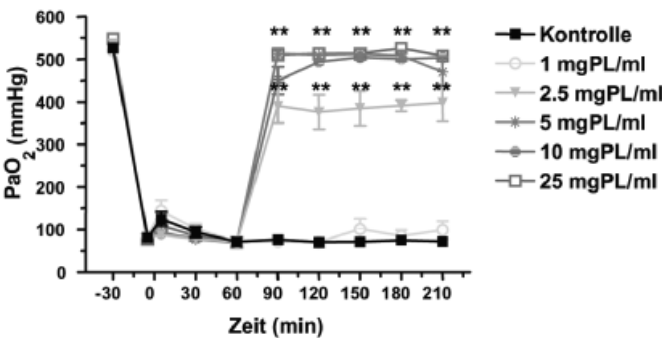


Abb. 3 und 4 Arterieller Sauerstoffdruck unter therapeutischer Lungelavage mit (Abb. 3) und ohne (Abb. 4) Zusatz von Surfactant Apo-protein C.

stanzverteilung), histologische (H&E, Spezialfärbungen), immunhistologische (Anti-rSP-C-Antikörper) und transmissions-elektronen-mikroskopische Untersuchungen sowie der konfokal-mikroskopische Nachweis von Fibrinogen in der Lunge als Untersuchungsparameter. Den klinisch-physiologischen und biochemischen Parametern wurde eine validierte pathomorphologische Analyse als zweite Beurteilungskomponente gegenübergestellt. Diese Ergänzung des pathogenetischen Verständnisses des experimentellen ARDS diente der Überprüfung von verschiedenen

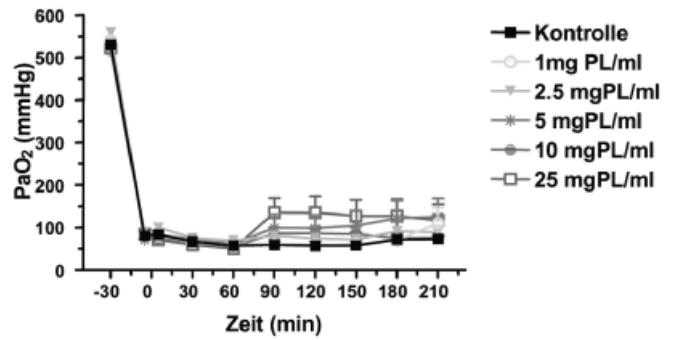
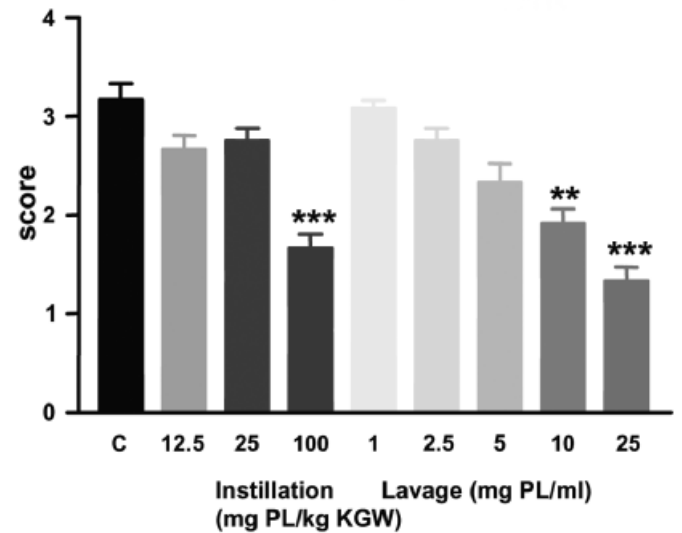


Abb. 3 und 4 Arterieller Sauerstoffdruck unter therapeutischer Lungelavage mit (Abb. 3) und ohne (Abb. 4) Zusatz von Surfactant Apo-protein C.



Daten ausgedrückt als Mittelwerte \pm SEM, n = 12, ANOVA, Kruskal-Wallis test, ** p<0.01, *** p<0.001

Abb. 5 Vergleich der Therapieeffekte einer Instillation und einer therapeutischen Lavage auf die Bildung von hyalinen Membranen. Der Score 0 bis 4 beschreibt den Schweregrad der hyalinen Membranbildung im histologischen Schnitt.

therapeutischen Effekten. Abb. 1 zeigt den Versuchsaufbau und die Untersuchungsparameter im Ratten-Lavagemodell.

Durch einen Vergleich mit anderen Tiermodellen wurde die Relevanz der gewählten Modelle für die human-klinische ARDS-Situation hinterfragt. Die eigenen Untersuchungen zum krankheits-induzierenden ARDS-Lavagemodell der Ratte zeigten eine gute Vergleichbarkeit der histopathologischen Sequenz mit der Frühphase des exsudativen Stadiums des humanen ARDS, allerdings in zeitlich geraffter Form. Dabei erwies sich die kodierte semiquantitativ-histopathologische Bewertung der pulmonalen Ödembildung, des Einstromes von neutrophilen Granulozyten und insbesondere der Bildung von hyalinen Membranen als eine dem menschlichen ARDS vergleichbare und valide Methode zur Beurteilung von Therapieeffekten (Abb. 2).

Die Reproduzierbarkeit der Versuchsergebnisse sowie die Stabilität gegenüber zusätzlichen, teilweise nicht beeinflussbaren Variablen belegen, dass das Ratten-Lavagemodell im Vergleich zum

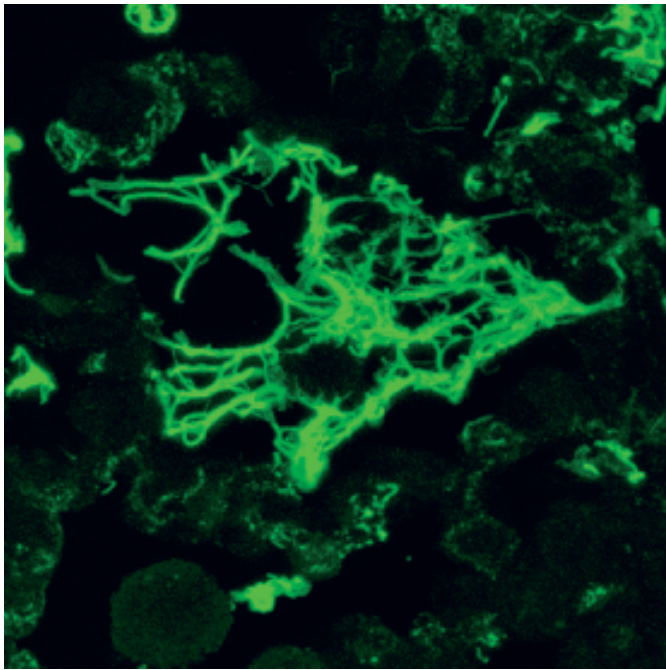


Abb. 6 Confocalmikroskopische Darstellung des Fibrineinstromes in das Alveolarlumen während der exsudativen Frühphase des ARDS im Ratten-Lavagemodell.

porcinen oder IRDS-Schaflamm-Modell ein valides ARDS-Modell darstellt. Im Vergleich zum Ratten-Lavagemodell ist das porcine ARDS-Modell methodisch aufwendiger, zeigt eine höhere Streuung, verbraucht mehr Surfactantsubstanz und die histologischen Parameter sind nicht so genau validiert. Prinzipiell ist aber eine gute Übereinstimmung des porcinen und des Rattenmodells mit der ARDS-Symptomatik des Menschen zu konstatieren.

Die Entwicklung einer Surfactantlavage-therapie soll die Mengenbelastung der Lunge durch Phospholipide senken und das Surfactant als Austauschmedium im ARDS-Geschehen positiv zur Geltung bringen. Die positiven Erkenntnisse zur Surfactant-Spültherapie in eigenen und fremden ARDS-Modellen deuten einen konzeptionellen Ansatz mit möglicherweise hohem therapeutischen Wert an (Abb. 3 u. Abb. 4). Die Spültherapie ist substanzsparend, reduziert die Bildung von hyalinen Membranen (Abb. 5) und zeigt eine noch bessere Verteilung von Surfactant und Wirkstoffen innerhalb der Lunge.

Die therapeutische Lavage entfernt die das Surfactant inhibierenden Plasmaproteine wie Fibrin (Abb. 6), Komplement und die Entzündungszellen. Diese tierexperimentellen Erkenntnisse versprechen bei Einsatz in der klinischen ARDS-Situation des Menschen eine gute Wirkung.

Literatur

- ¹ Häfner D, Germann P-G, Hauschke D. Effects of lung surfactant factor (LSF) treatment on gas exchange and Histopathological changes in an animal model of adult respiratory distress syndrome (ARDS). Comparison of recombinant LSF with bovine LSF. *Pulm Pharmacol* 1995; 7: 319–332
- ² Häfner D, Germann P-G, Hauschke D. Comparison of rSP-C surfactant with natural and synthetic surfactants after late treatment in an animal model of the acute respiratory distress syndrome. *Brit J Pharmacol* 1998; 124: 1083–1090
- ³ Häfner D, Germann P-G, Hauschke D. ARDS model in the rat: Influence of early and late treatment with surfactant in an animal model of acute lung injury. *Arzneimittelforsch* 1998; 48 (3): 318–320
- ⁴ Häfner D, Germann P-G, Hauschke D. Effects of rSP-C surfactant on oxygenation and histology in a rat lung lavage model of acute lung injury. *Am J Respir Crit Care Med* 1998; 158 (1): 270–278
- ⁵ Germann P-G, Häfner D. A rat model of acute respiratory distress syndrome (ARDS): Part 1, time dependency of histological and pathological changes. *J Pharmacol Toxicol Methods* 1998; 40: 101–107
- ⁶ Häfner D, Germann P-G, Hauschke D et al. Effects of early treatment with rSP-C surfactant on oxygenation and histology in rats with acute lung injury. *Pulm Pharmacol Ther* 1999; 12: 193–201
- ⁷ Vangerow B, Häfner D, Rueckoldt H et al. Effects of C1 inhibitor and r-SP-C surfactant on oxygenation and histology in rats with lavage-induced acute lung injury. *Intensive Care Med* 2001; 27: 1526–1531
- ⁸ Spragg RG, Smith RM, Harris K et al. Effect of recombinant SP-C surfactant in a porcine lavage model of acute lung injury. *J Appl Physiol* 2000; 88 (2): 674–681
- ⁹ Häfner D, Germann P-G. Dexamethasone enhances the activity of rSP-C surfactant but not of Exosurf in a rat model of the acute respiratory distress syndrome. *J Pharmacol Toxicol Methods* 1999; 42: 39–48
- ¹⁰ Germann P-G, Häfner D. A rat model of acute respiratory distress syndrome (ARDS): Part 2, influence of lavage volume, lavage repetition and therapeutic treatment with r-SP-C surfactant. *J Pharmacol Toxicol Methods* 1999; 41: 97–106
- ¹¹ Germann P-G, Kemkowski J, Hauschke D et al. Intratracheally applied r-SP-C surfactant exhibits no anaphylactic shock reactions in a guinea pig model for acute lung hypersensitivity. *Exp Toxicol Pathol* 1999; 51: 495–505
- ¹² Häfner D, Germann P-G. Additive effects of phosphodiesterase 4 inhibition on effects of rSP-C surfactant. *Am J Resp Crit Care Med* 2000; 161: 1495–1500
- ¹³ Germann P-G. Das akute Atemnotsyndrom im Tiermodell unter Berücksichtigung verschiedener Therapieansätze. *Tierärztliche Hochschule Hannover: Habilitationsschrift*, 2001
- ¹⁴ Häfner D, Ibrahim M, Wollin L et al. Cyclooxygenase-inhibition enhances the effects of rSP-C surfactant therapy in a rat lavage model. *Exp-Toxicol Pathol* 2003; 55 (1): 59–68
- ¹⁵ Germann P-G, Häfner D. Experimental approaches for the treatment of the acute respiratory distress syndrome in a rat lavage model. *Rec Res Devel Resp Critical Care Med* 2001; 1: 161–179