

E. Köstler  
G. Hansel  
U. Wollina

## Dresdner Dermatologische Demonstration 2005 – zugleich Tagung der Sächsischen Dermatologischen Gesellschaft, 12. März 2005

Conference Report: Dresden Dermatology Demonstration 2005 – Meeting of the  
Saxonian Society of Dermatology, March 12, 2005

**Vorsitz:** Prof. Dr. med. U. Wollina

**Berichterstatter:** Prof. Dr. E. Köstler, Dipl.-Med. G. Hansel,  
Prof. Dr. U. Wollina

**Histopathologie:** Frau Dr. J. Schönlebe, PD Dr. G. Haroske

**Klinische Fotodokumentation:** Frau R. Herz

### Linezolid-Therapie des foudroyanten nekrotisierenden Erysipels

A. Gemmeke, K. Hohaus

#### Anamnese

Die 30-jährige Patientin stellte sich mit akut schmerzhafter Blasenbildung, Schwellung und Rötung am linken Fuß und Unterschenkel vor. Zudem klagte sie über Übelkeit, Erbrechen und Fieber bis 38,2 °C. Es bestanden keinerlei Vorerkrankungen und keine Hinweise auf eine Immundefizienz.

#### Hautbefund

Der gesamte Vorfuß und distale Unterschenkel rechts zeigten sich überwärmt, geschwollen und entzündlich gerötet. An der Außenseite des rechten Unterschenkels sahen wir mit klarer Flüssigkeit prall gefüllte Blasen, an den Zehen ältere, z.T. schon zerstörte Blasen. Inguinal rechts waren druckdolente Lymphknoten palpabel.

#### Labor und Mikrobiologie

Leukozytose von 27,8 Gpt/l, BSG 104 mm/h, CRP 429,5 mg/l.  
Wundabstrich: Pseudomonas aeruginosa sehr viel, Staphylococcus aureus viel.

#### Bildgebende Diagnostik

In der Sonografie des rechten Fußes und Unterschenkels konnte keine Fluktuation beobachtet werden. Dopplersonografisch wurden die periphere arterielle Verschlusskrankheit, eine Thrombose oder Varikose ausgeschlossen. Im MRT des rechten Fußes zeigte sich kein Anhalt für einen tiefer gelegenen Abszess oder eine Osteomyelitis.

#### Therapie und Verlauf

Initial Antibiose mit Penicillin G 8-stündlich mit 10 Mega IE i.v. Nach Eingang der mikrobiellen Befunde Wechsel zu Cefotiam i.v. 2 g 2×/d. Dennoch bildete sich das Fieber nicht zurück, das blasige Areal am Vorfuß dehnte sich aus und wurde nekrotisch (Abb. 1). Wegen des foudroyanten Verlaufs entschieden wir uns für das Reserve-Antibiotikum Linezolid (Zyvoxid®) 600 mg alle 12 Stunden i.v. Das führte prompt zum Fieberabfall und zum Rückgang der klinischen und laborchemischen Entzündungszeichen sowie zum langsamen Abschwollen des Beines. Nach fünf Tagen konnte auf orale Gabe des Antibiotikums gewechselt werden, die nach 10-tägiger Gabe beendet wurde. Nach Beherrschung der schweren Infektion wurde in subkutaner Infiltrationsanästhesie die große Nekrose am Fuß abgetragen. Nach Wundbettpräparation mit Débridement, transdermalen CO<sub>2</sub>-Sufflation und silberhaltigen Wundauflagen (Abb. 2) erfolgte in Narkose die Deckung des Defektes mittels Spalthaut vom Oberschenkel. Das Transplantat heilte komplett ein (Abb. 3).

#### Kommentar

Nekrotisierende Verlaufsformen eines Erysipels sind relativ selten. Wichtigste mögliche Risikofaktoren für einen nekrotisierenden Krankheitsverlauf sind die Erysipellokalisierung an den unte-

#### Institutsangaben

Hautklinik am Krankenhaus Dresden-Friedrichstadt

#### Korrespondenzadresse

Prof. Dr. E. Köstler · Hautklinik am Krankenhaus Dresden-Friedrichstadt, Städtisches Klinikum ·  
Friedrichstraße 41 · 01067 Dresden · E-mail: Koestler-Er@khdf.de

#### Bibliografie

Akt Dermatol 2005; 31: 401–409 © Georg Thieme Verlag KG Stuttgart · New York  
DOI 10.1055/s-2005-861442 · ISSN 0340-2541

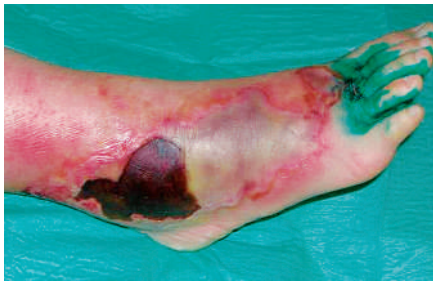

Abb. 1 Rechter Fuß mit zunehmender Nekrose trotz Penicillintherapie.

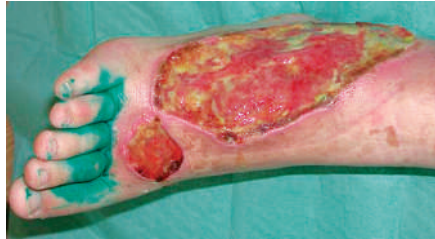

Abb. 2 Rechter Fuß nach Wunddebridement und transdermaler CO<sub>2</sub>-Sufflation.

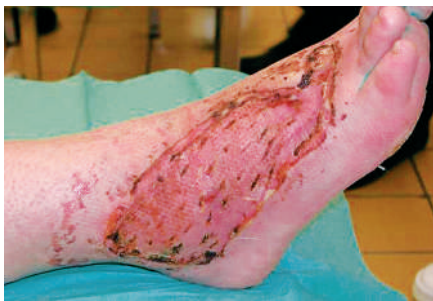

Abb. 3 Rechter Fuß nach Spalthauttransplantation.

ren Extremitäten sowie vorbestehende Leber- und Nierenerkrankungen. Diabetes mellitus ist dagegen wahrscheinlich von niedrigerer Signifikanz als bisher vermutet. Die wichtigste Differenzialdiagnose ist die Phlegmone. Hierbei handelt es sich um eine purulente und suppurative Entzündung, die das subkutane Gewebe befällt. Am häufigsten sind *S. pyogenes* oder *S. aureus* als Erreger zu identifizieren. Gangrän, metastatische Abszesse und Sepsis können den Verlauf komplizieren [3]. Häufigster Erreger des Erysipels sind beta-hämolyisierende Streptokokken. Zu den seltenen Erregern zählt *P. aeruginosa*.

Die systemische Antibiose ist notwendig. Mittel der 1. Wahl ist Penicillin G. Die intravenöse Gabe ist besonders anfänglich der oralen Gabe vorzuziehen, da rascher und sicher ausreichende Wirkspiegel erzielt werden. Alternativ können, insbesondere dann, wenn außer Streptokokken andere Erreger nicht ausgeschlossen werden können, Cephalosporine eingesetzt werden. Bei schweren Verlaufsformen oder bei Therapieresistenz wird der Einsatz von Reserveantibiotika wie Vancomycin, Rifampicin, Teicoplanin oder Linezolid (Zyvoxid®) empfohlen.

Linezolid ist das erste zugelassene Antibiotikum der neuen Klasse der Oxazolidinone, die zu den reversiblen nichtselektiven Monoaminoxidase-Hemmern zählen. Linezolid gehört zu den Reserveantibiotika, die bei Methicillin- und Vancomycin-resistenten Infektionen eingesetzt werden können. Typische Indikationen sind unter diesem Aspekt schwere Haut- und Weichteilinfektionen, pulmonale und intraabdominale Infektionen sowie Infektionen der ableitenden Harnwege und chronische Knocheninfektionen [1,2].

Nach Abheilung der Lokalinfektion ist beim nekrotisierenden Erysipel mit beginnender Granulation eine operative Deckung der Defekte mittels Hauttransplantation anzustreben.

## Literatur

- <sup>1</sup> Bonnetblanc JM, Bedane C. Erysipelas: recognition and management. *Am J Clin Dermatol* 2003; 4: 157 – 163
- <sup>2</sup> Raghavan M, Linden PK. Newer treatment options for skin and soft tissue infections. *Drugs* 2004; 64: 1621 – 1642
- <sup>3</sup> Smolle J, Kahofer P, Pfaffentaler E, Kerl H. Risikofaktoren für das Auftreten von lokalen Komplikationen beim Erysipel. *Hautarzt* 2000; 51: 14 – 18

## Polyarteriitis nodosa cutanea benigna

A. Laumanns, T. Krauß

### Anamnese

Seit etwa einem Jahr bestehen bei dem 69-jährigen Patienten an beiden Unterschenkeln stark schmerzhafte, hämorrhagische Ulzerationen und blau-livide, blitzartige Figuren. Keine Allgemeinsymptomatik, kein Fieber, keine Myalgien oder Arthralgien. Bisherige Therapie mit 20 mg Prednisolon p. o. täglich.

### Hautbefund

An beiden Unterschenkeln multiple kleine, bizarr konfigurierte, hämorrhagische Ulzera mit wie ausgestanzt wirkenden Rändern, in der Umgebung blau-livide Erytheme mit blitzartigen Figuren (Abb. 4).

### Laborparameter

CRP 30,3 mg/l, BSG 22 mm/h. Blutbild, Urin-, Nieren-, Leberwerte, TPHA, Cardiolipin-Antikörper, ANA, c-ANCA, p-ANCA, C3, C4, Gesamtkomplement, zirkulierende Immunkomplexe, Serumelektrophorese, alpha-Fetoprotein, CEA, CA 19 – 9 und PSA lagen im Normbereich bzw. waren negativ.

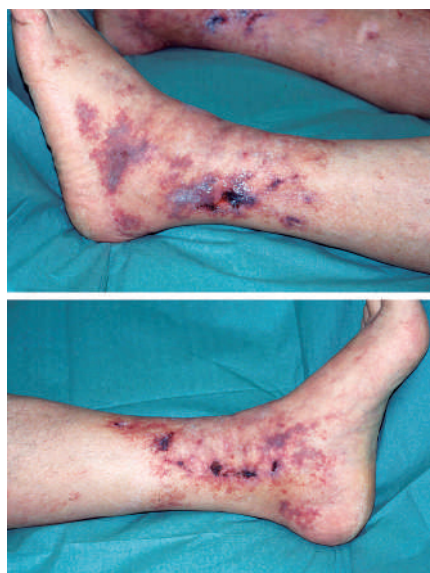


Abb. 4 Blitzartige Figuren und Nekrosen der Unterschenkel bei Polyarteriitis nodosa cutanea benigna.

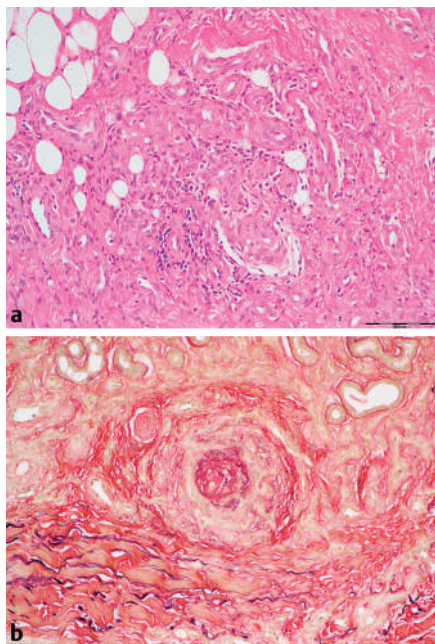


Abb. 5 Vaskulitis mittelkalibriger Arterien mit Thrombus: **a** Übersicht (HE), **b** Detail.

### Bildgebende Diagnostik, EMG/ENG

Röntgen Thorax, Sonografie des Abdomens, Spiegelung des Augenhintergrundes, arterieller Doppler, EKG und urologische Untersuchung ergaben keinen Hinweis für eine Systembeteiligung. EMG/ENG: Neurologisch leichte axonale Neuropathie der unteren Extremitäten.

### Histologie

Perivaskulär lymphomonozytoide entzündliche Infiltrate mit wenigen Eosinophilen und Mastzellen. Kleinkalibrige Arterien mit verbreiteter kernreicher Wand mit Endothel- und Spindelzellproliferaten, plombenartig verschlossener Lichtung und Destruktion elastischer Fasern (Abb. 5 a, b). Keine fibrinoiden Gefäßwandnekrosen. Keine Leukozytoklasie.

### Therapie

Initial 50 mg Prednisolon p.o. täglich, Reduktion bis zur Entlassung auf 30 mg täglich. Gleichzeitig 3 × täglich 50 mg Azathioprin und gegen die Schmerzen Indometacin 2 × 75 mg täglich. Lokal für die Unterschenkel Betamethason-V-Creme 0,1% sowie fusidinsäurehaltige Creme, für die Ulzera Kalziumalginatgel unter dünnem Polyurethanschaumstoff und tägliche Kompressionsbandagierung. Bei ambulanter Vorstellung nach dreimonatiger Therapie rechtsseitig komplette Abheilung, links postinflammatorische Hyperpigmentierung mit einzelnen Erosionen unter 50 mg Azathioprin und 10 mg Prednisolon umtäglich, nahezu schmerzfrei. Umstellung auf 100 mg Azathioprin und 5 mg Prednisolon täglich.

### Kommentar

Die Polyarteriitis nodosa cutanea benigna ist eine auf die Haut beschränkte schmerzhaft-nekrotisierende Arteriitis mit nur geringer oder fehlender anderweitiger Allgemeinsymptomatik. Die Erkrankung verläuft chronisch und schubweise. Charakteristisch sind livedoartige Hautveränderungen im Bereich der Streckseiten der unteren distalen Extremitäten, ebenso wie druckschmerzhafte Knoten, Nekrosen und bizarr geformte Ulzera. Neuropathien kommen vor [4,5]. Die Diagnose wird histolo-

gisch und nach Ausschluss von Organbeteiligungen gestellt. Im akut entzündlichen Stadium finden sich in den mittleren Arterien fibrinoide Nekrosen aller Wandschichten, später Durchsetzung der Gefäßwände mit Neutrophilen und Eosinophilen. Im Verlauf kann es zu thrombotischen Verschlüssen kommen, die narbig umgewandelt werden [2].

Zwar ist die Entwicklung einer systemischen Polyarteriitis nodosa die Ausnahme, jedoch sollte eine Systembeteiligung, vor allem von Nieren, Gastrointestinaltrakt und Herz, ausgeschlossen werden [1,3,5]. Therapeutisch wirken Kortikosteroide in mittelhoher Dosierung, ggf. in Kombination mit Azathioprin.

### Literatur

- 1 Bauza A, Espana A, Idoate M. Cutaneous polyarteriitis nodosa. Br J Dermatol 2002; 146: 694–699
- 2 Daoud MS, Hutton KP, Gibson LE. Cutaneous periarteriitis nodosa: a clinicopathological study of 79 cases. Brit J Dermatol 1997; 136: 706–713
- 3 Kleemann D, Kempf W, Burg G, Hafner J. Cutaneous polyarteriitis nodosa. Vasa 1998; 27: 54–57
- 4 Maillard H, Szczesniak S, Martin L, Garot D, Machet MC, Machet D, Lorette G, Vaillant L. Cutaneous periarteriitis nodosa: diagnostic and therapeutic aspects of 9 cases. Ann Dermatol Venerol 1999; 126: 125–129
- 5 Trüeb RM. Kutanmanifestationen intern-medizinischer Erkrankungen: Purpura, Livedo, Pyoderma gangraenosum. Schweiz Rundsch Med Prax 2003; 92: 1479–1487

### Urtikaria-Vaskulitis mit Paraproteinämie

M. Gruner, F. Hahn

### Anamnese

Seit einem Jahr bemerkte die 64-jährige Patientin symptomlose umschriebene Rötungen, teilweise urtikariell, bevorzugt im Bereich beider Arme und Oberschenkel.

Acht Monate später traten erhebliche lumbalgiforme Beschwerden auf, weshalb Ibuprofen® verordnet wurde. Darunter kam es zur deutlichen Besserung auch der Hautveränderungen. Es bestehen ein chronischer Nierenschaden bei chronischer Pyelonephritis, eine euthyreote Struma, eine Hyperlipidämie sowie eine mittelgradige Osteochondrose L1 bis S1.

### Hautbefund

Erythematös-livide geldstückgroße Maculae, teilweise konfluierend, überwiegend diskret, im Bereich beider Arme und Oberschenkel, keine Quaddeln, übriges Integument unauffällig.

### Histologie

Haut: Diskrete Befunde einer leukozytoklastischen Vaskulitis kleiner oberflächlicher kutaner Gefäße (Abb. 6). Knochenmark: Repräsentative Knochenpunktionszylinder mit reaktiver Plasmazytose. Kein Anhalt für Plasmazytom im vorliegenden Material.

### Labor und Skelett-Röntgen

Paraproteine: Immunfixation IgA positiv, Leichtketten (kappa) positiv. Unauffällig waren IgG, IgM und IgE, Komplement, ANA, Kryoglobuline und Immunkomplexe. Im Skelett-Röntgen keine plasmazytom-typischen Knochendefekte.

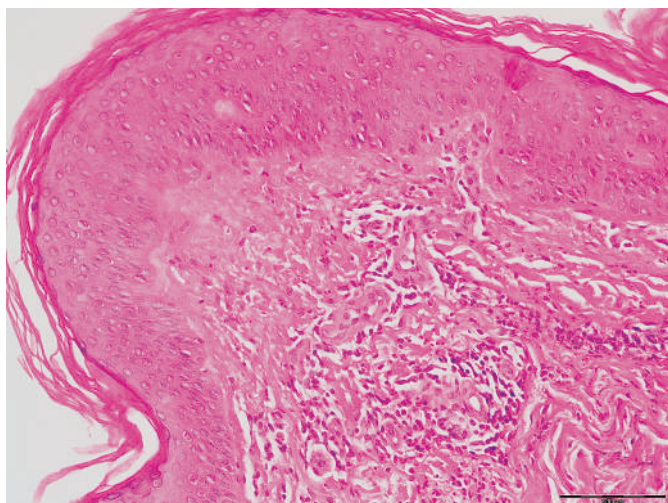


Abb. 6 Urtikaria-Vaskulitis – Histologie (HE).

### Therapie und Verlauf

Weiterhin Ibuprofen® in üblicher Dosierung, wobei aufgrund des Nierenschadens dieses keine Dauertherapie darstellen sollte. Alternativ oder zusätzlich Antihistaminika (Kombination H1/H2-Blocker), Kontrolluntersuchungen (u. a. Immunglobuline im Serum, ANA, Paraproteine, BSG).

### Kommentar

Paraproteine resultieren aus einer monoklonalen Proliferation von immunglobulin-sezernierenden B-Lymphozyten und sind mit einer Anzahl verschiedener Hauterkrankungen assoziiert. So ist die Kombination von monoklonaler IgM-Gammopathie, Urtikaria-Vaskulitis, rezidivierendem Fieber und Knochenschmerzen als Schnitzler-Syndrom bekannt. Manifeste IgA-Myelome sind neben der (hier selten beschriebenen) Urtikaria-Vaskulitis z. B. assoziiert mit Mb. Schönlein-Henoch, Erythema elevatum et diutinum oder Sweet-Syndrom. Zur Pathogenese der Leukozytoklasie bei monoklonalen Gammopathien gibt es verschiedene Hypothesen, wie beispielsweise Komplementaktivierung durch IgA, IgA-Antikörper, Hyperviskosität, Kryoglobulinämie und Ablagerung zirkulierender Immunkomplexe [1–3].

### Literatur

- Highet AS. Urticarial vasculitis and IgA myeloma. *Br J Dermatol* 1980; 102: 355–358
- Wagner G, Niemeyer U. Urtikaria-Vaskulitis mit Arthralgien, nekrotisierender Appendizitis und rezidivierender Colitis sinistra. *Akt Dermatol* 1993; 19: 250–254
- Zang Y, Morita E, Matsuo H, Ueda D, Dekio S. Urticarial erythema associated with IgA myeloma. *J Dermatol* 2004; 31: 661–665

### Typ-IV-Allergie auf Artecain

I.-S. Schulze, K. Hohaus

#### Anamnese

Bei der 44-jährigen, seit 24 Jahren als Hebamme beschäftigten Patientin wurde 2001 eine Wurzelspitzenresektion mit unbekanntem Lokalanästhetikum problemlos durchgeführt. Im letzten Jahr erfolgte eine Zahnextraktion wieder in Lokalanästhesie. Verwendet wurde diesmal Artecain (Ultracain®). Am nächsten

Morgen beobachtete die Patientin ein juckendes Exanthem am Hals.

### Allergologische Befunde

Spezifisches IgE (CAP-FEIA): Birkenpollen, Beifußpollen, Ananas, Avocado, Kiwi, Penicilloyl G, Penicilloyl V, Ficus spp., Latex alles negativ: CAP-Klasse 0 (< 0,35 KU/l). Gesamt-IgE 4 KU/l.

Epikutan-Test: Lokalanästhetika-Reihe (Tetracain, Cinchocain, Lidocain, Procain, Polidocanol) negativ nach 24, 48, 72 und 92 h. Artocain 1% in NaCl-Lösung negativ nach 24 h, + nach 48 h, und ++ nach 96 h.

Prick-Test: 1. NaCl-Kontrolle negativ nach 20 min, Histamin-Kontrolle 5/22\*, 2. Latex-Testlösungen von 5 verschiedenen Herstellern und Ficus-Saft negativ nach 20 min und 24 h (Tab. 1)

Intrakutan-Test: Alle oben aufgeführten Präparate außer Artocain nach 20 min und 24 h negativ, Testung erfolgte 1 : 10 verdünnt in NaCl und pur. Auf die Intrakutan-Testung von Artocain wurde wegen der ausgeprägten Prick-Testreaktion verzichtet.

Tab. 1 Ergebnisse der Pricktestung

Pricktestung	Lokalanästhetika	20 min/24 h
Procain-Amp. 1 %		negativ
Prilocain 1 %	= Xylonest®	negativ
Mepivacain 1 %	= Scandicain®	negativ
Ropivacain 0,2 %	= Naropin®	negativ
Lidocain-Amp. 1 %		negativ
Bupivacain 0,5 %	= Carbostesin®	negativ
Artocain 1 %	= Ultracain®	negativ/++ und nach 5 Tagen nässende Ekzemherde an den Kontaktstellen mit Juckreiz (Abb. 7)

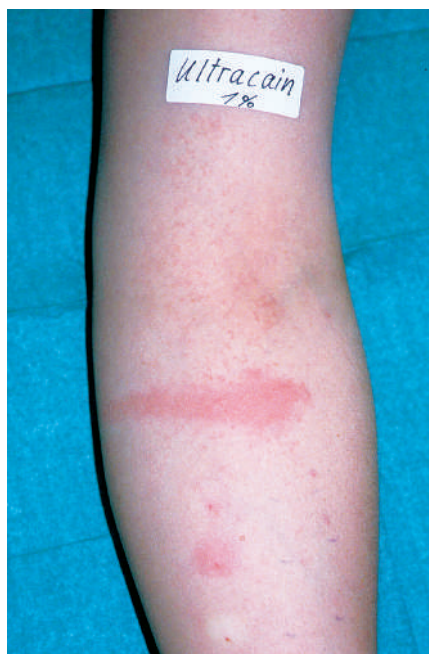

Abb. 7 Verzögerte Pricktest-Reaktion nach 24 h auf Artocain mit ekzematöser Reaktion in der Ablaufspur.

Subkutaner Expositionstest: Als Alternativpräparat wurde Lidocain 0,1% verwendet. Die Patientin hat insgesamt 3,6 ml Lidocain reaktionslos toleriert.

### Therapie und Verlauf

Lokalbehandlung mit Dermatop-Salbe® bis zur Abheilung der Ekzemherde. Ein Allergiepass mit Information über die bestehende Allergie und das Ergebnis der Expositionstestung, d.h., die Möglichkeit der Anwendung von Lidocain, wurde ausgestellt.

### Kommentar

Obwohl Lokalanästhetika zu den am häufigsten angewendeten Arzneistoffen gehören und für die chirurgische sowie zahnärztliche Praxis unentbehrlich sind, werden doch selten allergische Reaktionen darauf nachgewiesen. Pseudoallergische und Intoleranzreaktionen, wie sie z.B. bei adrenalinhaltigen Präparaten durch beigefügte Sulfite oder Parabene ausgelöst werden können, sollten ausgeschlossen werden [1]. Ebenso ist ein Fall bekannt, bei dem das vermeintliche allergische Angioödem der oberen Atemwege nach Articain-Injektion durch einen bis dahin bei der Patientin nicht diagnostizierten C1-Esterase-Inhibitor-Mangel verursacht war [7]. Sehr selten wurde das Auftreten eines fixen Arzneimittelexanthems [5] oder einer Typ-I-Reaktion beschrieben. Allerdings ist bis heute der Nachweis von spezifischem IgE gegen Lokalanästhetika nicht erbracht [6]. Deshalb ist schwer zu beurteilen, ob die bei unserer Patientin beobachtete erythematöse und später ekzematöse Reaktion auf Articain als reine Typ-IV-Reaktion anzusehen ist oder ob nach wiederholter Applikation eine systemische Reaktion zu erwarten wäre. Typ-IV-Reaktionen werden nach Anwendung der Esterverbindungen Procain und Tetracain häufiger beschrieben [2–4, 6], Articain gehört jedoch neben Bupivacain, Lidocain, Mepivacain, Prilocain u. a. zu den Amidverbindungen.

Auf Intrakutan-Test und subkutane Provokation [2] mit einer fraktionierten Vollwirkdosis Articain haben wir aus Sicherheitsgründen verzichtet, da außer dem schon angeführten Risiko der anaphylaktoiden Reaktion eine generalisierte hämatogene Streuung des Kontaktexzems zu befürchten war. Stattdessen wurde als Absicherung für eine später notwendige Lokalanästhesie der subkutane Expositionstest mit Lidocain durchgeführt. Das negative Testergebnis bestätigt die Angaben von verschiedenen Autoren über die fehlende Kreuzallergie zwischen einigen Präparaten aus der Amidgruppe (Articain, Lidocain, Mepivacain), woraus ihre gegenseitige Ersetzbarkeit bei entsprechender Sensibilisierung resultiert [1, 2, 4, 6].

### Literatur

- <sup>1</sup>Baluga JC, Casamayou R, Carozzi E, Lopez N, Anale R, Borges R, AE, Baez C, Cedres C, Guelfi C, Larossa H, Sassi R, Polero Y. Allergy to local anesthetics in dentistry. Myth or reality? *Allergol Immunopathol (Madr)* 2002; 30: 14–19
- <sup>2</sup>Bircher AJ, Messmer SL, Surber C, Ruffli T. Delayed-type hypersensitivity to subcutaneous lidocaine with tolerance to articaine: confirmation by in vivo and in vitro test. *Contact Dermatitis* 1996; 34: 387–389
- <sup>3</sup>Duque S, Fernandez L. Delayed-type hypersensitivity to amide local anesthetics. *Allergol Immunopathol (Madr)* 2004; 32: 233–234
- <sup>4</sup>Rader S, Pfeuffer P, Raith P, Bröcker EB, Trautmann A. Diagnostik und Reexposition bei Lokalanästhetika-Unverträglichkeit. *Allergologie* 2003; 10: 423–428
- <sup>5</sup>Kleinhaus M, Boer A, Kaufmann R, Boehncke WH. Fixed drug eruption caused by articaine. *Allergy* 2004; 59: 117

<sup>6</sup>Rueff F, Przybilla B. Lokalanästhetika-Unverträglichkeit. *Allergologie* 1997; 8: 385–392

<sup>7</sup>Wong DT, Gadsden JC. Acute upper airway angioedema secondary to acquired C1 esterase inhibitor deficiency: a case report. *Can J Anaesth* 2003; 50: 869–874

## Pachyonychia congenita Typ I (Jadassohn-Lewandowsky)

C. Wurbs, S. Schmidt

### Anamnese

24-jährige Patientin mit kongenitalen Nagelwachstumsstörungen aller Nägel. Zudem leidet die Patientin seit dem Kleinkindalter an einem chronischen „Handekzem“ mit Ausbildung derber Hyperkeratosen, Rhagaden und Erosionen, später auch an den Fußsohlen.

### Hautbefund

Orale Leukose insbesondere der Zunge. Handinnenflächen und Finger gerötet und groblamellös schuppig mit tiefen schmerzhaften Rhagaden und derber hyperkeratotischer Hautoberfläche. Beugeseitig konnte ein Übergang der ekzematoiden Hautveränderungen auf Handgelenk und Unterarm beobachtet werden. Plantar imponierten umschriebene hyperkeratotische Plaques an Fersen, Zehen und Fußballen. Alle 20 Nagelplatten waren hyperplastisch, dysmorph mit einzelnen Nagelabbrüchen (Abb. 8).

### Histologie

IV. Zehe rechts: Epidermis mit deutlich über das lokalisationstypische Maß hinausgehender Hyperplasie und Papillomatose mit Hypergranulose mit an mehreren Stellen nachweisbarer Vergrößerung der Keratohyalin granula sowie schwielenartig kompakter Hyperorthokeratose.

### Labor und Allergologie

Geringgradige mikrozytäre Anämie (Ery 4,12 Tpt/l, Hb 7,3 mmol/l, Hkt 0,36 l/l) sowie Thrombozytose (430 Gpt/l), BSG 31 mm/h, IgE 29,9 U/ml.

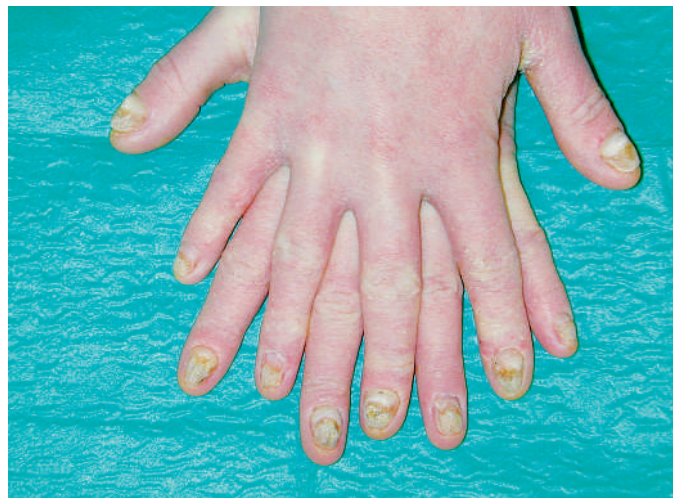

Abb. 8 Pachyonychia congenita mit verdickten, unregelmäßig aufgesplitteten Nägeln.

Erlanger-Atopie-Score nach Diepgen et al. 1991: 9 Punkte = atopische Hautdiathese unklar.

Epikutan-Test (Standardreihe, Salben und Emulgatoren) – keine Sensibilisierungen.

Minor-Schweißtest palmar und plantar unauffällig.

### Phoniatrie

Kehlkopf: verdickte Schleimhaut der Interaryregion mit weißlichen Auflagen; von Stimmstatus und Stroboskopie her Anhalt für funktionelle Dysphonie.

### Therapie und Verlauf

Wir behandelten symptomatisch die Hände mit Steinkohlenteer (Pix lithanthracis DAC 86), intermittierend steroidhaltige Externa unter Okklusion. Die Nagelveränderungen wurden durch Abschleifen geglättet. Die ekzematoiden Veränderungen besserten sich deutlich.

### Kommentar

Die Pachyonychia congenita ist eine seltene meist autosomal dominant vererbte Erkrankung mit variablem Phänotyp [1–3]. Charakteristisch sind hyperplastische dystrophe Nägel und Hyperkeratosen der Haut- und Schleimhaut. Feinstein et al. [2] unterscheiden nach dem klinischen Bild vier Typen der Pachyonychia congenita (Tab. 2).

Tab. 2 Typen der Pachyonychia congenita

Typ	Charakt. Symptome	Zusätzl. Symptome	Relative Prävalenz
I (Jadassohn-Lewandowsky)	Nagelhypertrophie und -dystrophie, palmoplantare Keratosen, folliculäre Keratosen, orale Leukoplakie		56,2%
II (Jackson-Lawler)	wie Typ I (orale Läsionen und Keratoderme sind selten)	Blasen palmar und plantar, Hyperhidrosis palmar und plantar, natale oder neonatale Zähne, Steatocystoma multiplex	24,9%
III (Schafer-Branauer)	wie Typ II	anguläre Cheilosis, korneale Dyskeratosis, Katarakt	11,7%
IV	wie Typ I, II, III	laryngeale Läsionen, Heiserkeit, mentale Retardierung, Haar-anomalien, Alopezie	7,2%

In molekularbiologischen Untersuchungen konnten Punktmutationen der Gene für Keratin 6a und 16 bei Typ I und Keratin 6b und 17 bei Typ II auf dem Chromosom 17 nachgewiesen werden. Die Veränderung der genannten Gene bewirkt die Bildung abnormer Keratintonofilamente [1]. Bei unserer Patientin ist höchstwahrscheinlich eine Spontanmutation auf Chromosom 17 für die Symptomatik verantwortlich, da die Familienanamne-

se unauffällig ist. Aufgrund der Klinik handelt es sich um eine Pachyonychia congenita Typ I.

### Literatur

- Caproni M, Fabbri P. Pachyonychia congenita. Orphanet Encyclopedia. November 2003. www.orphanet.de
- Feinstein A, Friedman J, Schewach-Millet M. Pachyonychia congenita. J Am Acad Dermatol 1988; 19: 705–711
- Wollina U, Fünfstück V, Schaarschmidt H, Henkel U, Knopf B. Pachyonychia congenita. Falldarstellung und histologisch-histochemische Befunde. Hautarzt 1990; 41: 557–561

### Morbus Morbihan

G. Hansel, B. Eichinger

### Anamnese

Vor fünf Jahren beobachtete die 47-jährige Patientin erstmals Schwellungen im Bereich der Oberlider. Seit einem Jahr sind deutliche Rötung und Schwellung an Wangen und Nasenrücken sowie Pustelbildung dazugekommen. Eine Beeinflussung der Hautveränderungen durch den Genuss scharfer Gewürze, heißer Getränke oder Alkohol hatte sie nicht bemerkt. UV-Licht führte nicht regelmäßig zur Verschlechterung des Hautbildes. Psychischer Stress löste eine Progredienz der Hautveränderungen aus.

### Hautbefund

Bei grobporiger und fettiger Haut fanden sich bei der klinischen Untersuchung an der Stirn, der Nase und den zentralen Wangenanteilen eine diffuse Rötung und derbe teigige Schwellungen mit einzelnen entzündlichen Papeln und Pusteln. Ober- und Unterlider waren ebenfalls geschwollen, Vergrößerung des Gesichtsreliefs (Abb. 9).

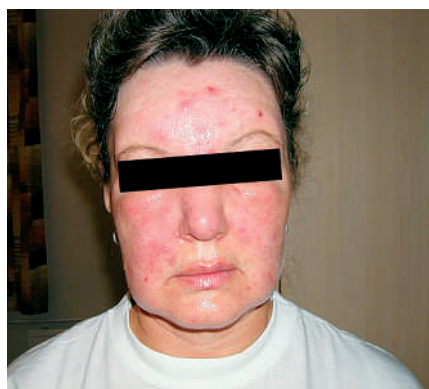

Abb. 9 Morbus Morbihan: Persistentes, teigig-induriertes Erythem der oberen Gesichtshälfte mit entzündlichen Papeln.

### Labor

Cholesterin 5,38 mmol/l; Triglyzeride 1,99 mmol/l; IgE 462 U/ml. BSG, Blutbild, Blutzucker, Leber- und Nierenwerte, HDL, LDL und Helicobacter-Atemtest im Normbereich, ANA negativ.

### Augenärztliches Konsil

Bis auf das Lidödem kein Anhalt für Mitbeteiligung der Augen.

## Therapie und Verlauf

Nach Ausschluss von Kontraindikationen wurde eine Behandlung mit Isotretinoin (Roaccutan®) 0,5 mg/kg KG in Kombination mit Prednisolon tgl. 20 mg eingeleitet. Prednisolon wurde innerhalb von 10 Tage ausgeschlichen. Lokal wurde morgens hydrophile Metronidazolcreme 1% NRF und abends hydrophile Zinkoxidpaste 40% mit Ammoniumbituminosulfonat 5% NRF verwendet. Adjuvant erfolgte tgl. eine manuelle Lymphdrainage. Darunter deutlicher Rückgang des Ödems und der Entzündungszeichen.

Aufgrund eines weiteren leichten Anstiegs des Cholesterols wurde ein Lipidsenker (Zocor®) ordiniert. Die tägliche Roaccutan-Dosis wurde von 40 mg auf 30 mg/d reduziert.

## Kommentar

Der französische Dermatologe Robert Degos beschrieb 1957 erstmals einen Patienten mit chronischer Schwellung und Erythembildung der oberen Gesichtshälfte und benannte diese Krankheit nach der südfranzösischen Landschaft Morbihan, aus der dieser erste Patient stammte [4].

Beim Morbus Morbihan handelt es sich am ehesten um eine Sonderform der Rosazea.

Die Induration ist unspezifisch und entwickelt sich auf dem Boden einer chronischen Entzündung. Zahlreiche Mastzellen in allen Etagen des Bindegewebes führen wahrscheinlich zur Fibrose, die sich als Induration manifestiert [1,2]. Gleichartige Hauterscheinungen wurden als chronisches Erythem und Ödem der oberen Gesichtshälfte, Lymphödem bei Rosazea bzw. persistierendes Gesichtsoedem bezeichnet [4].

Die Krankheit ist sehr selten, wird deshalb oft anfänglich fehldiagnostiziert und so die Behandlung verzögert. Die Therapie gestaltet sich schwierig und ist oft unbefriedigend. Antibiotika und Gamma-Interferon sind wirkungslos. In Einzelfällen führte Clofazimin (Lampren®) oder Thalidomid zu einer Besserung. Auch Glukokortikoide können für eine gewisse Zeit wirksam sein, sollten aber nur mit Isotretinoin gemeinsam verabreicht werden [1,2,4]. Auch die Kombination von Isotretinoin 0,2–0,5 mg/kg KG mit dem Mastzellblocker Ketotifen (Zaditen®) 1–2 mg tgl. wurde in Einzelfällen mit Erfolg verwendet [3].

## Literatur

- <sup>1</sup>Hölzle E, Jansen T, Plewig G. Morbus Morbihan – Chronisch persistierendes Erythem und Ödem des Gesichts. *Hautarzt* 1995; 46: 796–798
- <sup>2</sup>Jansen T, Plewig G. Morbus Morbihan. *Akt Dermatol* 1996; 22: 161–164
- <sup>3</sup>Mazzatenta C, Giorgino G, Rubegni P, de Aloe G, Fimiani M. Solid persistent facial oedema (Morbihan's disease) following rosacea, successfully treated with isotretinoin and ketotifen. *Br J Dermatol* 1997; 137: 1020–1021
- <sup>4</sup>Plewig G, Kligman AM. *Akne und Rosazea*. Berlin, Heidelberg, New York: Springer, 1994: 435–436

## Argyrose

H. Konrad, G. Kafka

## Anamnese

Die nunmehr 65-jährige Patientin litt seit Anfang der 60er-Jahre an Magenbeschwerden, die sie von 1965 bis 1992 mit Rollkuren behandelte, danach interne Therapie mit Gastractin®-Tropfen (enthalten kolloidales Silber) bis 1997. Pigmentierungen im Gesicht und an den Nägeln erstmalig 1997 bemerkt, Befund seitdem gleich bleibend. Aktuell keine interne Therapie.

## Hautbefund

Besonders periorifizial, aber auch in übriger Gesichtshaut diffuse schieferfarbene Hyperpigmentierung. Lunulae der Fingernägel grau verfärbt. Übriges Integument unauffällig.

## Histologie

In der Hautbiopsie zeigen sich feine schwärzliche Pigmentgranula in Schweißdrüsen-Basalmembranen und der Haarwurzelscheide (Abb. 10).

## Kommentar

Lokalisierte und generalisierte Argyrosen entstehen durch Ablagerung von metallischem Silber in der Dermis nach exogener Zufuhr. Lokale Argyrosen wurden nach Akupunktur beschrieben [4]. Noch gibt es auf dem deutschen Markt Medikamente, die kolloidales Silber enthalten. Auch in einigen Diätprodukten und Nahrungsergänzungsmitteln ist Silber enthalten [2].

Das klinische Bild ist durch eine blaugraue Hyperpigmentierung vor allem in lichtexponierten Arealen gekennzeichnet. Neben der Eigenfarbe der Silbergranula scheint auch die Zunahme der Melanosomen eine Rolle zu spielen. Die Silberablagerungen sind histologisch in der Basalmembran der Schweißdrüsen, an den elastischen Fasern des Stratum papillare und auch an den elastischen Fasern der Gefäßwände nachweisbar. Die Argyrose ist eine irreversible, nicht-toxische Dermatose [1,3].

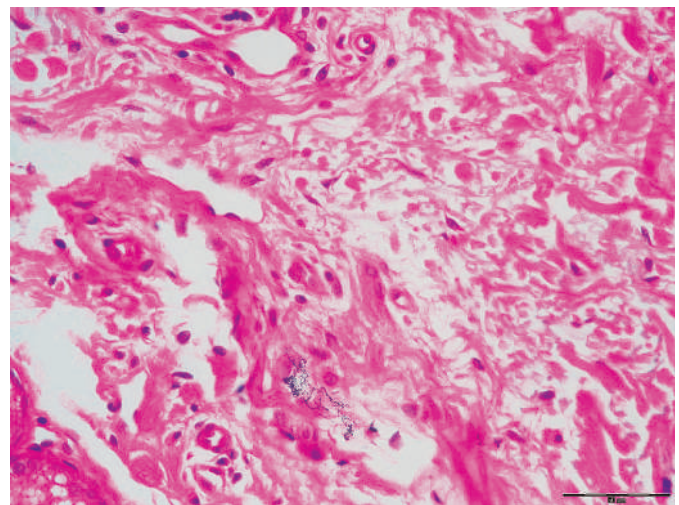


Abb. 10 Argyrose. Haarfollikel mit staubfeinen Ablagerungen von Silberpigment (HE).

## Literatur

- <sup>1</sup>Fung MC, Bowen DL Silver products for medical indications: risk-benefit assessment. *J Toxicol Clin Toxicol* 1996; 34: 119–126
- <sup>2</sup>Gulbranson SH, Hud JA, Hansen RC. Argyria following the use of dietary supplements containing colloidal silver protein. *Cutis* 2000; 66: 373–374
- <sup>3</sup>Rütter A, Brehler R, Schwarz T. Metalldermatosen II. *Hautarzt* 1996; 47: 400–409
- <sup>4</sup>Takeishi E, Hirose R, Hamasaki Y, Katayama I. Localized argyria 20 years after embedding of acupuncture needles. *Eur J Dermatol* 2002; 12: 609–611

## Osteogenesis imperfecta Typ I und Psoriasis vulgaris

A. Koch, W. Matz

### Anamnese

Seit früher Kindheit multiple Knochenfrakturen, die bereits bei geringsten Kontusionen auftraten. Im familiären Umfeld treten ähnliche Frakturhäufungen auf. Im Oktober 2004 kam es nach Gebrauch von Tiotropiumbromid (Spiriva®) wegen einer chronischen Bronchitis zur Exazerbation einer seit 33 Jahren bekannten Psoriasis vulgaris, daher Aufnahme in der Hautklinik.

### Allgemeinbefund

Patient mit gemindertem Allgemeinbefinden und leptosomem Habitus. Auffällig waren eine Deformierung des knöchernen Thorax sowie eine Kypho-Skoliose der Brustwirbelsäule, zudem ausgedehnte erythemato-squamöse Plaques (Abb. 11). Stahlblauer Farbton der Skleren (Abb. 12). *HNO*: Symmetrischer Hochtonverlust beidseits mit Abfall ab 2 kHz bis 60 dB.

### Röntgen

Zeichen einer strähnigen Osteoporose sowie eine Vertebra plana, Deckplattenimpressionen, Spondylosis deformans an BWS und LWS.

### Labor

CRP 7,3 mg/l, BSG 32 mm/h; Anti-Streptolysin-Titer 71,4 U/ml; 25-OH-Vitamin D<sub>3</sub> 51,9 ng/l; Ca 2,27 mmol/l; Phosphat 1,33 mmol/l. Molekulargenetik: Heterozygote Punktmutation c. 3975 G > A in Exon 50 des COL1A1-Gens.

### Histologie-Knochenbiopsie

Low-turnover-Osteoporose mit verminderter zellulärer Anzahl und Aktivität sowie deutlichem Volumendefizit und Struktur-schaden.

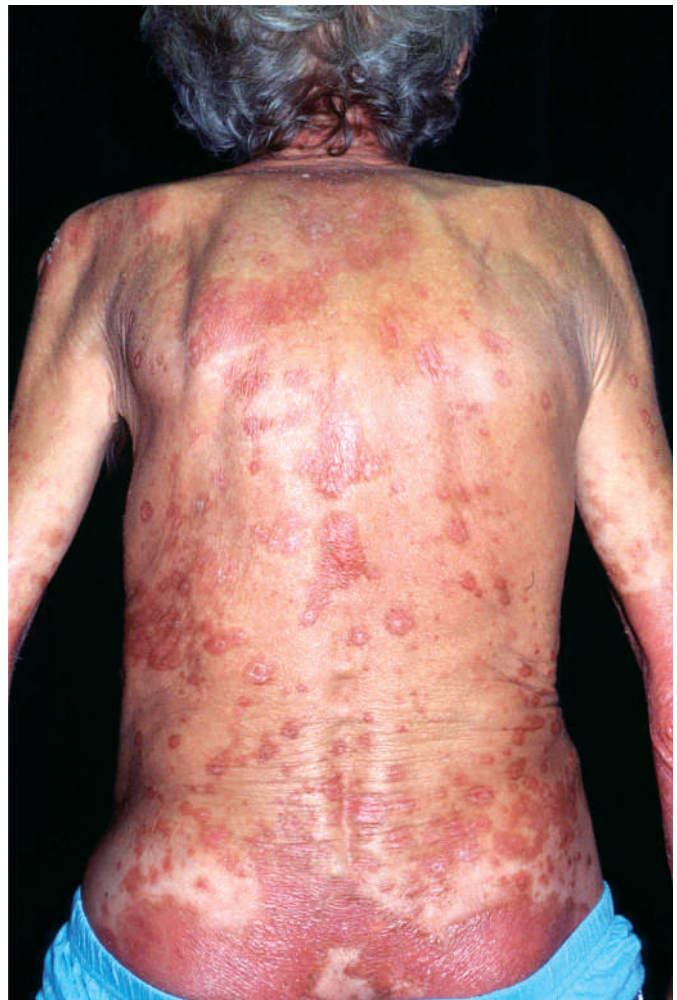

Abb. 11 Psoriasis bei Osteogenesis imperfecta mit zugehöriger Kypho-Skoliose.

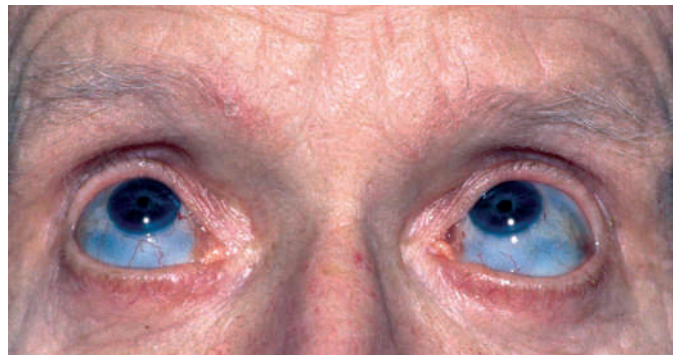


Abb. 12 Stahlblaue Skleren bei Osteogenesis imperfecta Typ I.



Tab. 3 4-Typen-Klassifikation der Osteogenesis imperfecta

OI Typ I	geringe Frakturhäufigkeit
OI Typ II	multiple intrauterine Frakturen normal proportionierter Körperbau, blaue Skleren
OI Typ III	zahlreiche Frakturen bei der Geburt
OI Typ IV	mäßige Frakturen, stärkerer Minderwuchs, weiße bis blassblaue Skleren, progressive Extremitätenverformungen
A	ohne Dentiogenesis imperfecta
B	mit Dentiogenesis imperfecta

### Kommentar

Bei der Osteogenesis imperfecta handelt es sich um eine Krankheitsgruppe, deren gemeinsames und zugleich auffälligstes Merkmal eine vermehrte Neigung zu Knochenbrüchen ist. Es handelt sich um eine seltene erbliche Störung. Die Ursachen sind vor allem ein Defekt des Kollagentyps 1 und eine Osteoblasteninsuffizienz. Die gestörte Knochenqualität führt zur erhöhten Brüchigkeit und zu Knochenverformungen. Charakteristischerweise nehmen die Frakturhäufigkeit und die Neigung zur Knochenverformung in der Pubertät ab, um im Erwachsenenalter

häufig zu erlöschen. Es gibt etwa 4000–6000 Betroffene in Deutschland. Fakultativ finden sich bläuliche Skleren, eine Dentinogenesis imperfecta, ein Hörverlust im Erwachsenenalter, überstreckbare Gelenke, muskuläre Hypotonie und Kleinwuchs. Die Einteilung der Osteogenesis erfolgt durch eine numerische 4-Typen-Klassifizierung. Diese Klassifikation orientiert sich an der Frakturhäufigkeit, Sklerenfarbe, dem Erbgang und der Prognose des Krankheitsbildes (Tab. 3).

Aufgrund der großen genetischen und klinischen Ausprägungsvariationen lässt sich jedoch in manchen Fällen eine genaue Zuordnung nicht oder nur unbefriedigend treffen.

Ein gehäuftes Auftreten der Osteogenesis imperfecta mit der Psoriasis wurde bisher nicht beschrieben und muss deshalb als zufälliges Zusammentreffen angesehen werden.

### Literatur

- Byers PH. Etiology of osteogenesis imperfecta: an overview of biochemical and molecular genetic analyses. *Connect Tissue Res* 1995; 31: 257–259
- Sillence DO, Morley K, Ault JE. Clinical management of osteogenesis imperfecta. *Connect Tissue Res* 1995; 31: S15–S21

## Buchbesprechungen

### An Atlas of Psoriasis

L. Fry

London: Taylor & Francis, 2004. 2. Auflage. 100 S., 118 Abb. Geb. 65 £. ISBN: 1842142372

Ein wunderbarer, gediegener Atlas zur Psoriasis wurde von Lionel Fry, Altmeister der englischen Dermatologie, 2004 aufgelegt und liegt nun, eingebettet in die Enzyklopädie visueller Medizin, schon in der 2. Auflage vor. Hundert Seiten und 118 prächtige Abbildungen dienen dem alleinigen Zweck, uns die komplexe Krankheit der Schuppenflechte vertraut zu machen und in ihrer Vielfalt zu erschließen. Es ist gelungen!

Kurze Texte zur Epidemiologie, Prognose, Genetik, Ätiologie, Pathogenese, Klinik und Therapie umrahmen die faszinierende Folge der Farbbildungen und Schemata, welche zum Verweilen und Vertiefen einladen. Das Bildhafte in der Dermatologie kommt ausgezeichnet zur Geltung und wird, gleichsam durch sich selbst, gerechtfertigt.

Ein empfehlenswerter Bildatlas mit Texten, knapper Literatur und reichem Register, welcher der Psoriasis würdigt und den Betrachter erfreut.

E. G. Jung, Heidelberg

### Lexikon der Kontaktallergene

B. M. Hausen, J. Brinkmann, W. Dohn

7. Ergänzungslieferung. München: ecomed Medizin, 2004. 108 S. ISBN 3-609-75628-4

1992 erschien erstmals das Lexikon der Kontaktallergie von Hausen-Brinkmann-Dohn als Loseblattwerk. Nun liegt die 7. Ergänzungslieferung von 12/2004 vor. Die Lieferung befasst sich mit technischen Regeln für Gefahrenstoffe (TRGS) 87 mit einem Verzeichnis sensibilisierender Stoffe inkl. Begründungen. Abgehandelt werden 44 Stoffe, sowohl definierte chemische Stoffe als auch pflanzliche und tierische Stäube. Gebracht werden Vorkommen, arbeitsmedizinische und experimentelle Daten, Bewertung und Literatur. Erwähnt werden Atemwegserkrankungen und Hauterkrankungen. Im zweiten Abschnitt finden sich die Leitlinien der Deutschen Kontaktallergie-Gruppe (DKG) zur Durchführung der Epikutanteste mit Kontaktallergenen: Beurteilung der Epikutantestreaktion ICDRG (17), Indikation, Einschränkungen, Technik der Methode, Relevanz, Anamnese und Aufklärung des Patienten.

G. Brehm, Ludwigshafen