

Zusammenfassung

Bislang sucht maximal ein Drittel aller Personen mit kosmetischen Haarproblemen den Dermatologen auf – meist erst nach erfolgloser Konsultation von Frisören, Drogisten und Apothekern. Dermatologen werden von den Betroffenen derzeit eher selten als kompetente Ansprechpartner bei geringfügigeren Veränderungen von Haar und Kopfhaut eingeschätzt. Dennoch sollten sich Dermatologen mit den entsprechenden Techniken zur Untersuchung von Haarschaft und Kopfhaut (klinische Untersuchung, Haarschaftmikroskopie, Dermoskopie) vertraut machen und über dermokosmetische Produkte gut informiert sein, um betroffene Patienten hinsichtlich der geeigneten Haarpflege beraten zu können. Haarkosmetika spielen eine wichtige Rolle, um Schönheit und Qualität der Haare zu verbessern und um die medizinische Behandlung von Haar- und Kopfhautproblemen zu unterstützen.

Abstract

So far only one third of persons with cosmetic hair problems consult dermatologist, often after unsuccessful consulting of coiffeur or apothecaries. Dermatologists rarely are assessed from this group as a competent contact person. However dermatologists should acquaint oneself with examination techniques of hair shaft and scalp (clinical examination, hair shaft microscopy, dermoscopy) and be informed of dermocosmetic products to be able to advise their patients in terms of appropriate hair care. Hair cosmetics play an important role to improve quality and beauty of hair as well as to support medical treatment of hair- and scalp-disorders.

Einleitung

Beim Menschen ist die Bedeutung des Haarkleides weit über seine ursprüngliche Funktion, nämlich Schutz vor Kälte und UV-Strahlung, hinausgewachsen. Das Kopfhaar ist ein wichtiger Bestandteil des äußeren Erscheinungsbildes, das Attraktivität, Vitalität und Jugendlichkeit vermitteln soll und auf dessen Pflege daher häufig viel Zeit und Mühe verwendet wird. Dementsprechend bedeuten Probleme an Haar und Kopfhaut für zahlreiche Personen einen enormen Leidensdruck. Erste Ansprechpartner für Betroffene sind in der Regel Frisör, Drogist und/oder Apotheker (Abb. 1); erst danach wird bei ausbleibender Besserung der Dermatologe aufgesucht. Er sollte daher in der Lage sein, die ver-

schiedenen Haarerkrankungen und kosmetischen Haarprobleme differenzialdiagnostisch zu unterscheiden und die geeignete Behandlung einzuleiten. Daher sollte die kosmetische Industrie Dermatologen umfassend über ihre Produkte informieren, sodass diese ihre Patienten gezielt beraten können.

Diagnostik bei Störungen von Haar und Kopfhaut

Viele Haarprobleme lassen sich diagnostisch bereits durch eine genaue Anamnese mit gezielten Fragen zu Haarpflegeprodukten einordnen. Daran schließt sich die klinische Untersuchung mit Inspektion des Kapillitiums an [1]. Haarschaftsveränderungen

Korrespondenzadresse
Prof. Antonella Tosti, M. D. · Department of Dermatology, University of Bologna, Italy ·
E-mail: tosti@med.unibo.it

Bibliografie
Akt Dermatol 2005; 31, Supplement 1: S 17–S 19 © Georg Thieme Verlag KG Stuttgart · New York
DOI 10.1055/s-2005-861279 · ISSN 0340-2541

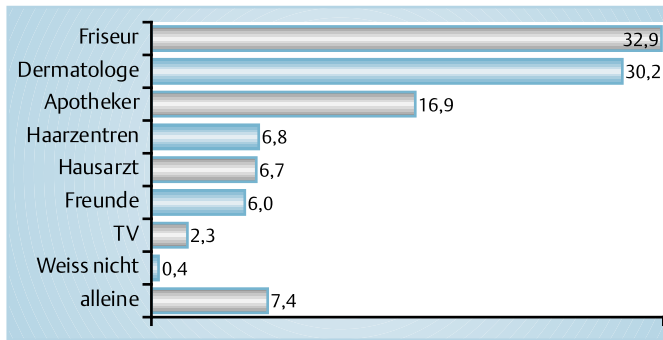


Abb. 1 Ein Drittel aller Betroffenen mit Haarproblemen konsultiert in erster Linie den Friseur.

sind in der Regel mikroskopisch mittels der Trichoscan-Methode rasch zu erkennen. Die Videodermoskopie erlaubt darüber hinaus auch die Speicherung der erhobenen Befunde.

Haarschaftanomalien

Haarprobleme sind häufig durch mangelhafte oder fehlerhafte Pflege des Kopfhaares bedingt. So lässt sich eine erhöhte Brüchigkeit der Haare, u. U. sogar eine Alopezie nicht selten auf aggressive Substanzen zurückführen, die bei Dauerwellen eingesetzt werden. Gelegentlich wird der Dermatologe mit grün schimmerndem Haar konfrontiert, das durch zu häufiges Färben verursacht wird. Diese Farbveränderung wird durch das in Färbeprodukten vorhandene Kupfer ausgelöst. Bei Frauen mit ohnehin dünnem und geschädigtem Haar kann das Kopfhaar nach langer Bettruhe, z. B. infolge einer Operation, in der Nackenregion verfilzen. Dieser Schaden ist jedoch rasch reversibel, sobald die andauernde Reibung von Kopfhaut und Haar gegen die Unterlage beendet wird.

Eine Trichonodosis, d. h. Ein- und Mehrfachverknötungen des Haarschaftes, kann sich bei stark gewelltem Haar, zu starkem Kämmen oder Toupieren oder auch nach langer Windexposition ausbilden [2]. Im Knotenbereich kann das Haar stark brüchig werden. Die Patienten sollten darauf hingewiesen werden, zu ruppige haarkosmetische Maßnahmen zukünftig zu unterlassen, um derartige Schäden zu vermeiden.

Zahlreiche Frauen klagen über Haarschäden, die sich bei genauerer Befragung auf äußere Einflüsse wie Baden in Meerwasser oder exzessive Anwendung von Haarkosmetika erklären lassen. Hierzu gehört zuvorderst die Trichorrhexis nodosa, die durch Defekte der Kutikula oder der interzellulären Zementsubstanz bedingt ist und mit einer erhöhten Schaftfragilität einhergeht [3]. Die Betroffenen klagen über trockenes, glanzloses und stumpf aussehendes Haar. Makroskopisch fallen weißliche Knötchen im Bereich der Haarschäfte auf. Wesentlich häufiger als die angeborenen Formen der Trichorrhexis nodosa (z. B. mit mentaler Retardierung und Argininsuccinylazidurie) sind erworbene Formen durch kontinuierliche Haarschädigung, z. B. nach ständigem Flechten der Haare oder durch intensive Sonneneinwirkung.




Abb. 2 Knäuelartige Kapillarschleifen in der Kopfhaut bei Psoriasis vulgaris [2].

Ebenfalls durch mechanische oder chemische Traumatisierung bedingt ist die Trichoptilosis (Haarspliss). Als Folge der zu intensiven Haarkosmetik spalten sich die meist langen Haare am distalen Ende pinselförmig auf. Eine spezifische Therapie gibt es weder bei Trichorrhexis nodosa noch bei Trichoptilosis. Wichtigste Maßnahme ist der schonende Umgang mit dem Kopfhaar unter Verzicht aggressiver haarkosmetischer Eingriffe wie Toupieren, Dauerwellen oder Färben.

Beim Luftblasenhaar handelt es sich um eine Anomalie des Haarschafts, die durch lichtmikroskopisch sichtbare, scharf abgegrenzte, unregelmäßig große Hohlkugeln im Haar charakterisiert ist. Diese Hohlräume sind Lufteinschlüsse, die durch zu heißes Föhnen verursacht wurden. Die Behandlung ist simpel: Bei sanftem Trocknen der Haare verschwinden diese Anomalien völlig.

Alopezieren

Bei etwa jedem zweiten Mann lichtet sich im Laufe seines Lebens das Haupthaar. Diese androgenetische Alopezie ist erblich bedingt und keine Krankheit [4, 5]. Auch 30 bis 50% aller Frauen neigen zu einer androgenetischen Alopezie, die sich nach der Menopause aufgrund der hormonellen Umstellung beschleunigen kann. Ein mikroskopisch gut erkennbares Charakteristikum bei der androgenetischen Alopezie sind peripiläre Verdickungen um die Haarfollikel, die mit dem Ausmaß der perifollikulären Entzündung korrelieren. Laut Untersuchungen der L'Oréal-Forschung sind diese Veränderungen als ungünstiger prognostischer Marker bei der androgenetischen Alopezie einzuschätzen [6]. Therapeutische Ansätze beim Haarausfall werden im anschließenden Beitrag dieses Supplements detailliert vorgestellt.

Anomalien der Kopfhaut

Eines der häufigsten Kopfhautprobleme ist die Schuppenbildung, von der rund 45% aller Personen, junge Männer sogar bis zu 50%, betroffen sind. Sehr oft klagen Personen mit Schuppenbildung gleichzeitig über eine juckende Kopfhaut.

Die Frage, ob eine starke Schuppenbildung durch eine Psoriasis oder eine seborrhoische Dermatitis bedingt ist, lässt sich zuverlässig durch die mikroskopische Untersuchung der Kopfhaut beantworten. Bereits bei 20-facher Vergrößerung fallen in der Kopfhaut vaskuläre Veränderungen auf: Charakteristisch für die Psoriasis sind knäuelartige Kapillarschleifen, die sowohl in den Kopfhautregionen ohne als auch mit Schuppenbildung lokalisiert sind (Abb. 2). Diese Kapillarknäuel fehlen bei der seborrhoischen Dermatitis völlig. Hier finden sich vielmehr typischerweise Teleangiektasien als vaskuläre Anomalien.

Farbveränderungen der Kopfhaut bei Frauen sind häufig und werden in der Regel durch unprofessionelles Färben der Haare verursacht: Wird das Färbeprodukt nach der Anwendung nicht sorgfältig ausgespült, kann die Pigmentierung über mehrere Wochen lang in der Kopfhaut verbleiben. Den Patientinnen sollte daher geraten werden, ihre Haare nach dem Färbeprozess mehrfach gründlich zu waschen, um derartige Veränderungen in der Zukunft auszuschließen. Ob die Pigmentablagerung in der Kopfhaut auch eine Rolle beim Haarausfall spielt, ist bislang ungeklärt.

Literatur

- ¹ Itin PH. Hair shaft anomalies. *Schweiz Rundsch Med Prax* 1997; 86: 982–986
- ² English DT, Jones HE. Trichonodosis. *Arch Dermatol* 1973; 107: 77–79
- ³ Rogers M. Hair shaft abnormalities: Part I. *Australas J Dermatol* 1995; 36: 179–184
- ⁴ Hoffmann R, Happle R. Current understanding of androgenetic alopecia. Part I: etiopathogenesis. *Eur J Dermatol* 2000; 10: 319–327
- ⁵ Hoffmann R, Happle R. Current understanding of androgenetic alopecia. Part II: clinical aspects and treatment. *Eur J Dermatol* 2000; 10: 410–417
- ⁶ Deloche C, de Lacharriere O, Misciali C, Piraccini BM, Vincenzi C, Bastien P, Tardy I, Bernard BA, Tosti A. Histological features of peripilar signs associated with androgenetic alopecia. *Arch Dermatol Res* 2004; 295: 422–428
- ⁷ Deloche C, de Lacharriere O, Misciali C, Piraccini BM, Vincenzi C, Bastien P, Tardy I, Bernard BA, Tosti A et al. Histological features of peripilar signs associated with androgenetic alopecia. *Arch Dermatol Res* 2004; 295: 422–428