

O. Inhoff¹
H. Röckmann^{1,2}
S. Finger³
D. Schadendorf^{1,2}
S. Goerdt¹

Mastozytosen – Diagnostik, Klassifikation, Therapie, aktuelle pathophysiologische Ansätze

Eine Falldarstellung verbunden mit einer Literaturübersicht

Mastocytoses – Diagnosis, Classification, Treatment, Current Views on Pathophysiology: Case Report and Review of Literature

Zusammenfassung

Mastozytosen sind eine heterogene Krankheitsgruppe, deren klinisches Spektrum vom umschriebenen Mastozytom bis zur Mastzellenleukämie reicht. Den unterschiedlichen Formen gemeinsam ist eine pathologische Anhäufung von Mastzellen im betroffenen Gewebe. Die Urticaria pigmentosa stellt die weitaus häufigste Manifestationsform der Mastozytosen dar, wobei sie als rein kutane Form oder im Rahmen einer systemischen Mastozytose auftreten kann. Die Assoziation der Urticaria pigmentosa mit systemischen Formen der Mastozytose nimmt hierbei mit zunehmender Malignität ab. Neuere Untersuchungen legen nahe, dass bei mehr als 50% der Erwachsenen mit Urticaria pigmentosa eine systemische Beteiligung, meist in Form eines Knochenmarksbefalls, vorliegt. In der Regel ist die Diagnose *Urticaria pigmentosa* aufgrund des typischen klinischen und histologischen Bildes leicht zu stellen. In dieser Arbeit soll auf die Notwendigkeit einer genauen diagnostischen Einordnung gemäß der aktuellen WHO-Klassifikation und die sich daraus ergebenden therapeutischen Möglichkeiten und die Prognose eingegangen werden. Dabei ist von besonderer Wichtigkeit, dass der bei den adulten Mastozytosen fast obligat mutierte c-kit Rezeptor gegenüber dem c-kit Inhibitor Imatinib resistent ist. Nur die adulten systemischen Mastozytosen mit Hypereosinophilie und dem *FIP1L1-PDGFR*A Fusionsprotein sind Imatinib-sensibel.

Abstract

Mastocytoses are a heterogeneous group of diseases with a clinical spectrum ranging from localized mastocytoma to generalized forms such as mast cell leukemia. A pathological increase of mast cells in the tissue involved is common to all forms of mastocytosis. The most frequent clinical manifestation of mastocytosis is *urticaria pigmentosa*, which may occur confined to the skin or represent a symptom of systemic mastocytosis. The frequency of *urticaria pigmentosa* in systemic mastocytosis is inversely related to increasing malignancy. Recent studies suggest that in more than 50% of adult patients, urticaria pigmentosa is associated with systemic involvement, mainly bone marrow infiltration. *Urticaria pigmentosa* is usually easy to diagnose due to the typical clinical and histological findings. Here we discuss the importance of a correct diagnosis and classification according to current WHO standards as well as the therapeutic options and the prognosis of the disease. It is important that the c-kit receptor, which is present in its mutated form with high frequency in adult mastocytosis, is resistant against the c-kit inhibitor imatinib. The systemic adult mastocytoses with hypereosinophilia and *FIP1L1-PDGFR*A rearrangement are the only imatinib sensitive forms.

Institutsangaben

¹ Klinik für Dermatologie, Venerologie und Allergologie, Universitätsklinikum Mannheim gGmbH, Ruprecht-Karls-Universität Heidelberg, Mannheim

² Klinische Kooperationseinheit für Dermatoonkologie des Deutschen Krebsforschungszentrums an der Klinik für Dermatologie, Venerologie und Allergologie, Universitätsklinikum Mannheim gGmbH, Ruprecht-Karls-Universität Heidelberg, Mannheim

³ Pathologisches Institut, Universitätsklinikum Mannheim gGmbH, Ruprecht-Karls-Universität Heidelberg, Mannheim

Korrespondenzadresse

Dr. med. Oliver Inhoff · Klinik für Dermatologie, Venerologie und Allergologie, Universitätsklinikum Mannheim · Theodor-Kutzer-Ufer 1 · 68135 Mannheim · E-mail: oliver.inhoff@haut.ma.uni-heidelberg.de

Bibliografie

Akt Dermatol 2005; 31: 359–364 © Georg Thieme Verlag KG Stuttgart · New York
DOI 10.1055/s-2005-861273 · ISSN 0340-2541

Einleitung

In der Ausgabe vom 18. September 1869 des *British Medical Journal* berichtete Edward Nettleship über ein zweijähriges Mädchen, das seit dem dritten Lebensmonat an einer chronischen Urtikaria mit residuellen bräunlichen Läsionen litt, und er beschrieb hiermit erstmals das Krankheitsbild der Urticaria pigmentosa [1]. Die Namensgebung der Erkrankung erfolgte 9 Jahre später durch Sangster [2]. Der pathognomonische urtikarielle Dermographismus fand seinen Eingang in die Dermatologie als sogenanntes *Darier-Zeichen* u. a. durch das von Darier 1909 in Paris veröffentlichte Buch „Précis de dermatologie“ [3,4]. 1878 beschrieb Paul Ehrlich in seiner Promotionsarbeit „granulierte Bindegewebszellen“, die er „Mastzellen“ nannte, und legte damit den Grundstein für die weitere Erforschung der Erkrankung [5,6]. Die Mastozytose ist eine seltene Erkrankung, die beide Geschlechter gleichermaßen befällt. Die Inzidenz in Großbritannien wird auf 0,66 : 100 000 pro Jahr geschätzt [7].

Allen Mastozytosen gemeinsam ist eine pathologische Anhäufung von Mastzellen im betroffenen Gewebe. Die klinischen Manifestationsformen der Mastozytosen sind äußerst heterogen und reichen vom kindlichen Mastozytom mit selbstlimitierendem Verlauf bis zur seltenen Mastzellenleukämie mit einer geringen Lebenserwartung. Alle Formen der Mastozytose können hierbei mit Allgemeinsymptomen durch die Ausschüttung von Mastzell-Mediatoren einhergehen. Eine aktuelle Klassifikation der Mastozytosen, basierend auf den Kriterien der WHO (*World Health Organization*) findet sich in Tab. 1 (Tab. 1) [8].

Im Folgenden berichten wir über eine Patientin mit Urticaria pigmentosa und hohem Leidensdruck aufgrund von Allgemeinsymptomen durch Mediatorenausschüttung.

Fallbericht

Anamnese

Vor etwa 15 Jahren waren der 58-jährigen Patientin erstmals juckende rötlich-bräunliche Flecken an den Armen aufgefallen, die sich seit etwa 5 Jahren auf den gesamten Körper ausgebreitet hätten. Beim Baden in warmem Wasser und gelegentlich auch spontan komme es zu einer Verschlechterung der Hautverände-

rungen, die gelegentlich von Atemnotgefühlen begleitet würden. Die Patientin klagte über Kopfschmerzen, gelegentliche Diarrhö und Juckreiz. Bewusstlosigkeit war bisher nicht aufgetreten.

Hautbefund

Am gesamten Integument, mit Betonung der Oberschenkel und Oberarme, zeigten sich disseminiert rötlich-braune Makulopapeln unter Aussparung des Gesichts, der Palmae und Plantae (Abb. 1). An der betroffenen Haut zeigte sich ein schwacher urtikarieller Dermographismus.

Histologie

Probepbiopsie Abdomen: In der retikulären Dermis fand sich ein diskretes, perivaskulär akzentuiertes Rundzellularinfiltrat mit diffus eingestreuten Mastzellen (Abb. 2). Einzelne Mastzellen ließen sich auch zwischen den Kollagenfaserbündeln der tieferen Dermis nachweisen.

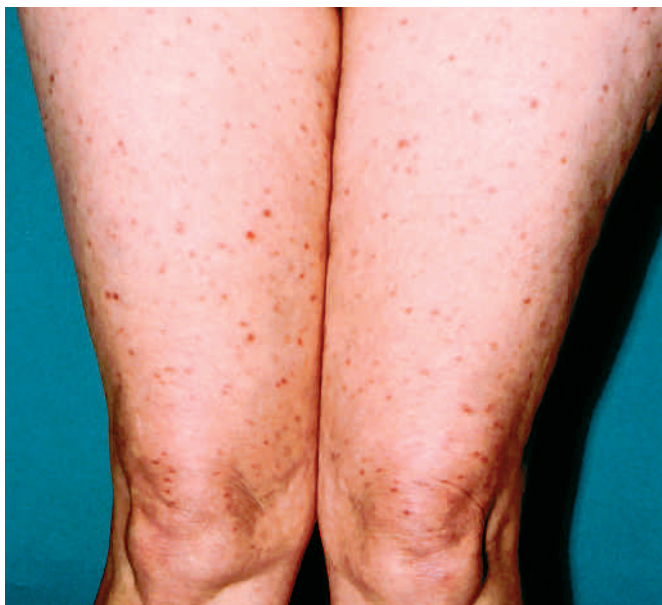

Abb. 1 Hautbefund bei Urticaria pigmentosa.

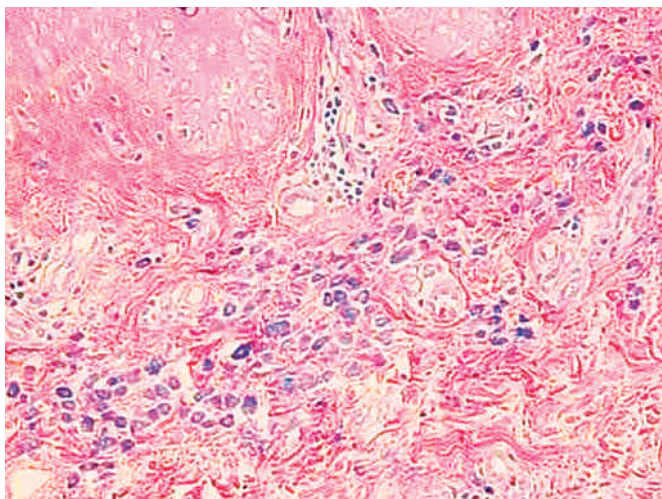


Abb. 2 In der retikulären Dermis ein diskretes, perivaskulär akzentuiertes Rundzellularinfiltrat mit diffus eingestreuten Mastzellen (Giemsa).

Tab. 1 WHO-Klassifikation der Mastozytosen (modifiziert nach [8]).

| Kategorie | Subvarianten |
|---|---|
| kutane Mastozytose | Urticaria pigmentosa diffuse kutane Mastozytose Mastozytom der Haut |
| indolente systemische Mastozytose | larvierte Mastozytose isolierte Knochenmarksmastozytose |
| systemische Mastozytose mit assoziierten hämatologischer Erkrankung | meist myeloproliferative Erkrankungen oder myeloische Leukämien |
| aggressive systemische Mastozytose | Lymphadenopathische systemische Mastozytose mit Eosinophilie |
| Mastzellenleukämie | aleukämische Mastzellenleukämie |
| Mastzellsarkom | |

Knochenbiopsiezylinder: Normozelluläres blutbildendes Knochenmark. In der Toluidinblau-Färbung und immunhistochemisch zeigten sich locker über die Markräume verstreute, an einer Stelle locker perivaskuläre reife Mastzellen. Keine eindeutigen kompakten Mastzellinfiltrate oder eine diffuse Mastzellinfiltration nachweisbar.

Kolon-, Duodenum-, Magen- und Ösophagus-Biopsate: Die zum Ausschluss einer weiteren systemischen Beteiligung durchgeführten Biopsate im Gastrointestinaltrakt ergaben keinen erhöhten Gehalt an Mastzellen.

Weitere Befunde

Mastzell-Tryptase 16,4 ng/ml (Normwert < 11,4), Routine-Laborparameter, Proktoskopie und hohe Koloskopie, Ösophago-Gastro-Duodenoskopie, MRT des Gehirns, CT Oberbauch bis Becken, Röntgen-Thorax, Röntgen-Nasennebenhöhlen und Röntgen-Zahnpanorama waren in ihren Untersuchungsbefunden alle unauffällig in Hinblick auf eine systemische Mastozytose.

Diagnose

Urticaria pigmentosa mit reaktiver Mastzellhyperplasie im Knochenmark.

Therapie und Verlauf

Bei der Patientin wurde eine symptomatische antihistaminische Therapie mit Fexofenadin 180 mg 2-mal/die sowie zusätzlich Hydroxyzin 25 mg und Clemastin 1 mg zur Nacht initiiert und eine Dusch-PUVA eingeleitet. Die ambulante Fortführung der Dusch-PUVA wurde für einen Zeitraum von 6 Monaten geplant. Weiterhin sollten die Antihistaminika bei Erreichen einer höheren Belichtungsintensität ausgeschlichen werden. Nach 5 Monaten bestand eine deutliche Besserung der Juckreizsymptomatik, das Darier-Zeichen war nicht mehr auszulösen und es kam zu einer Angleichung des Hautkolorits bei weiterhin sichtbaren rötlich-braunen Makulopapeln. Es erfolgte eine ausführliche Aufklärung der Patientin über eine mögliche Symptomverschlimmerung bis hin zum anaphylaktischen Schock durch unterschiedliche spezifische und unspezifische Reize (s.u.). Der Patientin wurde dementsprechend die Anwendung eines Notfallsets bestehend aus Clemastin und Betamethason erklärt.

Besprechung

Bei Mastozytosen findet sich in etwa 80% eine Hautbeteiligung, so dass der Hautarzt in den meisten Fällen die primäre Anlaufstelle für die Betroffenen darstellt. Hierbei ist die weitaus häufigste Hautmanifestation beim Erwachsenen die Urticaria pigmentosa [9]. Präsentiert sich ein Patient mit dem klinischen Bild einer Urticaria pigmentosa, ist eine Hautbiopsie zur Diagnosesicherung unerlässlich. Konnte der Verdacht histologisch bestätigt werden, stellt sich nun die Frage nach einer systemischen Beteiligung. Eine reine kutane Mastozytose ohne Systembeteiligung findet sich in der Regel bei Mastozytosen mit Beginn im Kindesalter. Neuere Untersuchungen legen nahe, dass bei der überwiegenden Mehrzahl der erwachsenen Patienten mit Urticaria pigmentosa und Krankheitsbeginn nach dem 2. Lebensjahr

eine systemische Beteiligung vorliegt – auch wenn keine systemische Symptomatik besteht [10]. Die häufigste extrakutane Manifestation ist hierbei der Knochenmarksbefall (> 15 Mastzellen/Aggregat), so dass eine Knochenmarkshistologie und Knochenmarkszytologie die Methoden der Wahl zur weiteren diagnostischen Abklärung sind [11]. Bei Kindern wird die Durchführung einer Knochenmarksbiopsie/-aspiration nur bei unerklärten Auffälligkeiten im Blutbild, bei Hepatosplenomegalie, Lymphadenopathie oder einem Serum-Tryptase-Spiegel > 20 ng/ml empfohlen [10,11].

Basierend auf neuen Erkenntnissen über die molekularen und zellulären Grundlagen der Erkrankung wurden in jüngster Zeit Kriterien für die Diagnose der systemischen Mastozytose erarbeitet. Unter diesen befinden sich neben dem Nachweis extrakutaner Manifestationen, die Entdeckung aktivierender c-kit-Punktmutationen [12], die immunphänotypische Charakterisierung der Mastzellen [13] und der Serum-Tryptase-Spiegel als Surrogatmarker der Erkrankung [14]. Es wird hierbei zwischen Haupt- und Nebenkriterien unterschieden, wobei mindestens ein Haupt- und ein Nebenkriterium oder drei Nebenkriterien erfüllt sein müssen, um die Diagnose einer *systemischen Mastozytose* zu rechtfertigen (Tab. 2) [8]. Das Hauptkriterium für den Befall des Knochenmarks ist das Vorliegen von multifokalen dichten Mastzellinfiltraten mit Aggregaten von mehr als 15 Mastzellen. Mit Ausnahme der aktivierenden Punktmutationen, welche nicht untersucht wurden, zeigen sich im vorliegenden Fall keine der WHO-Kriterien für eine systemische Mastozytose. Im Knochenmark fand sich eine Vermehrung von Mastzellen, jedoch handelte es sich um locker über die Markräume verstreute reife Mastzellen ohne Aggregatbildung im Sinne einer reaktiven Hyperplasie. Zum gegenwärtigen Zeitpunkt konnte daher die Diagnose einer kutanen Mastozytose in der makulopapulösen Form (Urticaria pigmentosa) mit reaktiver Mastzellhyperplasie des Knochenmarks gestellt werden. Engmaschige ambulante Nachsorgeuntersuchungen sind hier nötig, um einen Übergang in die systemische Form rechtzeitig zu erkennen.

Mastzellen, als multipotente Effektorzellen des Immunsystems, geben eine Reihe von biologisch aktiven Molekülen mit unterschiedlichsten Wirkungen und Zielorganen ab. Es kann hierbei eine Einteilung in präformierte, in sekretorischen Granula gespeicherte, und neu synthetisierte, von der Lipidmembran abgeleitete, Mediatoren getroffen werden. Als wichtige Vertreter der

Tab. 2 Kriterien für die Diagnose einer systemischen Mastozytose (modifiziert nach [8]).

| |
|---|
| Hauptkriterien |
| Multifokale dichte Infiltrate von Mastzellen im Knochenmark oder anderen extrakutanen Organen (> 15 Mastzellen im Aggregat) |
| Nebenkriterien |
| atypische Mastzellen im Knochenmark oder anderen extrakutanen Organen (> 25 %) |
| c-kit-Mutation Asp-816-Val oder eine andere aktivierende Punktmutation in extrakutanen Organen |
| Mastzellen im Knochenmark exprimieren CD2 oder CD25 |
| Serum-Tryptase-Spiegel > 20 ng/ml |

ersten Gruppe seien Histamin, Heparin, Tryptase und Chymase genannt. De novo synthetisierte Arachidonsäurederivate wie Prostaglandin D₂, Leukotriene und Plättchen aktivierender Faktor (PAF) entfalten hierbei im Gegensatz zur Sofortreaktion durch Histamin ihre Wirkung verzögert. Zusätzlich werden in Mastzellen eine Vielzahl von Zytokinen, wie TNF- α und - β sowie zahlreiche Interleukine, produziert, über deren Regulation und Sekretion bei Patienten mit Mastozytose nur wenig bekannt ist. Diese bunte Vielfalt an Mediatoren hat eine heterogene Symptomatik der von Mastozytose betroffenen Patienten zur Folge. Auch bei gleicher Mastzelllast kann diese interindividuell sehr unterschiedlich sein. Die Häufigkeiten für das Auftreten der jeweiligen Symptomatik werden in der Literatur unterschiedlich angegeben. Häufigste Symptome bei kutaner Mastozytose sind Flush-Symptomatik, Pruritus, Urtikaria und ein positives Darier-Zeichen. Seltener werden Diarrhö, Bronchokonstriktion und Synkopen beschrieben [15]. Darüber hinaus können sich bei systemischen Mastozytosen unterschiedlichste Symptome durch Infiltration des jeweiligen Organparenchyms wie z. B. Anämie, Leukopenie, pathologische Frakturen, Hepatosplenomegalie oder eine begleitende B-Symptomatik ergeben.

Eine kurative Therapie der Mastozytose existiert derzeit nicht. Trotz der jüngsten Fortschritte im Wissen um Pathophysiologie, Diagnosefindung und Klassifikationen der Mastozytosen konzentriert sich die Therapie vorrangig auf die Kontrolle der durch die Freisetzung von Mastzellmediatoren verursachten Symptome [16]. Aufgrund der Heterogenität der Symptomatik, dem weiten Altersspektrum der Betroffenen und der Vielzahl der Subklassen der Erkrankung mit verschiedener Dignität, muss die Therapie in jedem Einzelfall sorgsam auf die Bedürfnisse des Erkrankten abgestimmt werden. Ein Eckpfeiler der Therapie eines Patienten mit Mastozytose ist die ausführliche Aufklärung über die Erkrankung und die Notwendigkeit der prophylaktischen Vermeidung einer Mediatorfreisetzung aus den Mastzellen. Als mögliche Triggerfaktoren gelten u. a. Wärme, Kälte, exzessives Sonnenlicht, mechanische Irritation der Haut, sportliche Betätigung, Stress und Angst, Insektengifte, histaminreiche Nahrung, Alkohol und eine Vielzahl von Medikamenten (u. a. Acetylsalicylsäure und andere NSAR, Morphin und Morphinderivate, Amphotericin B, Polymyxin B, Quinine, Muskelrelaxanzien, Röntgenkontrastmittel, Dextrane, Beta- und Alphablocker, Cholinrezeptorantagonisten), wobei die jeweilige Reaktion von Patient zu Patient sehr differieren kann [16]. Ein Allergiepass oder Informationsblatt zur Vorlage beim weiterbehandelnden Arzt ist auszuhandigen, und alle Patienten, besonders jene mit bekannten Sensibilisierungen, sind mit einem Notfallset zu versorgen.

Die Basis der medikamentösen Therapie bilden traditionell H₁-Antihistaminika mit oder ohne begleitende H₂-Blockade. Antihistaminika wirken auf die kutane Symptomatik mit Pruritus, Quaddelbildung und Flush [17–19]. Die H₂-Blocker haben zusätzlich ihren Stellenwert in der Behandlung gastraler Hypersekretion und peptischer Ulzera im Rahmen einer Mastozytose [20]. Beim Einsatz erhöhter Dosen von H₁-Blockern ist deren mögliche Kardiotoxizität zu berücksichtigen [21]. Mastzellstabilisatoren wie Dinatriumcromoglykat und Ketotifen wirken sich auf die gastrointestinale Symptomatik, die am häufigsten mit einer Diarrhö einhergeht, positiv aus [22,23]. Bei rezidivierender Flush-Symptomatik kann der vorsichtige Einsatz der Prostaglandin-

Antagonisten Acetylsalicylsäure oder Ibuprofen erwogen werden. Aufgrund der Gefahr einer unspezifischen Mastzelldegranulation wird die Therapieeinleitung unter stationären Bedingungen und zusätzlich eine Prophylaxe mit H₁- und H₂-Blockern empfohlen [16].

Christophers et al. berichteten 1978 erstmals über den erfolgreichen Einsatz der oralen Photochemotherapie bei Urticaria pigmentosa, wobei es zu einer Besserung von Pruritus und Quaddelbildung und zu einer Ablassung der kutanen Läsionen kam [24]. Mit Rezidiven nach PUVA-Therapie ist allerdings regelmäßig zu rechnen, wobei die Zeitspanne einige Wochen bis zu mehr als 10 Jahre betragen kann [25]. Über die Effektivität der Bade-PUVA gibt es widersprüchliche Angaben in der Literatur [25,26]. Ebenso sind die Angaben hinsichtlich der Mastzellzahl in befallener und unbefallener Haut, des Histamingehalts in der Haut und der Ausscheidung von Histaminmetaboliten unter PUVA-Therapie in der Literatur z. T. widersprüchlich [27,28]. Tierexperimentelle Studien deuten daraufhin, dass die Mastzelldegranulation durch PUVA-Therapie temporär supprimiert wird [29].

Über die erfolgreiche Verabreichung hochdosierter UVA₁-Bestrahlung bei vier Patienten mit Urticaria pigmentosa berichten Stege et al. [30]. Trotz lediglich 10 Bestrahlungen über einen Zeitraum von 2 Wochen kam es zu einem langandauernden Rückgang der Symptomatik und zu remissionsfreien Intervallen zwischen 10 und 23 Monaten nach Beendigung der Therapie.

Aufgrund der starken Tendenz zur Spontanheilung kindlicher kutaner Mastozytosen ist in diesen Fällen primär eine abwartende Haltung angezeigt. Bei diffuser kutaner Mastozytose mit generalisierter Blasenbildung und unzureichender Vorbehandlung kann jedoch der Einsatz einer Photochemotherapie gerechtfertigt sein und zu lang anhaltender dramatischer Verbesserung des Befundes führen [31]. Wallenfang und Stadler berichten über das Auftreten eines malignen Melanoms bei einer Patientin mit Urticaria pigmentosa und intensiver UVA₁- und PUVA-Bestrahlung und plädieren für eine engmaschige klinische Kontrolle derart behandelter Patienten [32].

Über den erfolgreichen Einsatz einer lokalen Kortikoidanwendung bei einer Patientin mit Urticaria pigmentosa und nur unzureichendem Ansprechen auf antihistaminische und PUVA-Therapie berichten Taylor et al. 1993 [33]. Mit zunehmender Aggressivität der Erkrankung kommen weiterhin Interferon- α , systemische Glukokortikoide, Chemotherapeutika (u. a. Cladribin), eine Splenektomie oder eine Stammzelltransplantation zum Einsatz [16].

Für die Abschätzung der Prognose spielen sowohl das Alter des Patienten bei Krankheitsbeginn als auch die Subklasse der Mastozytose eine Rolle. Insgesamt ist die Prognose kutaner Mastozytosen und indolenter systemischer Mastozytosen als gut einzustufen. Je jünger der Patient bei Krankheitsbeginn, desto besser die Prognose. Kutane Mastozytome bei Kindern bilden sich fast ausnahmslos zurück, während die kindliche Urticaria pigmentosa in etwa 50% der Fälle bis zur Pubertät involuiert [16]. Die bulöse Mastozytose bei Kindern scheint eine ernstere Prognose zu besitzen [34]. Die Progression einer indolenten systemischen Mastozytose zu einer aggressiveren Form ist selten, jedoch ist

über das erhöhte Risiko für das Auftreten einer myelogenen malignen Erkrankung berichtet worden [35], was zu regelmäßigen Kontrollen verpflichtet sollte. Bei Mastozytosen mit assoziierter hämatologischer Erkrankung bestimmt letztere die Prognose. Aggressive systemische Mastozytosen haben eine Lebenserwartung von wenigen Jahren, Mastzelleukämien und das Mastzell-sarkom haben die schlechteste Prognose mit einer durchschnittlichen Lebenserwartung von 6–12 Monaten [16]. Frauen mit Mastozytose sind fertil und Schwangerschaft oder Geburt führen in den meisten Fällen nicht zu einer Verschlimmerung der mastzell-vermittelten Symptome [15].

Mastzellen entwickeln sich aus multipotenten hämatopoetischen CD34+-Vorläuferzellen aus dem Knochenmark und peripheren Blut. Im Gegensatz zu vielen anderen Blutzellen erfolgt ihre Reifung extramedullär unter dem Einfluss von Stammzellfaktor und Interleukinen, die lokal im entsprechenden Gewebe, in der Haut durch Keratinozyten und Fibroblasten, gebildet werden. Der Stammzellfaktor entfaltet seine Wirkung über den c-kit-Protoonkogen-Rezeptor (CD117). Er wirkt proliferationsfördernd und antiapoptotisch [8]. Neuere Ansätze zum pathogenetischen Verständnis der Mastzellvermehrung im Rahmen einer Mastozytose konzentrieren sich verstärkt auf die Funktion des c-kit-Rezeptors und seines Liganden.

Beim c-kit-Protoonkogen-Rezeptor handelt sich um einen Transmembran-Rezeptor mit einer extrazellulären Region, die die Bindungsdomäne für den Stammzellfaktor enthält, und einem intrazellulären Anteil. Dieser enthält zwei enzymatische Domänen, die Tyrosinkinase-Domäne 1 und 2 und eine juxtamembranäre Domäne. Es sind eine Reihe unterschiedlicher aktivierender Punktmutationen des c-kit-Protoonkogens beschrieben. Diese somatischen Mutationen führen zu einer ligandenunabhängigen Aktivierung des Rezeptors, woraus eine erhöhte Proliferationsrate der Mastzellen und ihrer Vorläufer resultiert. Die aktivierenden kit-Mutationen können hierbei in zwei Hauptgruppen unterteilt werden. Betreffen die Mutationen die Struktur der enzymatischen Region wird von manchen Autoren der Begriff „enzymatic site“ type Mutationen (*EST*) verwendet [36]. Diese werden in erster Linie durch Codon-816-Mutationen repräsentiert. Der Ersatz der Aminosäure Aspartat durch Valin im Codon 816 ist die weitaus häufigste aktivierende Punktmutation bei der adulten Mastozytose und scheint nach neueren Untersuchungen in der betroffenen Haut einer sehr großen Anzahl von erwachsenen Patienten mit Mastozytose präsent zu sein [12,37]. Die zweite Gruppe betrifft Mutationen der intrazellulären juxtamembranären Region (Val560Gly), zu finden in humanen gastrointestinalen Stromatumoren [38]. Sie beeinflussen die Aktivität des aktiven Zentrums und werden daher als „regulatory“ type (*RT*) Mutationen bezeichnet [36] (Abb. 3).

Diese neuen Erkenntnisse über mögliche molekularbiologische Ursachen der Mastozytose eröffnen nun auch neue Therapiewege. Ziel ist es hierbei, durch selektive Inhibierung der Rezeptor-Tyrosinkinaseaktivität den proliferativen und antiapoptotischen Effekten des Stammzellfaktors entgegen zu wirken. Hierzu bedient man sich niedermolekularer Inhibitoren der Signaltransduktion. Ein solcher Inhibitor ist die Substanz STI571 (Imatinibmesylat/Glivec®), ein 2-Phenylaminopyrimidin-Derivat, aktuell im Einsatz gegen die chronisch myeloische Leukämie. In-vitro-

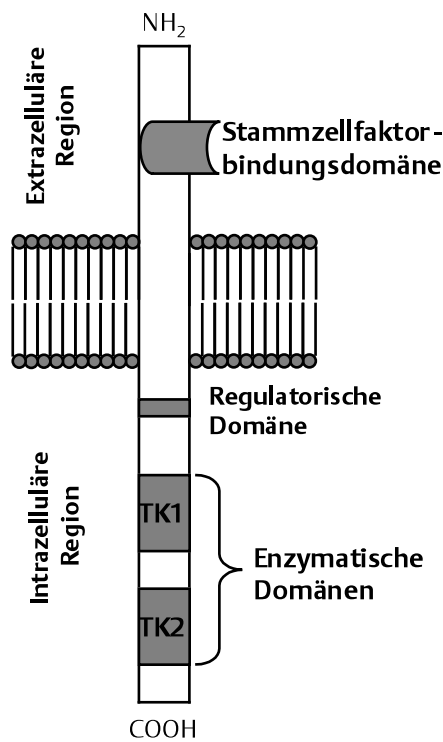


Abb. 3 Schematisierte Darstellung des kit-Rezeptors. Auf der Tyrosinkinase-Domäne 2 (TK2) ist die Asp816Val-Mutation bei nahezu allen adulten Patienten mit Mastozytose zu finden (modifiziert nach [12]).

Untersuchungen mit der Substanz STI571 zeigten sowohl die Hemmung des Wildtyp c-kit-Rezeptors als auch die Hemmung des in der juxtamembranären Domäne mutierten (*RT*) c-kit-Rezeptors. Die c-kit-Mutation Asp816Val (*EST*), welche mit den häufigsten Formen der adulten Mastozytose assoziiert ist, führt jedoch zu einer Resistenz gegenüber STI571 und anderen kit-Kinase-Inhibitoren [36,39].

In neueren Berichten wurde STI571 auch erfolgreich in der Behandlung einer Subgruppe von Patienten mit Hypereosinophilie-syndrom oder systemischer Mastzellerkrankung mit assoziierter Eosinophilie eingesetzt. Eine neue onkogene Tyrosinkinase, generiert durch die Fusion des *Fip1-like1* (*FIP1L1*) Gens mit dem *platelet derived growth factor receptor α* (*PDGFRA*) Gen, konnte hierbei als Zielmolekül identifiziert werden. Die Identifikation des *FIP1L1-PDGFRA*-Fusionsgens lässt auf eine gewisse Gemeinsamkeit hinsichtlich molekularer Pathogenese zwischen Hypereosinophilie-syndrom und systemischer Mastozytose mit assoziierter Eosinophilie schließen. Das Screening auf *FIP1L1-PDGFRA* bei Patienten mit systemischer Mastozytose mit assoziierter Eosinophilie oder mit dem klinischen Bild eines Hypereosinophilie-syndroms stellt eine rationale Basis für therapeutische Überlegungen dar. Während Patienten mit positivem *FIP1L1-PDGFRA*-Nachweis als STI571-sensibel gelten können, spricht im Gegenzug der Nachweis einer c-kit-Mutation in der enzymatischen Region (Asp816Val) für eine Resistenz auf STI571. Aufgrund der besonderen Konstellation hinsichtlich klinischem Bild und dem guten Ansprechen auf STI571 wird von einigen Autoren eine Reevaluation der WHO-Klassifikation der systemischen Mastozytosen vorgeschlagen, in der die *FIP1L1-PDGFRA*-positiven systemischen Mastozytosen eine besondere Erwähnung finden [40].

- 1 Nettleship E. Chronic urticaria, leaving brown stains: nearly two year's duration. *BMJ* 1869; 2: 323
- 2 Sangster A. An anomalous mottled rash, accompanied by pruritus, factitious urticaria, and pigmentation: „urticaria pigmentosa“? *Trans Clin Soc Lond* 1878; 11: 161 – 163
- 3 Darier JF. *Précis de dermatologie*. Paris: Masson et cie, 1909
- 4 Skrabcs CC. Darier sign: a historical note. *Arch Dermatol* 2002; 138: 1253 – 1254
- 5 Ehrlich P. *Beiträge zur Theorie und Praxis der histologischen Färbung*. Dissertation, Universität Leipzig, 1878
- 6 Crivellato E, Beltrami C, Mallardi F, Ribatti D. Paul Ehrlich's doctoral thesis: a milestone in the study of mast cells. *Br J Haematol* 2003; 123: 19 – 21
- 7 Almahroos M, Kurban AK. Management of mastocytosis. *Clin Dermatol* 2003; 21: 274 – 277
- 8 Valent P, Akin C, Sperr WR, Horny HP, Metcalfe DD. Mast cell proliferative disorders: current view on variants recognized by the World Health Organization. *Hematol Oncol Clin N Am* 2003; 17: 1227 – 1241
- 9 Soter NA. The skin in mastocytosis. *J Invest Dermatol* 1991; 96: 325 – 385; discussion 385-395
- 10 Akin C, Metcalfe DD. Systemic Mastocytosis. *Annu Rev Med* 2004; 55: 419 – 432
- 11 Tebbe B, Stavropoulos PG, Krasagakis K, Orfanos CE. Cutaneous mastocytosis in adults. Evaluation of 14 patients with respect to systemic disease manifestations. *Dermatology* 1998; 197: 101 – 108
- 12 Brockow K, Metcalfe DD. Mastocytosis. *Curr Opin Allergy Clin Immunol* 2001; 1: 449 – 454
- 13 Escribano L, Orfao A, Diaz-Agustin B, Villarrubia J, Cervero C, Lopez A, Marcos MA, Bellas C, Fernandez-Canadas S, Cuevas M, Sanchez A, Velasco JL, Navarro JL, Miguel JF. Indolent systemic mast cell disease in adults: immunophenotypic characterization of bone marrow mast cells and its diagnostic implications. *Blood* 1998; 91: 2731 – 2736
- 14 Sperr WR, Jordan JH, Fiegl M, Escribano L, Bellas C, Dirnhofer S, Semper H, Simonitsch-Klupp I, Horny HP, Valent P. Serum tryptase levels in patients with mastocytosis: correlation with mast cell burden and implication for defining the category of disease. *Int Arch Allergy Immunol* 2002; 128: 136 – 141
- 15 Castells MC. Mastocytosis: classification, diagnosis, and clinical presentation. *Allergy and Asthma Proc* 2004; 258: 33 – 36
- 16 Escribano L, Akin C, Castells M, Orfao A, Metcalfe DD. Mastocytosis: current concepts in diagnosis and treatment. *Ann Hematol* 2002; 81: 677 – 690
- 17 Frieri M, Alling DW, Metcalfe DD. Comparison of the therapeutic efficacy of cromolyn sodium with that of combined chlorpheniramine and cimetidine in systemic mastocytosis. Results of a double-blind clinical trial. *Am J Med* 1985; 78: 9 – 14
- 18 Gasior-Chrzan B, Falk ES. Systemic mastocytosis treated with histamine H1 and H2 receptor antagonists. *Dermatologica* 1992; 184: 149 – 152
- 19 Marone G, Spadaro G, Granata F, Triggiani M. Treatment of mastocytosis: pharmacologic basis and current concepts. *Leuk Res* 2001; 25: 583 – 594
- 20 Debeuckelaere S, Schoors DF, Devis G. Systemic mast cell disease: a review of the literature with special focus on the gastrointestinal manifestations. *Acta Clin Belg* 1991; 46: 226 – 232
- 21 Zhang MQ. Chemistry underlying the cardiotoxicity of antihistamines. *Curr Med Chem* 1997; 4: 171 – 184
- 22 Czarnetzki BM. A double-blind cross-over study of the effect of ketotifen in urticaria pigmentosa. *Dermatologica* 1983; 166: 44 – 47
- 23 Horan RF, Scheffer AL, Austen KF. Cromolyn sodium in the management of systemic mastocytosis. *J Allergy Clin Immunol* 1990; 85: 852 – 855
- 24 Christophers E, Höngismann H, Wolff K, Langner A. PUVA-treatment of urticaria pigmentosa. *Br J Dermatol* 1978; 98: 701 – 702
- 25 Godt O, Proksch E, Streit V, Christophers E. Short- and long-term effectiveness of oral and bath PUVA therapy in urticaria pigmentosa and systemic mastocytosis. *Dermatology* 1997; 195: 35 – 39
- 26 Väättäin N, Hannuksela M, Karvonen J. Trioxsalen baths plus UV-A in the treatment of lichen planus and urticaria pigmentosa. *Clin Exp Dermatol* 1981; 6: 133 – 138
- 27 Granerus G, Roupe G, Swanbeck G. Decreased urinary histamine metabolite after successful PUVA treatment of urticaria pigmentosa. *J Invest Dermatol* 1981; 76: 1 – 3
- 28 Vella Briffa D, Eady RA, James MP, Gatti S, Bleehen SS. Photochemotherapy (PUVA) in the treatment of urticaria pigmentosa. *Br J Dermatol* 1983; 109: 67 – 75
- 29 Danno K, Toda K, Horio T. The effect of 8-methoxypsoralen plus long-wave ultraviolet (PUVA) radiation on mast cells: PUVA suppresses degranulation of mouse skin mast cells induced by compound 48/80 or concanavalin A. *J Invest Dermatol* 1985; 85: 110 – 114
- 30 Stege H, Schöpf E, Ruzicka T, Krutmann J. High-dose UVA1 for urticaria pigmentosa. *Lancet* 1996; 347: 64
- 31 Smith ML, Orton PW, Chu H, Weston WL. Photochemotherapy of dominant, diffuse, cutaneous mastocytosis. *Pediatr Dermatol* 1990; 7: 251 – 255
- 32 Wallenfäng K, Stadler R. Assoziation zwischen UVA1 bzw. Bade-PUVA-Bestrahlung und Melanomentwicklung? *Hautarzt* 2001; 52: 705 – 707
- 33 Taylor G, Wojnarowska F, Chia Y, Kennedy C. Treatment of urticaria pigmentosa by corticosteroids applied under a hydrocolloid dressing. *Eur J Dermatol* 1993; 3: 276 – 278
- 34 Murphy M, Walsh D, Drumm B, Watson R. Bullous mastocytosis: a fatal outcome. *Pediatr Dermatol* 1999; 16: 452 – 455
- 35 Sperr WR, Horny HP, Lechner K, Valent P. Clinical and biologic diversity of leukemias occurring in patients with mastocytosis. *Leuk Lymphoma* 2000; 37: 473 – 486
- 36 Ma Y, Zeng S, Metcalfe DD, Akin C, Dimitrijevic S, Butterfield JH, McMahon G, Longley BJ. The c-KIT mutation causing human mastocytosis is resistant to STI571 and other KIT kinase inhibitors; kinases with enzymatic site mutations show different inhibitor sensitivity profiles than wild-type kinases and those with regulatory-type mutations. *Blood* 2002; 99: 1741 – 1744
- 37 Longley BJ Jr, Metcalfe DD, Tharp M, Wang X, Tyrrell L, Lu SZ, Heitjan D, Ma Y. Activating and dominant inactivating c-KIT catalytic domain mutations in distinct clinical forms of human mastocytosis. *Proc Natl Acad Sci U S A* 1999; 96: 1609 – 1614
- 38 Hirota S, Isozaki K, Moriyama Y, Hashimoto K, Nishida T, Ishiguro S, Kawano K, Hanada M, Kurata A, Takeda M, Muhammad Tunio G, Matsuzawa Y, Kanakura Y, Shinomura Y, Kitamura Y. Gain-of-function mutations of c-kit in human gastrointestinal stromal tumors. *Science* 1998; 279: 577 – 580
- 39 Pardanani A, Elliott M, Reeder T, Li CY, Baxter EJ, Cross NC, Tefferi A. Imatinib for systemic mast-cell disease. *Lancet* 2003; 362: 535 – 536
- 40 Pardanani A, Ketterling RP, Brockman SR, Flynn HC, Paternoster SF, Shearer BM, Reeder TL, Li CY, Cross NC, Cools J, Gilliland DG, Dewald GW, Tefferi A. CHIC2 deletion, a surrogate for FIP1L1-PDGFR fusion, occurs in systemic mastocytosis associated with eosinophilia and predicts response to imatinib mesylate therapy. *Blood* 2003; 102: 3093 – 3096