

Inhaltsverzeichnis

- 1 *Einleitung* ... 202
 - 1.1 Grundlagen ... 202
 - 1.1.1 Funktionelle Mikroanatomie, Body-Cover-Theorie ... 202
 - 1.1.2 Läsionen des Reinke-Raumes ... 202
 - 1.1.3 Auditiv und objektive Bewertung der Dysphonie ... 203
 - 1.2 Ziele der Chirurgie von Stimmstörungen ... 203

 - 2 *Entfernung von pathologischem Gewebe* ... 203
 - 2.1 Phonomikrochirurgie in Lokalanästhesie ... 203
 - 2.2 Phonomikrochirurgie bei direkter Mikrolaryngoskopie ... 203
 - 2.2.1 Technik ... 203
 - 2.2.2 Narkose ... 204
 - 2.2.3 Gutartige Veränderungen ... 204
 - 2.2.4 Papillomatose ... 205
 - 2.2.5 Epitheldysplasien und frühe Krebsstadien ... 207
 - 2.2.6 Laserchirurgie zur Stimmverbesserung ... 207

 - 3 *Störungen der Stimmlippenbewegung mit falscher Position und/oder Spannung der Stimmlippen* ... 208
 - 3.1 Laryngoplastiken, Larynxskelettchirurgie, Thyroplastiken nach Isshiki ... 208
 - 3.1.1 Indikationen ... 209
 - 3.1.2 Symptome ... 209
 - 3.1.3 Zeitpunkt ... 209
 - 3.1.4 Komplikationen ... 209
 - 3.1.5 Medialisierungsthyroplastik ... 209
 - 3.1.6 Arytaenoidadduktion ... 209
 - 3.1.7 Weitere Formen der Laryngoplastik ... 210
 - 3.2 Operative Stimmlippenreinnervation ... 210
 - 3.3 Injektionen zur Glottisverengung ... 210
 - 3.3.1 Material ... 211
 - 3.3.2 Nachteile der Injektionstechnik ... 211
 - 3.4 Beidseitige Stimmlippenlähmung, Glottiserweiterung und Stimmfunktion ... 211

 - 4 *Diskussion* ... 211
- Literatur* (Hinweis: erscheint nur in der Online-Ausgabe)

Institutsangaben

Klinik für HNO-Krankheiten, Kopf- und Halschirurgie der Ernst-Moritz-Arndt-Universität Greifswald
(Direktor: Univ.-Prof. Dr. med. W. Hosemann)

Korrespondenzadresse

Univ.-Prof. Dr. med. Tadeus Nawka · Abteilung Phoniatrie und Pädaudiologie, Klinik für HNO-Krankheiten,
Kopf- und Halschirurgie der Ernst-Moritz-Arndt-Universität Greifswald · Walther-Rathenau-Straße 43 – 45 ·
17487 Greifswald · E-mail: nawka@uni-greifswald.de

Bibliografie

Laryngo-Rhino-Otol 2005; 84 Supplement 1: 201–212 © Georg Thieme Verlag KG Stuttgart · New York ·
ISSN 0935-8943 · DOI 10.1055/s-2005-861177

Zusammenfassung

Chirurgische Verfahren zur Stimmverbesserung dienen der Wiederherstellung der Stimmfunktion und damit der lautsprachlichen Kommunikation. Sie umfassen die Mikrophonochirurgie mit direktem und indirektem Zugang, die Laryngoplastiken, laryngeale Injektionen und die chirurgische Reinnervation des Larynx. Grundlagen der modernen Operationstechniken bei Stimmschädigungen sind neu gewonnene Erkenntnisse über den ultrastrukturellen Aufbau der Stimmlippen und die zunehmende Erfahrung vieler Operateure vor dem speziellen Hintergrund der erhöhten sozialen und professionellen Anforderungen an die Stimme. Eine Beeinträchtigung der Kommunikation oder spezifischer künstlerischer Fähigkeiten hat an gesellschaftlicher Bedeutung gewonnen. In der Folge hat sich ein breites Repertoire chirurgischer Verfahren zur Wiederherstellung der Stimmfunktion etabliert. Es sollte den hohen Ansprüchen genügen, die zu Recht an funktionell orientierte invasive Maßnahmen gestellt werden. Eine gestörte oder wiederhergestellte Stimme kann nur mehrdimensional diagnostiziert werden. Die differenzierte Indikationsstellung zur Therapie und die Wahl des geeigneten Verfahrens ergeben sich daraus.

Schlüsselwörter

Arytaenoidadduktion · Mikrolaryngoskopie · Phonochirurgie · Phonomikrochirurgie · Reinke-Ödem · Stimmlippenaugmentation · Stimmlippenknötchen · Stimmlippenlähmung · Stimmlippenpolypen · Thyroplastik

1 Einleitung

Die auf die Stimme zentrierten operativen Verfahren werden traditionell unter dem Begriff Phonochirurgie zusammengefasst. Sie zielen auf eine Verbesserung der Stimme unter dem funktionellen Aspekt der sprechsprachlichen Kommunikation. Eine spezielle, funktionell orientierte Indikation für chirurgische Eingriffe ist seit der Mitte des 20. Jahrhunderts akzeptiert. Die Einführung des Begriffes Phonochirurgie im Jahre 1963 geht auf Hans von Leden und Godfrey Arnold zurück [1]. Nach heutiger Auffassung umfassen die Verfahren der Phonochirurgie die Phonomikrochirurgie mit direktem und indirektem Zugang, die Laryngoplastiken, laryngeale Injektionen und die chirurgische Reinnervation des Larynx.

1.1 Grundlagen

1.1.1 Funktionelle Mikroanatomie, Body-Cover-Theorie

Die Stimmlippen sind aus verschiedenen Gewebearten zusammengesetzt: Epithel, Lamina propria, quergestreifte Muskulatur, Nerven, Gefäße und Knorpel. Die phonochirurgisch wichtigsten Läsionen entstehen in der Lamina propria.

Der membranöse Teil der Stimmlippen wird von Plattenepithel bedeckt. Die Oberfläche zeigt Mikroplicae, die wahrscheinlich der Sekrethaftung, Anfeuchtung und Formstabilität dienen. In der hinteren und vorderen Kommissur findet sich Flimmerepithel. Beide Epitheltypen werden von einem zweischichtigen serösen, wässrigen, und darüber einem muzinösen, schleimigen,

Sekretbelag bedeckt. Die muzinöse Schicht verhindert die Austrocknung der Zellen. Die seröse Schicht ermöglicht Zilienbewegungen in der vorderen und hinteren Kommissur sowie den Kontakt beider Stimmlippen und die durch Feuchtigkeit bedingte Verformbarkeit des Epithels. Damit entsteht bei den Phonations-schwingungen eine wellenförmige Bewegung, die so genannte Randkantenverschiebung. Die Epithelzellen sind untereinander durch Desmosomen und über die kollagenen Ankerfasern der Basalmembran mit der Lamina propria verbunden. Das Epithel ist die wichtigste schwingende Struktur. Es gibt den Stimmlippen ihre Form und ermöglicht die Rückkehr in Ruhelage der Phonationsschwingungen, die stroboskopisch, kymographisch [2,3] oder durch Hochfrequenzvideographie [4] beobachtet werden können.

Die Lamina propria wird in drei Schichten geteilt, die oberflächliche, die mittlere und die tiefe. Die oberflächliche Lamina propria hat die wenigsten Elastinfasern. In der mittleren Schicht überwiegen die elastischen und in der tiefen die kollagenen Fasern. Das Ligamentum vocale, das eigentliche Stimmband, wird aus der mittleren und tiefen Schicht der Lamina propria gebildet. Die extrazelluläre Matrix der Lamina propria besteht neben den Faserproteinen aus Glykosaminoglykanen (Polysaccharidketten) wie Hyaluronsäure und Proteoglykanen (Eiweiße mit Kohlenhydratanteil) wie Decorin, Fibromodulin, Versican. Sie bewirkt die Umwandlung der Strömungsenergie bei der Phonationsatmung in akustische Energie (Ankopplung) und die Rückstellung der Stimmlippen in ihre Ausgangslage. Die Verstoffwechslung der extrazellulären Matrix geschieht über Enzyme der Fibroblasten [5].

Der Versuch, die bindegewebigen Strukturen der Stimmlippe systematisch zu gruppieren, hat zum Body-Cover-Modell geführt (Tab. 1). Es teilt die fünf Schichten der Stimmlippe funktionell in drei Schichten ein: Die erste Schicht (cover) ist die Schleimhaut mit Epithel und der oberen Schicht der Lamina propria, die zweite Schicht (transition) ist die Übergangsschicht, das Stimmband, das aus den elastischen und kollagenen Fasern der mittleren und tiefen Schicht der Lamina propria gebildet wird, und die dritte Schicht (body) ist schließlich der Musculus vocalis [6].

Tab. 1 Fünfschichtiger Aufbau der Stimmlippen und seine funktionelle Einteilung in das Body-Cover-Modell [6]

fünfschichtiges Schema		Body-Cover-Modell	
Epithel		Schleimhaut	Cover
	obere Schicht	Schleimhaut	Cover
Lamina propria	mittlere Schicht	Stimmband	Transition
	tiefe Schicht	Stimmband	Transition
M. thyroarytaenoideus		Muskel	Body

1.1.2 Läsionen des Reinke-Raumes

Stimmlippenknötchen, Polypen und Reinke-Ödeme entstehen durch Veränderungen des Epithels und meist der oberflächlichen, manchmal auch mittleren Schicht der Lamina propria. Die extensive Vibration durch übermäßige Stimmbelastung zerstört die Struktur der Basalmembran und der oberflächlichen Lamina propria.

Im Falle von Stimmlippenknötchen führt die chronische Traumatisierung zu Ablagerungen von Kollagen Typ IV und Fibronectin, im Falle von Reinke-Ödemen zu ödematösen Lakunen in der Interzellulärsubstanz, Fibrin und weniger Fibronectin [7]. Das Verhalten der Fibroblasten in pathologischen Fällen unterscheidet sich zweifellos von dem in normalen Stimmlippen. Details zur normalen und pathologischen zellulären Funktion in den Stimmlippen sind jedoch bisher nicht aufgeklärt [5].

1.1.3 Auditive und objektive Bewertung der Dysphonie

Die Bestimmung der Stimmqualität und -leistung ist ein vielschichtiges Thema. Bisher gibt es keine verbindlichen Methoden der objektiven und subjektiven Stimm diagnostik, die für die Indikationsstellung einer Therapie, die Ergebnisanalyse unterschiedlicher Behandlungsformen oder die Einschätzung des Grades der Funktionsstörung einheitlich und damit vergleichbar zwischen verschiedenen Einrichtungen, auch in verschiedenen Ländern, oder Operateuren oder Stimmtherapeuten herangezogen werden könnten. Ein wichtiger Schritt auf dem Wege zu einer allgemein akzeptierten, validen Stimm diagnostik ist der Vorschlag der European Laryngological Society (ELS) [8]. Demzufolge sind folgende Untersuchungsmethoden der Stimme die Basis einer mehrdimensionalen Diagnostik:

- auditive Beurteilung [9],
- Videostroboskopie [10,11],
- elektroakustische Analysen des Stimmsignals [12],
- aerodynamische Messungen/Effizienz der Phonation [13 – 15],
- subjektive Selbsteinschätzung durch den Patienten [16,17].

Die *auditive Stimmbeurteilung* sollte von mindestens drei Hörerinnen oder Hörern vorgenommen werden, um die interindividuellen Unterschiede der Beurteiler zu kompensieren. Als Grundlage dient im Allgemeinen die Bewertung von Stimmqualitäten nach Rauigkeit, Behauchtheit, Heiserkeit, Asthenie, Anspannung, Instabilität auf einer vierstufigen Skala, wie sie im GRBAS- (overall Grade, Roughness, Breathiness, Asthenia, Strain) oder RBH-System (Rauigkeit, Behauchtheit, Heiserkeit) angewandt werden. In der *Stroboskopie* werden der Glottisschluss [18] und die Stimmlippenbewegung nach Amplitude der gelähmten Stimmlippe und Randkantenverschiebung (normal oder vermindert) bewertet [19]. *Akustische Parameter* sind die Stimmstärke beim Lesen, der Dynamikumfang, der Tonhöhenumfang und die elektroakustische Analyse des Stimmsignals mit der Bestimmung von Grundfrequenzstörungen (Jitter) und Geräuschanteilen. Klinisch erfassbare *aerodynamische Parameter* sind die maximale Phonationsdauer, der glottale Luftstrom und der subglottische Druck. Die *Selbsteinschätzung* zum Erleben ihrer Stimme geben die Patienten anhand geeigneter Fragebögen (z. B. VHI [17,20]).

1.2 Ziele der Chirurgie von Stimmstörungen

Nach ihrer Ursache können Stimmstörungen, die im Bedarfsfall phonochirurgisch behandelt werden, in zwei Gruppen unterteilt werden: Stimmlippenerkrankungen mit pathologischem Gewebe, das reguläre Schwingungen behindert, und Störungen der Stimmlippenbewegung mit falscher Position und/oder Spannung der Stimmlippen.

Generell soll die funktionelle Struktur der Stimmlippen bei einem phonochirurgischen Eingriff erhalten bleiben oder wiederhergestellt werden. Dabei gelten folgende Grundsätze:

- Schichtstruktur beachten,
- Gewebe minimal exzidieren,
- Rupturen der superfiziellen Lamina propria minimieren,
- Epithel besonders am freien vibrierenden Stimmlippenrand erhalten.

2 Entfernung von pathologischem Gewebe

Eine Schwingungsbehinderung kann durch folgende pathologische Gewebsveränderungen verursacht werden:

- epitheliale Läsionen (z. B. Papillomatose, Epitheldysplasien, chronische Laryngitis, Karzinom),
- Veränderungen der Lamina propria (z. B. Reinke-Ödem, Knötchen, Polypen),
- Zysten (Epidermoidzysten, Retentionszysten, Pseudozysten),
- Sulcus, Narbenbrücken in Längsrichtung des Epithels,
- Atrophie, Narbe, Defekt,
- Gefäßveränderungen (Angiektasie, Varizen, Hämatome),
- Arytaenoid-Granulationen (Kontaktgranulom, Intubationsgranulom),
- vordere Synechien (angeboren, erworben, Mikrosynechien).

2.1 Phonomikrochirurgie in Lokalanästhesie

Kleine epitheliale und subepitheliale Veränderungen an den Stimmlippen (bis 5 mm Ausdehnung) können am wachen Patienten in Lokalanästhesie operiert werden [21 – 25]. Die Morphium-Atropin-Prämedikation (10 mg Morphium und 0,5 mg Atropin s.c.) und Oberflächenanästhesie mit Tetracain durch Einsprühen und direkten Kontakt mit Wattetupfer erlauben eine sichere Entfernung von Knötchen, Polypen, Ödemen, kleinen Papillomen sowie Probeexzisionen unter stroboskopischer und auditiver Kontrolle. Die ambulanten Operationen können entweder über einen Kehlkopfspiegel und Mikroskop stereoskopisch oder mit der starren 90°-Optik unter direkter Sicht oder Videokontrolle durchgeführt werden. Eine korrekte Indikationsstellung und fachkundige Übung erlauben, die Befunde präzise zu entfernen. Unter dem Druck, zunehmend ambulant operieren zu müssen, wird diese Technik ihre Bedeutung behalten. Sie sollte im Repertoire jedes phonochirurgisch tätigen Arztes sein.

2.2 Phonomikrochirurgie bei direkter Mikrolaryngoskopie

2.2.1 Technik

Die Vorteile der direkten Mikrolaryngoskopie sind das binokuläre, stereoskopische Sehen, die starke Vergrößerung, das scharfe Bild mit sehr guter Ausleuchtung, der relaxierte Patient und die Möglichkeit für den Operateur ruhig und beidhändig zu arbeiten. Dieser Zugang ist in der Phonochirurgie am weitesten verbreitet. Zur Wahl des Instrumentariums können allgemeine Empfehlungen nicht gegeben werden, verschiedene Autoren haben eigene Instrumentensätze entwickelt. Verbreitet sind die Instrumente nach Kleinsasser, nach Bouchayer, nach Sataloff und das spezielle Laser-Mikroinstrumentarium nach Abitbol. Wichtige chirurgische Techniken sind

- das Erfassen pathologischer Strukturen mit Doppellöffelzangchen oder flachen herzförmigen Fasszangchen,

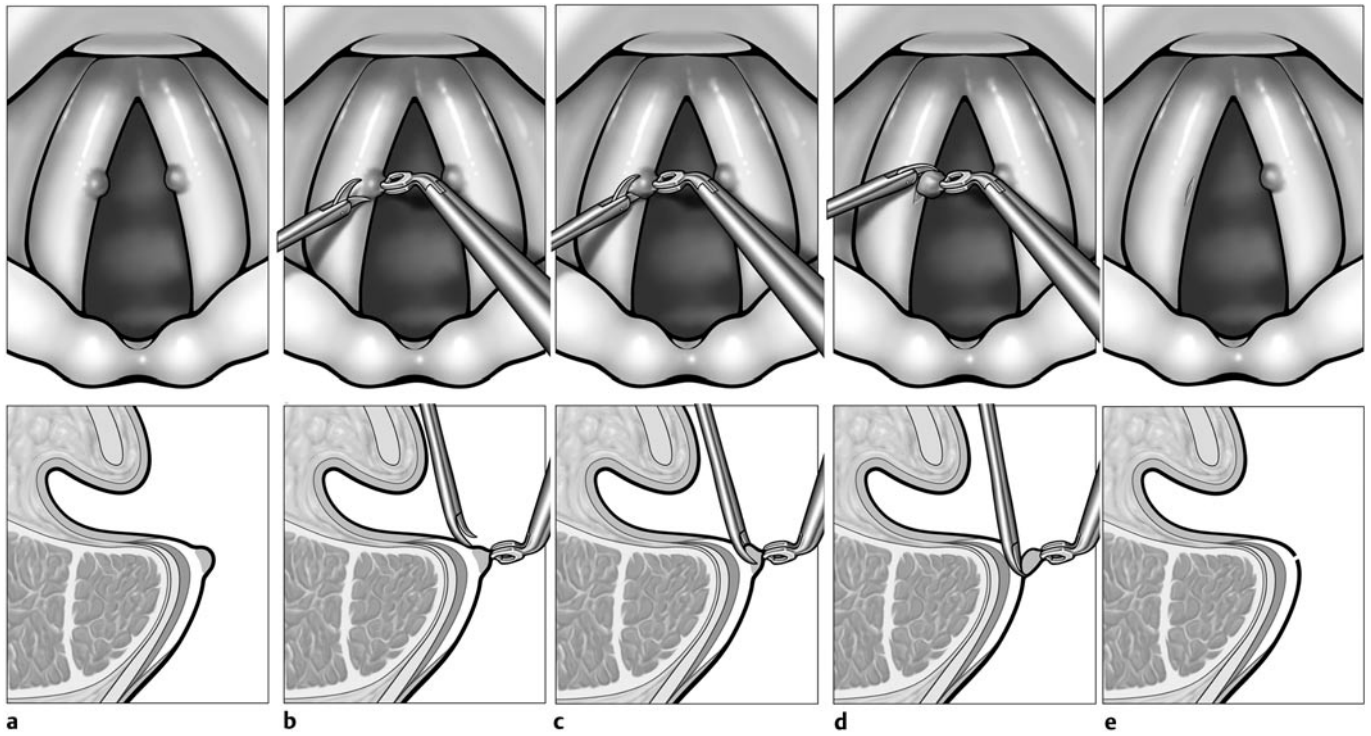


Abb. 1 Prinzip der Entfernung von Stimmlippenknötchen (nach [31]). Das Knötchen (a) markiert sich durch eine Epithelerhebung. Es wird mit dem Scherchen tangential abgeschnitten (b–d). Die oberflächli-

che Schicht der Lamina propria bleibt erhalten, der Epitheldefekt ist minimal (e).

- die Inzision mit dem Messer,
- die Präparation im Epithelniveau einschließlich der Basalmembran mit Dissektionsinstrumenten,
- das scharfe Durchtrennen von Epithel mit Scherchen,
- das dosierbare Saugen von Schleim, Pseudomyxom, Blut und Geweberesten,
- Gewebsvaporisation mit dem CO₂-Laser,
- das Abtragen von Gewebe mit dem Shaver,
- die Blutstillung mit monopolaren Elektroden, wenn der Laser nicht verwendet wird oder nicht effektiv ist,
- das Legen von Nähten mit dem Nadelhalter, Fasszängchen und Knotenschieber,
- die Injektion von Füllmaterial über die Larynx-Hochdruckspritze (Fett) oder zurechtgeschnittene Butterfly-Katheter (Kollagen, Hyaluronsäure).

Die Laryngoskope haben unterschiedliche Formen. Mit neueren Entwicklungen wollen die Entwickler besonders die Darstellung der vorderen Kommissur [26,27] oder die Exposition von Larynx und Umgebung [28] erreichen. Wie bei jedem Instrumentarium gilt, dass durch den ständigen Gebrauch und die Gewöhnung an bestimmte Formen von Laryngoskopen die Geschicklichkeit im Umgang zunimmt. Generell sollte das Laryngoskop mit dem größtmöglichen Durchmesser genommen werden. Ein schwierig einzustellender Larynx lässt sich jedoch mit einem kleineren Laryngoskop besser exponieren.

2.2.2 Narkose

Nach heutigem Standard ist eine totale intravenöse Anästhesie mit Propofol und Remifentanyl (Ultiva®), Relaxation mit Mivacuriumchlorid (Mivacron®) und Intubation die Prozedur der Wahl.

Eine Jet-Ventilation bringt für phonochirurgische Eingriffe keine Vorteile [29]. Sie kann als Alternative bei Veränderungen am kartilaginären Teil der Stimmlippe gewählt werden. Durch einen translottisch gelegten Jet-Katheter erreicht man dann die optimale Exposition mit minimaler passiver Bewegung der Glottis.

2.2.3 Gutartige Veränderungen

Stimmlippenknötchen, Polypen und Reinke-Ödeme sind primär Veränderungen der Lamina propria mit Dehnung des darüber liegenden Epithels.

Knötchen werden komplett entfernt (Abb.1). Ihre geringe Ausdehnung mit einer Basis von 1 bis 3 mm lässt die Exzision ohne weitere, das Epithel erhaltende Maßnahmen zu.

Polypen sind entweder gestielt und haben damit eine schmale Basis oder sitzen breitbasig am freien Stimmlippenrand. Für gestielte Polypen ist ebenfalls die einfache Exzision zu wählen. Breitbasige Polypen werden so abgetragen, dass ein Teil des Epithels zur Wunddeckung in situ bleibt (Abb.2). Diese Methode wird auch als Microflap-Technik oder sogar Mini-Microflap-Technik bezeichnet. Nur überschüssiges Epithel wird entfernt [30–32].

Reinke-Ödeme werden nach dem gleichen Prinzip subepithelial abgetragen. Das bedeckende Epithel wird nach Inzision auf der kranialen Stimmlippenfläche von der Lamina propria abpräpariert und bleibt weitgehend erhalten. Das Ödem wird abgesaugt und ausmassiert. Nur die überschüssigen Teile des Epithels werden entfernt (Abb.3).

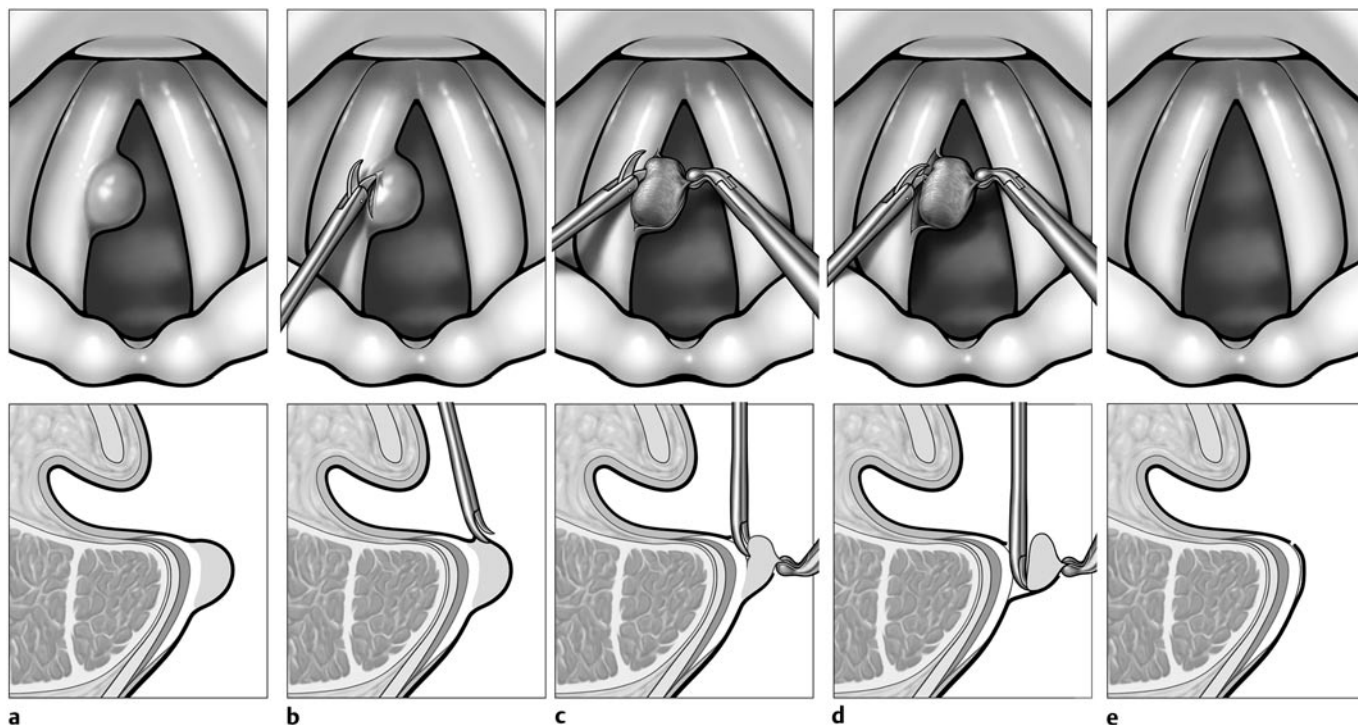


Abb. 2 Prinzip der Entfernung von Stimmlippenpolypen (nach [31]). Stimmlippenpolypen sind Epithelvorwölbungen mit scharfer Grenze zum umgebenden Stimmlippenepithel (a). Sie werden kraniallateral in-

zidiert (b), die überschüssige Masse des subepithelialen Raumes und des Epithels wird scharf abgetrennt (c) und (d) und die Wunde mit Epithel bedeckt (e).

Man beachte, dass das Epithel bereits beim Fassen mit dem Zängchen reißt. Der Operateur wird deshalb das Epithel nur an der kranialen Fläche der Stimmlippe fassen und Inzisionen lateral am Sinus Morgagni vornehmen, wo der Reinke-Raum an der Linea arcuata endet. Für die Stimmfunktion ist es äußerst wichtig, dass der freie Stimmlippenrand von Epithel bedeckt bleibt. Maßnahmen zur Fixation des Lappens durch Fibrin oder eine intralaryngeale Naht sind in der Regel nicht notwendig, werden aber gelegentlich empfohlen [33]. Die Präparation des Epithels muss mit Ruhe und großer Sorgfalt geschehen. Die Wundheilung hinterlässt dann keine Narben, wenn die Lamina propria nicht geschädigt wird. Das Epithel schließt sich dann und verheilt ohne Verlust von Geschmeidigkeit und Biegsamkeit und die Randkantenverschiebung bildet sich während der Regeneration wieder aus. Im Zweifelsfall ist es ratsam, etwas von dem Ödem stehen zu lassen. Nicht selten ist nämlich ein pathogenetischer Aspekt der Bildung eines Reinke-Ödems die Schlussinsuffizienz des membranösen Teils der Glottis. Das Ödem kompensiert durch sein Volumen diese Schlussinsuffizienz und die betroffenen Patientinnen haben trotz der tiefen und rauen Stimme keine Stimmanstrengung. Postoperativ verliert sich dann bei Verkleinerung des Ödems meist die Rauigkeit, die tiefe Stimme bleibt. Das ist für Frauen, die ihr tiefes Timbre behalten möchten, wichtig.

Eine unbeabsichtigte Entfernung des Epithels über dem Reinke-Raum ist intraoperativ leicht möglich, weil es sehr dünn, brüchig und mit der ödematös stark aufgequollenen oberen Schicht der Lamina propria verbunden ist. Das Epithel lässt sich mühelos mit dem Zängchen fassen und abziehen. Das kann besonders dann leicht passieren, wenn das Ödem bereits organisiert ist und sich kompakt abheben lässt. In diesem Fall entsteht nach

der Wundheilung zwar eine glatte Stimmlippe, das Epithel ist aber mit dem Stimmband narbig verwachsen und nicht schwingungsfähig, was zu einer irreversiblen hochgradigen Dysphonie führt. Solche narbigen Restzustände, die leider noch zu häufig auftreten, sind chirurgisch kaum korrigierbar [34, 35].

Für Zysten der Stimmlippen gilt der gleiche Grundsatz, dass das Epithel erhalten bleiben muss (Abb. 4).

Bei den Retentionszysten, die aus obstruierten Schleimdrüsen entstehen, findet man nur ein dünnes Drüsenepithel, das meist während der Präparation reißt, während Epidermoidzysten ein dickeres Epithel besitzen. Sie können mikrochirurgisch präpariert und enukleiert werden.

2.2.4 Papillomatose

Die Larynxpapillomatose ist eine epitheliale tumoröse Erkrankung, die durch humane Papillomviren hervorgerufen wird. Papillome können besonders im Kindesalter die Atemwege bedrohlich verlegen durch fortschreitendes, manchmal rasantes Wachstum in die Trachea und die Lungen [36, 37]. Das Hauptsymptom bei Erwachsenen ist die Heiserkeit. Eine radikale Entfernung ist nicht möglich, da sich die Virus DNA in den Basalzellen nach Infektion nicht überall exprimiert [38]. Klinisch können infizierte Basalzellen nicht von virusfreien Zellen unterschieden werden. Die Papillomatose ist bisher nicht heilbar, kann aber in lange Remissionen treten [39]. Deshalb muss die Therapie symptomatisch bleiben und sollte auf den Funktionserhalt orientiert werden.

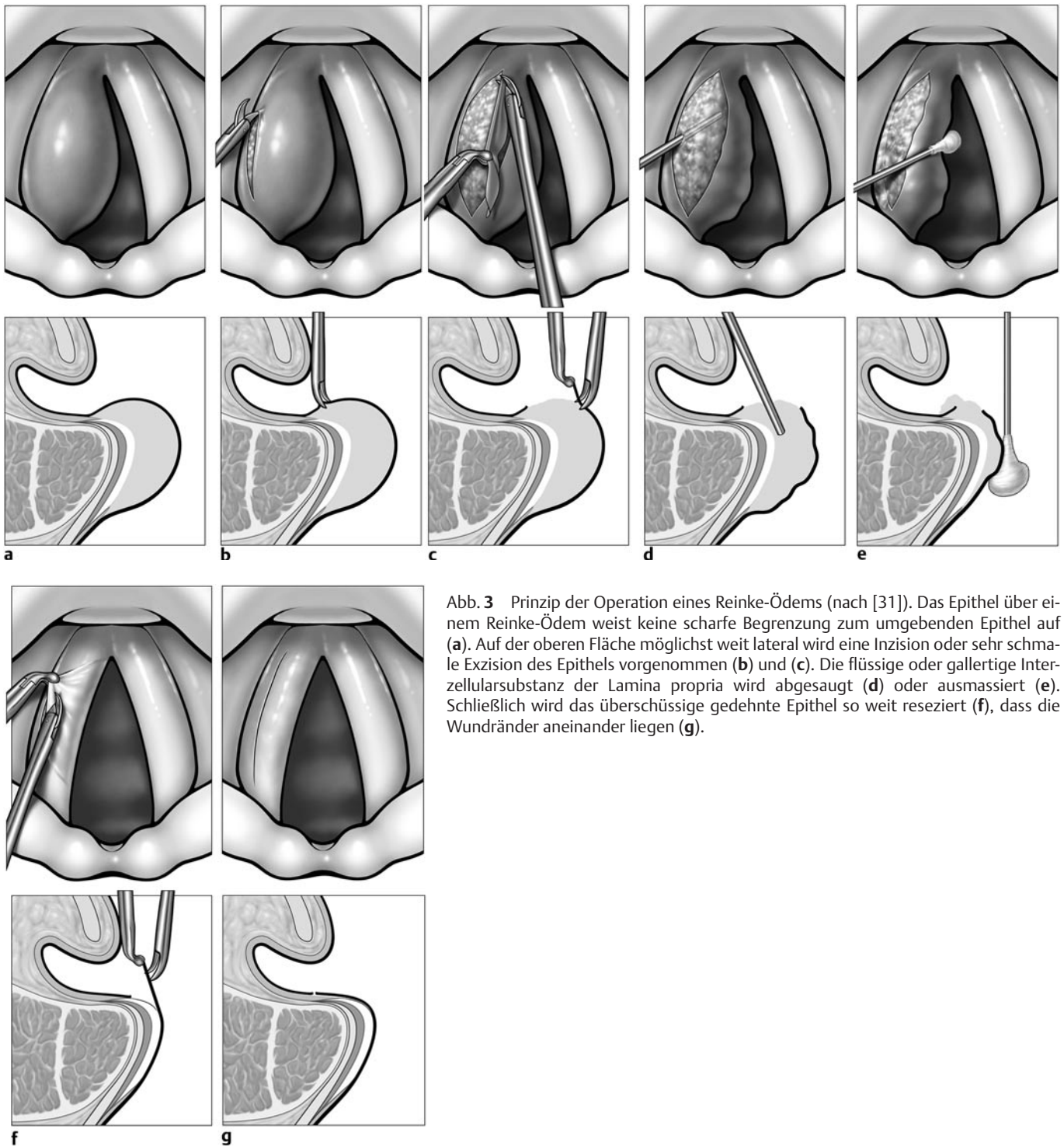


Abb. 3 Prinzip der Operation eines Reinke-Ödems (nach [31]). Das Epithel über einem Reinke-Ödem weist keine scharfe Begrenzung zum umgebenden Epithel auf (a). Auf der oberen Fläche möglichst weit lateral wird eine Inzision oder sehr schmale Exzision des Epithels vorgenommen (b) und (c). Die flüssige oder gallertige Interzellularsubstanz der Lamina propria wird abgesaugt (d) oder ausmassiert (e). Schließlich wird das überschüssige gedehnte Epithel so weit reseziert (f), dass die Wundränder aneinander liegen (g).

Die Entfernung geschieht am schonendsten mit dem CO₂-Laser bei hohen Leistungen (7 Watt) und sehr kurzen Pulsen (0,01 s), dann treten keine Blutungen auf, und die Lamina propria wird thermisch wenig geschädigt. Die Larynxstrukturen (Taschenfalten, Stimmlippen) sollten so behandelt werden, dass die Abtragung bis zum Niveau des umgebenden gesunden Epithels oder, bei flächigem Papillombefall, nicht unter die Basalmembran in die tieferen Schichten der Lamina propria geht, um den Patienten zusätzlich zu ihrer Erkrankung keinen weiteren Schaden zuzufügen und die Stimmfunktion möglichst bis zur Remission zu erhalten.

Alternativ zum Laser kann auch der Shaver eingesetzt werden [40]. Es muss allerdings beachtet werden, dass auch mit dem Shaver Narben und damit Funktionseinschränkungen gesetzt werden können. Die Entfernung exophytischer kleiner Papillome kann auch in Lokalanästhesie erfolgen.

Adjuvante Therapien, wie Cidofovir (Vistide®) [41], die photodynamische Therapie, Indol-3-Karbinol, Lithiumsuccinat, Cimetidin, Imiquimod und therapeutische Vakzine [38], werden teilweise alternativ oder ergänzend zur chirurgischen Therapie eingesetzt.

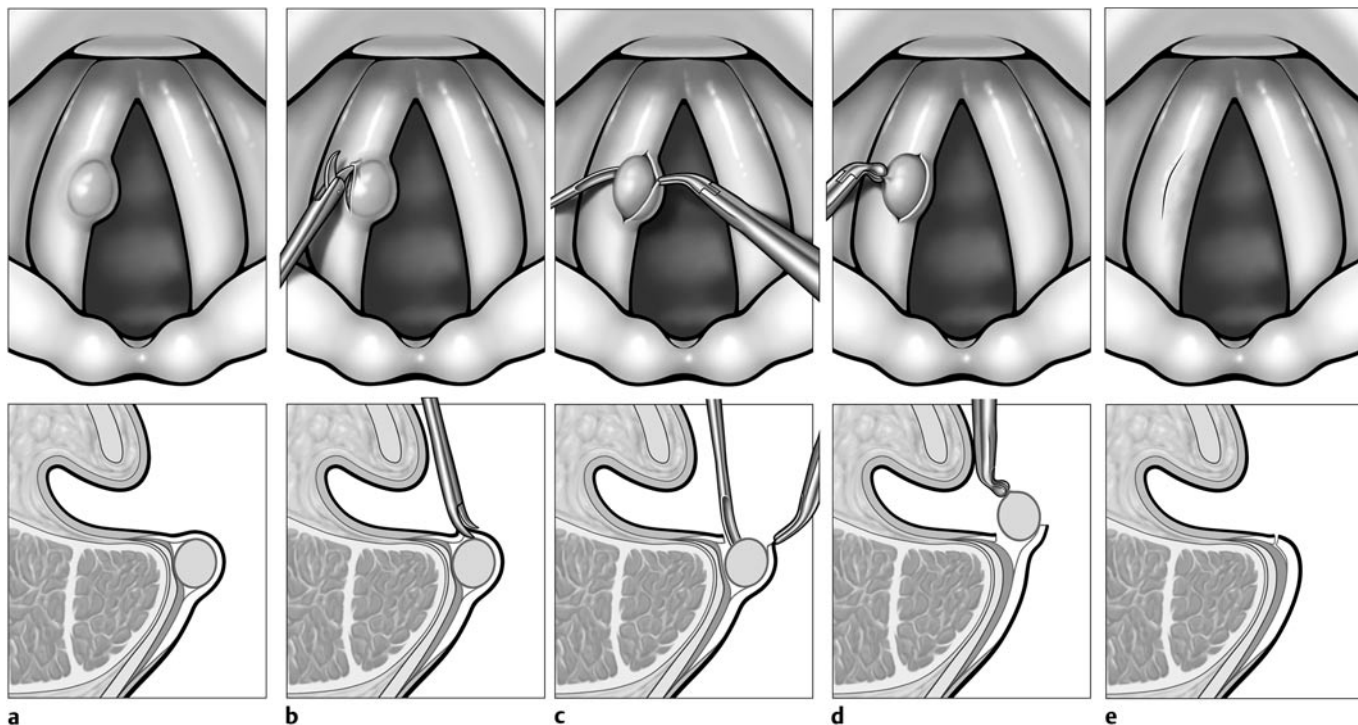


Abb. 4 Prinzip der Entfernung einer Epidermoidzyste (nach [31]). Die Epidermoidzyste hat ein eigenes Epithel und schimmert scharf begrenzt durch das darüber liegende unauffällige Epithel (a). Sie wird

lateral inzidiert (b), freipräpariert (c) und mit dem Zängchen herausgenommen (d). Das Epithel schließt sich über der Abtragungsstelle (e).

2.2.5 Epitheldysplasien und frühe Krebsstadien

Das Larynxkarzinom ist als potenziell lebensbedrohliche Erkrankung anzusehen. Die HNO-chirurgische Behandlung besteht in der radikalen Tumorentfernung. Das funktionelle Ergebnis ist im Zweifel der vollständigen Resektion unterzuordnen. Der Funktionserhalt ist von der Tumorgroße abhängig.

Jedoch sollten bei der Abtragung von Präkanzerosen, in-situ-Karzinomen und frühen Tumorstadien T1 durch Auswahl der mikrochirurgischen Maßnahmen und durch Einsatz des CO₂-Lasers auch funktionelle Aspekte gebührend beachtet werden [32]. Bei der Exzision von Dysplasien stellt die subepitheliale Injektion eine sinnvolle Technik zum Schutz der mittleren und tiefen Schicht der Lamina propria dar, mit der die Phonationsfunktion weitgehend erhalten werden kann (Abb. 5).

Für frühe Krebsstadien stehen darüber hinaus die Operationstechniken der subepithelialen und subligamentären Resektion zur Verfügung (Abb. 6, 7). Damit können unter Beachtung onkologischer Kriterien die nicht vom Tumor befallenen Strukturen (Ligamentum vocale bzw. M. vocalis) für die Phonation erhalten werden [42, 43].

2.2.6 Laserchirurgie zur Stimmverbesserung

Die Laser-Mikrochirurgie ist ein großer Fortschritt in der Behandlung des Larynx. Dennoch wurden seit ihrer Einführung Einwände erhoben. Hauptargumente gegen den Lasereinsatz waren die thermische Schädigung, die Karbonisation, die verzögerte Wundheilung und im Ergebnis die stärkere Vernarbung [44]. Diese Beobachtungen beruhten auf Geräten mit schlechter Fokussierbarkeit des Laserstrahls und einem Brennfleck von über 1 mm Durchmesser [45]. Inzwischen wurden die Lasergeräte

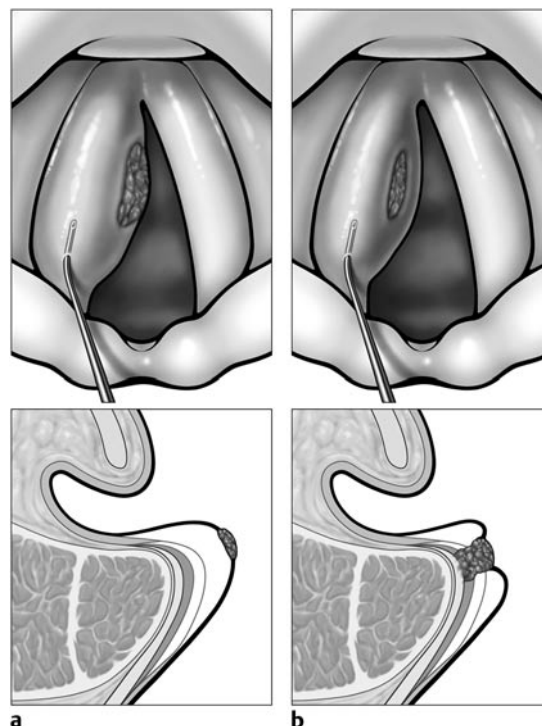


Abb. 5 Subepitheliale Injektion. Infiltrierendes Wachstum (b). Schutz tieferer Schichten der Lamina propria vor thermischer Schädigung durch den CO₂-Laser bei der Exzision von pathologischen Veränderungen des Epithels (a) (nach [34]).

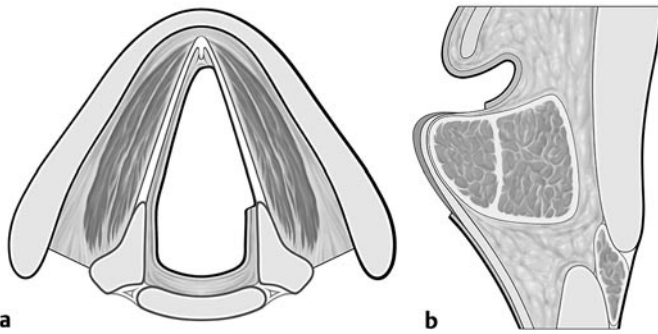


Abb. 6 Subepitheliale Chordektomie (nach [43]). Entfernung des Epithels und der obersten Schicht der Lamina propria. Erhalt des Ligamentum vocale und des Musculus vocalis.

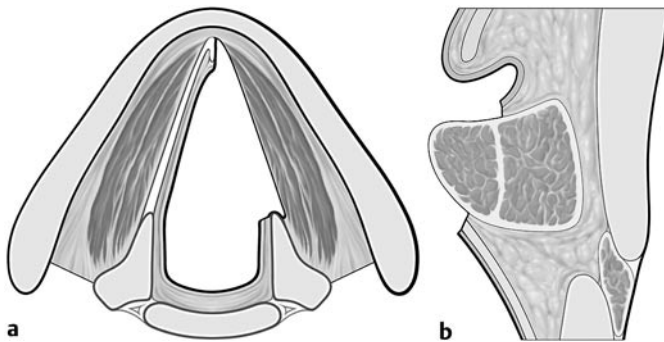


Abb. 7 Subligamentäre Chordektomie (nach [43]). Entfernung des Epithels und des Lig. vocale. Erhalt des M. vocalis.

entscheidend verbessert [46], vor allem durch die starke Fokussierung des Laserstrahls (Microspot-Laser) mit einem Brennfleck von 0,25 mm oder weniger. Aufgrund seiner geringen Eindringtiefe durch die hohe Absorption der Energie des Infrarotlichts von 10,6 μm Wellenlänge in Wasser ist der CO_2 -Laser besonders geeignet. Mit heutigen Geräten kann die thermische Schädigungszone unter 50 μm bleiben. Das kann durch sehr kurze Expositionszeiten (bis zu 0,01 Sekunden) erreicht werden. Für einen tieferen Schnitt wird die Leistung verstärkt. Die schnelle Aufeinanderfolge von Laserpulsen mit hohen Leistungsspitzen wird als Ultrapuls oder Superpuls bezeichnet. Durch den so genannten Q-switched mode werden mit dem CO_2 -Laser Spitzen bis zu 10^6 Watt pro Picosekunde erzielt. Damit werden Karbonisation und thermische Nekrose ebenfalls vermindert [47]. Ein aktuelles System der Laserstrahlführung ist das Acublade-System, mit dem eine schnelle Bewegung des hoch fokussierten Laserstrahls über eine definierte Strecke vollführt wird, so dass durch den minimalen Zeitkontakt die thermische Schädigung auch minimal bleibt [48]. Dieser Laserschnitt kann in seiner Tiefenschädigung mit einem konventionellen Schnitt verglichen werden.

Infolge der technischen Verbesserungen hat der Laser in der Phono-chirurgie zunehmende Akzeptanz gefunden. Prospektive randomisierte Studien zum Vergleich von Laserchirurgie mit konventionellem Instrumentarium brachten keine signifikant anderen Ergebnisse für die Stimmqualität und die Heilungsgeschwindigkeit [49–51].

Für Läsionen im Epithel und der Lamina propria können Leistungen zwischen 2 und 3 Watt ausreichend sein, wenn auf kurze Expositionen geachtet wird. Resektionen der Muskulatur benötigen eine Leistung bis zu 15 Watt. Blutungen spielen in der Phono-chirurgie eine untergeordnete Rolle – die hämostatischen Eigenschaften des Schnittes mit den angegebenen Parametern sind für solche Operationen ausreichend. Die Technik des Operierens mit Begrenzung des Laserschnittes auf das Epithel ist eine Fähigkeit, die geübt werden muss, damit die thermische Schädigungszone nicht tiefer reicht [52]. Ein Operateur, der phono-chirurgisch mit dem Laser arbeitet, muss sich dieser Gefahren bewusst sein, um eine nach Ausmaß oder Lokalisation ungünstige Vernarbung bei der Reepithelisierung zu vermeiden.

3 Störungen der Stimmlippenbewegung mit falscher Position und/oder Spannung der Stimmlippen

Indikationsgruppen sind der Stimmlippenstillstand durch Parese/Paralyse oder Erkrankungen des Krikoarytaenoidgelenks, neurologisch verursachte Stimmstörungen wie Tremor und spasmodische Dysphonie, sowie laryngeale Dysfunktionen, die sich klinisch hyper- oder hypofunktionell, oder in einer Taschenfallenstimme zeigen.

Neurogene Lähmungen des Kehlkopfes können in zentrale und periphere Schädigungen eingeteilt werden. Die zentralen Lähmungen liegen im ersten Motoneuron, extrapyramidal, zerebellär, nukleär, vorwiegend im Nucleus ambiguus, oder verteilt auf mehrere Stellen im Hirnstamm. Die peripheren Lähmungen haben Schädigungen des N. vagus oder seiner Äste, des N. laryngeus recurrens und des N. laryngeus superior [53] zur Ursache. Epidemiologische Zahlen der Ursachen für Lähmungen im Larynx können nur geschätzt werden: Zentrale neurologische Erkrankungen, darunter Apoplexie, Syndrom des Foramen jugulare (Vernet-Syndrom), Schwannom des Foramen jugulare [54], Avellis-Syndrom [55] – die so genannte Larynx-Hemiplegie bei peripheren Schädigungen des N. glossopharyngeus und vagus oder Infarkt der Medulla oblongata – 10%; Strumektomie, thorako-mediastinale Chirurgie [56] 10%; Tumoren (Ösophagus) 40%; idiopathisch 30%; Trauma 10%. Nur selten tritt bei Lähmung eine Ankylose ein [57].

Die Stimmstörung bei einseitiger Lähmung der Stimmlippe ist chirurgisch behandelbar und kann zu einer funktionellen Rehabilitation führen.

3.1 Laryngoplastiken, Larynxskelettchirurgie, Thyroplastiken nach Isshiki

Vorschläge zur Nomenklatur wurden vom Phono-chirurgie-Komitee der ELS entwickelt [58]. Demnach ist die übergeordnete Bezeichnung Laryngeal framework surgery (Larynxskelettchirurgie). Die Bezeichnung Laryngoplastik wird synonym verwendet. Diese offenen chirurgischen Techniken mit externem Zugang am äußeren Hals werden in die Approximationslaryngoplastik, die Expansionslaryngoplastik, die Relaxationslaryngoplastik und Tensionslaryngoplastik untergliedert.

3.1.1 Indikationen

Die Indikation zur Operation ergibt sich aus der Zielstellung, die Stimme durch Schluss der Glottis zu verbessern. Fehlt bei zu großem Abstand durch die einseitige Lähmung der Kontakt der Stimmlippen, kommt es zu keiner Schlussphase. Dann schwingt jede der beiden Stimmlippen mit eigener Frequenz. Der Stimmindruck ist rau.

Eine ungewollte Falsettstimme entsteht bei Spannung der Stimmlippe durch noch bestehende Innervation von Teilen des M. vocalis und des M. cricothyroideus. Der unvollständige Stimmlippenschluss ist in solchen Fällen die Ursache, dass die Stimmlippe während der versuchten Phonation nur tangential angeblasen wird und die Kopplung zwischen Atemstrom und Stimmlippenschwingung sehr gering ist. Durch die Wiederherstellung des Kontakts kann die Tonhöhe der Sprechstimme normalisiert werden.

Turbulenzgeräusche, die als Behauchtheit der Stimme oder Verhauchtheit bis zur Aphonie wahrgenommen werden, treten bei Rekurrensparesen seltener auf, als es der laryngoskopische und stroboskopische Befund infolge der Schlussinsuffizienz bei Phonation vermuten lassen. Besserung des Glottisschlusses vermindert auch die Behauchtheit der Stimme.

3.1.2 Symptome

Das vorherrschende Symptom der einseitigen Lähmung ist die Heiserkeit. Weiter gefasst spricht man von Dysphonie, die neben dem Stimmklang auch die Stimmleistungen wie Tonumfang, Steigerungsfähigkeit, Belastbarkeit, Sprechanstrengung und den subjektiven Stimmindruck berücksichtigt. Eine weitere wichtige Funktionsstörung sind die auch bei einseitiger Lähmung vorkommenden Schluckstörungen [59–61]. Weniger relevant ist die Atemnot [62], die bei einseitiger Lähmung nur ausnahmsweise zu einer therapiebedürftigen Dyspnoe führen kann.

3.1.3 Zeitpunkt

Eine Akutoperation bei einer Stimmlippenlähmung wird innerhalb von zwei Wochen nach Durchtrennung des Nervs durchgeführt. Die elektive Operation liegt im Zeitraum bis zu sechs Monaten nach Beginn der Lähmung. Von einer Operation bei chronischer Lähmung spricht man, wenn sie später erfolgt [63]. Die Regel, mindestens ein Jahr zu warten, kann verlassen werden [64]. Die Reversibilität des Eingriffs rechtfertigt dieses Vorgehen. Eigene Beobachtungen haben gezeigt, dass auch bei Wiederkehr der Beweglichkeit die laterale Impression der Stimmlippe nicht störend ist und nicht rückgängig gemacht zu werden braucht.

Durch Stimmtherapie stabilisiert sich der laryngeale Zustand, und Rest- oder Reinnervation können das Ergebnis verbessern. Eine Medialisierung erleichtert die Stimmübungen. Sollte der Patient einer Operation gegenüber zurückhaltend sein, sollten Stimmübungen durchgeführt werden, um noch vorhandene Restbewegungen zu aktivieren und die Phonationsbehinderung zu kompensieren. Eine Operation kann durchaus zurückgestellt werden, sie ist auch Jahre nach Einsetzen der Lähmung noch wirksam [65].

3.1.4 Komplikationen

Ödem oder Wundheilungsstörungen treten selten auf. Infektionen können durch eine perioperative Antibiotikagabe vermieden werden. Die routinemäßige Applikation ist jedoch nicht erforderlich.

Eine Tracheotomie [63] ist nur selten (1%) bei besonderen Patienten mit Paresen infolge von Tumoren der Halsregion oder entsprechenden Operationsfolgen nötig.

Wird Silikon implantiert, kann vereinzelt eine Allergie auftreten und zur Revision zwingen [66]. Ein grundsätzlicher Verzicht auf Silikon ist aus diesem Grund zwar nicht nötig, da aber auch andere Materialien zur Verfügung stehen, ist der Einsatz von Silikon diskutabel.

Folgen, die in 1–2% eine operative Korrektur erfordern, sind Implantataustritt in das Lumen [67] und Dislokation des Knorpelstückes.

Eine gewisse Einschränkung der respiratorischen Funktion [68] ist nach einseitiger Stimmlippenlähmung wie auch nach Thyroplastik zu erwarten. Das wird klinisch nicht bemerkt, solange keine größeren körperlichen Anstrengungen unternommen werden. Andere Autoren [69] haben eine Atembehinderung nach Thyroplastik gar nicht nachweisen können. Die Dyspnoe bei einseitigen Stimmlippenlähmungen ist bisher ein eher theoretisches Problem.

3.1.5 Medialisierungsthyroplastik

Die am weitesten verbreitete Methode unter den Approximationslaryngoplastiken ist die Medialisierungsthyroplastik (engl. thyroplasty, dt. auch Thyreoplastik [70]), die sich aus der Idee ableitet, dass die gelähmte Stimmlippe in toto von lateral nach medial verlagert, medialisiert wird (Abb. 8, 9). Sie entspricht der Thyroplastik Typ I von Isshiki [71].

Die Medialisierungsthyroplastik wurde ursprünglich mit Knorpelimpression [71, 72] durchgeführt in Anlehnung an den ersten Vorschlag von Payr aus dem Jahre 1915 [73]. Als Variante wurden Knorpelkeile [74, 75] oder autologer Knorpel aus dem oberen Teil des Schildknorpels verwendet [76] (Abb. 8). Später propagierte Isshiki das Anpassen eines Silikonstücks, das aus einem Block geschnitten wird [77]. Weitere Materialien zur Medialisierung sind Keramikkeile aus Hydroxylapatit [78], Gore-Tex-Streifen [79–84], Plastikkeile des Montgomery-Thyroplasty-Implant-System [85] und das Titan-Implant-System von Friedrich [86, 87].

3.1.6 Arytaenoidadduktion

Die Arytaenoidadduktion [63, 88–90] führt ebenfalls zu einer Medialisierung der Stimmlippe durch Rotation des Aryknorpels (Abb. 10). Sie ist bei einem breiten Interarytaenoidspalt effektiv und wird in Kombination mit der Medialisierungsthyroplastik durchgeführt. Die Operationsdauer verlängert sich bei zusätzlicher Arytaenoidadduktion um etwa 30 Minuten.

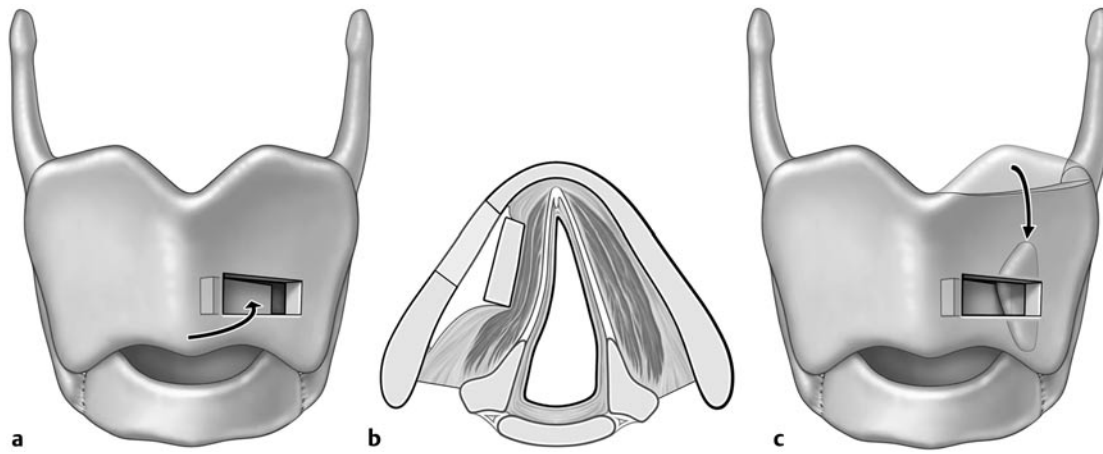


Abb. 8 Prinzip der Medialisierungsthyroplastik nach: Friedrich, de Jong et al. 2001 [59]. Die Bildung des Fensters erfolgt in der unteren Hälfte der Ala thyroidea (a). Das Prinzip liegt in der Impression der Stimmlippe von lateral (b). Ein Schildknorpelspan kann zur Verriegelung in den dorsalen Teil des Fensters quer eingestellt werden (c).

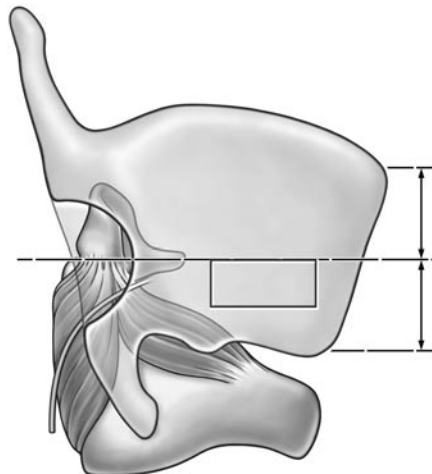


Abb. 9 Prinzip der Bildung des dorsalen und thyroidalen Knorpelfensters. Nach Maragos, 1999 [73].

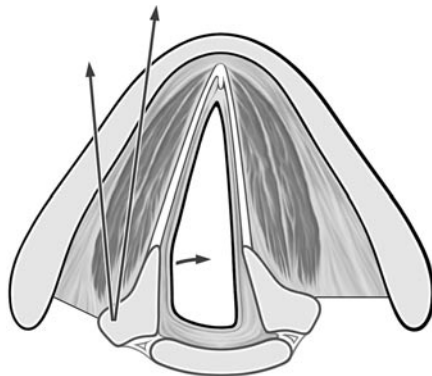


Abb. 10 Prinzip der Arytaenoidadduktion nach Isshiki [92].

Durch Luxation des Aryknorpels wird der Processus vocalis nach medial rotiert, wenn am Processus muscularis gezogen wird. Die Naht mit nicht resorbierbarem Material wird nach ventral an der vorderen Kante des Fensters der Thyroplastik fixiert. Das ermöglicht den Stimmlippenchluss im membranösen Teil der Stimmlippe.

Der Processus muscularis des Aryknorpels ist über den Schildknorpel durch Resektion, Inzision mit Exartikulation des Cricoarytaenoidgelenks [91] oder durch ein posteriores Fenster [92] zugänglich (Abb. 9).

3.1.7 Weitere Formen der Laryngoplastik

Die anderen Formen der Laryngoplastik sollen hier nur wegen der Vollständigkeit erwähnt werden, da klinische Indikationen selten sind. Dennoch gehören sie in das Repertoire des Phonochirurgen.

Die Expansionslaryngoplastik kann bei übermäßiger Adduktion, wie der spasmodischen Dysphonie vom Adduktor-Typ, angewandt werden.

Die Relaxationslaryngoplastik entspannt die Stimmlippen in der antero-posterioren Richtung und senkt die Stimme bei Mutationsstörungen oder bei Versteifung durch Narben.

Die Tensionslaryngoplastik ist bei gedehnten, schlaffen Stimmlippen, Stimmerhöhung bei Mann-zu-Frau-Transsexuellen oder Lähmung des M. cricothyroideus indiziert [58].

3.2 Operative Stimmlippenreinnervation

Zur Reinnervation wurde im Tierversuch die Ansa cervicalis mit dem N. recurrens [93,94] verbunden. Auch beim Menschen wurde über eine entsprechende Stimmverbesserung berichtet [95–97]. Die gelähmte und „reinnervierte“ Stimmlippe wurde zwar respiratorisch nicht beweglich, aber die Autoren stellten fest, dass die postoperativ verbesserte Spannung der Muskulatur auch die Phonation verbesserte. Die Operationsmethode mit Darstellung und Anastomosierung der Ansa cervicalis mit Anteilen des Ramus anterior des N. laryngeus recurrens ist kompliziert, und das Verfahren ist nicht allgemein gebräuchlich.

3.3 Injektionen zur Glottisverengung

Injektionstechniken in die Stimmlippe sind die einfachste Form der Medialisierung oder Stimmlippenaugmentation und werden deshalb sehr häufig angewandt. Sie können in Lokalanästhesie oder Narkose durchgeführt werden. In Lokalanästhesie sitzt der wache Patient vor dem Operateur. Der Larynx wird über ein starres Endoskop oder einen Kehlkopfspiegel dargestellt. Die Lokalanästhesie wird durch 1%iges Tetracain, vermischt mit Tacholiquin zur besseren Benetzung der Schleimhaut und mit Adrenalin zur Vasokonstriktion, erreicht. In Narkose wird der Kehlkopf durch das Laryngoskoprohr exponiert. Die Narkose ist dann vorzuziehen, wenn keine ausreichende Kooperation des Patienten erwartet werden kann.

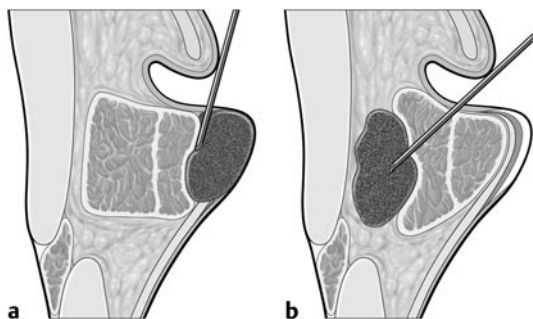


Abb. 11 Ort der Injektion in die Stimmlippe (a – falsche Platzierung, b – korrekte Platzierung), nach Hirano [77].

Zur Injektion werden spezielle Kanülen verwendet, deren Bauart durch das Injektionsmaterial bestimmt wird. Für Hyaluronsäure sind Butterfly-Kanülen mit 23 Gauge, für Kollagen 27 Gauge geeignet. Fett kann mit einer Brünings-Spritze mit einer Kanülenöffnungsweite von 1,2 mm injiziert werden. Zur besseren Beobachtung des Effekts der Injektion ist die Jet-Ventilation mit einem dünnen Trachealkatheter am besten geeignet. Sollte ein Tubus genommen werden müssen, ist die kleinstmögliche Größe zu wählen.

Mit der Kanüle wird das zu injizierende Material direkt in die Stimmlippe gebracht. Der Ort ist entweder die Pars lateralis des M. vocalis oder der Raum zwischen Schildknorpel und M. vocalis. Die Injektion unter das Epithel der Stimmlippe in den Reinke-Raum muss vermieden werden (Abb. 11), solange die Schichten nicht vernarbt sind oder fehlen. Je visköser das Material ist, desto näher kann es am freien Rand der Stimmlippe deponiert werden.

3.3.1 Material

Fett [98 – 103]: Von den verschiedenen Materialien zur Injektion, die sich in ihrer Viskosität unterscheiden [104, 105] ist das autologe Fett das am besten geeignete.

Teflon: Obwohl seine Verwendung immer noch erwähnt wird [106], sind die Nachteile von injizierbarem Teflon ernst zu nehmen (s. unten). Es sollte daher nicht mehr genommen werden.

Kollagen [107 – 115]: Kollagen, das aus Rinderhaut oder als homologes azelluläres Kollagen hergestellt wird [116, 117], ist sehr bequem zu applizieren und zeigt sofort gute Resultate. Es kann nicht bestimmt werden, wie groß die Resorptionsrate im Einzelfall ist – es muss mit 40% bis 60% gerechnet werden.

Hyaluronsäure [105, 118 – 121]: Hyaluronsäure ist eine unlösliche Substanz mit guten viskoelastischen Eigenschaften. Sie ist bis zu 12 Monaten nach Injektion noch nachweisbar und wird von Bindegewebe (Kollagen, Fibroblasten) durchwachsen. Die Ergebnisse nach Injektion von Hyaluronsäure sind etwas besser als nach Kollageninjektion.

Fascia lata [122 – 127]: Klein geschnittene Fascia-lata-Stücke können in die Stimmlippe injiziert werden. Das autologe Material wird in Bindegewebe umgewandelt und ohne Entzündungszeichen und Fremdkörperreaktionen toleriert. Die Wirkung ist vergleichbar mit anderen Implantatmaterialien.

3.3.2 Nachteile der Injektionstechnik

Bei Injektionen können das Epithel, der M. vocalis oder die Lamina propria verletzt werden, es kann zu Verhärtungen, Abszederungen an der Injektionsstelle, Überempfindlichkeit auf Rinderkollagen und die Induktion vaskulärer Krankheiten kommen [116] mit daraus folgenden schlechteren auditiven, aerodynamischen und endoskopischen Befunden [128]. Die schlechteren Ergebnisse müssen nicht zwingend eintreten [129]. Es ist jedoch einleuchtend, dass eine mechanische Kompression der Lamina propria die Schwingungsfähigkeit des Epithels verschlechtert. Dieses Risiko sollte vorher bedacht werden.

Die Teflon-Injektion hat nur noch historischen Wert, sie ist weitgehend verlassen, da Granulombildung [130], Verschiebungen sowie nicht korrigierbare falsche Platzierung [131, 132] das beabsichtigte Ergebnis der Stimmverbesserung vereiteln können.

3.4 Beidseitige Stimmlippenlähmung, Glottiserweiterung und Stimmfunktion

Die beidseitige Stimmlippenlähmung stellt die Patienten vor das Problem der Atemnot. Eine Glottiserweiterung zur Verbesserung der Atmung bringt zwangsläufig eine Verschlechterung der Stimme mit sich. Aus der Vielzahl von Methoden (Übersicht bei [133]) hat sich die partielle Arytaenoidektomie und posteriore Chordektomie mit dem CO₂-Laser als vorteilhaft erwiesen [72, 134, 135]. Nur der in das Lumen ragende Teil des Aryknorpels wird reseziert. Damit wird die Aspiration von Flüssigkeit vermieden und das Schlucken nicht zusätzlich beeinträchtigt. Der vordere Teil des membranösen Abschnitts der Stimmlippe bleibt erhalten, so dass für die Phonation noch schwingendes Gewebe zur Verfügung steht (Abb. 12). Trotz aller Sorgfalt kann die postoperative Stimmfunktion nach Glottiserweiterung nicht vorhergesagt werden. Fest steht nur, dass die Stimme postoperativ schlechter wird und ihre Qualität von den Kompensationsmöglichkeiten jedes einzelnen Patienten abhängt. Hierzu zählen die noch verbliebene Innervation des M. vocalis durch den Ramus anterior des N. recurrens bzw. die Ansa Galeni und die Fähigkeit, eine Taschenfaltenstimme zu entwickeln. Die Operationstechnik kann dazu beitragen, diese Restfunktionen zu erhalten. Eine komplette Chordektomie ist für den Stimmerhalt ungünstig und führt fast zwangsläufig zur Aphonie.

4 Diskussion

Für die Bewertung der Stimmqualität und Stimmleistungsfähigkeit nach phonochirurgischen Eingriffen kann ein direkter Vergleich absoluter Messwerte verschiedener Autoren wegen der unterschiedlichen Messbedingungen an verschiedenen Orten nicht angestellt werden. Die Erfolgsraten aller Arten der phonochirurgischen Medialisation sind hoch [19, 64, 136]. Sie hängen vorwiegend davon ab, wie gut die phonatorisch beweglichen Strukturen, die Lamina propria und das Epithel, erhalten bleiben und wie dicht der Glottisschluss ist.

Paresen nach Strumektomie stellen den größten Anteil der chirurgisch zu behandelnden Paresen. Durch eine Mikrodissektion und intraoperatives Neuromonitoring kann die Häufigkeit der Stimmlippenlähmungen auf < 1% gesenkt werden [137]. Falls sich dieser Trend allgemein durchsetzt, wird er dazu führen,

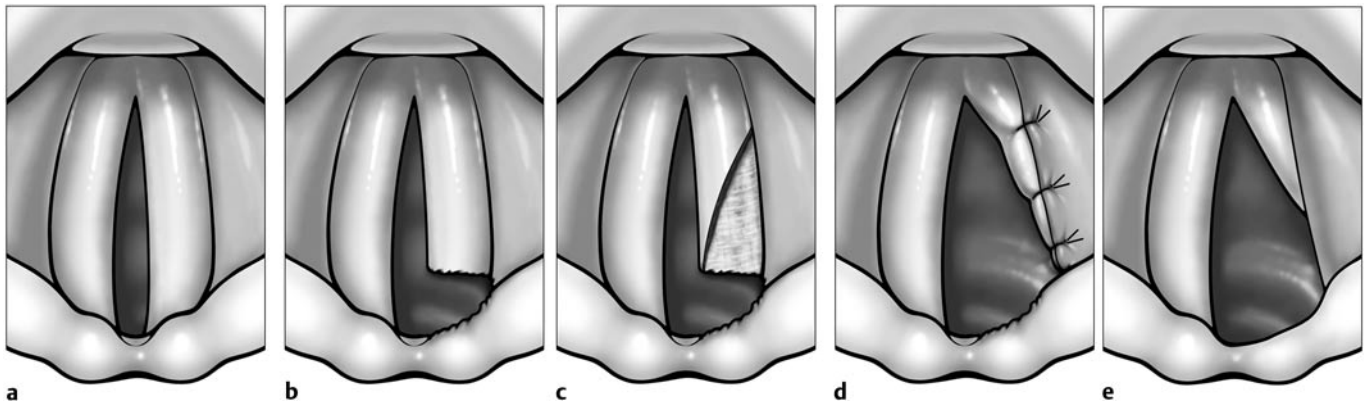


Abb. 12 Prinzip der partiellen Arytaenoidektomie und posterioren Chordektomie mit intralaryngealer Naht. (a) Beiseitige Stimmlippenlähmung in Paramedianstellung. (b) Der in das Lumen reichende Teil des Proc. vocalis des Aryknorpels wird laserchirurgisch reseziert und die Inzision durch den Conus elasticus nach lateral bis an den Ringknorpel erweitert. (c) Der hintere Teil der Stimmlippe wird durch einen dreieckförmigen Schnitt eröffnet und der darunter liegende M. vocalis re-

seziert. (d) Der kaudal gestielte Lappen aus dem hinteren Teil der Stimmlippe wird durch Nähte lateral an der Taschenfalte befestigt. Damit sind optimale Bedingungen für die Wundheilung gegeben (e) mit geringer Fibrin- und Granulationsbildung. Bei noch vorhandener Adduktion kann der vordere Teil der Stimmlippe zur Phonation genutzt werden [134].

dass die funktionelle Rehabilitation iatrogenen Paresen seltener nötig ist.

Welcher Art des Vorgehens bei der Stimmlippenmedialisierung, Medialisierung durch Thyroplastik oder Injektion, der Vorzug zu geben ist, kann bezüglich des stimmlichen Ergebnisses gegenwärtig nicht definitiv bestimmt werden. Vorteil der Medialisierung gegenüber Injektionstechniken ist die Intaktheit der Stimmlippe. Mithilfe von Injektionen dagegen können noch verbliebene Schlussinsuffizienzen der Glottis ergänzend ausgeglichen werden [138].

Die Frage nach dem Anteil der Reinnervation am Operationserfolg ist nicht geklärt. Auch eine partielle Wiederkehr der Nervenfunktion bewirkt eine Stimmverbesserung, entweder durch eine bessere respiratorische Beweglichkeit oder durch Innervation der inneren Larynxmuskulatur, die dann nicht atrophiert und entsprechend dem Body-Cover-Modell eine feste Grundlage für die Verschieblichkeit des Epithels auf der Lamina propria bildet.

Nach Phono-chirurgie sind die stimmlichen Ergebnisse für Arzt, Patient und Umgebung meist übereinstimmend besser. Deshalb eignet sich der prä- und postoperative Vergleich von Stimmen

als Nachweis, ob die angewandten diagnostischen Methoden bedeutsame Veränderungen erfassen können, also valide sind. Es wird nochmals auf das Protokoll der European Laryngological Association [8] hingewiesen, das realisiert werden sollte, indem möglichst einfache und aussagekräftige multidimensionale Untersuchungen zur Bewertung der Stimmpathologie gefunden werden (s. Abschnitt 1.1.3).

Die verschiedenen Untersuchungen werden gegenwärtig vorwiegend isoliert betrachtet, beziehen sich aber tatsächlich auf verschiedene, unabhängige Teilaspekte der Stimme, haben also einen inneren Zusammenhang [139]. Das Ziel der multidimensionalen Stimm-diagnostik ist, Stimmstörungen in normal (0–4%), gering (5–24%), mittelgradig (25–49%) oder hochgradig (50–95%) bis vollständig (96–100%) nach der Internationalen Klassifikation der Funktion, Behinderung und Gesundheit (ICF) [140] einordnen zu können. Für evidenzbasierte Studien ist eine einheitliche Diagnostik mit reliablen und validen Daten unumgänglich. Eine solche Diagnostik aufzubauen, ist eine Aufgabe für die Phoniater.

Literatur

- 1 Leden HV. The History of Phonosurgery. In: Ford CN, Bless DM (Hrsg). Phonosurgery. Philadelphia, PA: Raven Press, 1991
- 2 Schutte HK, Svec JG, Sram F. First results of clinical application of videokymography. *Laryngoscope* 1998; 108: 1206–1210
- 3 Svec JG, Schutte HK. Videokymography: high-speed line scanning of vocal fold vibration. *J Voice* 1996; 10: 201–205
- 4 Eysoldt U, Tigges M, Wittenberg T, Pröschel U. Direct evaluation of high-speed recordings of vocal fold vibrations. *Folia Phoniatrica et Logopedica* 1996; 48: 163–170
- 5 Gray SD. Cellular physiology of the vocal folds. *Otolaryngologic Clinics of North America* 2000; 33: 679–698
- 6 Hirano M. Clinical examination of voice. Wien, New York: Springer-Verlag, 1981: 100
- 7 Dikkers FG, Nikkels PG. Benign lesions of the vocal folds: histopathology and phonotrauma. *Ann Otol Rhinol Laryngol* 1995; 104: 698–703
- 8 Dejonckere PH, Bradley P, Clemente P, Cornut G, Crevier-Buchman L, Friedrich G, Van De Heyning P, Remacle M, Woisard V, Committee on Phoniatics of the European Laryngological S. A basic protocol for functional assessment of voice pathology, especially for investigating the efficacy of (phonosurgical) treatments and evaluating new assessment techniques. Guideline elaborated by the Committee on Phoniatics of the European Laryngological Society (ELS). *Eur Arch Otorhinolaryngol* 2001; 258: 77–82
- 9 Nawka T, Anders LC, Wendler J. Die auditive Beurteilung heiserer Stimmen nach dem RBH-System. *Sprache Stimme Gehör* 1994; 18: 130–133
- 10 Sulter AM, Schutte HK, Miller DG. Standardized laryngeal videostroboscopic rating: differences between untrained and trained male and female subjects, and effects of varying sound intensity, fundamental frequency, and age. *J Voice* 1996; 10: 175–189
- 11 Sodersten M, Hertegard S, Hammarberg B. Glottal closure, transglottal airflow, and voice quality in healthy middle-aged women. *J Voice* 1995; 9: 182–197
- 12 Fröhlich M, Michaelis D, Strube HW, Kruse E. Acoustic voice analysis by means of the hoarseness diagram. *Journal of Speech, Language, & Hearing Research* 2000; 43: 706–720
- 13 Wuyts FL, De Bodt MS, Molenberghs G, Remacle M, Heylen L, Millet B, Van Lierde K, Raes J, Van de Heyning PH. The dysphonia severity index: an objective measure of vocal quality based on a multiparameter approach. *Journal of Speech, Language, & Hearing Research* 2000; 43: 796–809
- 14 Jiang J, Stern J, Chen HJ, Solomon NP. Vocal efficiency measurements in subjects with vocal polyps and nodules: a preliminary report. *Ann Otol Rhinol Laryngol* 2004; 113: 277–282
- 15 Spector BC, Netterville JL, Billante C, Clary J, Reinisch L, Smith TL. Quality-of-life assessment in patients with unilateral vocal cord paralysis. *Otolaryngology – Head & Neck Surgery* 2001; 125: 176–182
- 16 Benninger MS, Ahuja AS, Gardner G, Grywalski C. Assessing outcomes for dysphonic patients. *J Voice* 1998; 12: 540–550
- 17 Nawka T, Wiesmann U, Gonnermann U. Validierung des Voice Handicap Index (VHI) in der deutschen Fassung. *HNO* 2003; 51: 921–930
- 18 Omori K, Kacker A, Slavik DH, Blaugrund SM. Quantitative videostroboscopic measurement of glottal gap and vocal function: an analysis of thyroplasty type I. *Ann Otol Rhinol Laryngol* 1996; 105: 280–285
- 19 McLean-Muse A, Montgomery WW, Hillman RE, Varvares M, Bunting G, Doyle P, Eng J. Montgomery Thyroplasty Implant for vocal fold immobility: phonatory outcomes. *Ann Otol Rhinol Laryngol* 2000; 109: 393–400
- 20 Jacobson BH, Johnson A, Grywalski C, Silbergleit A, Jacobson G, Benninger MS, Newman C. The Voice Handicap Index (VHI): Development and Validation. *American Journal of Speech-Language Pathology* 1997; 6: 66–70
- 21 Nawka T, Franz S, Voigt P, Cebulla M. Beurteilung von Ergebnissen nach indirekter phonochirurgischer Mikrolaryngoskopie. In: Gross M (Hrsg). Aktuelle phoniatisch-pädaudiologische Aspekte. Berlin: Renate Gross Verlag, 1996: 82–84
- 22 Eckel EH, Glanz H, Hess M, Nawka T, Schultz-Coulon HJ. Phoniatrie und HNO-Heilkunde zum Thema: Diagnostische und therapeutische Probleme bei organischen Stimmstörungen. *Laryngo-Rhino-Otologie* 2003; 82: 756–757
- 23 Wendler J, Seidner W. Ergebnisse operativer Behandlung von Knötchen und Polypen der Stimmlippen bei Erwachsenen. *Folia Phoniatrica* 1971; 23: 429–439
- 24 Wendler J, Seidner W, Halbedl G, Schaaf G. Tele-Mikrostroboskopie. *Folia Phoniatrica* 1973; 25: 281–287
- 25 Seidner W. Indirekte Mikro-Phonochirurgie. *Laryngo-Rhino-Otologie* 2000; 79: 673–674
- 26 Vaughan CW. Vocal fold exposure in phonosurgery. *J Voice* 1993; 7: 189–194
- 27 Zeitels SM, Vaughan CW. „External counterpressure“ and „internal distention“ for optimal laryngoscopic exposure of the anterior glottal commissure. *Annals of Otolaryngology, Rhinology & Laryngology* 1994; 103: 669–675
- 28 Benjamin B, Lindholm CE. Systematic direct laryngoscopy: the Lindholm laryngoscopes. *Annals of Otolaryngology, Rhinology & Laryngology* 2003; 112: 787–797
- 29 Friedrich G, Mausser G, Nemeth E. Entwicklung eines Jet-Tracheoskops. Wertigkeit und Einsatzmöglichkeiten der superponierten Hochfrequenz-Jet-Ventilation (SHFJV) in der endoskopischen Chirurgie der Atemwege. *HNO* 2002; 50: 719–726
- 30 Sataloff RT, Spiegel JR, Heuer RJ, Baroody MM, Emerich KA, Hawkshaw MJ, Rosen DC. Laryngeal mini-microflap: a new technique and reassessment of the microflap saga. *Journal of Voice* 1995; 9: 198–204
- 31 Hochman II, Zeitels SM. Phonomicrosurgical management of vocal fold polyps: the subepithelial microflap resection technique. *Journal of Voice* 2000; 14: 112–118
- 32 Zeitels SM, Hillman RE, Franco RA, Bunting GW. Voice and treatment outcome from phonosurgical management of early glottic cancer. *Annals of Otolaryngology, Rhinology & Laryngology – Supplement* 2002; 190: 3–20
- 33 Remacle M. Personal communication. 2004
- 34 Benninger MS, Alessi D, Archer S, Bastian R, Ford C, Koufman J, Sataloff RT, Spiegel JR, Woo P. Vocal fold scarring: current concepts and management. *Otolaryngology – Head & Neck Surgery* 1996; 115: 474–482
- 35 Sasaki CT, Leder SB, Petcu L, Friedman CD. Longitudinal voice quality changes following Isshiki thyroplasty type I: the Yale experience. *Laryngoscope* 1990; 100: 849–852
- 36 Snoeck R, Wellens W, Desloovere C, Van Ranst M, Naesens L, De Clercq E, Feenstra L. Treatment of severe laryngeal papillomatosis with intralesional injections of cidofovir [(S)-1-(3-hydroxy-2-phosphonylmethoxypropyl)cytosine]. *Journal of Medical Virology* 1998; 54: 219–225
- 37 Silver RD, Rimell FL, Adams GL, Derkay CS, Hester R. Diagnosis and management of pulmonary metastasis from recurrent respiratory papillomatosis. *Otolaryngology – Head & Neck Surgery* 2003; 129: 622–629
- 38 Snoeck R, Andrei G, De Clercq E. Cidofovir in the treatment of HPV-associated lesions. *Verhandelingen – Koninklijke Academie voor Geneeskunde van België* 2001; 63: 93–120
- 39 Nawka T, Hildebrandt T, Jantschak J, Flügel W. Verlauf der laryngealen Papillomatose – Bericht über 104 Fälle. *Lasermedizin* 1993; 9: 26–34
- 40 Pasquale K, Wiatrak B, Woolley A, Lewis L. Microdebrider versus CO₂ laser removal of recurrent respiratory papillomas: a prospective analysis. *Laryngoscope* 2003; 113: 139–143
- 41 Derkay CS. Recurrent respiratory papillomatosis. *Laryngoscope* 2001; 111: 57–69
- 42 Remacle M, Eckel HE, Antonelli A, Brasnu D, Chevalier D, Friedrich G, Olofsson J, Rudert HH, Thumfart W, de Vincentiis M, Wustrow TP. Endoscopic cordectomy. A proposal for a classification by the Working Committee, European Laryngological Society. *Eur Arch Otorhinolaryngol* 2000; 257: 227–231
- 43 Damm M, Sittel C, Streppel M, Eckel HE. Transoral CO₂ laser for surgical management of glottic carcinoma in situ. *Laryngoscope* 2000; 110: 1215–1221
- 44 LeJeune FE Jr. Intralaryngeal surgery 1977. *Laryngoscope* 1977; 87: 1815–1820
- 45 Meyers AD, Kuzela DC. Dose-response characteristics of the human larynx with carbon dioxide laser radiation. *Am J Otolaryngol* 1980; 1: 136–140
- 46 Shapshay SM, Rebeiz EE, Bohigian RK, Hybels RL. Benign lesions of the larynx: should the laser be used? *Laryngoscope* 1990; 100: 953–957

- 47 Fitzpatrick RE, Ruiz-Esparza J, Goldman MP. The depth of thermal necrosis using the CO₂ laser: a comparison of the superpulsed mode and conventional mode. *J Dermatol Surg Oncol* 1991; 17: 340–344
- 48 Remacle M, Hassan F, Cohen D, Lawson G, Delos M. New computer-guided scanner for improving CO₂ laser-assisted microincision. *Eur Arch Otorhinolaryngol* 2004; online, Springer
- 49 Benninger MS. Microdissection or microspot CO₂ laser for limited vocal fold benign lesions: a prospective randomized trial. [erratum appears in *Laryngoscope* 2000 Apr; 110 (4): 696]. *Laryngoscope* 2000; 110: 1–17
- 50 Keilmann A, Biermann G, Hörmann K. CO₂-Laser versus konventionelle Mikrolaryngoskopie bei gutartigen Veränderungen der Stimmrinne. *Laryngo-Rhino-Otologie* 1997; 76: 484–489
- 51 Hörmann K, Baker-Schreyer A, Keilmann A, Biermann G. Functional results after CO₂ laser surgery compared with conventional phonosurgery. *Journal of Laryngology & Otology* 1999; 113: 140–144
- 52 Nawka T, Haake K. Laserchirurgische Erfahrungen in der HNO-Heilkunde. *Zeitschrift für ärztliche Fortbildung (Jena)* 1990; 84: 280–284
- 53 Ward PH, Berci G, Calcaterra TC. Superior laryngeal nerve paralysis an often overlooked entity. *Transactions – American Academy of Ophthalmology & Otolaryngology* 1977; 84: 78–89
- 54 Lee SK, Park K, Kong DS, Cho YS, Baek CH, Nam DH, Lee JI, Hong SC, Shin HJ, Eoh W, Kim JH. Surgical tactics and outcome of treatment in jugular foramen schwannomas. *Journal of Clinical Neuroscience* 2001; 8 (Suppl 1): 32–39
- 55 Krasnianski M, Neudecker S, Schluter A, Zierz S. Avellis-Syndrom bei Hirnstammschämien. *Fortschritte der Neurologie-Psychiatrie* 2003; 71: 650–653
- 56 Laccourreye O, Papon JF, Kania R, Menard M, Brasnu D, Hans S. Paralysis laryngees unilaterales: donnees epidemiologiques et evolution therapeutique. *Presse Medicale* 2003; 32: 781–786
- 57 Gacek M, Gacek RR. Cricoarytenoid joint mobility after chronic vocal cord paralysis. *Laryngoscope* 1996; 106: 1528–1530
- 58 Friedrich G, de Jong FI, Mahieu HF, Benninger MS, Isshiki N. Laryngeal framework surgery: a proposal for classification and nomenclature by the Phonosurgery Committee of the European Laryngological Society. *Eur Arch Otorhinolaryngol* 2001; 258: 389–396
- 59 Carrau RL, Pou A, Eibling DE, Murry T, Ferguson BJ. Laryngeal framework surgery for the management of aspiration. *Head & Neck* 1999; 21: 139–145
- 60 Flint PW, Purcell LL, Cummings CW. Pathophysiology and indications for medialization thyroplasty in patients with dysphagia and aspiration. *Otolaryngology – Head & Neck Surgery* 1997; 116: 349–354
- 61 Abdel-Aziz MF, el-Hak NA, Carding PN. Thyroplasty for functional rehabilitation of the incompetent larynx. *Journal of Laryngology & Otology* 1998; 112: 1172–1175
- 62 Beaty MM, Hoffman HT. Impact of laryngeal paralysis and its treatment on the glottic aperture and upper airway flow characteristics during exercise. *Otolaryngology – Head & Neck Surgery* 1999; 120: 819–823
- 63 Abraham MT, Gonen M, Kraus DH. Complications of type I thyroplasty and arytenoid adduction. *Laryngoscope* 2001; 111: 1322–1329
- 64 Friedrich G. Externe Stimmklappenmedialisierung: Funktionelle Ergebnisse. *Laryngo-Rhino-Otologie* 1998; 77: 18–26
- 65 Billante CR, Clary J, Sullivan C, Nettekville JL. Voice outcome following thyroplasty in patients with longstanding vocal fold immobility. *Auris, Nasus, Larynx* 2002; 29: 341–345
- 66 Hunsaker DH, Martin PJ. Allergic reaction to solid silicone implant in medial thyroplasty. *Otolaryngology – Head & Neck Surgery* 1995; 113: 782–784
- 67 Laccourreye O, Hans S. Endolaryngeal extrusion of expanded polytetrafluoroethylene implant after medialization thyroplasty. *Ann Otol Rhinol Laryngol* 2003; 112: 962–964
- 68 Janas JD, Waugh P, Swenson ER, Hillel A. Effect of thyroplasty on laryngeal airflow. *Annals of Otolaryngology, Rhinology & Laryngology* 1999; 108: 286–292
- 69 Schneider B, Kneussl M, Denk DM, Bigenzahn W. Aerodynamic measurements in medialization thyroplasty. *Acta Oto-Laryngologica* 2003; 123: 883–888
- 70 Kleinsasser O, Schroeder HG, Glanz H. Medianverlagerung gelähmter Stimmklappen mittels Knorpelspanimplantation und Türflügelthyroplastik. *HNO* 1982; 30: 275–279
- 71 Isshiki N, Morita H, Okamura H, Hiramoto M. Thyroplasty as a new phonosurgical technique. *Acta Oto-Laryngologica* 1974; 78: 451–457
- 72 Wendler J, Seidner W, Nawka T. Phonochirurgische Erfahrungen aus der Phoniatrie. *Sprache Stimme Gehör* 1994; 18: 17–20
- 73 Payr E. Plastik am Schildknorpel zur Behebung der Folgen einseitiger Stimmbandlähmung. *Dtsch Med Wochenschr* 1915; 43: 1265–1270
- 74 Isshiki N, Okamura H, Ishikawa T. Thyroplasty type I (lateral compression) for dysphonia due to vocal cord paralysis or atrophy. *Acta Oto-Laryngologica* 1975; 80: 465–473
- 75 Guay ME, Miller FR, Bauer TW, Tucker HM. Vocal fold medialization using autologous cartilage in a canine model: a preliminary study. *Laryngoscope* 1995; 105: 1049–1052
- 76 Hirano M. Surgical and medical management of voice disorders. In: Colton RH, Casper JK (ed). *Understanding voice problems*. Baltimore: Williams and Wilkins, 1996: 241–269
- 77 Isshiki N, Taira T, Kojima H, Shoji K. Recent modifications in thyroplasty type I. *Annals of Otolaryngology, Rhinology & Laryngology* 1989; 98: 777–779
- 78 Cummings CW, Purcell LL, Flint PW. Hydroxylapatite laryngeal implants for medialization. Preliminary report. *Annals of Otolaryngology, Rhinology & Laryngology* 1993; 102: 843–851
- 79 McCulloch TM, Hoffman HT. Medialization laryngoplasty with expanded polytetrafluoroethylene. Surgical technique and preliminary results. *Ann-Otol-Rhinol-Laryngol* 1998; 107: 427–432
- 80 Cashman S, Simpson CB, McGuff HS. Soft tissue response of the rabbit larynx to Gore-Tex implants. *Annals of Otolaryngology, Rhinology & Laryngology* 2002; 111: 977–982
- 81 Keskin G, Boyaci Z, Ustundag E, Kaur A, Almac A. Use of polyethylene terephthalate and expanded-polytetrafluoroethylene in medialization laryngoplasty. *Journal of Laryngology & Otology* 2003; 117: 294–297
- 82 McCulloch TM, Hoffman HT, Andrews BT, Karnell MP. Arytenoid adduction combined with Gore-Tex medialization thyroplasty. *Laryngoscope* 2000; 110: 1306–1311
- 83 Selber J, Sataloff R, Spiegel J, Heman-Ackah Y. Gore-tex medialization thyroplasty: objective and subjective evaluation. *Journal of Voice* 2003; 17: 88–95
- 84 Stasney CR, Beaver ME, Rodriguez M. Minifenestration type I thyroplasty using an expanded polytetrafluoroethylene implant. *Journal of Voice* 2001; 15: 151–157
- 85 Montgomery WW, Montgomery SK. Montgomery thyroplasty implant system. *Annals of Otolaryngology, Rhinology, & Laryngology – Supplement* 1997; 170: 1–16
- 86 Schneider B, Denk DM, Bigenzahn W. Functional results after external vocal fold medialization thyroplasty with the titanium vocal fold medialization implant. *Laryngoscope* 2003; 113: 628–634
- 87 Friedrich G. Externe Stimmklappenmedialisierung: Operative Erfahrungen und Modifikationen. *Laryngo-Rhino-Otologie* 1998; 77: 7–17
- 88 Slavik DH, Maragos NE. Physiologic assessment of arytenoid adduction. *Annals of Otolaryngology, Rhinology & Laryngology* 1992; 101: 321–327
- 89 Isshiki N, Tanabe M, Sawada M. Arytenoid adduction for unilateral vocal cord paralysis. *Archives of Otolaryngology* 1978; 104: 555–558
- 90 Mahieu HF, Schutte HK. New surgical techniques for voice improvement. *Archives of Oto-Rhino-Laryngology* 1989; 246: 397–402
- 91 Isshiki N. *Phonosurgery: theory and practice*. Tokyo: Springer-Verlag, 1989
- 92 Maragos NE. The posterior thyroplasty window: anatomical considerations. *Laryngoscope* 1999; 109: 1228–1231
- 93 Nonomura M, Kojima H, Omori K, Kanaji M, Honjo I, Nakamura T, Shimizu Y. Remobilization of paralyzed vocal cord by anticus-lateralis muscle suturing. *Archives of Otolaryngology – Head & Neck Surgery* 1993; 119: 498–503
- 94 Nasri S, Sercarz JA, Ye M, Kreiman J, Gerratt BR, Berke GS. Effects of arytenoid adduction on laryngeal function following ansa cervicalis nerve transfer for vocal fold paralysis in an in vivo canine model. *Laryngoscope* 1994; 104: 1187–1193
- 95 Crumley RL. Teflon versus thyroplasty versus nerve transfer: a comparison. *Annals of Otolaryngology, Rhinology & Laryngology* 1990; 99: 759–763
- 96 Crumley RL. Unilateral recurrent laryngeal nerve paralysis. *Journal of Voice* 1994; 8: 79–83
- 97 Zheng H, Li Z, Zhou S, Cuan Y, Wen W. Update: laryngeal reinnervation for unilateral vocal cord paralysis with the ansa cervicalis. *Laryngoscope* 1996; 106: 1522–1527
- 98 Brandenburg JH, Kirkham W, Koschke D. Vocal cord augmentation with autogenous fat. *Laryngoscope* 1992; 102: 495–500

- ⁹⁹ McCulloch TM, Andrews BT, Hoffman HT, Graham SM, Karnell MP, Minnick C. Long-term follow-up of fat injection laryngoplasty for unilateral vocal cord paralysis. *Laryngoscope* 2002; 112: 1235–1238
- ¹⁰⁰ Hill DP, Meyers AD, Harris J. Autologous fat injection for vocal cord medialization in the canine larynx. *Laryngoscope* 1991; 101: 344–348
- ¹⁰¹ Shaw GY, Szewczyk MA, Searle J, Woodroof J. Autologous fat injection into the vocal folds: technical considerations and long-term follow-up. *Laryngoscope* 1997; 107: 177–186
- ¹⁰² Zaretsky LS, Shindo ML, deTar M, Rice DH. Autologous fat injection for vocal fold paralysis: long-term histologic evaluation. *Annals of Otolaryngology & Laryngology* 1995; 104: 1–4
- ¹⁰³ Tucker HM. Direct autogenous fat implantation for augmentation of the vocal folds. *Journal of Voice* 2001; 15: 565–569
- ¹⁰⁴ Chan RW, Titze IR. Viscosities of implantable biomaterials in vocal fold augmentation surgery. *Laryngoscope* 1998; 108: 725–731
- ¹⁰⁵ Dahlqvist A, Garskog O, Laurent C, Hertegard S, Ambrosio L, Borzacchiello A. Viscoelasticity of rabbit vocal folds after injection augmentation. *Laryngoscope* 2004; 114: 138–142
- ¹⁰⁶ Strachan D, Kamath B, Wengraf C. How we do it: use of a venous cannulation needle for endoscopic Teflon injection to the vocal folds. *Journal of Laryngology & Otolaryngology* 1995; 109: 1184–1185
- ¹⁰⁷ Ford CN, Martin DW, Warner TF. Injectable collagen in laryngeal rehabilitation. *Laryngoscope* 1984; 94: 513–518
- ¹⁰⁸ Ford CN, Bless DM. Clinical experience with injectable collagen for vocal fold augmentation. *Laryngoscope* 1986; 96: 863–869
- ¹⁰⁹ Ford CN, Bless DM. A preliminary study of injectable collagen in human vocal fold augmentation. *Otolaryngology – Head & Neck Surgery* 1986; 94: 104–112
- ¹¹⁰ Ford CN, Gilchrist KW, Bartell TE. Persistence of injectable collagen in the human larynx: a histopathologic study. [erratum appears in *Laryngoscope* 1987 Sep; 97 (9): 1042]. *Laryngoscope* 1987; 97: 724–727
- ¹¹¹ Ford CN, Bless DM, Campbell D. Studies of injectable soluble collagen for vocal fold augmentation. *Revue de Laryngologie Otolologie Rhinologie* 1987; 108: 33–36
- ¹¹² Ford CN, Staskowski PA, Bless DM. Autologous collagen vocal fold injection: a preliminary clinical study. *Laryngoscope* 1995; 105: 944–948
- ¹¹³ Hackl T, Böckler R, Perez Alvarez JC. Indikationen zur Stimmlippenaugmentation mit Kollagen. *Laryngo-Rhino-Otologie* 1999; 78: 508–511
- ¹¹⁴ Remacle M, Marbaix E, Hamoir M, Bertrand B, van den Eeckhaut J. Correction of glottic insufficiency by collagen injection. *Annals of Otolaryngology & Laryngology* 1990; 99: 438–444
- ¹¹⁵ Staskowski PA, Ford CN, Inagi K. The histologic fate of autologous collagen injected into the canine vocal fold. *Otolaryngology – Head & Neck Surgery* 1998; 118: 187–190
- ¹¹⁶ Karpenko AN, Dworkin JP, Meleca RJ, Stachler RJ. Cymetra injection for unilateral vocal fold paralysis. *Ann Otol Rhinol Laryngol* 2003; 112: 927–934
- ¹¹⁷ Lundy DS, Casiano RR, McClinton ME, Xue JW. Early results of transcutaneous injection laryngoplasty with micronized acellular dermis versus type-I thyroplasty for glottic incompetence dysphonia due to unilateral vocal fold paralysis. *J Voice* 2003; 17: 589–595
- ¹¹⁸ Hertegard S, Dahlqvist A, Laurent C, Borzacchiello A, Ambrosio L. Viscoelastic properties of rabbit vocal folds after augmentation. *Otolaryngology – Head & Neck Surgery* 2003; 128: 401–406
- ¹¹⁹ Hertegard S, Hallen L, Laurent C, Lindstrom E, Olofsson K, Testad P, Dahlqvist A. Cross-linked hyaluronan used as augmentation substance for treatment of glottal insufficiency: safety aspects and vocal fold function. *Laryngoscope* 2002; 112: 2211–2219
- ¹²⁰ Hallen L, Dahlqvist A, Laurent C. Dextranomers in hyaluronan (Di-HA): a promising substance in treating vocal cord insufficiency. *Laryngoscope* 1998; 108: 393–397
- ¹²¹ Hallen L, Johansson C, Laurent C. Cross-linked hyaluronan (Hylan B gel): a new injectable remedy for treatment of vocal fold insufficiency – an animal study. *Acta Oto-Laryngologica* 1999; 119: 107–111
- ¹²² Duke SG, Salmon J, Blalock PD, Postma GN, Koufman JA. Fascia augmentation of the vocal fold: graft yield in the canine and preliminary clinical experience. *Laryngoscope* 2001; 111: 759–764
- ¹²³ Reijonen P, Leivo I, Nevalainen T, Rihkanen H. Histology of injected autologous fascia in the paralyzed canine vocal fold. *Laryngoscope* 2001; 111: 1068–1074
- ¹²⁴ Rihkanen H. Vocal fold augmentation by injection of autologous fascia. *Laryngoscope* 1998; 108: 51–54
- ¹²⁵ Rihkanen H, Kaliste E, Leivo I. Processing of fascia for vocal fold injection. A study in vitro and in paralyzed canine vocal folds. *Annals of Otolaryngology & Laryngology* 2003; 112: 729–733
- ¹²⁶ Rodgers BJ, Abdul-Karim FW, Strauss M. Histological study of injected autologous fascia in the paralyzed canine vocal fold. *Laryngoscope* 2000; 110: 2012–2015
- ¹²⁷ Tamura E, Kitahara S, Kohno N, Ogura M, Hiroi S. Use of freeze-dried autologous fascia to augment the vocal fold: an experimental study in dogs. *Acta Oto-Laryngologica* 2002; 122: 537–540
- ¹²⁸ D'Antonio LL, Wigley TL, Zimmerman GJ. Quantitative measures of laryngeal function following Teflon injection or thyroplasty type I. *Laryngoscope* 1995; 105: 256–262
- ¹²⁹ Dejonckere PH. Teflon injection and thyroplasty: objective and subjective outcomes. *Revue de Laryngologie Otolologie Rhinologie* 1998; 119: 265–269
- ¹³⁰ Wenig BM, Heffner DK, Oertel YC, Johnson FB. Teflonomas of the larynx and neck. [see comment]. *Human Pathology* 1990; 21: 617–623
- ¹³¹ Kasperbauer JL, Slavit DH, Maragos NE. Teflon granulomas and over-injection of Teflon: a therapeutic challenge for the otorhinolaryngologist. *Annals of Otolaryngology & Laryngology* 1993; 102: 748–751
- ¹³² Netterville JL, Coleman JR Jr, Chang S, Rainey CL, Reinisch L, Ossoff RH. Lateral laryngotomy for the removal of Teflon granuloma. *Annals of Otolaryngology & Laryngology* 1998; 107: 735–744
- ¹³³ Eckel HE, Sittel C. Beidseitige Rekurrenslähmungen. *HNO* 2001; 49: 166–179
- ¹³⁴ Nawka T. Endoskopische Mikrochirurgie des Larynx mit dem CO₂-Laser. Habilitationsschrift. Medizinische Fakultät der Humboldt-Universität zu Berlin, 1993
- ¹³⁵ Nawka T. Endoscopic management of bilateral recurrent nerve paralysis with the CO₂ laser. In: Rudert H, Werner JA (Hrsg). *Lasers in Otorhinolaryngology, and in Head and Neck Surgery*. Basel: Karger, 1995: 170–173
- ¹³⁶ Isshiki N. Progress in laryngeal framework surgery. *Acta Oto-Laryngologica* 2000; 120: 120–127
- ¹³⁷ Neumann HJ. Intraoperatives neurophysiologisches Monitoring (IONM) des Nervus recurrens und Mikrodissektion. Operationstechnische Verfahren zur Risikominderung von Recurrensparesen. *Laryngo-Rhino-Otologie* 2000; 79: 290–296
- ¹³⁸ Hoffman H, McCabe D, McCulloch T, Jin SM, Karnell M. Laryngeal collagen injection as an adjunct to medialization laryngoplasty. *Laryngoscope* 2002; 112: 1407–1413
- ¹³⁹ Dejonckere PH, Crevier-Buchman L, Marie JP, Moerman M, Remacle M, Woisard V. Implementation of the European Laryngological Society (ELS) basic protocol for assessing voice treatment effect. *Rev Laryngol Otol Rhinol (Bord)* 2003; 124: 279–283
- ¹⁴⁰ WHA54.21 Resolution. International Classification of Functioning, Disability and Health (ICF) – Introduction. 2001. www.who.int/classification/icf/intros/ICF-Eng-Intro.pdf