

## Hämorrhoiden – wann chirurgisch angehen ?

### Indications for hemorrhoidectomy

Hämorrhoiden sind bei 50–80% der Bevölkerung zu beobachten und treten in allen Altersgruppen auf. Begünstigt wird die Entstehung eines Hämorrhoidalleidens durch faserarme, nährstoffreiche Kost und Neigung zur Obstipation. Weitere prädisponierende Faktoren sind Alkoholkonsum, Schwangerschaften, Laxantienabusus oder psychische Stressfaktoren (2). Für das Verständnis der Erkrankung ist die Kenntnis der komplexen Anatomie des Analkanals von entscheidender Bedeutung. Der luft- und flüssigkeitsdichte Verschluss des Anus wird im wesentlichen durch den willkürlich steuerbaren M. sphincter ani externus und den autonom innervierten inneren Schließmuskel erreicht. Ein unterschiedlich gefüllter Venenplexus, der Plexus haemorrhoidalis, komplettiert die Dichtigkeit des Systems. Dieser Venenplexus wird aus drei arteriellen Zuflüssen gespeist, die submukös von oral in den Plexus münden und ein arteriovenöses Shunt-System speisen. Zur Orientierung in der Proktologie wird üblicherweise in Steinschnittlage eine Einteilung analog zum Zifferblatt der Uhr verwendet. Die arteriellen Hauptgefäße lassen sich parallel zur Passagerichtung bei 3, 7 und 11 h in SSL auffinden (Abb. 1). Für alle invasiven Behandlungsmethoden ist eine genaue Kenntnis und Darstellung anatomischer Strukturen unerlässlich.

Die Einteilung von Hämorrhoiden erfolgt nach dem **Schweregrad** in **4 Stadien** (Abb. 2):

- **Stadium I:** Leichtgradig vergrößerte innere Hämorrhoiden, die nur proktoskopisch im Analkanal zu diagnostizieren sind
- **Stadium II:** Beim Pressen prolabieren die Hämorrhoiden in den Analkanal, beim Nachlassen des Drucks erfolgt die Reposition spontan
- **Stadium III:** Die im Analkanal tastbaren Hämorrhoiden lassen sich nur noch manuell reponieren
- **Stadium IV:** Die Hämorrhoiden ragen aus dem Analkanal und sind irreponibel.

Eine klinische Symptomatik ist nicht direkt mit dem Schweregrad korreliert, verstärkt sich aber in aller Regel bei Fortschreiten der Erkrankung. Viele Patienten klagen über Juckreiz, Schmerzen, Prolaps,

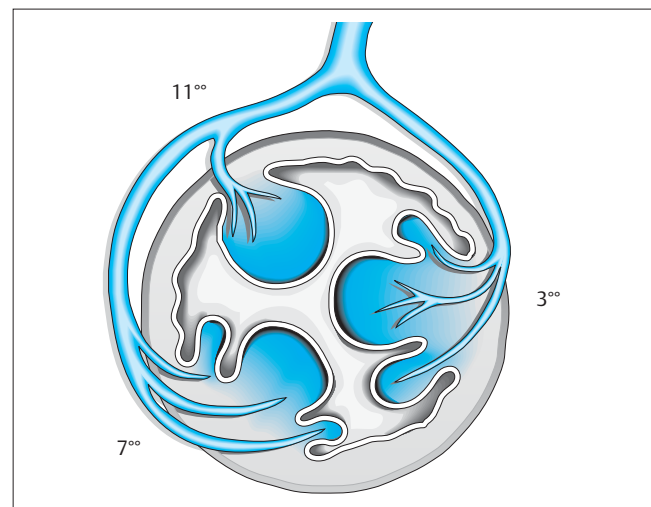


Abb. 1 Corpus cavernosum recti. Neben den Hauptknoten bei 3h, 7h und 11h in Steinschnittlage können sich Satellitenknoten bilden, die bei der operativen Behandlung mit berücksichtigt werden (aus: Lippert H [Hrsg.], 1998) Abb.32.19, S.742

Fremdkörpergefühl, Stuhl drang, Schmierer, und mangelnde Kontinenz oder Blutungen. Häufig treten die Beschwerden beim oder nach dem Stuhlgang auf. Bei sehr lange bestehenden äußeren Hämorrhoiden führt die chronische Reizung des Epithels zu schwer abheilenden Ulzerationen und Epitheldysplasien.

### Konservative Therapie

Frühstadien der Hämorrhoidalerkrankung (in der Regel Stadium I und II) sind eine Domäne der konservativen Behandlung. Grundlage ist die Umstellung auf eine faserreiche Kost, ggf. der Zusatz von Quellmitteln. Gerade bei älteren Patienten ist auf eine ausreichende Flüssigkeitszufuhr zu achten. Harter Stuhl im Rektum führt zum Anschwellen der Hämorrhoiden, durch Diarrhöen wird die Schleimhaut zusätzlich irritiert. Die Anwesenheit von weichem Stuhlgang im Rektum führt über

Institut  
Chirurgische Klinik, Allgemein- und Visceralchirurgie, Klinikum Ernst von Bergmann gGmbH

#### Korrespondenz

Prof. Dr. med. H.J.C. Wenisch · Chirurgische Klinik, Allgemein- und Visceralchirurgie, Klinikum Ernst von Bergmann gGmbH · Charlottenstr. 72 · D-14467 Potsdam · Tel.: 0331 - 2415201 · Fax: 0331 - 2415200 · E-Mail: hwenisch@klinikumevb.de

eingereicht: 5.5.2004 · akzeptiert: 13.8.2004

#### Bibliografie

DOI: 10.1055/s-2004-831382

Dtsch Med Wochenschr 2004; 129:S87–S90 · © Georg Thieme Verlag Stuttgart · New York · ISSN 0012-0472

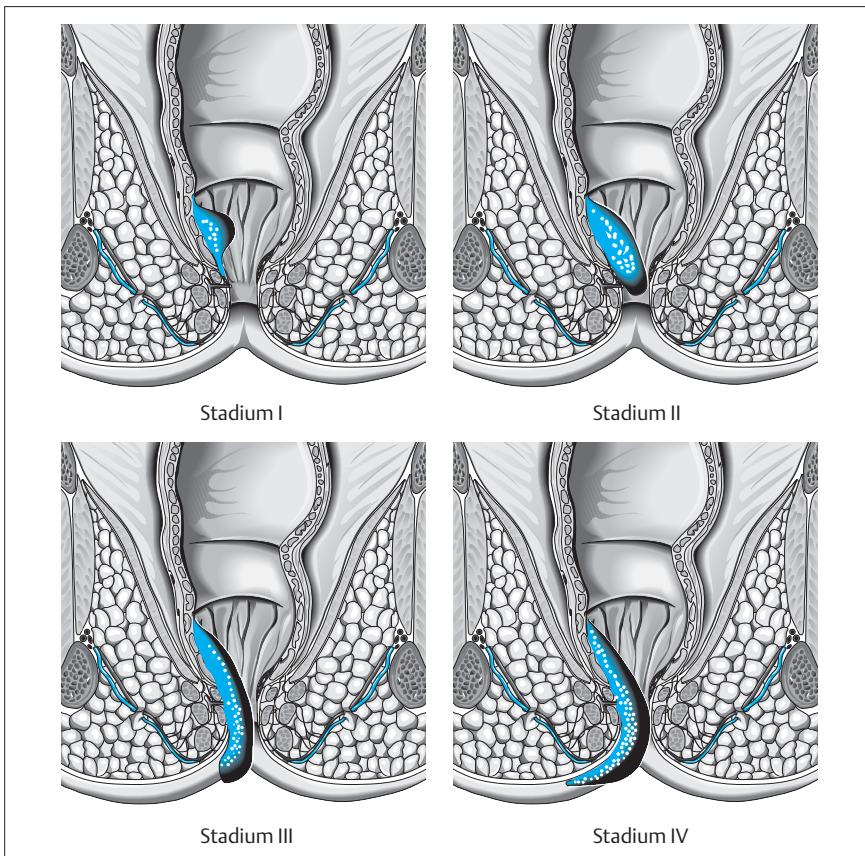


Abb.2 Stadieneinteilung von Hämorrhoiden (aus: Lippert H [Hrsg], 1998). Abb.32.22, S.748

die reflektorische Entspannung des inneren Schließmuskels zur Senkung des analen Ruhedruckes und erleichtert den venösen Abstrom aus dem Plexus haemorrhoidalis (2). Neben der topischen Behandlung kommen die Sklerotherapie und die Gummiringligatur nach Barron zum Einsatz. Gute Erfahrungen werden nach Einsatz von Infrarotkoagulation, Kryochirurgie oder Proktothermtherapie berichtet, sind jedoch meist nicht in vergleichenden Studien untersucht. Diese Behandlungsverfahren sind zwar in aller Regel wenig invasiv, aber in der Regel für weniger ausgeprägte Erkrankungen reserviert.

Ein relativ neues Behandlungsprinzip ist die von Morinaga beschriebene und von Meintjes modifizierte (3) **Dopplergesteuerte Hämorrhoidalarterienligatur (HAL)**. Dabei werden über ein spezielles Proktoskop mit eingebautem Dopplertransducer die zuführenden Hämorrhoidalarterien geortet und umstochen. Dies gilt nicht nur für die beschriebenen Hauptgefäße in 3, 7 und 11 h in SSL, sondern auch für zusätzliche arterielle Gefäße. In einer großen Serie mit über 1400 Patienten wird eine Erfolgsrate von 93% mit geringen ernsthaften Komplikationen beschrieben. Durch Unterbrechen der arteriellen Zuflüsse schrumpfen die Hämorrhoidalkonvolute und die Beschwerden bilden sich zurück. Ein großer Vorteil der meist ambulant durchgeführten Methode ist die relativ geringe Belästigung und weitgehende Beschwerdefreiheit der Patienten.

**Indikation zur operativen Behandlung**

Bei der Indikation zur operativen Behandlung sind subjektive und objektive Parameter zu berücksichtigen. Obwohl die klinischen Beschwerden nicht direkt mit der Stadieneinteilung korreliert werden können, sind operative Behandlungsmethoden in aller Regel erst beim Übergang ins Stadium III indiziert. Voraussetzung für die Indikationsstellung ist eine genaue Anamnese über Ausmaß und Art der

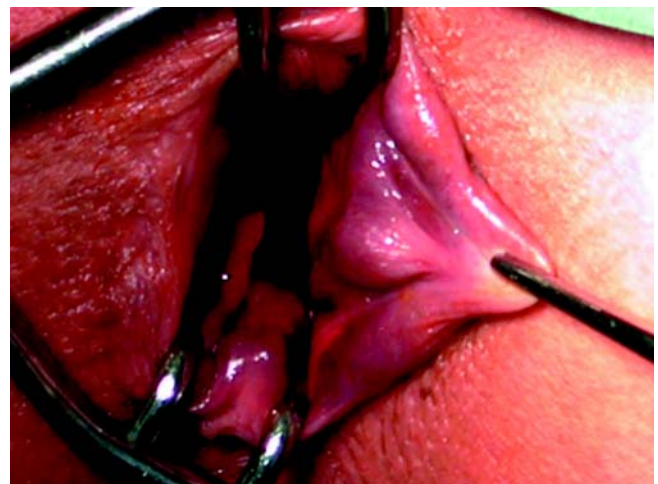


Abb.3 Einstellung des Analkanals und Luxation eines Hämorrhoidal-knotens in typischer Lokalisation bei 3h in SSL. Nach Unterspritzen wird die zuführende Arterie umstochen.

Beschwerden, Angaben zum Defäkationsverhalten und zu Art und Dauer einer konservativen Vorbehandlung.

Mit Ausnahme hochakuter Krankheitsbilder sollte eine sorgfältige klinische Untersuchung erfolgen. Dabei ist besonders auf das klinische Stadium und den Spinktertonus zu achten. Proktoskopie und Rektoskopie erlauben die Beurteilung der Schleimhaut. In jedem Fall, insbesondere bei rezidivierenden Blutungen, ist präoperativ eine Koloskopie indiziert, um Zusatzerkrankungen des Dickdarms auszuschließen.

Bei fast 25% der Patienten entwickeln sich anorektale Begleiterkrankungen. In Abhängigkeit von der Erkrankungsdauer können eine

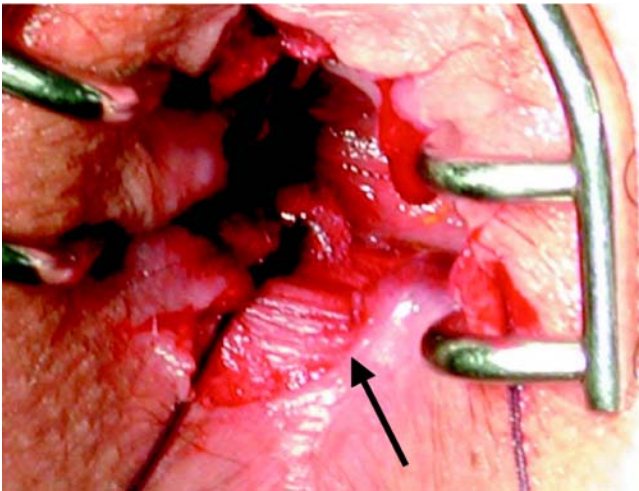


Abb. 4 Operationssitus nach Abtragung der Hämorrhoid. Die freigelegte Sphinkter-Muskulatur ist erkennbar (Pfeil). Die Wunde am Anoderm ist für die Schmerzsymptomatik verantwortlich und retrahiert sich mit Abheilung in den Analkanal.

Senkung der analen Sphinkterdrucks und eine Hypertrophie des äußeren Schließmuskels oder eine Störung der Funktion des N. pudendus beobachtet werden.

Die Schwierigkeiten der Indikationsstellung betreffen nicht die Frühstadien, die eine Domäne der konservativen Behandlung sind, oder Spätstadien, bei denen die Notwendigkeit einer Operation selten in Zweifel gezogen wird. Besondere Schwierigkeiten ergeben sich häufig in der Übergangsphase von Stadium II zum Stadium III, wenn der Lokalbefund durch konservative Maßnahmen noch verbesserbar erscheint. Hier müssen besonders das Missempfinden des Patienten und seine Einschätzung der vorangegangenen Behandlungsmaßnahmen gewichtet werden. Bei der Aufklärung ist besonders darauf zu achten, dass jede operative Maßnahme mit einer erheblichen Schmerzbelastung und Beeinträchtigung des Wohlbefindens verbunden ist und der Patient ausreichend Gelegenheit erhält, diese Operationsfolgen mit seinen Beschwerden zu vergleichen. Unumstritten ist die Operationsindikation beim Vorliegen eines Analprolapses, der nomenklatorisch dem Stadium III (reponibel) oder IV (permanent) entspricht.

In speziellen Situationen ist die Operationsindikation sehr zurückhaltend zu stellen, obwohl auf Grund des Befundes eine operative Behandlung indiziert wäre. Dies gilt beispielsweise bei akuter Verschlimmerung eines Hämorrhoidalleidens im Wochenbett oder bei schweren systemischen Erkrankungen wie einer Leukämie, wenn die Begleitumstände das Ergebnis jeder operativen Maßnahme erkennbar in Frage stellen.

**kurzgefasst:** Die Indikation zur Operation ist im Stadium III oder IV indiziert. Im Stadium II bis III ist das subjektive Beschwerdebild der Patienten entscheidend. Vor jeder Operation muss der Dickdarm untersucht werden.

## Operationsverfahren

Die operativen Verfahren zur Behandlung von Hämorrhoiden sind lange bekannt und gut untersucht. Das Behandlungsprinzip ist die

operative Unterbrechung der arteriellen Blutzufuhr zum Plexus haemorrhoidalis, die üblicherweise an den 3 arteriellen Hauptgefäßen bei 3, 7 und 11 h in SSL erfolgt. In adäquater Betäubung erfolgt die Untersuchung mittels eines Spreizinstruments. Die Umstechung der Arterien wird entweder hoch (weit oral im Analkanal) nach **Parks** (11) oder tief (weiter aboral) nach **Milligan-Morgan** (10) vorgenommen. Bei den operativen Verfahren werden sog. „offene“ von „geschlossenen“ Verfahren unterschieden. Bei den offenen Verfahren wird der Hämorrhoidalknoten spindelförmig exzidiert und die Schleimhautwunde der Sekundärheilung überlassen. Bei den geschlossenen Verfahren wird die Schleimhautwunde im Analkanal durch eine Mucosaverschiebeplastik mit Naht gedeckt (z.B. nach **Ferguson**, 4). Meist erfolgt mit der Unterbrechung der Blutzufuhr eine Exzision der aus dem After prolapierten Hämorrhoidalknoten, in aller Regel an mehreren Positionen. Operationstechnisch ist peinlich darauf zu achten, zwischen den Exzisionsstellen ausreichend große Schleimhautbrücken zu belassen (>1 cm), um durch den Vernarbungsprozess bedingte postoperative Spätstenosen zu vermeiden. Ferner muss der Erhalt der Spinktermuskulatur beachtet werden, die in unmittelbarer Nähe der zu entfernenden Knoten liegt und vor allem bei langer Dauer der Erkrankung scharf abgetrennt werden muss.

In den letzten Jahren hat die **Stapler-Hämorrhoidektomie nach Longo** (6, 8, 12) zunehmend an Bedeutung gewonnen. Dabei wird in adäquater Betäubung ein zirkuläres Klammernahtgerät in den Analkanal eingeführt und der arterielle Zufluss zum Plexus haemorrhoidalis durch eine ringförmige Klammernahtreihe unterbrochen. Vorteil der Methode ist die ambulante oder kurzzeitstationäre Anwendung und die geringe Schmerzbelastung der Patienten, nachteilig der hohe Preis des Klammernahtgerätes. Wie einige aktuelle Untersuchungen zeigen konnten, ist auch nach dieser Methode mit operationsbedingten Komplikationen zu rechnen. Derzeit lässt sich anhand der Studienlage noch nicht beurteilen, ob und in welchen Stadien die Stapler-Hämorrhoidektomie anderen Operationsverfahren überlegen ist.

Die in Deutschland am häufigsten durchgeführten Operationsverfahren (3) sind offene Methoden nach **Milligan-Morgan** (49%) oder **Parks** (23%). Geschlossene Verfahren kommen nur in geringem Umfang zur Anwendung (**Ferguson**: 4%), allerdings hat die Stapler-Hämorrhoidektomie in den letzten Jahren zunehmend an Bedeutung gewonnen (17%).

Akute Thrombosen äußerer Hämorrhoidalknoten entwickeln sich häufig nach Durchfallerkrankungen oder im Kindbett. Die äußerst schmerzhafteste Erkrankung kann die operative Behandlung erforderlich machen, bei der allerdings in aller Regel nur die symptomatischen Knoten exzidiert oder inzidiert werden und auf eine Komplettversorgung der Grunderkrankung verzichtet wird.

**kurzgefasst:** Methodisch lassen sich sog. offene von geschlossenen Operationsverfahren unterscheiden. In Deutschland werden in aller Regel offene Verfahren, z.B. nach Milligan-Morgan, bevorzugt. Der Stellenwert der Stapler-Hämorrhoidektomie ist noch nicht eindeutig geklärt.

## Komplikationen

Für die Beurteilung der Komplikationsrate ist von Bedeutung, dass bei langdauernder Hämorrhoidalerkrankung bereits präoperativ bei



vielen Patienten der anale Verschlussmechanismus empfindlich beeinträchtigt ist. Bei 13–18% wurde präoperativ eine Inkontinenz beschrieben, über 80% klagten über Schmier- oder Prolaps und fast alle machten eine oder mehrere Blutungsepisoden durch (5). Im Rahmen der Indikationsstellung muss eine sehr genaue Anamnese erhoben werden. Bei der klinischen Untersuchung ist vor allem auf die Sphinkterfunktion zu achten.

In der unmittelbaren postoperativen Phase steht die Schmerzsymptomatik im Vordergrund. Vor allem bei Exzision großer Anteile des Anoderms bei fortgeschrittener Erkrankung ist die Schmerzfreiheit häufig nur schwer zu erzielen. In den ersten beiden postoperativen Tagen können nach offener Exzision gravierende, sogar lebensbedrohliche Nachblutungen auftreten, die eine Notfallmäßige Reintervention erforderlich machen. Ursache sind häufig Arrosionen von umstochenen Hämorrhoidalarterien. Bis eine solche arterielle Blutung klinisch evident wird, kann der Patient erhebliche Blutmengen in Rektum und Colon verloren haben. Gerade nach ambulanten und kurzzeitstationären Operationen muss sichergestellt sein, dass der Patient nicht alleine ist und sich nicht in zu großer räumlicher Entfernung zur behandelnden Einrichtung befindet.

Im eigenen Krankengut waren Revisionen wegen Nachblutungen bei zwei von 155 konsekutiven Patienten (1,8%) während des stationären Aufenthaltes erforderlich. Ein Risiko für Blutungen besteht bis zum Abheilen der inneren Schleimhautwunde, nimmt mit zunehmendem zeitlichen Abstand zur Operation ab und muss bei der präoperativen Aufklärung besonders berücksichtigt werden.

Nach Stapler-Hämorrhoidektomie wurden in bis zu 50% Blutungen, weit seltener Stenosen des Analkanals beschrieben (5). Verschiedene randomisierte Studien kommen zu dem Schluss, dass das Verfahren bei vergleichbarer Komplikationsrate den postoperativen Komfort für den Patienten signifikant erhöht. Die postoperativen Schmerzen sind signifikant geringer, die Hospitalisationszeit und die Rekonvaleszenzphase signifikant kürzer. Im Gegensatz dazu ist nach offenen Operationen mit einer Krankenhausaufenthaltsdauer von 3–7 Tagen und einer Arbeitsunfähigkeit von 2–4 Wochen zu rechnen.

Bei einer Komplikationsrate von bis zu 20% werden neben Nachblutungen unterschiedlicher Schweregrade und Wundheilungsstörungen häufig Harn- oder Stuhlverhalt beobachtet. Nach der Defäkation treten immer wieder geringfügige Schmierblutungen auf, die durch eine entsprechende Analhygiene minimiert werden können.

**kurzgefasst:** Die operative Behandlung kann Komplikationen wie Schmerzen, Nachblutungen und meist vorübergehende Störungen der Kontinenz, Harn- oder Stuhlverhalt nach sich ziehen und verlangt eine gute postoperative Nachbetreuung.

### Langzeitergebnisse

Postoperativ sinkt der Ruhedruck des Sphinktersystems (13). 2 Jahre postoperativ sind über 90% der Patienten beschwerdefrei (9). Obwohl in der Literatur Rezidivraten bis zu 26% beschrieben werden, werden nur 5% der Patienten reoperiert. In der Mehrzahl der Fälle können erneut aufgetretene Hämorrhoiden konservativ behandelt werden.

Bei Metaanalyse randomisierter Studien stellt sich heraus, dass die Erfolgsrate nach operativer Behandlung mit über 95% am höchsten ist, allerdings auch die höchste Komplikationsrate im Vergleich zu anderen Verfahren beobachtet wird (1). Obwohl durch die Behandlung mehr Schmerzen ausgelöst werden, ist eine erneute Operation seltener erforderlich.

Frühe postoperative Störungen der Kontinenz werden bei bis zu 30% der Patienten beobachtet, bei etwa 5% treten langfristige Kontinenzstörungen auf (3). Eine Inkontinenz für festen Stuhl wird nur in Einzelfällen beobachtet. Aus den diesbezüglichen Studien lässt sich nicht immer ersehen, inwieweit die Kontinenz bereits präoperativ beeinträchtigt war.

**kurzgefasst:** Von allen Behandlungsmöglichkeiten des Hämorrhoidalleidens haben operative Maßnahmen die besten Langzeitergebnisse, aber auch die höchste Komplikationsrate. Die Indikation zur Operation ist individuell in Abhängigkeit von Beschwerdebild und Befund bei genauer Abwägung des Risikos zu stellen.

### Fazit

Die Indikation zur Operation von Hämorrhoiden wird vor allem in höheren Stadien der Erkrankung gestellt. Therapieprinzip ist die Unterbrechung der arteriellen Zuflüsse zum Plexus haemorrhoidalis, meist in Kombination der Abtragung prolabierter Knoten an typischer Lokalisation. Obwohl bei guter Indikationsstellung beim Vergleich verschiedener Therapieprinzipien die besten Langzeitergebnisse erzielt werden, hat die Behandlung deutlich höhere Komplikationsraten als nach konservativer oder semiinvasiver Therapie. Die neueste Entwicklung zur operativen Behandlung ist die Stapler-Hämorrhoidektomie. Vorteile der Methode sind geringere postoperative Beschwerden, kürzere Hospitalisation und Rekonvaleszenz. Langzeituntersuchungen müssen zeigen, ob auf Dauer gleich gute Ergebnisse wie nach offenen Operationsverfahren erzielt werden können.

### Literatur

- Arbmann G, Krook H, Haapaniemi S. Closed vs. Open hemorrhoidectomy – is there any difference? *Dis Colon Rectum* 2000; 43: 31–34
- Baeten GGMI, Beglinger C, Curti G et al. *Proktologie*. Siewert JR, Harder F, Rothmund M (Hrsg.). *Gastroenterologische Chirurgie*, Berlin-Heidelberg-New York: Springer-Verlag. 2002: 571–636
- Brühl W, Wienert V, Herold A. *Aktuelle Proktologie*. Bremen: UNI-MED. 2002
- Ferguson JA, Heaton JR. Closed hemorrhoidectomy. *Dis Colon Rectum* 1959; 176: 176–79
- Holzheimer RG. Hemorrhoidectomy: Indications and Risks. *Eur J Med Res* 2004; 9: 18–36
- Kirsch JJ, Staud G, Herold A. Hämorrhoidektomien nach Longo und Milligan-Morgan. *Chirurg* 2001; 72: 180–85
- Lippert H. *Praxis der Chirurgie*. Allgemein- und Viszeralchirurgie. Stuttgart-New York: Georg Thieme Verlag. 1998
- Longo A. Treatment of hemorrhoids disease by reduction of mucosa and hemorrhoidal prolapse with a circular suturing device: a new procedure. 6th World Congress of endoscopic surgery. Rome: Manduzzi. 1998: 777–84
- MacRae H, McLeod R. Comparison of hemorrhoidal treatment modalities: a meta-analysis. *Dis Colon Rectum* 1995; 38: 687–94
- Milligan ET, Morgan CN, Jones LE et al. Surgical anatomy of the anal canal and the operative treatment of haemorrhoids. *Lancet* 1937; 2: 1119–24
- Parks AG. The surgical treatment of haemorrhoids. *Br J Surg* 1956; XLIII: 337–51
- Schmidt MP, Fischbein J, Shatavi H. Stapler-Hämorrhoidektomie versus plastisch-rekonstruktive Verfahren. *Zentralbl Chir* 2002; 127: 15–18
- Weyand G, Webels F, Celebi H et al. Anale Druckverhältnisse nach Stapler-Hämorrhoidektomie. Eine prospektive Analyse bei 33 Patienten. *Zentralbl Chir* 2002; 127: 22–24