

Schlaganfall – Diagnostik

P. Winklmaier¹W. Habscheid²

Stroke – diagnostics

Der Schlaganfall als häufigste Erkrankung des Gehirns liegt mit etwa 11% an dritter Stelle der deutschen Todesursachenstatistik und ist bei weitem die häufigste erworbene Ursache für Behinderung im Erwachsenenalter. Unter dem Überbegriff „Schlaganfall“ werden sowohl die häufigen ischämischen Infarkte (85%) als auch die intrazerebralen Blutungen (10%) und weitere seltenere Erkrankungen, die mit einem akut aufgetretenen neurologischen Defizit einhergehen, zusammengefasst. Häufig liegt eine Arteriosklerose zugrunde, bei der der ischämische Hirninfarkt neben pAVK und koronarer Herzkrankheit nur eine Manifestationsform darstellt. Neben den Risikofaktoren arterielle Hypertonie, Diabetes mellitus und verschiedenen Herzerkrankungen haben die beeinflussbaren verhaltensabhängigen Risikofaktoren wie Rauchen, mangelnde körperliche Aktivität, Übergewicht und erhöhter Alkoholkonsum einen besonderen Stellenwert. Nicht zuletzt ist der Schlaganfall auch Ausdruck des ungesunden Lebensstils und des Wohlstandes in den westlichen Industriestaaten.

Pathophysiologie

Im Gegensatz zum Herzinfarkt, bei dem in den meisten Fällen ein Plaqueaufbruch mit akuter Thrombosierung zugrunde liegt, ist die Pathogenese des ischämischen Insults vielgestaltiger. Es kann sich um kardial bedingte Embolien handeln, z.B. bei Vorhofflimmern, Herzinsuffizienz, Wandbewegungsstörungen nach Herzinfarkt, Herzklappenersatz oder Herzklappenerkrankungen. Embolien können weiterhin arterioarteriell von Stenosen der A. carotis interna, von Plaques aus der Aorta oder anderen arteriosklerotischen Stenosen der Hirngefäße ausgehen. Des Weiteren können größere intrakranielle Gefäße mit lokal arteriosklerotischen Veränderungen durch Plaqueruptur und akute Thrombose verschlossen werden. Eine weitere Gruppe sind die Mikroangiopathien, denen vor allem die arterielle Hypertonie mit Hyalinose der Arteriolen und der Diabetes mellitus zugrunde liegen. Dissektionen der Carotiden und Vertebralarterien sowie paradoxe Embolien bei einem offenen Foramen ovale spielen bei jüngeren Patienten eine wichtige Rolle. Intrazereb-

rale Blutungen sind zu 80% durch eine langjährige arterielle Hypertonie mit entsprechenden Gefäßwandschädigungen bedingt und entstehen durch Ruptur vorwiegend der perforierenden Stammganglienarterien, seltener auch durch arteriovenöse Malformationen und zerebrale Amyloidangiopathie.

Pathophysiologisch liegt den ischämischen Infarkten das weithin akzeptierte Penumbra-Konzept zugrunde. Dieses besagt, dass nach einem akuten Verschluss eines Gefäßes im Gehirn ein irreversibel geschädigter Infarktkern und eine umgebende potenziell reversibel geschädigte Infarktzone, die Penumbra („Halbschatten“), unterschieden werden können. In der Penumbrazone besteht durch Kollateralen ein geringer Restblutfluss, der den Nervenzellen erlaubt, zwar nicht mehr ihren Funktionsstoffwechsel, wohl aber den Strukturstoffwechsel aufrechtzuerhalten. Gelingt es, das ursprünglich verschlossene Gefäß innerhalb kurzer Zeit entweder spontan oder therapeutisch zu rekanalisieren, so können die Neurone in der Penumbrazone überleben. Je früher die Rekanalisierung erfolgt, desto eher wird der ischämische Infarkt auf den Infarktkern beschränkt bleiben und sich das Defizit des Patienten in Grenzen halten.

kurzgefasst: Die Pathogenese des ischämischen Infarkts ist variabel: Kardiale Embolien, arteriosklerotische Stenosen der extrakraniellen hirnzuführenden Gefäße, lokale arteriosklerotische Veränderungen der intrakraniellen größeren Gefäße sowie die Mikroangiopathie sind die wichtigsten möglichen Ursachen für einen akuten Gefäßverschluss im Gehirn. Das Penumbra-Konzept beinhaltet, dass Hirngewebe in der Randzone eines ischämischen Infarkts potenziell durch frühe Rekanalisation erhalten werden kann. Deshalb kann durch frühe Rekanalisation und die Durchführung der Basismaßnahmen (Blutdruck hoch halten, Normoglykämie, Normothermie, O₂-Optimierung) das neurologische Defizit verringert werden.

Institut

¹ Klinik für Neurologie und klinische Neurophysiologie, Städtische Kliniken Esslingen

² Medizinische Klinik, Paracelsus-Krankenhaus, Ostfildern

Korrespondenz

Dr. med. Paul Winklmaier · Klinik für Neurologie und klinische Neurophysiologie
Städtische Kliniken Esslingen · Hirschlandstraße 97 · 73730 Esslingen · Tel.: 0711/310382562 · Fax: 0711/31032944 · E-Mail: p.winklmaier@kliniken-es.de

eingereicht: 2.6.2004 · akzeptiert: 22.7.2004

Bibliografie

DOI: 10.1055/s-2004-831351

Dtsch Med Wochenschr 2004; 129: 1866–1868 · © Georg Thieme Verlag Stuttgart · New York · ISSN 0012-0472

Symptomatik

Die **klinische neurologische Untersuchung** des akuten Schlaganfall-Patienten lässt häufig gute Rückschlüsse auf Lokalisation und Größe des Infarkts oder der Blutung zu. Eine *Hemiparese* unterschiedlichen Schweregrades ist das häufigste Symptom eines Schlaganfalls. Die *Aphasie* ist eine in der dominanten Großhirnhälfte lokalisierte Störung der Sprachfunktionen, die in motorisch, sensorisch, global und amnestisch eingeteilt wird. Die *Dysarthrie* ist eine Störung des Sprechens mit undeutlicher oder unverständlicher Aussprache und normalem Sprachverständnis. Sie kann sowohl durch Läsionen im Großhirn als auch im Hirnstamm bedingt sein. Die Dysarthrie ist häufig mit einer *Dysphagie* (Schluckstörung), eher für Flüssigkeiten als für feste Nahrung, verbunden. Die Erkennung der Dysphagie ist für die Vermeidung von Aspirationspneumonien sehr wichtig. Die *homonyme Hemianopsie* (Gesichtsfeldausfall) tritt bei Schädigungen im Posterior- und hinteren Medialstromgebiet auf. *Neglect* ist die Vernachlässigung bzw. Wahrnehmungsstörung der betroffenen Körper- und Raumhälfte, vorwiegend bei rechtshemisphärischen Läsionen. Unter *Ataxie* wird eine Gangunsicherheit oder gestörte Koordination der Extremitäten verstanden, die für Kleinhirn- und Hirnstammläsionen typisch ist. Weiterhin sind *Hirnstammsymptome* wie Doppelbilder, Augenbewegungsstörungen, ipsilaterale Hirnnervenausfälle und kontralaterale Hemisymptomatik sowie Paresen aller vier Extremitäten (Tetraparese) möglich.

Diagnostische Verfahren

Computertomographie und CT-Angiographie

Nach der klinischen Untersuchung ist an den weitaus meisten Kliniken die **native Computertomographie des Schädels** (CCT) die wichtigste diagnostische Maßnahme. Bekanntermaßen stellt sich eine Ischämie in der ganz frühen Phase im CCT noch nicht dar. Allerdings sind für einen geschulten Untersucher schon nach wenigen Stunden die Frühzeichen eines größeren ischämischen Insults zu erkennen wie z.B. das dichte Mediazzeichen, eine leichte Hypodensität des Putamens im Vergleich zur Gegenseite, eine aufgehobene Mark-Rinden-Differenzierung und eine geringe Schwellung. Das Ausmaß dieser Frühzeichen ist bedeutsam für die Indikation zur systemischen rt-PA-Lyse. Frühzeichen von mehr als 1/3 des Medialstromgebiets sind eine Kontraindikation. An moderneren CT-Geräten ist auch eine CT-Angiographie mit konventionellem jodhaltigem Kontrastmittel durchführbar. Dabei wird ein Kontrastmittelbolus injiziert und der Circulus arteriosus Willisii computergestützt rekonstruiert. Hier lassen sich Verschlüsse der A. cerebri media, A. cerebri anterior und A. cerebri posterior sowie der prognostisch besonders ungünstige Karotis-T-Verschluss (Verschluss der Aufzweigung der intrakraniellen A. carotis interna in A. cerebri media und anterior) gut diagnostizieren. Die Computertomographie, vor allem die Verlaufsuntersuchung nach einigen Tagen, erlaubt häufig auch die pathophysiologische Zuordnung. Territorialinfarkte oder Territorialteilinfarkte durch Verschluss einer Hirnbasisarterie oder deren Äste sind typischerweise keilförmig konfiguriert mit Beteiligung der Hirnrinde. Sind solche Territorialinfarkte in mehreren Gefäßgebieten bzw. beidseits lokalisiert, spricht dies sehr für eine embolische Genese. Die mikroangiopathischen Ischämien zeigen sich zum einen durch so genannte Lakunen, also runde bis ovaläre Hypodensitäten mit maximal 1,5cm Durchmesser, vorwiegend in Stammganglienregionen und Pons, sowie durch flächige Marklagerhypodensitäten (Leukoaraiosis). Die seltenen hämodynamisch bedingten Infarkte bei extrakraniellen Ver-

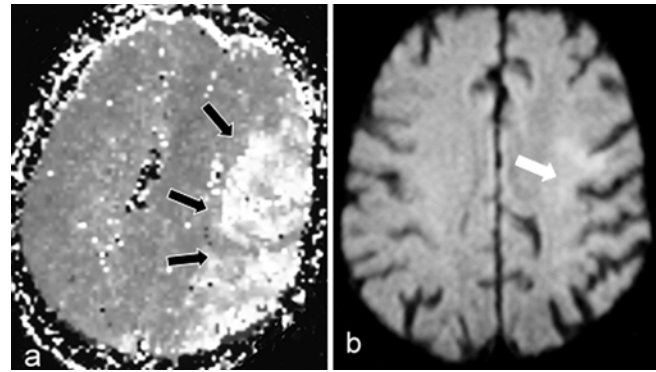


Abb. 1 Perfusions-MRT (a) und diffusionsgewichtetes (b) MRT bei linksseitigem embolischem Medialinsult: Deutlicher „mismatch“ mit großer Perfusionsstörung bei erst kleinem Diffusionsdefekt.

schlüssen und Stenosen finden sich in Form von kettenartig angeordneten kleineren Ischämien im Marklager oder als Grenzzoneninfarkte zwischen dem Versorgungsgebiet der A. cerebri anterior und A. cerebri media oder A. cerebri media und A. cerebri posterior.

Kernspintomographie

Die Kernspintomographie hat durch Entwicklung moderner Techniken einen erheblichen diagnostischen Informationsgewinn zur Beurteilung des Schlaganfalls gebracht. Ergänzend zum konventionellen Tomogramm wird bei Durchführung eines speziellen „Schlaganfallprogramms“ mit Diffusionswichtung die akut ischämische Zone, die in etwa dem Infarkt kern entspricht, zuverlässig und im Vergleich zur CT bereits kurz nach der Entstehung und mit höherer Sensitivität dargestellt. Mit der Perfusionssequenz wird das durchblutungs-gestörte Areal inklusive der Penumbrazone erfasst. Ist das perfusions-gestörte Areal deutlich größer als das diffusionsgestörte Areal, lässt sich aus diesem „mismatch“ schließen, dass noch erhaltungsfähiges Penumbrawebe („tissue at risk“) vorhanden ist (Abb. 1). Dies erleichtert z.B. die Indikationsstellung zur systemischen Thrombolyse. Eine ergänzende Kernspintomographie zeigt den zugehörigen Gefäßverschluss. Gegenüber der CT hat die MRT den Vorteil einer deutlich besseren Beurteilbarkeit der Hirnstammregion. Mit speziellen Sequenzen sind auch Blutungen mit ähnlicher Sicherheit wie mit der CT erkennbar. Nachteilig im Vergleich zur CT ist der etwas höhere Zeitaufwand, die höheren Kosten und die geringere Verfügbarkeit außerhalb der normalen Dienstzeiten.

Labor

Neben dem üblichen Routinelabor ist es wichtig, die Risikofaktoren zu erfassen, insbesondere Cholesterin mit LDL- und HDL-Anteilen (in den ersten 48 Stunden, sonst evtl. falsch niedrige Werte), Triglyceride, Blutzucker-Tagesprofil, HbA_{1c}. Bei jüngeren Schlaganfallpatienten mit venös bedingten paradoxen Embolien bei offenem Foramen ovale sollte auch nach einer Thrombophilie (APC-Resistenz, Antithrombin-III-Mangel, Protein-C-Mangel, Protein-S-Mangel und Prothrombin-Mutation) gesucht werden. Dies gilt insbesondere dann, wenn in Eigen- oder Familienanamnese thromboembolische Ereignisse vorliegen. Für ältere Patienten mit arterieller Genese der Ischämie ist der Wert dieser Thrombophiliediagnostik nicht belegt. Vaskulitiden sind sehr seltene Ursachen von Schlaganfällen. Je nach Klinik können Bestimmungen von ANA, ds-DNA-AK, p-ANCA und c-ANCA indiziert sein.

Kardiologische Diagnostik

Ein **12-Kanal-EKG** gehört zu den Basismaßnahmen bereits in der Notaufnahme. Wichtig ist vor allem die Erfassung eines Vorhofflimmerns wegen der therapeutischen Konsequenz einer späteren oralen Antikoagulation zur Sekundärprophylaxe. Paroxysmales Vorhofflimmern kann mit dem Langzeit-EKG sensitiver erfasst werden. Die Indikation zur transthorakalen Echokardiographie wird großzügig gestellt. In den Leitlinien der American Heart Association ist sie Empfehlung der Stufe 1 bei

- Patienten jeden Alters mit akutem Verschluss einer hirnversorgenden Arterie,
- jüngeren Patienten unter 45 Jahren mit Schlaganfall,
- Patienten über 45 Jahren mit Schlaganfall ohne Hinweis auf extra- oder intrakranielle Gefäßstenose sowie
- Patienten, für die eine Antikoagulation vom Ergebnis der Echokardiographie abhängig gemacht wird.

Die **transösophageale Echokardiographie** (TEE) hat eine höhere Aussagekraft, da sie eine bessere Beurteilung des linken Vorhofs als häufigste Emboliequelle, insbesondere des linken Vorhofohrs ermöglicht. Auch ein linksventrikulärer Spitzenthrombus, ein Vorhofseptumaneurysma, ein offenes Foramen ovale und Klappenvegetationen sowie Aortenbogenplaques und -thromben sind mit der transösophagealen Echokardiographie deutlich sensitiver als mit der transthorakalen zu erfassen. Auf eine Echokardiographie kann verzichtet werden, wenn bei dem Patienten aus anderen Gründen keine Antikoagulation durchgeführt werden kann oder wenn die Computertomographie multiple lakunäre Hirninfarkte im Sinne einer Mikroangiopathie zeigt. Die Wahrscheinlichkeit, eine kardiale Emboliequelle bei einem derartigen CT-Befund zu finden, ist äußerst gering.

Doppler- und Duplexsonographie

Die sonographische Gefäßdarstellung der extrakraniellen und intrakraniellen Gefäße zielt vor allem auf die Erkennung operationsbedürftiger hochgradiger A. carotis interna-Stenosen sowie von Dissektionen. Zur Beurteilung des Ausmaßes der Arteriosklerose eignet sich die Bestimmung der Intima-Media-Dicke der A. carotis communis im B-Bild sowie die Darstellung der Karotisbifurkation als Prädeliktionsstelle für arteriosklerotische Plaques. Die transkraniale Doppler- und Duplexsonographie zeigt intrakranielle Stenosen sowie bei extrakraniellen Stenosen und Verschlüssen die intrakranielle Kollateralversorgung an. Die Doppler-/Duplexdiagnostik sollte möglichst am ersten Tag durchgeführt werden, um über die Hämodynamik im Gehirn Bescheid zu wissen. Bei hochgradigen Stenosen und Verschlüssen hat dies Auswirkungen auf die Blutdrucktherapie. Eine rasche operative Karotis-Thrombendarterektomie ist allerdings nur bei einer transitorischen ischämischen Attacke (TIA) und sehr kleinen Infarkten ratsam, bei größeren ischämischen Insulten wird meist je nach Insultgröße 7–10 Tage oder bis zu 6 Wochen zugewartet, um einen Reperfusionsschaden zu vermeiden.

kurzgefasst: Die Computertomographie des Schädels dient in der Akutsituation zur Differenzierung Ischämie versus Blutung und zur Einschätzung der Ischämiefrühzeichen. Dies ist für die Lyse-Indikation wichtig. Die Kernspintomographie ermöglicht eine wesentlich differenziertere Darstellung und Hinweise auf reversibel geschädigtes und potenziell therapierbares Hirngewebe, ist aber leider noch nicht überall verfügbar. Die Labordiagnostik zielt auf die Erfassung der häufigen Risikofaktoren und der seltenen Thrombophilien bei ausgewählten, jüngeren Patienten. Die kardiologische Diagnostik mit EKG, Langzeit-EKG und Echokardiographie erfasst potenzielle kardiale Emboliequellen, die Doppler- und Duplexsonographie der hirnversorgenden Gefäße sucht nach operativ behandelbaren Karotisstenosen und dient zur Beurteilung der zerebralen Hämodynamik bei extrakraniellen Verschlussprozessen.

Praktisches Vorgehen

Bei der Diagnostik des akuten Schlaganfalls spielt die Zeit eine große Rolle („time is brain“). Nach Transport in die Klinik ohne Verzug ist eine schnelle klinisch-neurologische Basisuntersuchung nötig, mit der Schwere und Lokalisation des Schlaganfalls schon relativ gut abgeschätzt werden kann. EKG und Notfalllabor werden in der Notaufnahme durchgeführt. Die Computertomographie des Schädels ermöglicht die Differenzierung zwischen intrazerebraler Blutung (hyperdens) und ischämischem Infarkt (anfangs noch nicht sichtbar, später hypodens). Nach Klinik, anamnestischem Ausschluss von Kontraindikationen und CT-Befund können die Patienten, die von einer systemischen rt-PA-Lyse im 3-Stunden-Zeitfenster profitieren, selektiert werden. Schlaganfallpatienten werden möglichst in eine dafür spezialisierte „Stroke Unit“ aufgenommen. Dort werden in der Akutphase Blutdruck, EKG, Sauerstoffsättigung, Blutzucker und Temperatur überwacht und in den optimalen Bereich gebracht. Die Doppler- und Duplexsonographie der hirnversorgenden Gefäße erfolgt zur Diagnostik von Stenosen und Verschlüssen. Bei Patienten, bei denen die Therapieoption einer oralen Antikoagulation zur Sekundärprophylaxe möglich ist, erfolgt eine kardiologische Diagnostik mit Langzeit-EKG und möglichst transösophagealer Echokardiographie wegen der höheren Aussagekraft bezüglich Vorhoffthromben und anderer Emboliequellen. Die Risikofaktoren für den Schlaganfall werden evaluiert. Bezüglich der weiteren rehabilitativen Therapie erfolgt auch durch Logopädie und Ergotherapie Diagnostik bezüglich Aphasie, Dysarthrie, Dysphagie und komplexere neuropsychologische Defizite. Aus den Ergebnissen dieser Diagnostik kann die optimale Strategie für die Akutbehandlung, die Rehabilitation und die Sekundärprophylaxe abgeleitet werden.

Autorenerklärung: Die Autoren erklären, dass sie keine finanziellen Verbindungen mit einer Firma haben, deren Produkt in dem Artikel eine wichtige Rolle spielt (oder mit einer Firma, die ein Konkurrenzprodukt vertreibt).

Literatur

- ¹ Darius H, Busse O. Indikationen zur Echokardiographie beim ischämischen zerebralen Insult. Internist 2002; 43: 1622–1625
- ² Diener HC, Hacke W für die Kommission Leitlinien der Deutschen Gesellschaft für Neurologie. Leitlinien für Diagnostik und Therapie in der Neurologie. Stuttgart: Thieme, 2002: 102–124
- ³ Hartmann A, Heiss WD. Der Schlaganfall. Darmstadt: Steinkopff Verlag, 2001
- ⁴ Willeke A, Gerdson F, Bauersachs RM, Lindhoff-Last E. Rationelle Thrombophiliediagnostik. Dtsch Arztebl 2002; 99: A2111–2118