

S. Krüger
F. Stanzel
A. Morresi-Hauf
K. Häußinger

Endobronchiales Lipom: erfolgreiche Therapie mittels bronchoskopischer Laserresektion versus Chirurgie

Endobronchial Lipoma: Successful Therapy by Bronchoscopic Laser Resection vs. Surgery

Zusammenfassung

Hintergrund: Das endobronchiale Lipom ist ein sehr seltener benigner Lungentumor. Als Therapiemöglichkeiten bestehen die interventionelle bronchoskopische Therapie oder die chirurgische Resektion. **Methoden:** In den Jahren 1996 bis 2002 wurden in unserer Klinik 16 Patienten mit einem endobronchialen Lipom diagnostiziert. Wir untersuchten die klinischen Daten der Patienten und deren Einfluss auf die gewählte Therapie. **Ergebnisse:** Von den 16 Patienten (60 ± 14 J.) waren 14 männlich (88%). Die klinischen Symptome waren Husten (81%), Dyspnoe (75%), Infiltrat (63%) und Fieber (31%). In der rechten Lunge fanden sich 11 Lipome (69%), in der linken 5 (31%). Die Verteilung auf Hauptbronchus, Ober-, Mittel- und Unterlappen war 2 (12,5%), 6 (37,5%), 2 (12,5%) und 6 (37,5%). 14 (88%) Lipome fanden sich in den zentralen Atemwegen, 2 waren peripher gelegen. Von den zentral gelegenen Lipomen konnten alle erfolgreich mittels bronchoskopischer Lasertherapie behandelt werden. Dazu waren im Mittel $1,1 \pm 0,3$ Lasersitzungen erforderlich. Ein Patient verstarb an einem gleichzeitig vorliegenden Bronchial-Karzinom vor Therapie. Eine chirurgische Sanierung war nur bei einem sehr peripher gelegenen großen Lipom und einem Parenchym destruierend wachsenden Lipom erforderlich. **Schlussfolgerungen:** Die bronchoskopische Resektion sollte als Therapie der ersten Wahl beim endobronchialen Lipom eingesetzt werden. Sie ist sicher, erfolgreich, schneller durchführbar und preisgünstiger als die chirurgische Therapie. Die chirurgische Therapie ist lediglich indiziert bei Patienten mit destruierendem oder sehr periphe-

Abstract

Background: Endobronchial lipoma is a very rare benign lung tumor. Therapeutic alternatives are the interventional bronchoscopic laser resection or surgical treatment. **Methods:** From 1996 to 2002 we diagnosed 16 patients with endobronchial lipoma in our institution. We examined the clinical data of the patients and their influence on the individual patient treatment. **Results:** 14 (88%) out of the 16 patients (60 ± 14 y.) were male. Clinical symptoms were cough (81%), dyspnea (75%), pulmonary infiltration (63%) and fever (31%). In the right lung 11 lipomas (69%) were located, in the left lung 5 lipomas (31%). The distribution to main bronchus, upper lobe, middle lobe and lower lobe bronchus were 2 (12.5%), 6 (37.5%), 2 (12.5%) and 6 (37.5%). 14 (88%) lipomas were found in the central airways, 2 were located in the periphery of the lung. All lipomas in the central airways were successfully treated by bronchoscopic laser therapy with a mean of 1.1 ± 0.3 laser sessions. One patient died of concomitant bronchial carcinoma before therapy. Surgical treatment was only necessary in a very peripherally located huge lipoma and a lipoma with extensive parenchym destruction. **Conclusions:** Bronchoscopic laser resection should be considered as first line therapy in cases of endobronchial lipoma. It is safe, successful, rapid and less expensive compared to surgical resection. Surgery should only be indicated in patients with lipomas with very peripherally localisation or parenchym destruction, extra-bronchial growth, suspected malignancy or technical problems at bronchoscopic resection.

Institutsangaben

Asklepios Fachkliniken, Zentrum für Pneumologie und Thoraxchirurgie, München-Gauting

Anmerkung

Große Teile der Arbeit wurden auf dem 45. Kongress der Deutschen Gesellschaft für Pneumologie vom 10. bis 13. März 2004 in Frankfurt als Vortrag präsentiert.

Korrespondenzadresse

Dr. med. Franz Stanzel · Zentrum für Pneumologie und Thoraxchirurgie, · Asklepios Fachkliniken · Robert-Koch-Allee 2 · 82131 München-Gauting · E-mail: f.stanzel@asklepios.com

Eingang: 6. Mai 2004 · **Nach Revision akzeptiert:** 15. Juli 2004

Bibliografie

Pneumologie 2004; 58: 769–772 © Georg Thieme Verlag KG Stuttgart · New York
DOI 10.1055/s-2004-830041
ISSN 0934-8387

rem Wachstum, extrabronchialem Wachstum, der Möglichkeit eines malignen Tumors oder technischen Schwierigkeiten bei der bronchoskopischen Prozedur.

Einleitung

Obwohl Lipome die häufigsten benignen Neoplasmen sind, ist ihr Vorkommen in der Lunge und im Bronchialsystem sehr selten. Endobronchiale Lipome machen nur ca. 0,1% aller pulmonalen Tumoren aus [1,2]. Bei Verdacht auf Malignität wird oft die chirurgische Resektion durchgeführt [3]. Wird der Tumor mittels bronchoskopischer Biopsie jedoch korrekt identifiziert, so ist die endoskopische Laserresektion in der Mehrzahl der Patienten erfolgreich ohne relevante Risiken [4–6].

Patientenkollektiv und Methodik

Zwischen 1995 und 2002 wurden in unserer Klinik 16 Fälle eines endobronchialen Lipoms diagnostiziert. Wir untersuchten retrospektiv die Krankengeschichte aller Patienten mit besonderer Berücksichtigung der Bronchoskopie-Befunde, der endoskopischen Charakteristik der Lipome und die Effektivität der Laserresektion bei diesen Patienten sowie die klinischen Charakteristika bei der Notwendigkeit der chirurgischen Intervention.

Alle Patienten waren routinemäßig klinisch untersucht worden inklusive einer Röntgen-Thorax-Aufnahme in 2 Ebenen und, falls erforderlich, einer Computertomographie des Thorax. Die diagnostische Bronchoskopie war entweder flexibel oder kombiniert in starr/flexibler Technik durchgeführt worden. Die therapeutische Laser-Resektion wurde bei allen infrage kommenden Patienten in Allgemeinanästhesie in kombinierter starr/flexibler Technik durchgeführt.

Zur Abtragung des Lipoms erfolgte eine Laser-Vaporisation mittels Nd-YAG Laser mit einer Energie von 15–50 Watt in Kombination mit einer partiellen mechanischen Abtragung der Tumormasse mittels optischer Zange, soweit möglich. Die Tumorbasis in der Bronchialwand wurde ebenfalls mittels sekundendauernder Laserbursts von 20–30 Watt koaguliert, um ein Rezidiv des Lipoms zu verhindern. Nach Abtragung des Lipoms wurde der Patient in allen Fällen extubiert und spontan atmend in den Aufwachraum verlegt. In den meisten Fällen wurde nach Ablauf von 2, 6 und 12 Monaten eine flexible Kontroll-Bronchoskopie sowie eine Röntgen-Thorax Untersuchung durchgeführt, um das Ergebnis der Laser-Resektion zu überprüfen.

War keine endoskopische Therapie möglich, so wurde eine konventionelle chirurgische Behandlung mittels Lobektomie durchgeführt und der Grund für das chirurgische Vorgehen festgehalten.

Alle Patienten wurden über mindestens 1 Jahr klinisch nachbeobachtet.

Ergebnisse

Die klinischen Charakteristika der Patienten sind in Tab. 1 aufgeführt. Das Alter der Patienten lag bei 60 ± 14 J. (32–81 J.), davon waren 14 männlich (88%). 75% waren Raucher oder Ex-Raucher. Bei genauer Anamnese ergab sich, dass alle Patienten klinisch symptomatisch waren, vor allem Husten (81%), Dyspnoe (75%), Infiltrat (63%) und Fieber (31%). Die histologische Diagnose eines Lipoms gelang bei allen Patienten in der ersten bronchoskopischen Sitzung mittels erfolgreicher Biopsie (Abb. 1). Die Zytologie aus dem Bronchialsekret war in allen Fällen nicht diagnostisch.

Tab. 1 Klinische Patientencharakteristika

Alter	Geschlecht	Raucher/ Ex-	Symptome			
60 ± 14 J. (32–81 J.)	♂ 88 % ♀ 12 %	75 %	Husten 81 %	Dyspnoe 75 %	Infiltrat 68 %	Fieber 31 %

Die Lipome fanden sich mit 11 Fällen häufiger in der rechten Lunge (69%), 5 Lipome (31%) waren in der linken Lunge lokalisiert. Die Verteilung auf Hauptbronchus, Ober-, Mittel- und Unterlappen war 2 (12,5%), 6 (37,5%), 2 (12,5%) und 6 (37,5%). Die überwiegende Zahl der Lipome ($n = 14$ (88%)) fand sich in den zentralen Atemwegen (Abb. 2), nur 2 waren peripher gelegen (Abb. 3). Von den 13 zentral gelegenen Lipomen konnten alle erfolgreich mittels bronchoskopischer Lasertherapie komplett abgetragen werden (Abb. 4A und Abb. 4B). Dazu waren im Mittel $1,1 \pm 0,3$ Lasersitzungen erforderlich. Nur in einem Fall war eine 2. Sitzung zur Resektion eines Tumorrestes an der Basis nötig. In den sonstigen Fällen (92%) war eine einzige Laser-Therapiesitzung kurativ. Bei der endoskopischen Resektion kam es in keinem Fall zu einer relevanten Blutung. Die Atemwege waren nach der Laser-Resektion bei allen Patienten wieder frei durchgängig.

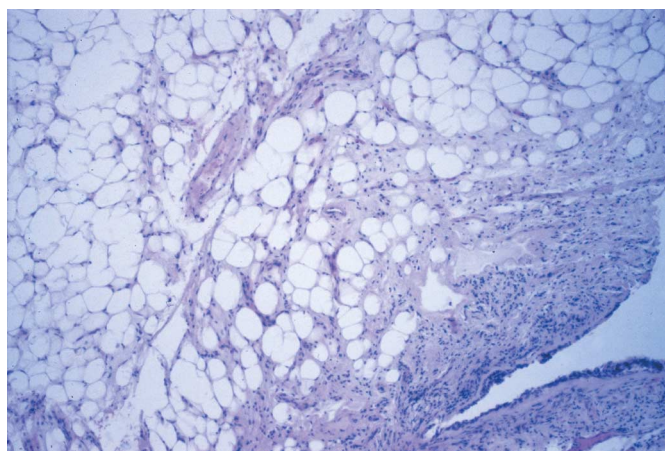


Abb. 1 Die Biopsie eines benignen Lipoms zeigt reife Fettzellen umgeben von einem respiratorischen Epithel (Hämatoxylin-Eosin, 40-fache Vergrößerung).

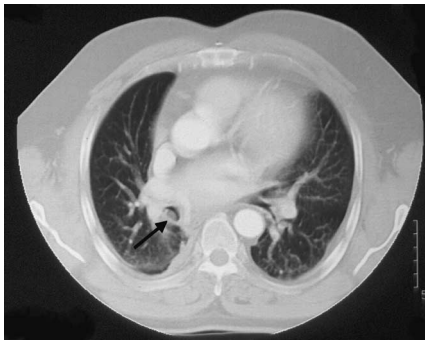


Abb. 2 In der Computertomographie zeigt sich ein endoluminaler Tumor des rechten Unterlappen-Bronchus (Pfeil).

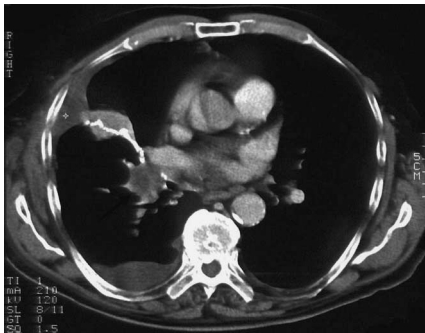

Abb. 3 In der Computertomographie zeigt sich ein das Parenchym des Mittellappens destruierender Tumor (Pfeil). Nebenbefundlich stellt sich ein paraneumothischer Pleuraerguss rechts bei Retentionspneumonie aufgrund des endobronchialen Lipoms dar.

In der Nachbeobachtungszeit von 49 ± 19 Monaten war kein Rezidiv bei den endoskopisch behandelten Patienten zu verzeichnen.

Ein 81-jähriger multimorbider Patient verstarb an einem gleichzeitig vorliegenden Bronchial-Karzinom, bevor das Lipom therapiert werden konnte. Eine chirurgische Sanierung war in 2 Fällen erforderlich. In einem Fall handelte es sich um ein sehr peripher gelegenes großes Lipom mit hamartösen Anteilen tief im Mittellappenbronchus (Abb. 3). Im zweiten Fall lag ein riesiges, das Parenchym des linken Oberlappens durch poststenotische Entzündung komplett destruierendes Lipom vor.

Diskussion

Unserem Wissen nach enthält unsere vorliegende Studie die größte Anzahl endobronchialer Lipome, die aus einem einzelnen Zentrum berichtet wurde.

Das endobronchiale Lipom, welches 1854 von Rokitansky [7] erstmals beschrieben wurde, ist ein seltener Tumor mit einer Inzidenz von 0,1% aller Lungentumoren und ca. 3% aller benignen Lungentumoren [5]. Es wird überwiegend bei Männern mittleren Alters mit einer Raucheranamnese gefunden [1], so auch bei unserem Patientenkollektiv. Endobronchiale Lipome haben ihren Ursprung meist primär aus dem Fettgewebe zwischen den Bronchialknorpeln und weniger aus dem submukosalen Fett der größeren Bronchien. Lipome der Trachea sind bislang nur in drei Fällen beschrieben worden [8,9].

Per definitionem bestehen endobronchiale Lipome hauptsächlich aus reifen Fettzellen, aber auch andere Gewebetypen wie

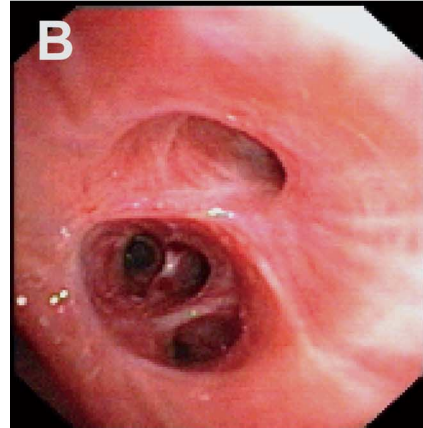
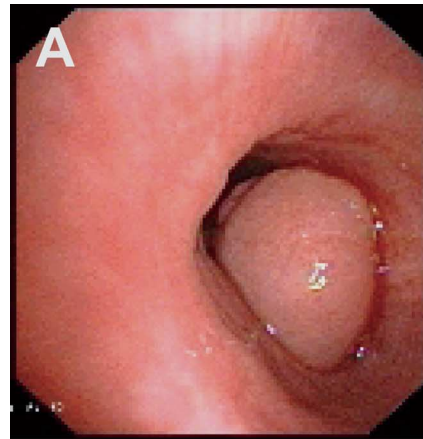


Abb. 4 **A** Der Tumor via Bronchoskop: hochgradige Obstruktion des rechten Unterlappenbronchus durch einen gut umschriebenen polypoiden Tumor. **B:** Bei der Kontroll-Bronchoskopie 6 Monate später ist kein Residualtumor im rechten Unterlappenbronchus mehr zu sehen.

fibröse Anteile, Drüsengewebe oder sogar Knochen können gefunden werden [10,11]. In diesen Fällen wird der Tumor oftmals als Hamartom klassifiziert. Aus diesem Grund sind kleine bronchoskopische Biopsien oftmals verwirrend oder nicht diagnostisch. In unserem Patientenkollektiv konnten alle Lipome mittels ausreichend großer Biopsien in der ersten Bronchoskopie-Sitzung korrekt identifiziert werden. Lipome finden sich hauptsächlich in den zentralen Bronchien, sind meist komplett endoluminal gelegen und oft gestielt. Dies gilt auch für unsere Patienten, bei denen 88% der Lipome in den zentralen Atemwegen lokalisiert waren und nur 2 Lipome nicht komplett endoluminales Wachstum zeigten.

Die klinische Symptomatik hängt von der Tumorgöße und Lokalisation ab und ist meist Folge einer Bronchusobstruktion. Folglich sind die häufigsten Symptome Husten, Dyspnoe, Hämoptysen, Thoraxschmerz, rezidivierende fieberhafte Episoden, Pneumonie oder ein pfeifendes Atemgeräusch. Eine lange bestehende Bronchusobstruktion kann zu einer poststenotischen Atelektase oder zur Ausbildung von Bronchiektasen führen. Die Dauer der Symptome bis zur Diagnosestellung kann von Wochen bis zu einigen Jahren reichen [12].

In der Röntgen-Thoraxaufnahme kann man eine Atelektase, Bronchiektasen, Pneumonie, eine umschriebene Raumforderung oder eine Hilusverbreiterung finden. Die Computertomographie des Thorax ist sehr hilfreich in der weiteren Diagnostik und zeigt dabei oftmals einen endoluminalen Tumor, dessen Dichtekoeffizient Fett entspricht und keine Kontrastmittelaufnahme auf-

weist [13]. Für die weitere Differenzierung kann auch die Kernspintomographie angewendet werden.

Bei der Bronchoskopie erscheinen die endobronchialen Lipome als gut umschriebene gelbliche oder gräuliche Masse mit einer Verlegung der Atemwege. Insbesondere bei einer Entzündung distal der Obstruktion durch das Lipom können als Folge oberflächliche Gefäße auf dem Tumor sichtbar sein. Bronchoskopisch ist eine verlässliche Unterscheidung des endobronchialen Lipoms von anderen benignen Tumoren oder einem Karzinoid oftmals nicht möglich. Es kann schwierig sein adäquate Biopsien zu erhalten, da die faltbare fibröse Kapsel des Lipoms der Biopsiezange oftmals widerstehen kann. Bei erfolgreicher Biopsie kommt es in der Regel zu keiner wesentlichen Blutung des Tumors, ganz im Unterschied zum Karzinoid.

Ein relevant erhöhtes Risiko der malignen Entartung des endobronchialen Lipoms ist in der Literatur nicht beschrieben. In unserem Patientenkollektiv war bei der histologischen Aufarbeitung kein maligner Anteil der resezierten Lipome zu sehen. Primäre Liposarkome der Bronchien sind extreme Raritäten. In einem Fall wurde die Koinzidenz eines bronchialen Adeno-Karzinoms in einem endobronchialen Lipom beschrieben [14]. Vor allem bei Rauchern ist in seltenen Fällen die Koinzidenz eines endobronchialen Lipoms und eines metachronen Bronchial-Karzinoms zu beobachten.

Es besteht nur ein geringes Risiko des Lipom-Rezidives nach Resektion [5]. Auch bei unseren Patienten war in allen Fällen der bronchoskopischen Resektion innerhalb eines Jahres kein Rezidiv zu verzeichnen. Wenn die Biopsien einen benignen Tumor nachweisen, der Tumor strikt endoluminal liegt und auch in der Computertomographie keine Überschreitung der Bronchialwand nach extraluminal zeigt, sollte die primäre Therapie des endobronchialen Lipoms die bronchoskopische Resektion mittels Laser [5] oder alternativ mittels Elektrokauter [4] sein. Huismann u. Mitarb. konnten bei 3 Patienten durch Elektrokauter ein endobronchiales Lipom komplett abtragen und empfahlen die Methode als einfach und kosteneffektiv [4]. Insgesamt ist jedoch die Lasertherapie von endobronchialen Tumoren weiter verbreitet und üblicher als der Elektrokauter. In den meisten Fällen ist eine Sitzung einer starren Bronchoskopie kurativ und sicher, auch bei Hoch-Risiko-Patienten. Bei unseren Patienten war dieses Konzept in 93% der Fälle mit nur einer Laser-Sitzung erfolgreich. Die Symptombesserung ist oft umgehend zu sehen. Es gibt auch Berichte über die erfolgreiche Laser-Resektion mittels flexibler Bronchoskopie [6]. Auch wenn endobronchiale Lipome benigne Tumoren sind und nur ein langsames Größenwachstum aufweisen, kommt es schließlich zu mechanischen Komplikationen durch die Atemwegs-Obstruktion. Deshalb sollte auch bei asymptomatischen Patienten, bei denen das endobronchiale Lipom ein endoskopischer Zufallsbefund war, die Laserresektion durchgeführt werden.

In früheren Jahren wurde in der Regel die primär chirurgische Therapie durchgeführt mittels Lobektomie oder sogar Pneumektomie, oftmals unter dem Verdacht der Malignität [1, 3]. Heute sollte die chirurgische Therapie nur durchgeführt werden, wenn der Tumor zu groß ist, um ihn endoskopisch zu entfernen, wenn er nicht komplett endoluminal liegt, oder wenn die Lunge hinter dem Tumor durch infektiöse Komplikationen zerstört ist [15]. Dies gilt auch für unser Patientenkollektiv, bei dem nur bei einem sehr peripher gelegenen und einem schwer destruierend wachsenden riesigen Lipom eine chirurgische Resektion erforderlich war.

Somit ist eine genaue Diagnose des endobronchialen Lipoms unerlässlich, um unnötige chirurgische Eingriffe zu vermeiden und das Lipom mittels endoskopischer Laser-Resektion zu entfernen, so dass weitere pulmonale Komplikationen verhindert werden können.

Literatur

- Fujino S, Matsuda T, Asada Y et al. Benign endobronchial lipoma: a case report and review of the literature. *Journal of Bronchology* 1996; 3: 199–202
- Schraufnagel DE, Morin JE, Wang NS. Endobronchial lipoma. *Chest* 1979; 75: 97–99
- Politis J, Funahashi A, Gehlsen JA et al. Intrathoracic lipomas. *J Thorac Cardiovasc Surg* 1979; 77: 550–556
- Huismann C, Kralingen KW van, Postmus PE et al. Endobronchial lipoma: a series of three cases and the role of electrocautery. *Respiration* 2000; 67: 689–692
- Shah H, Garbe L, Nussbaum E et al. Benign tumors of the tracheobronchial tree. Endoscopic characteristics and role of laser resection. *Chest* 1995; 107: 1744–1751
- Spinelli P, Pizetti P, Lo Gullo C et al. Resection of obstructive bronchial fibrolipoma through the flexible fiberoptic bronchoscope. *Endoscopy* 1982; 14: 61–63
- Rokitansky C. *A manual of pathologic anatomy*. London: Sydenham Society, 1854
- Kernan JD. Three unusual endoscopic cases. *Laryngoscope* 1927; 37: 62–64
- Mc Gall RE, Harrison W. Intrabronchial Lipoma. *J Thoracic Surg* 1955; 29: 317–322
- Stey CA, Vogt P, Russi EW. Endobronchial lipomatous hamartoma. A rare cause of bronchial occlusion. *Chest* 1998; 113: 254–255
- Moran C, Suster S, Koss M. Endobronchial lipomas: a clinicopathologic study of four cases. *Mod Pathol* 1994; 7: 212–214
- Eastridge CE, Young JM, Steplock AL. Endobronchial lipoma. *South Med* 1984; 77: 759–761
- Rodriguez E, Pombo F, Gallego C et al. Endobronchial lipoma: computed tomography and magnetic resonance. *Chest* 1994; 105: 1628
- Watanabe T, Tsutahara S, Mizutani Y et al. A combined case of squamous cell carcinoma and lipoma in the same tumor. *J Jpn Soc Bronchol* 1989; 11: 100
- Kürkcüoğlu IC, Eroğlu AE, Karaoglanoglu N et al. Endobronchial lipoma associated with destroyed lobe. *Journal of Bronchology* 2002; 9: 27–29