

Die Zeitschrift „Aktuelle Dermatologie" öffnet diese Rubrik und wird in loser Folge kurze, prägnante und informative Artikel darbringen zu vielen Aspekten der Kulturgeschichte in Beziehung zur Haut. Dies erstreckt sich auf alle Kulturen und Zeiten, auf die Künste, auf Mythen und Psychologie sowie natürlich auch auf medizinische Aspekte. Wir hoffen, dem geneigten Leser dadurch Interesse zu wecken, den Blick zu weiten und Freude zu bereiten. Wir wünschen dieser Rubrik eine gute Aufnahme bei unseren Lesern und sind dankbar für Ihre Kommentare und Vorschläge für eine kleine Kulturgeschichte der Haut.

Antike Weihgeschenke im Blickpunkt der Andrologie

W. Wamser-Krasznai

Wer mit wachen Sinnen eine Wallfahrtskirche betritt, wird die Devotionalien in Form von Teilen des menschlichen Körpers gewiss nicht übersehen. Vor allem Augen und Ohren, Arme, Beine oder Herzen schmücken, aus Holz und Wachs, Kunststoff oder dünnem Blech geformt, die Altäre und Bilder wundertätiger Heiliger.

Körperteile nachzubilden und denjenigen höheren Wesen zu weihen, denen besondere Kräfte und Fähigkeiten gegen Not und Krankheit zugeschrieben werden, ist ein uralter Brauch. Schon in prähistorischer Zeit unterstreicht der Besucher eines Heiligtums seine Bitte um Linderung in Schmerz und Leid durch die Dedikation anatomischer Votive. So begegnen uns im Museum von Iraklion auf Kreta Gliedmaßen und andere Teile des menschlichen Körpers aus Terrakotta, die nachweislich bereits im 2. Jahrtausend vor Christus geweiht worden sind[1]. Etwas später formte man sie auch aus edlem Metall oder aus Marmor[2] und stellte somit das verbal vorgetragene Flehen bzw. den Dank für erfahrene Hilfe auf eine anspruchsvolle, greifbare Basis.

Manchem Körperteil kommen darüber hinaus noch andere Funktionen zu. Ein Fuß z. B. dokumentiert die Anwesenheit des Adoranten im Heiligtum; er vertritt gleichsam den Weihenden selbst. Ähnliches gilt für die häufigen Nachbildungen der Hand, die auch unter dem Aspekt der Beschwörung und des Bannens zu sehen sind. Man denke an die Fluchtafeln mit den stets gegen den Betrachter geöffneten Händen, die geeignet waren, den Zorn der Götter auf einen Übeltäter herab zu rufen[3]. In ähnlichem Sinne ‚doppelt' sind auch die Augendarstellungen zu sehen: einerseits als leidensfähiges Organ, andererseits als magischer Gegenstand. Ohrvotive dagegen appellieren immer auch an die Gottheit als an die „gnädig Erhörende"[4]; das häufig auf Weihinschriften erscheinende Beiwort „epekoos" = erhörend macht dies deutlich.

Nun stellte man in der Antike aber auch solche Körperteile dar, die dem frommen Pilger in Alt-Ötting nicht begegnen. Beim Betrachten eines Terrakottatäfelchens aus dem Asklepieion von Korinth erkennen wir in dem plastisch angegebenen Ohrenpaar ebenfalls einen Appell an den gnädig hörenden Gott. Nur nehmen diese Ohren hier ein männliches Geschlechtsorgan in die Mitte[5]. Dass ein solches Weihtäfelchen als Sinnbild dreier von einer Krankheit be-

Wamser-Krasznai W. Antike Weihgeschenke Akt Dermatol 2004; 30: 584 – 586

Dieses Dokument wurde zum persönlichen Gebrauch heruntergeladen. Vervielfältigung nur mit Zustimmung des Verlages.

Abb. **1**

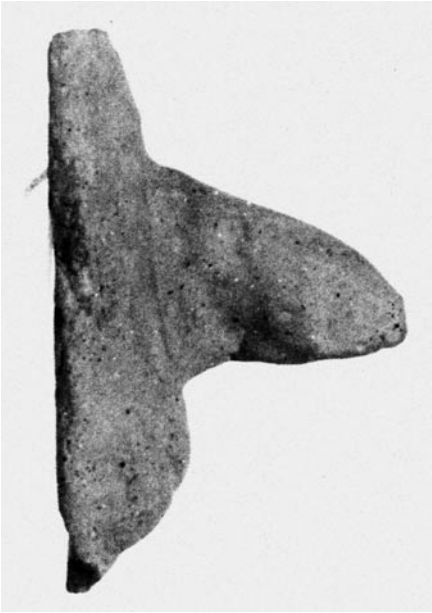

Abb. **2**

fallener Körperteile zu deuten wäre, ist wohl auszuschließen. Vielmehr dürfte sich der Adorant mit seinen Sorgen um die Funktionsfähigkeit des zentralen Organs an den Gott gewandt haben, und zwar, wie die flankierenden Ohren zeigen, an den „gnädig Erhörenden“.

Antike Genitalvotive (männliche und weibliche) sind rings um das Mittelmeer gefunden worden, in Heiligtümern, aber vor allem auch in Votivdepots, wo man die Weihgaben rituell niederlegte, um Platz für neue zu schaffen und die alten einem etwaigen profanen Gebrauch zu entziehen. Wie das hier abgebildete männliche Geschlechtsorgan aus Veji, Südetrurien[6], waren die Adressaten meist Vegetationsgottheiten in ländlichen Heiligtümern, die unter verschiedenen Aspekten verehrt wurden. Die Bedeutung solcher Votive ging denn vermutlich auch weit über nahe liegende Aspekte wie die Sorge um Potentia coeundi und andere organspezifische Störungen hinaus. Wir werden hinter diesen Weihungen den Wunsch nach Fruchtbarkeit und Wachstum ganz allgemein sehen dürfen. Sie gelten der Fortpflanzung im weitesten Sinne, dem Schutz und Gedeihen der Nachkommenschaft des Menschen, aber auch der Tier- und Pflanzenwelt, die ihn ernähren.

Unser etruskisch-italisches Votiv zeigt einen halb erigierten, vom Präputium vollständig bedeckten Penis. Einige gelockte Strähnen bezeichnen das Schamhaar. Die Hoden sind sorgfältig modelliert; der linke steht etwas tiefer und ist leicht zurückgesetzt. Rechts sind die Skrotalfalten mit einem flachen Instrument nachgearbeitet.

Die Vorhaut ragt „rüsselartig vor“; „an diesem vorderen Abschnitt ganz leichte zirkuläre Furchen“ sind von Stieda als Abdruck der Kynodesme, eines das Präputium abschnürenden Bandes, interpretiert worden [7]. Die phimosenartig bedeckte Eichel hatte auch an eine Darstellung der pathologischen Vorhautverengung denken lassen[8]. Nun sind aber Weihungen krankhaft veränderter Körperteile extrem selten. Wahrscheinlich also folgten die Etrusker dem Schönheitsideal der Hellenen [9]. Zahlreiche Darstellungen auf Vasen zeigen, dass sich der nackt in der Palaistra übende griechische Sportler (gymnos) der Infibulation [10] bediente und die Glans penis mit dem vorgezogenen Präputium „verhüllte“. Dieser Sitte entsprechend sind auch die Genitalvotive der Griechen und Etrusker gebildet, während man auf Zypern und in römischer Zeit die Wiedergabe des membrum virile in vollständig erigierter Form und mit „entblößter“ Eichel bevorzugt [11].

---

[1] J. L. Myres, Excavations at Palaikastro II. The Sanctuary-Site of Petsofà, The Annual of the British School at Athens 9, London 1902/03, 356 ff. Taf. 12.

[2] D. G. Hogarth, Excavations at Ephesus. The Archaic Artemisia, London 1908, Taf. 7; J. Travlos, Bildlexikon zur Topographie des antiken Athen, Tübingen 1971, 78, Abb. 101; 569 – 572, Abb. 716 – 718.

[3] A. Wilhelm, Zwei Fluchinschriften, Jahreshefte des oesterreichischen archäologischen Institutes, Band 4, Wien 1901, 10 ff., Abb. 3.

[4] O. Weinreich, Theoi epèkooi, Mitteilungen des Athenischen Instituts 37, Athen 1912, 1 ff., vor allem 5 ff.

[5] C. Roebuck, The Asklepieion and Lerna. Corinth XIV, The American School of Classical Studies at Athens Princeton, New Jersey 1951 120, Taf. 33, 10. Das männliche Organ ist nur noch als Abdruck vorhanden, der jedoch keinen Zweifel an der Natur des Gegenstandes lässt.

[6] L. Stieda, Anatomisches über alt-italische Weihgeschenke. (Donaria) in: Anatomisch-archäologische Studien, Band 16, Wiesbaden 1901, 104 f. Taf. 4, 23. W. Wamser-Krasznai, Die italischen Terrakotten der Antikensammlung der Justus-Liebig-Universität Gießen, nicht publizierte Magisterarbeit Gießen 1996, 40 ff. Für die Abbildungserlaubnis danke ich den Herren Prof. Dr. Wolfram Martini und Dr. Matthias Recke, Institut für Altertumswissenschaften der Universität Gießen.

[7] L. Stieda a. O. 104 f.

[8] S. Kasas, Medizinisches in Alt-Korinth, Materia Medica Nordmark 30, Marktheidenfeld 1978, 324 f; M. Fenelli, I votivi anatomici di Lavinio, Archeologia Classica 27, Rom 1975, 217.

[9] E. Holländer, Plastik und Medizin, Stuttgart 1912, 312.

[10] L. Stieda, Die Infibulation bei Griechen und Römern, Anatomisch- Archäologische Studien III Wiesbaden 1902, 29 ff. Abb. 11 – 16.

[11] P. Flourentzos, Erotiki zoi stin archaia techni tis Kyprou, Leukosia 2003, 47, Nr. 42 – 44.

Dieses Dokument wurde zum persönlichen Gebrauch heruntergeladen. Vervielfältigung nur mit Zustimmung des Verlages.

Literatur

[1] Fenelli M. I votivi anatomici di Lavinio Rom: Archeologia Classica 27. (Verlag „L'ERMA" di Bretschneider), 1975
[2] Flourentzos P. I Erotici zoi stin archaia techni tis. Kyprou: Leukosia (Verlag B. K. LTD), 2003
[3] Hogarth DG. Excavations at Ephesus London: The Archaic Artemisia. (Verlag W. Clowes and Sons), 1908
[4] Holländer E. Plastik und Medizin. Stuttgart: Verlag Ferdinand Enke, 1912
[5] Kasas S. Medizinisches in Alt-Korinth, Materia Medica Nordmark 30. Marktheidenfeld/Main: Verlag W. Schleunung, 1978
[6] Myres JL. Excavations at Palaikastro II. The Sanctuary-Site of Petsofà, The Annual British School at Athens 9. London: Verlag Macmillan and Co, 1902/03
[7] Roebuck C. The Asklepieion and Lerna, Corinth XIV. Baltimore, MD: Verlag J. H. Furst CO, 1951
[8] Stieda L. Anatomisches über Alt-Italische Weihgeschenke. (Donaria) in: Anatomisch-Archäologische Studien II. Wiesbaden: Verlag von J. F. Bergmann, 1901
[9] Stieda L. Die Infibulation bei Griechen und Römern in: Anatomisch-Archäologische Studien III. Wiesbaden: Verlag von J. F. Bergmann, 1902
[10] Travlos J. Bildlexikon zur Topographie des antiken Athen. Tübingen: Verlag Ernst Wasmuth, 1971
[11] Wamser-Krasznai W. Die italischen Terrakotten der Antikensammlung der Justus-Liebig-Universität. Gießen (unpublizierte Magisterarbeit): 1996
[12] Weinreich O. Theoi epèkooi. Mitteilungen des Kaiserlich Deutschen Archäologischen Instituts. Athenische Abteilung Band 37. Athen: Verlag Eleutheroudakis und Barth, 1912
[13] Wilhelm A. Zwei Fluchinschriften. Jahreshefte des oesterreichischen archäologischen Institutes, Band 4. Wien: Verlag Alfred Hölder, 1901

Dr. med. Dr. phil. Waltrud Wamser-Krasznai

Fachärztin für Orthopädie und Rheumatologie, Sportärztin
Kleeberger Straße 10
35510 Butzbach

Aktuelles Interview

Kurz-Interview zu einem neuen Allergie-Screeningtest

Prof. Dr. E. G. Jung, Heidelberg:
Man hört von einem neuen Allergieschnelltest, der nur mit Blutstropfen innerhalb von 30 Minuten eine Aussage über Allergien machen soll. Der Test soll so einfach sein wie Blutzucker messen oder ein Schwangerschaftstest. Worum handelt es sich dabei?

Prof. Dr. C. Bayerl, Mannheim:
Der Test FastCheckPoc® ist von Diagnostic Science & Technology GmbH aus Schwerin in Zusammenarbeit mit der Charité Berlin entwickelt worden (www.fastcheckpoc.com). Notwendig sind zwei Tropfen Vollblut aus der Fingerbeere des Patienten in Verdünnungsmittel, die über eine Membran gegeben werden, die mit Allergenen beschichtet ist. Zwei unterschiedliche Testkits sind auf dem Markt, 12 Inhalations- (Pollen, Pilze, Haustierepithelien, Hausstaubmilbe, Latex) und 12 Nahrungsmittelallergene (Milch, Ei, Karotte, Sellerie, Nüsse, Soja, Mehle, Fisch, Shrimps) pro Allergenpanel. Das Testprinzip beruht auf einem verkürzten ELISA-Test. Nach 15 min Inkubationszeit mit dem Blut folgt ein Waschvorgang, dann die Inkubation mit dem Farbsubstrat für 5 – 10 min, erneut ein Waschvorgang, Ablesung und Auswertung. Die Kosten belaufen sich pro Testkit auf 14 einschließlich MwSt (10 Stck. pro Packung /140). Dabei sind Wasch- und Testlösung, das Farbsubstrat, Lanzette und das Kapillarröhrchen zur Blutentnahme, Plastikspritzen und die Filtereinheit mit den 12 Allergenen und 3 Kontrollen sowie die Informationen zur Testauswertung. Der Test kann und wird auch von Nicht-Allergologen angewandt werden. Die Abrechnung soll erfolgen über die gesetzliche Krankenkasse (OI-Labor). Der Schnelltest wird nur an niedergelassene Ärzte und Kliniken verkauft, kann also nicht vom Patienten selbst durchgeführt werden. Mit dem Testergebnis sollte der Patient zur gezielten Behandlung an einen Allergologen überwiesen werden, um Fehleinschätzungen zu verhindern. Wenn dieser Weg so zum Wohle des Patienten eingehalten wird, ist zu hoffen, dass die Dunkelziffer der Allergiker weiter reduziert werden kann und mehr Patienten einer gezielten Diagnostik, Beratung und Therapie zugeführt werden.

Dieses Dokument wurde zum persönlichen Gebrauch heruntergeladen. Vervielfältigung nur mit Zustimmung des Verlages.