J. M. Muche

Kutane Maligne Lymphome. Nutzen und Grenzen des Nachweises klonaler T-Zellen

Cutaneous Malignant Lymphoma. Value and Limits of the Detection of Clonal T-Cells

Zusammenfassung

Ungeachtet der zunehmenden Kenntnisse über die kutanen malignen Lymphome bleibt die Abgrenzung der frühen Stadien der Mycosis fungoides (MF) von benignen, T-Zell-reichen Dermatosen problematisch. Um diese Differenzierung zu erleichtern, wurden molekulargenetische Techniken zum Nachweis klonaler T-Zellen eingeführt, deren Nutzen und Grenzen im Folgenden Artikel erörtert werden sollen. In Hautproben kutaner Lymphome gelingt der Nachweis eines dominanten T-Zell-Klons in etwa 80%, dieser kann aber die Diagnose kutanes T-Zell-Lymphom nicht sichern, weil dominante T-Zell-Klone auch in bis zu 40% bei benignen T-Zell-dominierten Dermatosen gefunden werden. Lediglich eine sichere Abgrenzung der Parapsoriasis en petites plaques von frühen MF-Stadien und eine valide Ausbreitungs- und Rezidivdiagnostik sind möglich. Die Anwendung der Technik an Blutproben zeigt, dass eine Dissemination der klonalen T-Zellen bereits in frühen Stadien kutaner Lymphome auftritt, aber unserer Ansicht nach ohne prognostische Relevanz bleibt. Hierbei handelt es sich höchstwahrscheinlich um eine (physiologische) Rezirkulation, und inwieweit die Quantität der zirkulierenden klonalen T-Zellen prognostisch relevant ist, bleibt vorerst unbekannt. Interessanterweise wird bei einem Sechstel der Blutproben von gesunden Personen eine klonale T-Zell-Expansion unbekannter Signifikanz (TEXUS) gefunden. TEXUS tritt auch bei Patienten mit kutanem Lymphom auf und muss bei der Analyse der T-Zell-Klonalität im peripheren Blut beachtet werden. Die molekulargenetischen Techniken sind aber auch wissenschaftlich interessant. So kann der Nachweis klonaler T-Zellen in Kombination mit Einzelzell-PCR- oder Hybridisierungs-Techniken auch zur Bestimmung des Klonalitätsstatus einzelner Zellen im Hautinfiltrat genutzt werden.

Abstract

Despite growing knowledge on cutaneous malignant lymphomas, the differentiation of early stages of Mycosis fungoides (MF) from benign T-cell rich dermatoses stays difficult. To facilitate this, molecular genetic techniques have been introduced to detect clonal T-cells. Pros and cons of these techniques will be discussed in this review. The detection of a dominant T-cell clone succeeds in about 80% of skin specimens from cutaneous lymphomas. However, this does not ensure the diagnosis of cutaneous lymphoma since dominant T-cell clones have also been found in up to 40% of samples from benign T-cell rich dermatoses. Only the differentiation of early MF from small plaque parapsoriasis and a valid staging are possible. Application of the technique in blood samples indicates a dissemination of the clonal T-cells already at early stages of cutaneous lymphomas. However, in our opinion this feature has no prognostic relevance but is the expression of the (physiological) recirculation. To what extent the quantity of circulating clonal T-cells correlates with the prognosis is so far not known. Interestingly, investigation of blood specimens from healthy controls reveals a clonal T-cell expansion of unknown significance (TEXUS) in one sixth of the cases. TEXUS is also observed in patients with cutaneous lymphoma and should be considered when assessing the T-cell clonality in blood samples. The molecular genetic techniques discussed here are also of scientific impact. The detection of clonal T-cells in combination with single cell PCR or hybridisation techniques can be used to determine the state of clonality of every single cell of a cutaneous infiltrate.

Dieses Dokument wurde zum persönlichen Gebrauch heruntergeladen. Vervielfältigung nur mit Zustimmung des Verlages.

Institutsangaben
Afdeling Dermatologie, Westfries Gasthuis Hoorn

Korrespondenzadresse
Dr. J. Marcus Muche · Afdeling Dermatologie · Westfries Gasthuis Hoorn · PB 600 · NL-1620 AR Hoorn ·
E-mail: j.m.muche@westfriesgasthuis.nl

Bibliografie
Akt Dermatol 2004; 30: 559–565 © Georg Thieme Verlag KG Stuttgart · New York ·
DOI 10.1055/s-2004-826126 · ISSN 0340-2541

Tab. **1** EORTC-Klassifikation primär kutaner Lymphome [20]; (a) relative Häufigkeit und (b) krankheitsbezogene Fünfjahres-Überlebensrate basierend auf 508 Patienten aus dem niederländischen Register für kutane Lymphome [20]; (c) krankheitsbezogene Fünfjahres-Überlebensrate basierend auf 158 Patienten aus dem französischen Register für kutane Lymphome [21]; (d) Vergleich mit der WHO-Klassifikation [22].

EORTC-Klassifikation	*%[a]*	*5-ÜR[b]*	*5-ÜR[c]*	*WHO-Klassifikation*
Primär kutanes T-Zell-Lymphom				
Indolent				
Mycosis fungoides	44	87		Mycosis fungoides/Sézary-Syndrom
MF assoziierte follikuläre Muzinose	4	70		–
Pagetoide Retikulose	< 1	(100)		–
CD30-positives großzelliges T-Zell-Lymphom der Haut	9	90	87	Anaplastisches großzelliges Lymphom, T/NK-Zelle, primär kutan
Lymphomatoide Papulose	11	100		–
Aggressiv				
Sézary-Syndrom	2	11		Mycosis fungoides/Sézary-Syndrom
CD30-negatives großzelliges T-Zell-Lymphom der Haut	5	15	21	Peripheres T-Zell-Lymphom, nicht weiter charakterisiert
Provisorisch				
Granulomatous slack skin	< 1	–		–
Pleomorphes klein- bis mittelgroß zelliges T-Zell-Lymphom der Haut	3	62	82	Peripheres T-Zell-Lymphom, nicht weiter charakterisiert
Subkutanes pannikulitisches T-Zell-Lymphom	–	–		Subkutanes pannikulitisches T-Zell-Lymphom
Primär kutanes B-Zell-Lymphom				
Indolent				
Follikelzentrumszell-Lymphom	13	97	88	Follikuläres Lymphom
Marginalzonen-B-Zell-Lymphom/ Immunozytom	2	100	88	Extranodales Marginalzonen-B-Zell-Lymphom vom MALT-Typ
Intermediär aggressiv				
Großzelliges B-Zell-Lymphom des Beins	3	58	46	Diffuses großzelliges B-Zell-Lymphom
Provisorisch				
Intravaskuläres B-Zell-Lymphom	< 1	(50)		–
Kutanes Plasmozytom				Plasmazell-Myelom/Plasmozytom

Einleitung

Kutane maligne Lymphome repräsentieren eine heterogene Gruppe neoplastischer Erkrankungen, die von lymphoidem Gewebe ausgehen und sich in der Haut manifestieren. Hierbei kann die Infiltration der Haut die erste Manifestation des Lymphoms (primär kutanes Lymphom) oder die Metastasierung eines primär extrakutanen Lymphoms (sekundär kutanes Lymphom) darstellen. Obwohl unser zunehmendes Wissen über diese seltenen Krankheiten in den letzten Jahren wiederholt zu Verbesserungen in ihrer Klassifikation und Definition geführt hat (Tab. **1** stellt die zwei wichtigsten Klassifikationen gegenüber), bleibt insbesondere die Abgrenzung der frühen Stadien der Mycosis fungoides (MF) von benignen, T-Zell-reichen Dermatosen ein Problem.

Um diese Differenzierung zu erleichtern, wurden Ende der 1980er-Jahre molekulargenetische Techniken zum Nachweis klonaler T-Zellen eingeführt. Nutzen und Grenzen des Nachweises der T-Zell-Klonalität bei kutanen Lymphomen sollen im folgenden Artikel erörtert werden.

Techniken zum Nachweis klonaler T-Zellen

Ein Zellklon (Klon: altgriechisch für Ast, Spross) ist definiert als eine Menge genetisch identischer Zellen, die mittels asexueller Vermehrung aus einer einzelnen Zelle entstehen. Gemäß unserem heutigen Verständnis des Entstehens bösartiger Erkrankungen stellt jeder Tumor einen immer größer werdenden Zellklon dar, an dessen Anfang die Entartung einer Zelle steht. Ein Tumor müsste also durch den Nachweis von genetisch identischen Zellen einfach zu diagnostizieren sein.

Der malignen Entartung einer Zelle liegt jedoch immer eine gewisse genetische Instabilität zugrunde, die dafür sorgt, dass auch nach dem initialen Ereignis genetische Veränderungen eintreten. Es entstehen so genannte Subklone, die sich in Morphologie, Immunphänotyp und vorhandenen chromosomalen respektive genetischen Aberrationen vom initialen Klon unterscheiden können. Gleichzeitig weisen auch nicht entartete Zellen eine mit den Tumorzellen identische Morphologie oder Immunhistologie auf. Der Nachweis eines Zellklons muss darum auf Merkmalen beruhen, die in jeder Zelle einzigartig ausgeprägt sind und die für das Überleben der Zelle so wichtig sind, dass ihre Veränderung im Rahmen der genetischen Instabilität zu einem Absterben des entsprechenden Subklons führt.

Dieses Dokument wurde zum persönlichen Gebrauch heruntergeladen. Vervielfältigung nur mit Zustimmung des Verlages.

Bei den T-Lymphozyten stellt der T-Zell-Rezeptor (TCR) ein solches Merkmal dar. Bereits in den frühen Reifungsphasen wählt jede T-Zelle aus ihrem Repertoire verschiedener TCR-Gensegmente (sog. Keimbahnkonfiguration) je ein V- (variables), J- (*Joining*) und C- (konstantes) Segment aus und fügt diese zu einem funktionsfähigen TCR-Gen (sog. genomische DNA) zusammen. Bei diesem *Rearrangement* genannten Prozess (Abb. **1 A**) kommt es zu Unregelmäßigkeiten während des Zusammenfügens von V- und J-Segment, wodurch eine so genannte junktionale oder N-Region entsteht. Das *Rearrangement* findet auf beiden Allelen aller vier TCR-Ketten in der Reihenfolge δ-, γ-, β-, α-Kette statt, wobei jedoch während der Neuordnung des TCRα-Gens das TCRδ-Gen verloren geht. Letztendlich erhält jede reife T-Zelle drei, durch ihre Kombination von V- und J-Segmenten und ihre N-Region einzigartige Gene (TCRγ δ-exprimierende Zelle: δ-, γ-, β-Gen; TCRα β-exprimierende Zelle: γ-, β-, α-Gen) und der Nachweis mehrerer T-Zellen mit identischen TCR-Genen zeigt das Vorliegen eines Zellklons in einer Gewebeprobe an.

Um vom Typen des TCR-Moleküls (TCRγ δ oder TCRα β) unabhängig zu sein, kommt für diesen Nachweis die Untersuchung der TCRγ- oder TCRβ-Gene in Betracht, wegen der einfacheren Struktur wird jedoch am häufigsten auf das TCRγ-Gen zurückgegriffen. Um den Nachweis zu führen, werden die in einer Gewebeprobe vorhandenen TCRγ-Gene mittels der Polymerasekettenreaktion (PCR) vervielfältigt (Abb. **1 B**). Hierbei entstehen beim Vorhandensein eines Zellklons viele identische, bei seiner Abwesenheit viele unterschiedliche PCR-Produkte (Abb. **1 B** rechts bzw. links). Da die Unterschiede sehr gering sind, ist zum sicheren Nachweis oder Ausschluss des Vorhandenseins identischer TCRγ-Gene eine hochauflösende Elektrophorese notwendig. Hierzu werden Polyacrylamid-Gele mit thermischem oder chemischem Gradienten benutzt.

In unseren Händen hat sich die Verwendung einer Temperatur-Gradienten-Gel-Elektrophorese (TGGE) in Kombination mit der Heteroduplex-Auftragetechnik (HD-TGGE) am geeignetsten erwiesen. [1] Hierzu werden die PCR-Produkte denaturiert und im Anschluss langsam renaturiert, wodurch sich nicht identische PCR-Produkte häufig mit nicht komplementären Gegensträngen paaren, sog. Heteroduplices bilden und in der folgenden Gelauftrennung als langsam laufender Schmier sichtbar werden (Abb. **1 C** links), während identische PCR-Produkte häufig ihren komplementären Gegenstrang wiederfinden und im Gel als scharfe, schnell laufende Bande imponieren (Abb. **1 C** rechts). Noch vorteilhafter als die Auftrennung in der HD-TGGE ist die Benutzung der Fluoreszenz-Fragmentanalyse (FA). Hier werden die PCR-Produkte während der PCR mit einem Fluoreszenz-Farbstoff markiert, denaturiert und während der anschließenden Auftrennung von einem entsprechenden Gerät (häufig ein automatischer *Sequencer*) eingelesen. In der Auswertung entstehen dann so genannte Fragmentanalysen, bei denen die Fluoreszenzintensität in Abhängigkeit von der Basenlänge des PCR-Produktes dargestellt ist (Abb. **1 D**) [2]. Die Fragmentanalyse ermöglicht durch die Berechnung eines Quotienten zwischen dominantem *Peak* und Hintergrund nicht nur eine objektive Bestimmung der Klonalität einer Gewebeprobe, sondern auch noch eine semiquantitative Abschätzung des Anteils der klonalen Zellen an allen T-Zellen. Weiterhin lässt sich ein gefundener Klon durch seine Fragmentlänge charakterisieren, wodurch in verschiedenen

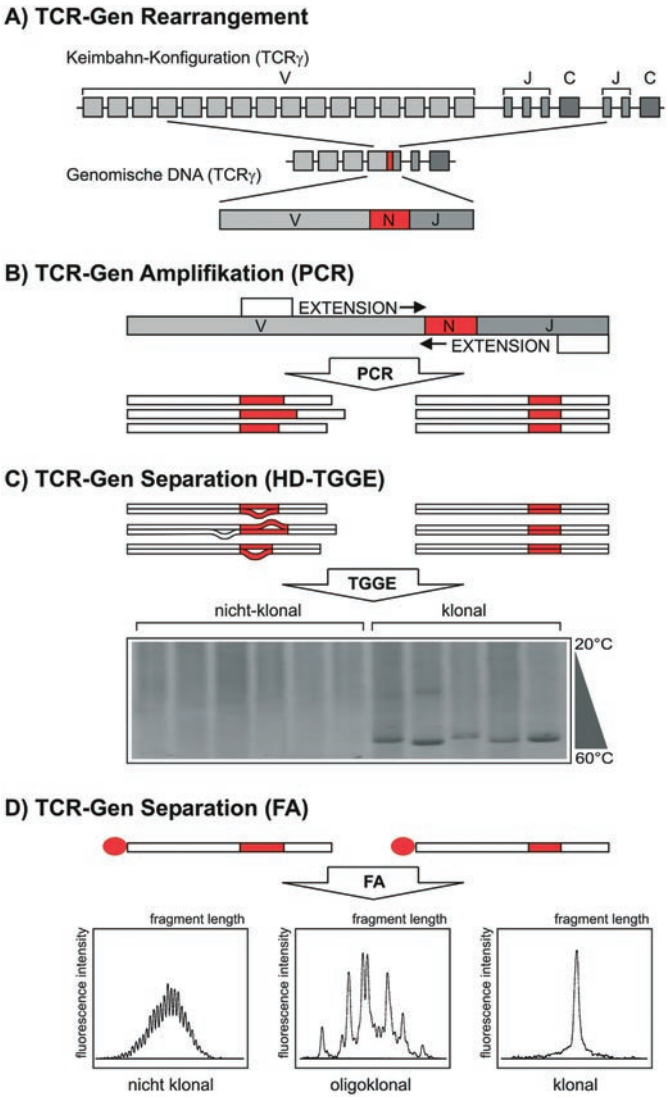

Abb. **1** Techniken zum Nachweis klonaler T-Zellen. **A** TCR-Rearrangement. Während ihrer Reifung wählt jede T-Zelle aus ihrem Repertoire verschiedener TCR-Gensegmente (Keimbahnkonfiguration) je ein V- (variables), J- (*Joining*) und C- (konstantes) Segment aus und fügt diese zu einem funktionsfähigen TCR-Gen (genomische DNA) zusammen. Hierbei kommt es zu Unregelmäßigkeiten beim Zusammenfügen von V- und J-Segment, wodurch eine so genannte junktionale oder N-Region entsteht. Letztendlich erhält jede reife T-Zelle ein durch die Kombination von V- und J-Segment und die N-Region einzigartiges Gen. **B** TCR-Amplifikation. Die in einer Gewebeprobe vorhandenen TCRγ-Gene werden mittels der Polymerasekettenreaktion (PCR) vervielfältigt. Hierbei entstehen beim Vorhandensein eines Zellklons viele identische (rechts), bei seiner Abwesenheit viele unterschiedliche (links) PCR-Produkte. **C** Heteroduplex-Temperaturgradientengelelektrophorese (HD-TGGE). Die PCR-Produkte werden denaturiert und im Anschluss langsam renaturiert, wodurch sich nicht identische PCR-Produkte häufig mit nicht komplementären Gegensträngen paaren, sog. Heteroduplices bilden und in der folgenden Gelauftrennung als langsam laufender Schmier sichtbar werden (links), während identische PCR-Produkte häufig ihren komplementären Gegenstrang wiederfinden und im Gel als scharfe, schnell laufende Bande imponieren (rechts). **D** Fluoreszenz-Fragmentanalyse (FA). Die PCR-Produkte werden während der PCR mit einem Fluoreszenz-Farbstoff markiert, denaturiert und während der anschließenden Auftrennung von einem automatischen *Sequencer* eingelesen. In der Auswertung entstehen dann so genannte Fragmentanalysen, in denen die Fluoreszenzintensität in Abhängigkeit von der Basenlänge des PCR-Produktes dargestellt ist und deren Form für den entsprechenden Typ der Klonalität charakteristisch ist.

Dieses Dokument wurde zum persönlichen Gebrauch heruntergeladen. Vervielfältigung nur mit Zustimmung des Verlages.

Proben gefundene Klone verglichen werden können, und lassen sich besondere Formen der Klonalität (Bi-, Oligoklonalität) nachweisen [2].

Da die klonalen Tumorzellen von kutanen T-Zell-Lymphomen von einem wechselnd ausgeprägten reaktiven Infiltrat umgeben sind, müssen die identischen TCR-Gene des Zellklons vor einem Hintergrund nicht identischer TCR-Gene nachgewiesen werden und spielt die analytische Sensitivität der Methoden eine entscheidende Rolle. Vergleichende Studien haben für HD-TGGE und FA eine Sensitivität von etwa 3 – 5 % (3 – 5 Tumorzellen unter 100 T-Zellen) gezeigt [2, 3].

Nachweis klonaler T-Zellen in läsionaler Haut

Seit Ende der 1980er-Jahre werden die oben geschilderten molekulargenetischen Techniken genutzt, um mittels des Nachweises eines dominanten T-Zell-Klons die Diagnose kutanes T-Zell-Lymphom zu bestätigen [4, 5]. Hierbei zeigte sich, dass insbesondere PCR-Techniken in Kombination mit hochauflösenden Elektrophoresen (Gradientengele, FA) eine hohe diagnostische Sensitivität aufweisen. Der Nachweis eines dominanten T-Zell-Klons gelingt in etwa 80 % der untersuchten Hautproben kutaner T-Zell-Lymphome, wobei hinsichtlich der einzelnen Entitäten und der Krankheits-Stadien kaum Unterschiede bestehen (Tab. **2**) [6].

Die in den ersten Untersuchungen verwendeten Kontrollen ließen auch eine hohe diagnostische Spezifität der molekulargenetischen Techniken vermuten. Bei Psoriasis vulgaris und atopischem Ekzem wurden ausgesprochen selten T-Zell-Klone in der Haut nachgewiesen [6], und auch in einer Analyse von 100 Proben benigner, T-Zell-dominierter Dermatosen (Arzneimittelreaktion, Lupus erythematodes, Morphaea, Lichen ruber, Prurigo simplex) lag der Anteil klonaler Hautproben bei 11 % (Tab. **2**). Jedoch handelt es sich bei diesen Kontrollen größtenteils um für die klinisch-histologische Differenzialdiagnose wenig relevante Erkrankungen. Als besonders schwierig hat sich die Differenzierung des ekzematoiden Stadiums der MF von lichenoiden Dermatosen, der Parapsoriasis en plaques und chronischen Dermatitiden sowie die Unterscheidung des pleomorphen klein- bis mittelgroßzelligen Lymphoms der Haut von kutanen Pseudolymphomen (besser kutane lymphoide Hyperplasie) erwiesen.

Bei der Pityriasis lichenoides et varioloiformis acuta, aber auch beim Lichen sclerosus et atrophicus wird in mehr als der Hälfte der diagnostischen Hautproben ein dominanter T-Zell-Klon gefunden, beim Lichen ruber ist die Datenlage kontrovers. Während Schiller et al. [7] in 25 % der untersuchten Hautproben einen solchen Klon identifizieren, konnten wir in Untersuchungen mit der HD-TGGE keine T-Zell-Klonalität beim Lichen ruber nachweisen (Tab. **2**). In Zusammenschau aller Ergebnisse kann man jedoch davon ausgehen, dass in etwa 40 % der Biopsien von lichenoiden Dermatosen ein dominanter T-Zell-Klon gefunden wird. Bei der Differenzialdiagnose zur MF sind molekulargenetische Techniken somit nicht hilfreich.

Gleiches gilt für die Unterscheidung der MF vom chronischen Ekzem. Ashton-Key et al. [8] untersuchten eine Gruppe von 54 Patienten, in deren initialen Hautproben die Verdachtsdiagnose MF gestellt wurde. Von den 22/54 Patienten, die später eine MF entwickelten, hatten 11 (50 %) einen in der initialen Hautprobe nachweisbaren dominanten T-Zell-Klon, während von den 32/54 Patienten, die keine MF ausbildeten, 6 (19 %) einen solchen initialen Klon aufwiesen.

Molekulargenetische Techniken können jedoch bei der Unterscheidung der Parapsoriasis en petites plaques (*small plaque parapsoriasis*, SPP) von Wert sein. Während die Parapsoriasis en grandes plaques (*large plaque parapsoriasis*, LPP) inzwischen von vielen Autoren als Frühstadium der MF angesehen wird, scheint die SPP nicht in eine MF überzugehen. Konsequenterweise werden in den Hautproben dominante T-Zell-Klone nicht (bzw. nicht häufiger als bei benignen Dermatosen) gefunden [9].

Tab. **2** Nachweis klonaler T-Zellen mittels molekulargenetischer Techniken in Läsionen verschiedener Hauterkrankungen. HD, Heteroduplex; PAGE, Polyacrylamidgel-Elektrophorese; TGGE, Temperatur-Gradienten-Gel-Elektrophorese; DGGE, denaturierende Gradienten-Gel-Elektrophorese; FFA, Fluoreszenz-Fragmentanalyse

Diagnose	*Nachweis eines T-Zellklons*		*Technik*
	n	*%*	
Kutanes T-Zell-Lymphom [6]	**46/58**	**80**	**TCRγ/HD-TGGE**
MF IA	9/12	75	
MF IB	17/24	71	
MF II-IV	3/4	(75)	
Sézary-Syndrom	3/4	(75)	
Pleomorphes klein- bis mittelgroßzelliges T-Zell-Lymphom	12/12	100	
Nicht klassifiziert	2/2	(100)	
Benigne Dermatosen mit T-Zell-Infiltrat [6]	**11/100**	**11**	**TCRγ/HD-TGGE**
Arzneimittelreaktion	0/7	(0)	
Lupus erythematodes	5/23	22	
Morphaea	4/27	15	
Lichen ruber	0/20	0	
Prurigo simplex subacuta	2/23	9	
Lichenoide Dermatosen	**56/144**	**39**	
Pityriasis lich. et varioliformis acuta [24]	13/20	65	TCRγ/HD-PAGE
Lichen sclerosus et atrophicus [25]	18/39	46	TCRγ/HD-TGGE
Lichen sclerosus et atrophicus [25]	16/29	55	TCRγ/FFA
Lichen ruber [7]	9/36	25	TCRγ/DGGE
Lichen ruber [23]	0/20	0	TCRγ/HD-TGGE
Differenzierung zwischen chronischem Ekzem und Mycosis fungoides [8]			**TCRγ/DGGE**
Mycosis fungoides	16/27	59	
Verdacht Mycosis fungoides, im Verlauf Bestätigung	11/22	50	
Verdacht Mycosis fungoides, im Verlauf Ausschluss	6/32	19	
Chronisches Ekzem	3/31	10	
Parapsoriasis en petites plaques (SPP)	**3/25**	**12**	
SPP [26]	2/3	(67)	TCRγ/DGGE
SPP [27]	1/8	(13)	TCRγ/DGGE
SPP [9]	0/14	0	TCRγ/HD-TGGE

Dieses Dokument wurde zum persönlichen Gebrauch heruntergeladen. Vervielfältigung nur mit Zustimmung des Verlages.

Zusammenfassend muss also bemerkt werden, dass mit dem molekulargenetischen Nachweis eines dominanten T-Zell-Klons die Diagnose kutanes T-Zell-Lymphom nicht gestellt werden kann. Hierfür ist die gemeinsame Bewertung klinischer, histologischer, immunhistochemischer und molekulargenetischer Befunde erforderlich. Der Nachweis eines dominanten T-Zell-Klons scheint jedoch eine Abgrenzung der SPP von frühen MF-Stadien zu ermöglichen und erleichtert, insbesondere mit Techniken, die den Klon näher charakterisieren (FA), die Ausbreitungs- und Rezidivdiagnostik. Weiterhin ist die Identifizierung und Charakterisierung des dominanten T-Zell-Klons von Relevanz für die weitere Erforschung der Pathogenese von kutanen T-Zell-Lymphomen (s. u.).

Nachweis klonaler T-Zellen im peripheren Blut

Physiologische, die Haut infiltrierende T-Zellen rezirkulieren. Von der Haut gelangen sie über die drainierenden Lymphwege und -knoten ins periphere Blut, woraus sie bei Vorliegen bestimmter Umgebungsfaktoren (Adhäsionsmoleküle und Chemokine) wieder in die Haut auswandern. Da auch maligne T-Zellen Eigenschaften ihrer physiologischen Gegenstücke bewahren und die Hauterscheinungen bei kutanen T-Zell-Lymphomen häufig disseminiert anzutreffen sind, liegt die Annahme nahe, dass sich Zellen des dominanten T-Zell-Klons im peripheren Blut nachweisen lassen.

Nachdem dieser Nachweis mit der wenig sensitiven Southernblot-Technik beim Sézary-Syndrom und bei fortgeschrittenen, nicht jedoch in frühen MF-Stadien gelungen war, wurde zunächst angenommen, das Auftreten klonaler T-Zellen im peripheren Blut wäre mit einer schlechteren Prognose und einer hohen Tumorlast assoziiert [10]. Erst mit den sensitiveren PCR-Techniken konnte gezeigt werden, dass klonale T-Zellen in 42 % der Fälle auch bei frühen MF-Stadien im Blut auftreten. Der Anteil von Patienten mit Nachweis eines T-Zell-Klons im peripheren Blut nimmt mit dem MF-Stadium zu und erreicht mit 75 % etwa den gleichen Wert wie bei der Analyse der MF-Hautproben [6]. Beim Sézary-Syndrom und beim pleomorphen klein- bis mittelgroßzelligen Lymphom der Haut werden stadienunabhängig bei 80 % der Patienten T-Zell-Klone im Blut gefunden. Dieses stadienunabhängige Vorkommen im peripheren Blut zeigt, dass die klonalen T-Zellen die Eigenschaft ihrer physiologischen Gegenstücke, zwischen Haut und Blut zu rezirkulieren, bewahrt haben und dass diese Rezirkulation dem disseminierten Auftreten der Hautveränderungen zu Grunde liegen sollte.

Inwiefern der Nachweis klonaler T-Zellen im peripheren Blut mit einer schlechteren Prognose assoziiert ist, bleibt Gegenstand kontroverser Diskussion. Während unsere Daten keinen Einfluss der T-Zell-Klonalität im peripheren Blut auf die Prognose der MF-Patienten erkennen ließen (Abb. **2**) [11], konnten Fraser-Andrews et al. [12] und Beylot-Barry et al. [13] einen solchen Einfluss nachweisen. Dieser Widerspruch lässt sich durch die Verwendung unterschiedlich sensitiver Techniken, unterschiedlicher Endpunkte für die Bewertung der Prognose und vor allem durch eine unterschiedliche Zusammensetzung der untersuchten Kohorten erklären. Während der Anteil von Patienten im MF-Stadium IA – IIA in den zitierten Studien bei 37 bzw. 41 % lag

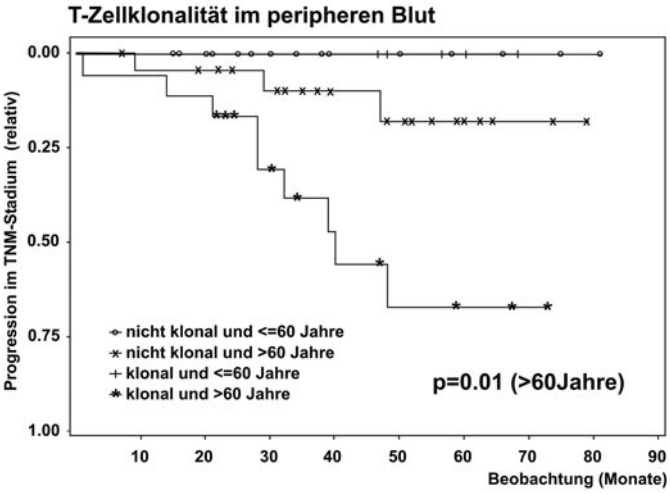

Abb. **2** Für die Progression im TNM-Stadium relevante Faktoren bei Mycosis fungoides. Die univariate Kaplan-Meier-Analyse ergibt nach Stratifizierung für Alter und T-Zell-Klonalität im peripheren Blut, dass Patienten mit einem Alter von ≤ 60 Jahren unabhängig vom Status der T-Zell-Klonalität im peripheren Blut keine Progression im TNM-Stadium entwickeln, während Patienten > 60 Jahre ein erhöhtes Progressionsrisiko aufweisen, wenn klonale T-Zellen im Blut nachzuweisen sind (p = 0,01).

[12,13], betrug er in der von uns untersuchten Kohorte 96 %. Genau diese Patienten formen jedoch die größte Gruppe unter den MF-Patienten und insbesondere die Stadien IB und IIA haben eine variable Prognose.

Ein zunächst wenig beachtetes Ergebnis der Analysen des peripheren Bluts war, dass bei einigen Patienten auch zirkulierende T-Zell-Klone gefunden wurden, deren TCR-Rearrangement nicht mit dem des kutanen T-Zell-Klons übereinstimmte. Der Nachweis dieser nicht korrespondierenden T-Zell-Klone im Blut basierte jedoch auf dem Vergleich der Banden im Gradientengel und war subjektiv. Dementsprechend schwankten die Angaben über das Auftreten solcher Klone bei der MF von 3 – 33 % [6,13,14]. Erst durch die Einführung der FA, die über die Bestimmung der klonalen Fragmentlänge einen objektiven Vergleich einzelner Proben ermöglichte (Abb. **1 D**), konnten diese Daten konkretisiert werden [11]. Es zeigte sich, dass bei 12 % der MF-Patienten nicht korrespondierende T-Zell-Klone im peripheren Blut auftreten (Tab. **3**). Dieser Anteil ist altersunabhängig und stimmt mit dem bei gesunden Kontrollpersonen gefundenen Wert (13 %) überein. Interessanterweise wurde bei Patienten mit autoimmunen Dermatosen (Lupus erythematodes, Sklerodermie, Lichen sclerosus et atrophicus), epithelialen Neoplasien (unbehandeltes Basaliom, Spinaliom, Melanom) und SPP höhere Werte gefunden (38; 23 bzw. 64 %). Dieser Unterschied war jedoch nicht statistisch signifikant. Nachdem bereits bekannte Ursachen für eine periphere T-Zell-Klonalität (retrovirale Infektionen, idiopathische CD4-Lymphopenie, andere maligne Lymphoproliferationen, altersabhängige Expansion einzelner TCRαβ-Subpopulationen) ausgeschlossen werden konnten, bleibt die Natur dieser nicht korrespondierenden T-Zell-Klone vorerst unbekannt. In Analogie zur monoklonalen Gammopathie unbekannter Signifikanz (MGUS) haben wir für dieses Phänomen die Bezeichnung T-Zell-Expansion unbekannter Signifikanz (TEXUS) vorgeschlagen [11].

Dieses Dokument wurde zum persönlichen Gebrauch heruntergeladen. Vervielfältigung nur mit Zustimmung des Verlages.

Tab. **3** Nachweis klonaler T-Zellen mittels molekulargenetischer Techniken in Blutproben bei verschiedenen Hauterkrankungen

Diagnose	*N*	*Nachweis eines T-Zell-Klons (%)*	
		identisch mit kutanem Klon	*nicht identisch mit kutanem Klon*
Mycosis fungoides [11]	**64**	**36**	**12**
T1N0M0	18	33	17
T2N0M0	39	41	10
T2N1M0	4	–	(25)
T3N0M0	3	(33)	–
Parapsoriasis en petites plaques [9]	**14**	**0**	**64**
Kontrollen [11]	**85**	**nd**	**20**
Autoimmune Dermatosen	8	nd	(38)
Epitheliale Neoplasien	39	0	23
Normalpersonen (≤ 60 Jahre)	18	nd	11
Normalpersonen (> 60 Jahre)	20	nd	15

Zusammenfassend kann festgestellt werden, dass eine Dissemination der klonalen (neoplastischen) T-Zellen bereits in frühen Stadien kutaner T-Zell-Lymphome auftritt, unserer Ansicht nach jedoch ohne prognostische Konsequenz bleibt. Demzufolge sollte der rein qualitative Nachweis der klonalen T-Zellen im peripheren Blut nicht mit einer Metastasierung (*systemic disease*) gleichgesetzt werden, handelt es sich hierbei doch höchstwahrscheinlich um eine (physiologische) Rezirkulation. Inwieweit die Menge der zirkulierenden klonalen T-Zellen prognostisch relevant ist, bleibt vorerst unbekannt. Des Weiteren wird bei ungefähr einem Sechstel aller untersuchten Blutproben von Personen ohne reaktive oder maligne Lymphoproliferationen eine klonale T-Zell-Expansion unbekannter Signifikanz (TEXUS) gefunden. Diese tritt auch bei Lymphompatienten auf und muss bei der Analyse der T-Zell-Klonalität im peripheren Blut beachtet werden.

Fazit und neue Entwicklungen

Etwa 15 Jahre nach ihrer Einführung hat die Technik des molekulargenetischen Nachweises klonaler T-Zellen neben der klinischen und histologischen Untersuchung einen festen Platz in der Primärdiagnostik kutaner Lymphome eingenommen. Große Bedeutung kommt ihr bei der Rezidiv- und Ausbreitungsdiagnostik zu.

Der Nachweis eines T-Zell-Klons ist jedoch nicht gleichbedeutend mit Malignität. Dominante T-Zell-Klone werden bei verschiedensten benignen Dermatosen gefunden und kommen bei etwa 15 % der gesunden Probanden im peripheren Blut vor. Kontrovers diskutiert wird auch die prognostische Relevanz des Nachweises zirkulierender klonaler T-Zellen bei der MF. Eine wesentliche Ursache der widersprüchlichen Daten, die Verwendung unterschiedlicher PCR- und Elektrophorese-Techniken, scheint mit der Einführung des BIOMED2-Protokolls [15] überwunden zu sein.

In letzter Zeit ist der Nachweis eines T-Zell-Klons vorwiegend unter wissenschaftlichem Gesichtspunkt interessant. Untersucht man neben der Klonalität des TCR-Gens auch das Vorhandensein klonaler chromosomaler Aberrationen, findet sich bei kutanen Lymphomen in der überwiegenden Mehrzahl der Fälle (30/34, 88 %) eine Übereinstimmung. Die durch das parallele Vorliegen identischer TCR-Gene und identischer Aberrationen charakterisierten T-Zell-Klone persistieren in Blut und Haut ungeachtet der applizierten Therapien. Gerade die Koexistenz von TCR-Klonalität und chromosomaler Aberration wird in Kontrollen nicht gefunden und könnte, im Gegensatz zum alleinigen Nachweis einer TCR-Klonalität, ein Charakteristikum der malignen Entartung sein [16].

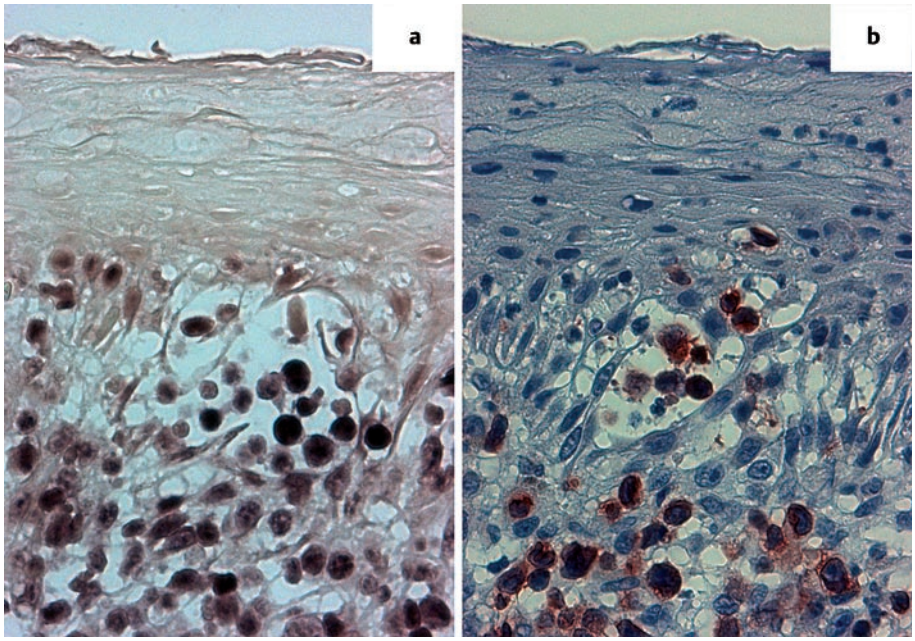

Abb. **3** Klonspezifische In-situ-Hybridisierung. **a** Mittels klonspezifischer RNA-Sonden können die Tumorzellen in der läsionalen Haut (hier ein sog. Pautrierscher Mikroabszess) nachgewiesen werden. **b** Die CD3-Färbung der gleichen Läsion zum Vergleich.

Dieses Dokument wurde zum persönlichen Gebrauch heruntergeladen. Vervielfältigung nur mit Zustimmung des Verlages.

Im Anschluss an ihre Identifizierung kann die junktionale Region der TCR-Gene des T-Zell-Klons auch sequenziert werden. In Kombination mit einer Einzelzell-PCR ist es dann möglich, den Klonalitätsstatus jeder einzelnen Zelle im Hautinfiltrat zu bestimmen. Für die CD30-positiven großzelligen T-Zell-Lymphome der Haut konnten wir zeigen, dass ca. 80% der CD30-positiven Zellen zum dominanten T-Zell-Klon gehören, daneben aber auch kleinere CD30-negative T-Zellen [17]. Interessanterweise trifft für die lymphomatoide Papulose das Umgedrehte zu: Hier finden sich im Infiltrat neben einem Gemisch nicht klonaler, großer CD30-positiver Zellen kleine CD30-negative T-Zellen, die den dominanten Klon formen [18].

Die Kenntnis der Nukleotid-Sequenz des klonalen TCR-Gens ermöglicht auch die Entwicklung klonspezifischer Sonden (Abb. **3**) und PCR-Primer. Mit Letzteren könnte der dominante T-Zell-Klon im peripheren Blut quantifiziert und die Frage des Einflusses der Menge zirkulierender klonaler T-Zellen auf die Prognose bei MF-Patienten beantwortet werden. Außerdem können auf der Basis der klonalen TCR-Gene auch Peptid- oder DNA-Vakzine für den therapeutischen Einsatz bei kutanen Lymphomen entwickelt werden [19].

Literatur

[1] Scheller U, Muche JM, Sterry W, Lukowsky A. Detection of clonal T cells in cutaneous T cell lymphoma by polymerase chain reaction: comparison of mutation detection enhancement-polyacrylamide gel electrophoresis, temperature gradient gel electrophoresis and fragment analysis of sequencing gels. Electrophoresis 1998; 19: 653 – 658

[2] Lukowsky A, Richter S, Dijkstal K, Sterry W, Muche JM. A T-cell receptor gamma polymerase chain reaction assay using capillary electrophoresis for the diagnosis of cutaneous T-cell lymphomas. Diagn Mol Pathol 2002; 11: 59 – 66

[3] Ahnhudt C, Muche JM, Dijkstal K, Sterry W, Lukowsky A. An approach to the sensitivity of temperature-gradient gel electrophoresis in the detection of clonally expanded T-cells in cutaneous T-cell lymphoma. Electrophoresis 2001; 22: 33 – 38

[4] Weiss LM, Hu E, Wood GS, Moulds C, Cleary ML, Warnke R, Sklar J. Clonal rearrangements of T-cell receptor genes in mycosis fungoides and dermatopathic lymphadenopathy. N Engl J Med 1985; 313: 539 – 544

[5] Trainor KJ, Brisco MJ, Wan JH, Neoh S, Grist S, Morley AA. Gene rearrangement in B- and T-lymphoproliferative disease detected by the polymerase chain reaction. Blood 1991; 78: 192 – 196

[6] Muche JM, Lukowsky A, Asadullah K, Gellrich S, Sterry W. Demonstration of frequent occurrence of clonal T cells in the peripheral blood of patients with primary cutaneous T-cell lymphoma. Blood 1997; 90: 1636 – 1642

[7] Schiller PI, Flaig MJ, Puchta U, Kind P, Sander CA. Detection of clonal T cells in lichen planus. Arch Dermatol Res 2000; 292: 568 – 569

[8] Ashton-Key M, Diss TC, Du MQ, Kirkham N, Wotherspoon A, Isaacson PG. The value of the polymerase chain reaction in the diagnosis of cutaneous T-cell infiltrates. Am J Surg Pathol 1997; 21: 743 – 747

[9] Muche JM, Lukowsky A, Heim J, Friedrich M, Audring H, Sterry W. Demonstration of frequent occurrence of clonal T cells in the peripheral blood but not in the skin of patients with small plaque parapsoriasis. Blood 1999; 94: 1409 – 1417

[10] Bakels V, van Oostveen JW, Gordijn RL, Walboomers JM, Meijer CJ, Willemze R. Frequency and prognostic significance of clonal T-cell receptor beta-gene rearrangements in the peripheral blood of patients with mycosis fungoides. Arch Dermatol 1992; 128: 1602 – 1607

[11] Muche JM, Sterry W, Gellrich S, Rzany B, Audring H, Lukowsky A. Peripheral blood T-cell clonality in mycosis fungoides and nonlymphoma controls. Diagn Mol Pathol 2003; 12: 142 – 150

[12] Fraser-Andrews EA, Woolford AJ, Russell-Jones R, Seed PT, Whittaker SJ. Detection of a peripheral blood T cell clone is an independent prognostic marker in mycosis fungoides. J Invest Dermatol 2000; 114: 117 – 121

[13] Beylot-Barry M, Sibaud V, Thiebaut R et al. Evidence that an identical T cell clone in skin and peripheral blood lymphocytes is an independent prognostic factor in primary cutaneous T cell lymphomas. J Invest Dermatol 2001; 117: 920 – 926

[14] Delfau-Larue MH, Laroche L, Wechsler J et al. Diagnostic value of dominant T-cell clones in peripheral blood in 363 patients presenting consecutively with a clinical suspicion of cutaneous lymphoma. Blood 2000; 96: 2987 – 2992

[15] Sandberg Y, Heule F, Lam K, Lugtenburg PJ, Wolvers-Tettero IL, van Dongen JJ, Langerak AW. Molecular immunoglobulin/T-cell receptor clonality analysis in cutaneous lymphoproliferations. Experience with the BIOMED-2 standardized polymerase chain reaction protocol. Haematologica 2003; 88: 659 – 670

[16] Muche JM, Karenko L, Gellrich S, Karhu R, Kytola S, Kahkonen M, Lukowsky A, Sterry W, Ranki A. Cellular coincidence of clonal T cell receptor rearrangements and complex clonal chromosomal aberrations – a hallmark of malignancy in cutaneous T cell lymphoma. J Invest Dermatol 2004; 122: 574 – 578

[17] Gellrich S, Wilks A, Lukowsky A, Wernicke M, Muller A, Muche JM, Fischer T, Jasch KC, Audring H, Sterry W. T cell receptor-gamma gene analysis of CD30+ large atypical individual cells in CD30+ large primary cutaneous T cell lymphomas. J Invest Dermatol 2003; 120: 670 – 675

[18] Gellrich S, Wernicke M, Wilks A, Lukowsky A, Muche JM, Jasch KC, Audring H, Mason D, Sterry W. The cell infiltrate in lymphomatoid papulosis comprises a mixture of polyclonal large atypical cells (CD30-positive) and smaller monoclonal T cells (CD30-negative). J Invest Dermatol 2004; 122: 859 – 861

[19] Muche JM, Sterry W. Vaccination therapy for cutaneous T-cell lymphoma. Clin Exp Dermatol 2002; 27: 602 – 607

[20] Willemze R, Kerl H, Sterry W et al. EORTC Classification for primary cutaneous lymphomas: A proposal from the cutaneous lymphoma study group of the European organization for research and treatment of cancer. Blood 1997; 90: 354

[21] Grange F, Hedelin G, Joly P et al. Prognostic factors in primary cutaneous lymphomas other than mycosis fungoides and the Sezary syndrome. The French Study Group on Cutaneous Lymphomas. Blood 1999; 93: 3637

[22] Harris NL, Jaffe ES, Diebold J et al. The World Health Organization Classification of Neoplastic Diseases of the Hematopoietic and Lymphoid Tissues. Ann Oncol 1999; 10: 1419

[23] Muche JM. Molekulare Diagnostik kutaner Lymphome. 42. Tagung der Deutschen Dermatologischen Gesellschaft, Berlin 2003

[24] Dereure O, Levi E, Kadin ME. T-Cell clonality in pityriasis lichenoides et varioliformis acuta: a heteroduplex analysis of 20 cases. Arch Dermatol 2000; 136: 1483 – 1486

[25] Lukowsky A, Muche JM, Sterry W, Audring H. Detection of expanded T cell clones in skin biopsy samples of patients with lichen sclerosus et atrophicus by T cell receptor-gamma polymerase chain reaction assays. J Invest Dermatol 2000; 115: 254 – 259

[26] Haeffner AC, Smoller BR, Zepter K, Wood GS. Differentiation and clonality of lesional lymphocytes in small plaque parapsoriasis. Arch Dermatol 1995; 131: 321

[27] Theodorou I, Delfau-Larue MH, Bigorgne C, Lahet C, Cochet G, Bagot M, Wechsler J, Farcet JP. Cutaneous T-cell infiltrates: analysis of T-cell receptor gamma gene rearrangement by polymerase chain reaction and denaturing gradient gel electrophoresis. Blood 1995; 86: 305 – 310

Dieses Dokument wurde zum persönlichen Gebrauch heruntergeladen. Vervielfältigung nur mit Zustimmung des Verlages.