N. Otberg
H. Richter
H. Schaefer
U. Blume-Peytavi
W. Sterry
J. Lademann

Morphologie und Verteilung von Haarfollikeln am menschlichen Körper

Morphology and Distribution of Human Hair Follicles

Zusammenfassung

Eine wesentliche Voraussetzung für die qualitative und quantitative Beurteilung von Penetrationsprozessen in und durch die Haarfollikel ist die Kenntnis von Morphologie und Verteilung von Haarfollikeln am menschlichen Körper. In der Literatur finden sich nur wenig Untersuchungen zur Verteilung und Morphologie von Haarfollikeln. Anhand von Cyanacrylat-Oberflächenbiopsien wurde die Follikeldichte an sieben verschiedenen Körperarealen bestimmt und mit den vorliegenden Daten aus der Literatur verglichen. Zusätzlich erfolgte die Bestimmung der Haarfollikelgröße und die Kalkulation eines potenziellen follikulären Reservoirs für topisch applizierte Substanzen. Die größte Follikeldichte fand sich an der Stirn, wobei die Vergleichswerte aus der Literatur deutlich höher lagen. Die Haarfollikelöffnungen nehmen an der Stirn den größten Anteil an der Hautoberfläche ein. Das größte Follikelvolumen findet sich an der Wade. Die Kalkulation des infundibulären Volumens für Stirn und Wade ist vergleichbar mit dem potenziellen Reservoir des Stratum corneum. Die geringsten Werte für Dichte und Größenparameter der Haarfollikel fanden sich an der Innenseite des Unterarms. Die vorliegende Zusammenstellung zeigt, dass die Unterarminnenseite, die als Standardtestregion für Penetrationsuntersuchungen topisch applizierter Substanzen verwendet wird, im Hinblick auf die Eigenschaften der Haarfollikel nicht repräsentativ ist. Es wird deutlich, dass jede Körperregion ihre eigenen Charakteristika bezüglich der Haarfollikel aufweist, die bei der Bewertung von Penetrations- und Absorptionsuntersuchungen topisch applizierter Substanzen berücksichtigt werden müssen.

Abstract

For quantitative and qualitative evaluation of skin penetration and absorption experiments, the knowledge of morphology and distribution of hair follicles is mandatory. In the literature, little information on hair follicle properties can be found. Follicular density is determined in cyanoacrylate skin surface biopsies taken from different skin areas. The findings were compared to the results found in the literature. Additionally, characteristics of follicle sizes and potential follicular reservoir were measured and calculated. The highest hair follicle density was found on the forehead, whereas the results showed lower values compared to the findings already published. On the forehead, the total area of follicle orifice shows the highest values, while the highest average size of the follicular orifices was measured in the calf region. The highest infundibular volume and, therefore, a potential follicular reservoir was calculated for the forehead and for the calf region, although the calf region showed the lowest hair follicle density. The calculated follicular volume of these two skin areas was as high as the estimated reservoir of the stratum corneum. The lowest values for every other parameter were found on the forearm. The inner forearm is a standard area for percutaneous penetration and absorption experiments. The present investigation clearly shows that the forearm is not representative regarding the follicular properties. All body regions dispose their individual hair follicle characteristics, which, in the future, should lead to a differential evaluation of skin penetration processes.

Dieses Dokument wurde zum persönlichen Gebrauch heruntergeladen. Vervielfältigung nur mit Zustimmung des Verlages.

Institutsangaben
Klinik für Dermatologie, Venerologie und Allergologie, Charité – Universitätsmedizin Berlin

Korrespondenzadresse
Nina Otberg · Klinik für Dermatologie, Venerologie und Allergologie, Charité – Universitätsmedizin Berlin · Schumannstr. 20/21 · 10117 Berlin · E-mail: nina.otberg@charite.de

Bibliografie
Akt Dermatol 2004; 30: 573–578 © Georg Thieme Verlag KG Stuttgart · New York · DOI 10.1055/s-2004-826124 · ISSN 0340-2541

Einleitung

Die genaue Kenntnis der Penetrationswege in und durch die Haut ist die Voraussetzung für die Entwicklung und Optimierung von topisch applizierten Medikamenten und kosmetischen Produkten. Bisher wurde die Diffusion durch die Interzellularsubstanz des Stratum corneum als entscheidender Penetrationsweg angesehen. Es wurde angenommen, dass die Hautanhangsgebilde eine untergeordnete Rolle spielen, da man ihren Anteil an der Hautoberfläche bisher auf 0,1 % geschätzt hatte [1]. Trotz dieser Schätzung wird die Rolle der Haarfollikel immer wieder diskutiert. In verschiedenen Studien wurden höhere Absorptionsraten in Hautregionen gemessen, die eine größere Follikeldichte aufwiesen [2–5]. Unterschiede in Größe und Dichte der Haarfollikel wurden jedoch nie mit den unterschiedlichen Absorptionsraten korreliert. Feldman and Maibach vermuteten als erste, dass die Haarfollikel einen entscheidenden Einfluss auf die Penetration einer topisch applizierten Substanz nehmen [2,3]. Neuere Studien unterstützen diese Theorie. Hueber et al. verglichen die Absorption von Steroiden in haarfollikelfreier Narbenhaut und normaler Haut [5]. Schaefer et al. führten Tests an follikelfreier Haut von neugeborenen Ratten und follikelhaltiger Haut von fünf Tage alten Raten durch [1]. Essa et al. entwickelten ein In-vitro-Modell für Absorptionsuntersuchungen in der Diffusionszelle, wobei die Follikelöffnungen mit Stratum corneum verschlossen wurden [6]. Es zeigten sich jeweils höhere Absorptionsraten, wenn Haarfollikel als Penetrationsweg zur Verfügung standen.

Um follikuläre Penetrationsprozesse bewerten zu können, ist es notwendig, die Verteilung und Morphologie, insbesondere die Größe der Follikelöffnung, die Fläche der Epithelauskleidung und das follikuläre Volumen von Haarfollikeln in verschiedenen Körperregionen zu kennen.

Die Dichte von Haarfollikeln wurde am häufigsten für Terminalhaare am Kapillitium bestimmt. Für die Bestimmung der Follikeldichten und der Follikelgrößen an anderen Körperarealen liegen verhältnismäßig wenige Studien vor. Pagnoni et al. bestimmten an Cyanacrylat-Abrissen die Follikeldichten an verschiedenen Regionen im Gesicht [7]. Blume et al. bestimmten die Follikeldichten an Stirn und Rücken mit Hilfe eines Phototrichogramms [8]. Scott et al. bestimmten die Follikeldichte an menschlicher Bauchhaut. Als Methoden dienten ihnen die Mikroskopie und die Fotografie [9]. Seago und Ebling bestimmten die Follikeldichte am Oberarm und Oberschenkel einerseits mit dem klassischen Trichogramm, andererseits rasierten sie die Hautareale. Nach 15 Tagen wurden die nachgewachsenen Haare vorsichtig abgeschnitten und unter dem Mikroskop gezählt [10].

Untersuchungen zur Größe und Struktur von Haarfollikeln und Talgdrüsen erfolgten in der Vergangenheit in den meisten Fällen mit histometrischen Messungen an Gewebeschnitten. Dabei galt das Hauptinteresse vor allem den Veränderungen des Haarfollikels während der einzelnen Wachstumsphasen und der Größe der Talgdrüsen [11–15]. Haskin et al. bestimmten zum Beispiel mit planimetrischen Verfahren die absolute Größe von Talgdrüsen in Rattenhaut [15]. Sauter und Weibel ermittelten mit Hilfe des Punktzählverfahrens das relative Volumen von Haarfollikeln und Talgdrüsen in Rattenhaut [11]. Messungen an Gewebeschnitten sind abhängig von der Gewebeaufarbeitung. Das Gewebe unterliegt bei der Fixierung Schrumpfungsprozessen, die zu fehlerhaften Messergebnissen führen können [16].

Ziel der Untersuchungen war zum einen die Bestimmung der Dichte von Vellushaaren in verschiedenen Körperregionen sowie eine Quantifizierung von Größenparametern der Haarfollikel. Die Messungen umfassten außer der Follikeldichte folgende Parameter: Größe der Follikelöffnung, Anteil der Follikelöffnung an der Hautoberfläche, Haarschaftdurchmesser, Volumen und Oberfläche des Follikelinfundibulums [17]. Die Messungen erfolgten an Cyanacrylat-Oberflächenbiopsien. Der Vorteil der Cyanacrylat-Technik liegt in der Möglichkeit der In-vivo-Messung und in der Erstellung eines schrumpfungsfreien Oberflächenabgusses. Es wurden sieben verschiedene Körperregionen untersucht. Die Ergebnisse wurden mit den Messungen aus der Literatur verglichen.

Material und Methoden

Die Untersuchung wurde an sechs gesunden Probanden im Alter von 27–41 Jahren, mit normalen Body mass-Indizes (21–24) durchgeführt. Keiner der Probanden litt an einer Hauterkrankung, an hormoneller Dysregulation oder Adipositas. Bei jedem Probanden wurden Cyanacrylat-Abrisse von sieben verschiedenen Körperregionen entnommen (seitliche Stirn, Rücken, Thorax, Oberarm, Unterarm, Oberschenkel, Wade). Abb. **1** zeigt die Lokalisation der Testareale sowie die in früheren Studien untersuchten Testareale. Keiner der Probanden zeigte Wachstum von Terminalhaaren in den untersuchten Regionen.

Cyanacrylat wird bereits seit den 60er-Jahren als Gewebekleber verwendet. Goldschmidt und Kligman beschrieben eine Methode, bei der mit Hilfe eines Objektträgers und eines Klebstoffes Oberflächenabdrücke erzeugt wurden [18]. Marks und Dawber benutzten Cyanacrylat zur Erstellung von Hautoberflächenbiopsien. Diese Oberflächenbiopsien wurden unter anderem zur Beurteilung des oberflächlichen Stratum corneum bei Hautgesunden und Psoriasispatienten verwendet [19]. Holmes et al. sowie Mills und Kligman nutzten Cyanacrylat für Untersuchungen am Vellushaarfollikel [20,21]. Mit Cyanacrylat erhält man nicht nur einen Oberflächenabguss, sondern die oberflächlichen Schichten des Stratum corneum werden entfernt und können beurteilt werden. Auch Schweißdrüsenöffnungen und Haarfollikel lassen sich darstellen, man erhält eine Follikelteilbiopsie. Das Infundibulum füllt sich mit Cyanacrylat und das Haar wird mitentfernt. Für die Untersuchungen wurde ein Tropfen Cyanacrylat (UHU® Sekundenkleber, UHU GmbH, Brühl) auf die Hautstelle gegeben und sofort mit einem Objektträger an die Haut gedrückt. Nach 5 Minuten wurde der Objektträger mit einer ruckartigen Bewegung von der Haut abgerissen.

Die Oberflächenbiopsien wurden mit Hilfe von Lichtmikroskopie (Olympus® BX60M System-Mikroscop) in Kombination mit einem speziellen Softwaresystem (analySIS®, Soft Imaging System GmbH SIS, Münster) untersucht und ausgewertet. Die Haarfollikel wurden innerhalb eines markierten Areals von einem Quadratzentimeter gezählt.

Dieses Dokument wurde zum persönlichen Gebrauch heruntergeladen. Vervielfältigung nur mit Zustimmung des Verlages.

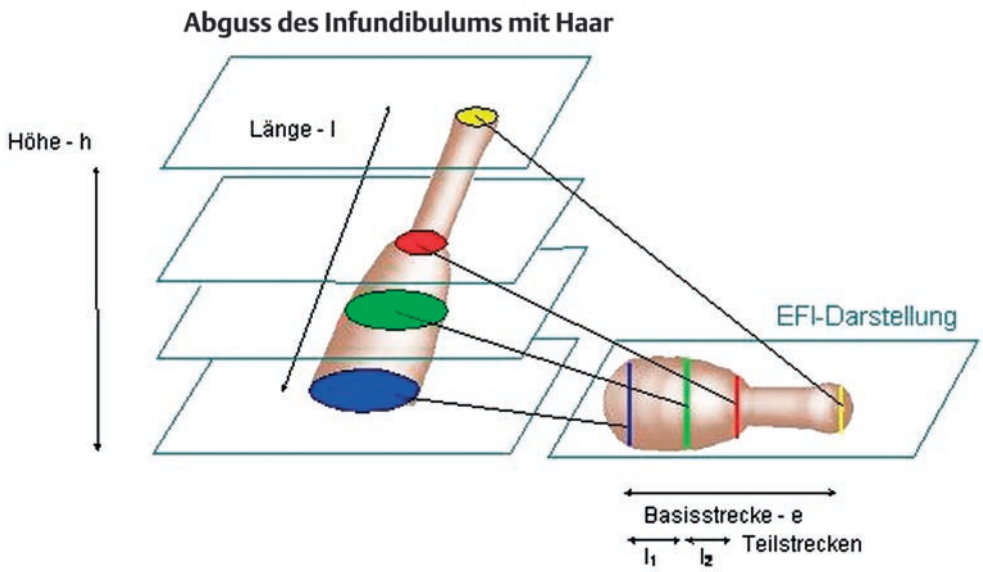

Abb. **1** Schematische Darstellung der Follikelvermessung.

Der Durchmesser der Follikelöffnung wird mit analySIS® direkt gemessen. Daraus lässt sich die Fläche der Follikelöffnung (A_P) mit der Kreisflächen-Formel: $A_P = \pi r^2$ (Gl. 1) berechnen und damit der Anteil der Follikelöffnung an der Körperoberfläche. Der Vellushaardurchmesser wird ebenfalls direkt gemessen.

Für die Vermessung des Infundibulums muss die Follikelteilbiopsie zunächst dreidimensional aufgenommen werden. Mit dem Olympusmikroskop ist es möglich, mit Hilfe einer Objekttischautomatik durch die gesamte z-Ebene des Objektes zu fahren und Bildserien in definierten Abständen aufzunehmen. Aus diesen Aufnahmen können in analySIS® dreidimensionale Bilder errechnet werden. In der so erhaltenen, so genannten EFI-Abbildung (Extended Focal Image) wird die Länge des abgebildeten Haarfollikels (e = Basisstrecke) gemessen. Das kelchförmige Infundibulum wird in einzelne Kegelstümpfe unterteilt. Die Höhe der konstruierten Kegelstümpfe (Teilstrecken = l_n) sowie die Durchmesser der Deckplatten (d_1 und d_2) werden ebenfalls in der Abbildung gemessen.

Da die Haarfollikel nicht senkrecht, sondern schräg zur Haut verlaufen, entspricht die Objekttiefe (h = Höhe) nicht der tatsächlichen Follikellänge (l = Länge). Die auf der EFI-Darstellung gemessene Länge (e) entspricht ebenfalls nicht der Länge des Follikels. Für die Berechnung der Länge (l) wird der Satz des Pythagoras angewendet: $e^2 + h^2 = l^2$ (Gl. 2).

Abb. **1** verdeutlicht die Vorgehensweise.

Mit der berechneten Länge (l) werden die gemessenen Teilstrecken (l_n) korrigiert, damit erhält man die tatsächliche Höhe (h_n) der Kegelstümpfe. Volumen (V_n) und Oberfläche (A_{Mn}) der Kegelstümpfe werden mit den folgenden Formeln berechnet:

$V_n = \pi/12\, h_n\, (d_1^2 + d_2^2 + d_1 d_2)$ (Gl. 3)

$A_{Mn} = \pi s\, (d_1/2 + d_2/2)$ (Gl. 4)

$s^2 = (d_1/2 - d_2/2)^2 + h_n$ (Gl. 5)

Für die Berechnung der Oberfläche werden die Deckplattenflächen weggelassen. Zur Berechnung der gesamten Oberfläche des Infundibulums (A_G) werden die Einzeloberflächen addiert. Das Gesamtvolumen (V_G) erhält man, indem die Einzelvolumina addiert werden und das Volumen des Haares abgezogen wird.

Die statistische Auswertung erfolgte mit dem u-Test nach Mann and Whitney sowie mit dem h-Test nach Kruskal and Wallis mit Hilfe des Softwareprogramms SPSS® (SPSS, Chicago, IL).

Ergebnisse

Für die Vermessung der Vellushaarfollikel wurde zunächst die Follikeldichte an verschiedenen Körperregionen ermittelt. Zur Bestimmung der Follikeldichte wurden bei sechs Probanden Cyanacrylat-Abrisse von sieben Körperarealen entnommen, die erhaltenen Follikelteilbiopsien wurden lichtmikroskopisch gezählt und vermessen. Abb. **2** zeigt die Ergebnisse der Follikeldichtemessung im Vergleich mit den Ergebnissen aus füheren Studien.

Die durchschnittliche Follikeldichte war mit 292 Follikel/cm² signifikant größer, verglichen mit allen anderen Testregionen ($p \leq 0{,}001$). Die Dichte am Rücken betrug durchschnittlich 29, am Thorax 22, am Oberarm 32, am Unterarm 18, am Oberschenkel 17 und an der Wade 14 Follikel/cm².

Pagnoni et al. bestimmten die Follikeldichten an verschiedenen Regionen im Gesicht [7], Blume et al. bestimmten die Follikeldichten an Stirn und Rücken [8]. Beide Autoren stellten große intra- und interindividuelle Schwankungen fest. Frontal im Gesicht zeigten sich höhere Follikeldichten als in den seitlichen Gesichtspartien. Scott et al. bestimmten die Follikeldichte am Bauch. Die durchschnittliche Follikeldichte betrug nur 6 Follikel/cm² [9]. Seago und Ebling bestimmten die Follikeldichte am Oberarm und Oberschenkel. Am Oberarm lag die Follikeldichte zwischen 17 und 19 Follikel/cm², am Oberschenkel fanden sich Werte zwischen 14 und 20 Follikeln/cm² [10].

Dieses Dokument wurde zum persönlichen Gebrauch heruntergeladen. Vervielfältigung nur mit Zustimmung des Verlages.

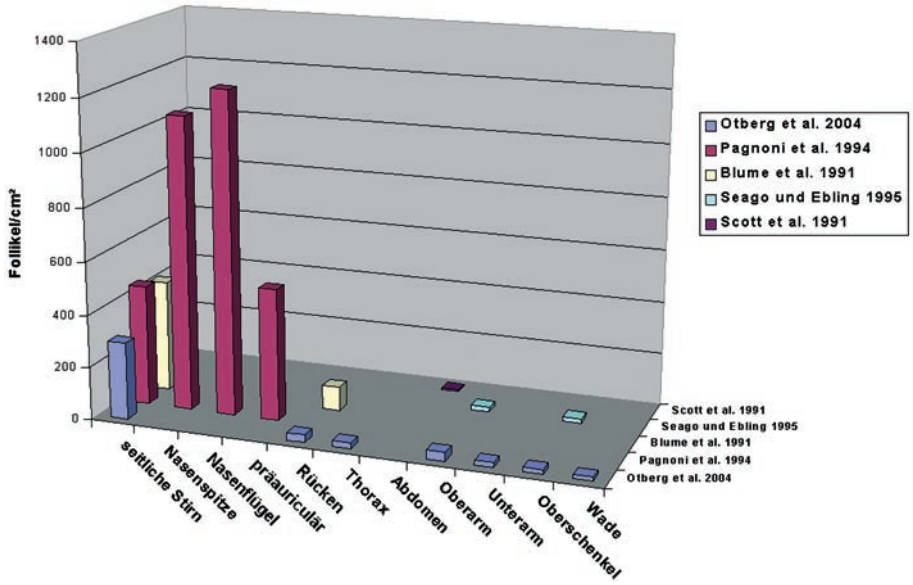

Abb. **2** Follikeldichte an verschiedenen Körperarealen.

Die Durchmesser der Follikelöffnung zeigten ausgeprägte Unterschiede beim Vergleich der verschiedenen Testregionen ($p \leq 0{,}001$). Abb. **3** zeigt die mittleren Haarfollikeldurchmesser für die sieben Testregionen.

Es finden sich große interindividuelle Unterschiede für jede Testregion sowie ausgeprägte intraindividuelle Schwankungen, vor allem an Stirn und Rücken. Diese beiden Regionen gehören zu den seborrhoischen Arealen, große Talgdrüsenfollikel finden sich gleichzeitig neben kleinen Vellushaarfollikeln. Die Follikelöffnungen an der Stirn zeigten einen mittleren Durchmesser von 66 µm, am Rücken betrug der Durchmesser 106 µm, am Thorax 97 µm, am Oberarm 89 µm, am Unterarm 78 µm, am Oberschenkel 131 µm, und an der Wade fand sich der größte mittlere Durchmesser von 168 µm.

Aus den Follikeldurchmessern wurden die Flächen der Follikelöffnungen berechnet (Kreisflächenformel: $A = \pi(d/2)^2$). Aus der bekannten Follikeldichte und der errechneten Fläche konnte nun der Anteil der Follikelöffnungen an einem Quadratzentimeter Haut ermittelt werden. Tab. **1** gibt die Anteile in % wieder. Obwohl die Stirn die kleinsten durchschnittlichen Öffnungsdurchmesser zeigt, findet sich prozentual die größte Fläche aufgrund der großen Follikeldichte. Der Vergleich der einzelnen Testregionen untereinander zeigt signifikante Unterschiede ($p \leq 0{,}001$).

Zusätzlich wurde der Haarschaftdurchmesser ermittelt. Abb. **4** zeigt die durchschnittlichen Werte für die sieben Testregionen. Der Durchmesser der Haare lag zwischen 16 und 42 µm. Die Haare an Ober- und Unterschenkel waren mit 29 µm und 42 µm signifikant dicker im Vergleich zu den übrigen Körperregionen ($p \leq 0{,}01$).

Um das Volumen und die Oberfläche des Infundibulums zu ermitteln, wurde die Follikelteilbiopsie mit Hilfe des Software-Programms analySIS® vermessen.

Das Gesamtvolumen der Infundibula war an der Stirn mit durchschnittlich 0,19 mm^3 am größten, an der Wade betrug das Volumen nur 0,18 mm^3/cm^2. Die beiden Körperregionen zeigten keine signifikanten Unterschiede ($p > 0{,}05$), obwohl die Follikeldichte an der Stirn um den Faktor 20 höher liegt. Am Unterarm zeigte sich das geringste Volumen mit 0,01 mm^3/cm^2. Abb. **5** zeigt die durchschnittlichen Volumina für alle sieben Testregionen.

Als Penetrationsfläche für topisch applizierte Substanzen wurde bisher die Körperoberfläche angesehen, ungeachtet der Tatsache, dass die Hautanhangsgebilde eine Epithelauskleidung zeigen, die als Vergrößerung der Penetrationsfläche angesehen werden kann. Abb. **6** zeigt die Oberfläche der Follikelinfundibula pro Quadratzentimeter für die sieben Testregionen. Es finden sich signifikante Unterschiede zwischen den Regionen ($p \leq 0{,}001$). Die größte Fläche mit 13,7 mm^2 bzw. 13,7 % findet sich an der Stirn, die geringste Fläche wurde für den Unterarm ermittelt (0,95 mm^2).

Diskussion

Die Kenntnis von Haarfollikeldichte und -größe ist entscheidend für die Bewertung von transkutanen und transfollikulären Penetrations- und Absorptionsprozessen.

Blume et al. fanden durchschnittliche Follikeldichten von 423 Follikeln/cm^2 an der Stirn und 92 Follikeln/cm^2 am Rücken [8]. Pagnoni et al. zählten durchschnittlich 455 Follikel/cm^2 an der seitlichen Stirn und 1220 Follikel/cm^2 am Nasenflügel [7]. Diese Ergebnisse zeigten höhere Werte im Vergleich zu den präsentierten Daten (seitliche Stirn: 292 Follikel/cm^2, Rücken 29 Follikel/cm^2) [17]. Große Standardabweichungen und ausgeprägte intraindividuelle Unterschiede zeigten sich in allen vorliegenden Studien. Seago and Ebling fanden eine Follikeldichte von 18 Follikeln/cm^2 am Oberarm und 17 Follikel am Oberschenkel [10]. Diese Werte korrelieren gut mit den vorliegenden Ergebnissen.

Vellushaarfollikel sind am Körper unterschiedlich verteilt, wobei eine Abnahme der Follikeldichte von proximal nach distal beobachtet werden kann. Die Haaranlage entsteht beim Menschen in

Dieses Dokument wurde zum persönlichen Gebrauch heruntergeladen. Vervielfältigung nur mit Zustimmung des Verlages.

Tab. **1** Anteil der Haarfollikelöffnungen an der Hautoberfläche an 7 Körperregionen

Testregion	*Stirn %*	*Rücken %*	*Thorax %*	*Oberarm %*	*Unterarm %*	*Oberschenkel %*	*Wade %*
Mittelwert (± SD)	**1,28** (± 0,24)	**0,33** (± 0,15)	**0,19** (± 0,08)	**0,21** (± 0,09)	**0,09** (± 0,04)	**0,23** (± 0,12)	**0,35** (± 0,25)

(SD = Standardabweichung).

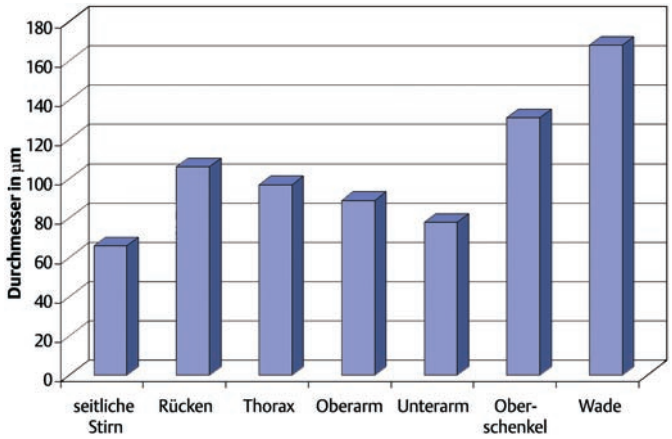

Abb. **3** Durchmesser der Haarfollikelöffnung in sieben Körperregionen.

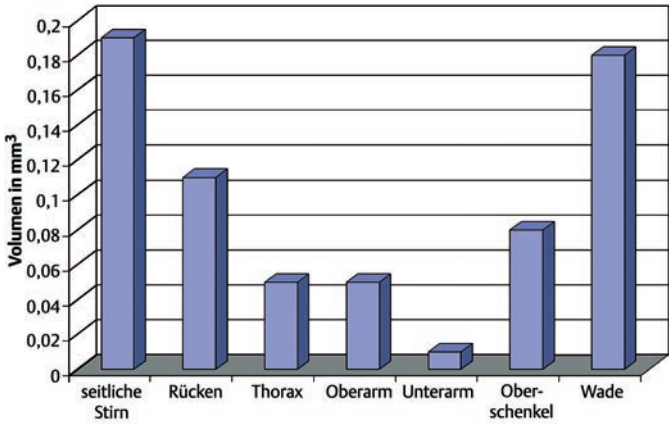

Abb. **5** Volumen der Follikelinfundibula pro Quadratzentimeter Haut in sieben Köperregionen.

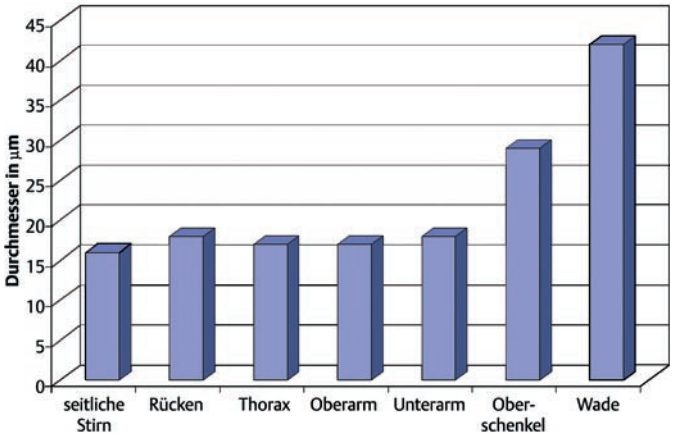

Abb. **4** Haarschaftdurchmesser in sieben Köperregionen.

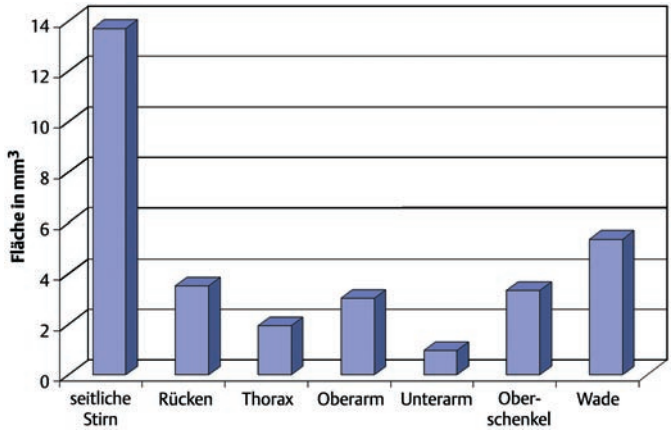

Abb. **6** Oberfläche der Follikelinfundibula pro Quadratzentimeter Haut in sieben Köperregionen.

der frühen Fetalperiode (9. – 12. Woche) [22], im späteren Leben werden keine neuen Haaranlagen gebildet. Durch das verhältnismäßig stärkere Wachstum des Rumpfes und der Extremitäten im Vergleich zum Kopf rücken die Haarfollikel weiter auseinander und die Follikeldichte nimmt ab.

Trotz der Tatsache, dass die Größe der Haarfollikel großen inter- und interindividuelle Schwankungen unterliegt, zeigen die Haarschaftdurchmesser relativ konstante Werte. Haare mit einem Durchmesser > 30 µm, vor allem an der Wade und auch am Oberschenkel, können als Intermediärhaare bezeichnet werden, d. h., diese Haarfollikel befinden sich in einem Übergangsstadium zwischen Vellus- und Terminalhaar [23].

Die Kalkulationen von Schaefer et al. zur Fläche der Follikelöffnungen ergaben einen Anteil von 0,1 % an der Hautoberfläche [1]. Dieser Wert korrespondiert mit den vorliegenden Werten für den Unterarm. Der Unterarm ist eine Standardtestregion für Penetrations- und Absorptionsexperimente topisch applizierter Substanzen. Die Follikeleigenschaften dieser Region sind jedoch nicht repräsentativ für andere Körperregionen. Es kann davon ausgegangen werden, das Substanzen besser von Hautregionen mit vielen (z. B. Stirn) und großen Follikeln (z. B. Wade) absorbiert und gespeichert werden können.

Die Kalkulation des potenziellen follikulären Reservoirs zeigt für die einzelnen Testregionen große Unterschiede. Das infundibuläre Volumen an der Stirn ist mit 0,19 mm^3 pro Quadratzentimeter

Dieses Dokument wurde zum persönlichen Gebrauch heruntergeladen. Vervielfältigung nur mit Zustimmung des Verlages.

Haut etwa 5-mal kleiner als das Volumen des Stratum cornum, angenommen das Stratum corneum hat eine Dicke von 10 µm und damit 1 mm^3 pro Quadratzentimeter. Lademann et al. haben in zahlreichen Studien gezeigt, dass sich topisch applizierte Substanzen in den oberen 20 % des Stratum corneum verteilen [24, 25]. Dies bedeutet, das potenzielle Reservoir von Follikeln an der Stirn und Stratum corneum ist etwa gleich groß, wenn man davon ausgeht, dass alle Haarfollikel für die Penetration der Substanz offen sind [26]. Im Gegensatz zur Stirn zeigt der Unterarm mit 0,01 mm^3 100-mal niedrigere Werte. Es kann davon ausgegangen werden, dass die Haarfollikel in dieser Region eine untergeordnete Rolle als Reservoir einnehmen.

Die Berechnungen der Fläche des Follikelepithels ergaben für die Stirn eine potenzielle Vergrößerung der Penetrationsfläche von 13,7 %, während der Unterarm mit 1 % vergleichsweise niedrige Werte zeigte. Eine signifikant größere transkutane Absorption in Hautregionen mit hoher Follikeldichte kann jedoch nicht allein durch die Vergrößerung der Penetrationsfläche erklärt werden. Viel mehr ist der Grund für die verbesserte Penetration im speziellen Milieu des Haarfollikels und der herabgesetzten Barrierefunktion zu suchen. Das Follikelepithel zeigt im oberen Teil des Infundibulums dasselbe Differenzierungsmuster wie die interfollikuläre Epidermis. In tieferen Schichen nimmt die Dicke des follikulären Stratum corneum ab, es finden sich kleine, brüchig erscheinende Korneozyten. Das Follikelepithel stellt damit eine unvollständige Barriere dar [27, 28].

Die vorliegenden Untersuchungen zeigen erstmalig Unterschiede in der Verteilung und Größe von Vellushaarfollikeln. Eine differenzierte Betrachtung von Penetrations- und Absorptionsexperimenten unter Berücksichtigung der Follikeleigenschaften der untersuchten Hautregion sowie die Entwicklung neuer Standards ist notwendig. Die Durchführung von Penetrationsstudien sollte nicht nur auf dem Unterarm erfolgen, sondern zusätzlich in Hautregionen mit hoher Follikeldichte, z. B. an der Stirn. Insgesamt erlaubt die Kenntnis von Größe und Verteilung der Haarfollikel auch eine Optimierung und Entwicklung von interfollikulären und transfollikulären Transportvehikeln und damit eine Verbesserung der Wirkung und Reduktion der Nebenwirkungen topisch applizierter Substanzen.

Literatur

[1] Schaefer H, Redelmeier TE (eds). Skin Barrier. Principles of percutaneous absorption. Basel: Karger, 1996: 18

[2] Feldmann RJ, Maibach HI. Regional variation in percutaneous penetration of ^{14}C Cortisol in Man. J Invest Derm 1967; 48: 181 – 183

[3] Maibach HI, Feldman RJ, Milby TH, Serat WF. Regional variation in percutaneous penetration in man. Arch Environ Health 1971; 23: 208 – 211

[4] Tenjarla SN, Kasina R, Puranajoti P, Omar MS, Harris WT. Synthesis and evaluzation of N-acetylprolinate esters – Novel skin penetration enhancers. Int J Pharm 1999; 192: 147 – 158

[5] Hueber F, Besnard M, Schaefer H, Wepierre J. Percutaneous absorption of estradiol and progesterone in normal and appendage-free skin of hairless rat: Lack of importance of nutritional blood flow. Skin Pharmacol 1994; 7: 245 – 256

[6] Essa EA, Bonner MC, Barry BW. Possible role of shunt route during Iontophoretic drug penetration. Perspectives in percutaneous penetration 2002; 8: 54

[7] Pagnoni AP, Kligman AM, Gammal SEL, Stoudemayer T. Determination of density of follicles on various regions of the face by cyanoacrylate biopsy: correlation with sebum output. Br J Dermatol 1994; 131: 862 – 865

[8] Blume U, Verschoore M, Poncet M, Czernielewski J, Orfanos CE, Schaefer H. The vellus hair follicle in acne: hair growth and sebum excretion. Br J Dermatol 1993; 129: 23 – 27

[9] Scott RC, Corrigan MA, Smith F, Mason H. The influence of skin structure on permeability: An intersite and interspecies comparison with hydrophilic penetrants. J Invest Derm 1991; 96: 921 – 925

[10] Seago SV, Ebling FJ. The hair cycle on the human thigh and upper arm. Br J Dermatol 1995; 135: 9 – 16

[11] Sauter LS, Weibel ER. Morphometric evaluation of skin structures by stereologic methods. Dermatologica 1971; 143: 174 – 183

[12] Moffat GH. The growth of hair follicles and its relation to the adjacent dermal structures. J Anat Lond 1968; 102: 527 – 540

[13] Ebling FJ. Sebaceous glands. The effect of sex hormones on the sebaceous glands of the female albino rat. J Endocrin 1948; 5: 297 – 302

[14] Ebling FJ. The action of testosterone and oestradiol on the sebaceous glands and epidermis of the rat. J Embryol Exp Morph 1957; 5: 74 – 82

[15] Haskin D, Lasher N, Rothman S. Some effects of ACTH, cortisone, progesterone and testosterone on sebaceous glands in the white rat. J Invest Derm 1953; 20: 207 – 211

[16] Burck HC (Hrg). Histologische Technik. Stuttgart: Thieme, 1988: 173 – 181

[17] Otberg N, Richter H, Schaefer H, Blume-Peytavi U, Sterry W, Lademann J. Variations of hair follicle size and distribution in different body sites. J Invest Dermatol 2004; 122: 14 – 19

[18] Goldschmidt H, Kligman AM. Exfoliative cytology of human horny layer. Methodes of cell removal and microscopic techniques. Arch Dermatol 1967; 96: 572 – 576

[19] Marks R, Dawber RPR. Skin Surface Biopsy: An improved technique for the examination of the horny layer. Br J Derm 1971; 84: 117

[20] Holmes RL, Williams M, Cuncliffe WJ. Pilo-sebaceous duct obstruction and acne. Br J Dermatol 1972; 87: 327 – 332

[21] Mills OH, Kligman AM. The Follicular Biopsy. Dermatologica 1983; 167: 57 – 63

[22] Moore KL. Embryologie – Lehrbuch und Atlas der Entwicklungsgeschichte des Menschen. Stuttgart, New York: Schattauer, 1990: 486 – 490

[23] Whiting DA. Histology of normal hair. In: Hordinsky MK, Sawaya ME, Scher RK (eds). Atlas of hair and nail. Philadelphia, London, Toronto, Montreal, Sydney, Tokyo, Edinburgh: Churchill Livingstone, 2000: 9 – 18

[24] Lademann J, Weigmann HJ, Rickmeyer C, Bartelmes H, Schaefer H, Müller G, Sterry W. Penetration of titanium dioxide microparticles in a sunscreen formulation into the horny layer and the follicular orifice. Skin Pharmacol Appl Skin Physiol 1999; 12: 247 – 256

[25] Lademann J, Weigmann HJ, Schaefer H, Müller G, Sterry W. Investigation of the Stability of Coated Titanium Micropartiles Used in Sunscreen. Skin Pharmacol Appl Skin Physiol 2000; 13: 258 – 264

[26] Lademann J, Otberg N, Richter H, Weigmann HJ, Lindemann U, Schaefer H, Sterry W. Investigation of follicular penetration of topically applied substances. Skin Pharmacol Appl Skin Physiol 2001; 14 (Suppl 1): 17 – 22

[27] Braun-Falko O, Plewig G, Wolff HH (Hrg). Dermatologie und Venerologie. Berlin, Heidelberg, New York: Springer-Verlag, 1996

[28] Pinkus H, Mehregan AH (eds). The pilar apparatus. A guide to dermatopathology. New York: Appleton-Century-Crofts, 1981: 22 – 28

Dieses Dokument wurde zum persönlichen Gebrauch heruntergeladen. Vervielfältigung nur mit Zustimmung des Verlages.