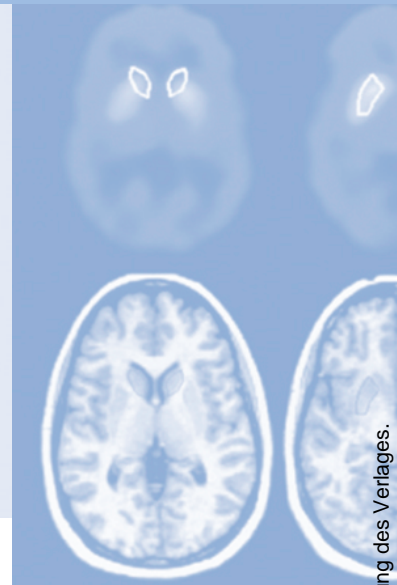


Refresher-CME



Die folgenden Fragen beziehen sich auf den vorangehenden Beitrag. Bitte schicken Sie uns die entsprechenden Lösungsbuchstaben. Jeweils eine Antwort ist richtig. Die Vergabe von CME-Punkten ist an die korrekte Beantwortung der Multiple-Choice-Fragen gebunden.



Frage 1
Bei der PET/CT

- A** liegt der Patient auf einem gemeinsamen Untersuchungstisch, der CT und PET versorgt.
- B** sind CT- und PET-Komponenten hintereinander installiert.
- C** handelt es sich um ein interdisziplinäres Verfahren, das eine enge Kooperation von Radiologie und Nuklearmedizin erfordert.
- D** können sowohl diagnostische CT- wie auch diagnostische PET-Daten akquiriert werden, die so ein Ganzkörper-Staging in einem Untersuchungsgang ermöglichen.
- E** Antworten A – D sind richtig

Frage 2
Die Vorbereitung eines Patienten zur FDG-PET und FDG-PET/CT-Untersuchung erfordert

- A** ein ausgiebiges Frühstück, um die Glucoseutilisation der Zellen anzuregen.
- B** eine ausführliche Anamnese, da nur Diabetiker aufgrund des oft erhöhten Blutzuckerspiegels suffizient untersucht werden können.
- C** die Kontrolle des Blutzuckerspiegels vor Injektion des FDG.
- D** keine Aufklärung über die Untersuchung, da im Gegensatz zur normalen CT Zwischenfälle durch Gabe des iodhaltigen Kontrastmittels aufgrund einer Interaktion mit dem FDG deutlich seltener auftreten.
- E** Antworten A – D sind falsch.

Frage 3
FDG

- A** ist das derzeit am häufigsten eingesetzte radioaktive Nuklid in der onkologischen PET und PET/CT.
- B** wird in Zellen mit erhöhtem Glucosemetabolismus vermehrt aufgenommen.
- C** hat eine Halbwertszeit von 109 Minuten.
- D** wird physiologischerweise vermehrt im Gehirn und dem Herzmuskel gespeichert.
- E** Antworten A – D sind richtig.

Frage 4
FDG akkumuliert in der Zelle, da

- A** FDG von Makrophagen phagozytiert wird.
- B** es nicht radioaktiv zerfällt.
- C** einer seiner Metabolite mit Glucose eine feste Bindung eingeht.
- D** FDG-6-Phosphat kein Substrat der Glucose-6-P-Isomerase ist.
- E** der Fluor-Bestandteil in die DNA eingebaut wird.

Frage 5
Folgende maligne Erkrankung ist keine typische Indikation für eine FDG-PET/CT oder FDG-PET:

- A** Nasopharynx-Karzinom
- B** Hepatozelluläres Karzinom
- C** Lymphom
- D** Melanom
- E** Kolorektales Karzinom

Frage 6

Welche Antwort ist falsch: Die PET/CT ermöglicht gegenüber der separaten CT und der PET

- A** eine genauere anatomische Zuordnung einer fokalen Nuklidanreicherung im Vergleich zur PET.
- B** durch die Integration funktioneller Informationen eine bessere Differenzierung benigner und maligner Läsionen im Vergleich zur CT.
- C** eine Reduktion der Untersuchungszeit im Vergleich zur PET.
- D** eine Reduktion der Untersuchungszeit im Vergleich zur CT.
- E** ein akkurateres TNM-Staging bei einer Vielzahl von Erkrankungen.

Frage 7

Welche Aussage ist falsch: Die quantitative Auswertung der PET erfordert eine Schwächungskorrektur der Daten. Bei der PET/CT

- A** ist im Gegensatz zur PET eine Schwächungskorrektur für eine quantitative Auswertung der PET-Daten nicht mehr nötig.
- B** können die CT-Daten für die PET-Schwächungskorrektur verwendet werden.
- C** ermöglicht die Verwendung der CT-Daten zur PET-Schwächungskorrektur eine Reduktion der Untersuchungszeit um ca. 30% gegenüber der herkömmlichen PET mit ^{68}Ga -Transmissionsmessung.
- D** müssen das Gesichtsfeld von CT und PET übereinstimmen, um die CT-Daten für die PET-Schwächungskorrektur zu verwenden.
- E** können auch nicht schwächungskorrigierte Bilder für eine rein qualitative Auswertung verwendet werden.

Frage 8

Die Verwendung von CT-Kontrastmitteln in der PET/CT

- A** ist überflüssig, da FDG das neue Kontrastmittel der CT ist.
- B** kann die Lokalisation einer fokalen Nuklidmehranreicherung unterstützen.
- C** kann die Charakterisierung einer PET-negativen Läsion unterstützen.
- D** kann zu Artefakten in den PET-Daten führen.
- E** Antworten B – D sind richtig.

Frage 9

Welche Antwort ist falsch: Artefakte durch positive CT-Kontrastmittel

- A** entstehen durch Fehler in der CT-basierten PET Schwächungskorrektur.
- B** können durch orale und intravenöse Kontrastmittel hervorgerufen werden.
- C** können durch Verwendung wasseräquivalenter oder negativer Kontrastmittel vermieden werden.
- D** erfordern eine Wiederholung der Untersuchung ohne Verwendung von positiven Kontrastmitteln.
- E** können durch Rekonstruktion nicht schwächungskorrigierter Datensätze von realen Mehranreicherungen differenziert werden.

Frage 10

Welche Aussage zur Verwendung der FDG-PET und FDG-PET/CT bei interventionellen Verfahren FDG-PET-positiver Tumore ist falsch?

- A** PET und PET/CT ermöglichen eine genauere Detektion vitalen Resttumorgewebes im Vergleich zur CT.
- B** PET und PET/CT ermöglichen eine bessere Differenzierung eines Lokalrezidivs von narbigen Veränderungen als die CT alleine.
- C** Auch regenerative Vorgänge gehen mit einer erhöhten Glucoseutilisation einher, so dass eine Differenzierung regenerativer Vorgänge von Resttumor im Randbereich der Läsion erschwert sein kann.
- D** Die FDG-PET/CT kann zum Ganzkörper-Staging vor der interventionellen Therapie eingesetzt werden. Die Strahlenbelastung der Patienten geht überwiegend von der PET-Komponente aus, während die Strahlenexposition durch die CT zu vernachlässigen ist.
- E** Die genaue anatomische Zuordnung von Resttumor/Tumorrezidiv mit der PET/CT erleichtert Re-Interventionen im Vergleich zur PET alleine.