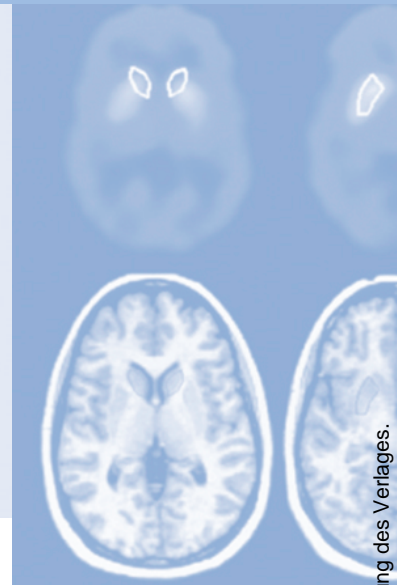


Refresher-CME



Die folgenden Fragen beziehen sich auf den vorangehenden Beitrag. Bitte schicken Sie uns die entsprechenden Lösungsbuchstaben. Jeweils eine Antwort ist richtig. Die Vergabe von CME-Punkten ist an die korrekte Beantwortung der Multiple-Choice-Fragen gebunden.



Frage 1

Welche Sequenzen sollten für die Perfusions-MRT verwendet werden?

- A** T1w Sequenzen
- B** T2w Sequenzen
- C** protonendichte-gewichtete Sequenzen
- D** T2*w Sequenzen
- E** diffusionsgewichtete Sequenzen

Frage 2

Welche Aussage ist falsch?

- A** Je größer rMTT, desto größer ist der Blutfluss.
- B** TTA ist die Zeit zwischen Bolusinjektion und Eintreffen des Bolus in den Hirnkapillaren.
- C** TTP hat kein physiologisches Korrelat.
- D** Je geringer der Blutfluss, desto höher ist TTP.
- E** TTA ist erhöht, wenn der Bolus verzögert das Hirngewebe erreicht.

Frage 3

Die arterielle Inputfunktion unterscheidet sich von der Signal-Zeit Kurve im Hirnparenchym durch

1. die größere maximale Signalreduktion
 2. die geringere TTA
 3. die größere TTP
 4. die geringere rMTT
- A** Keine der Antworten ist richtig
 - B** Nur die Antworten 1, 2 und 3 sind richtig
 - C** Nur die Antworten 1 und 3 sind richtig
 - D** Nur die Antworten 1, 2 und 4 sind richtig
 - E** Alle Antworten sind richtig

Frage 4

Mit der Perfusions-MRT kann man zerebrovaskuläre Parameter in Läsionen mit Störung der Blut-Hirn Schranke

- A** ausschließlich quantitativ bestimmen.
- B** quantitativ bestimmen, wenn man dem Patienten vor der eigentlichen Messung eine geringe Dosis Kontrastmittel injiziert.
- C** quantitativ bestimmen, wenn man die Untersuchung mit einer Gradientenecho-EPI-Sequenz durchführt.
- D** quantitativ bestimmen, wenn man eine Multiecho-Sequenz verwendet und daraus T2* berechnet.
- E** nicht exakt bestimmen.

Frage 5

Für die Perfusions-MRT kann man folgende Sequenztechniken verwenden:

1. T2*w FLASH-Sequenzen
 2. Turbo-FLASH-Sequenzen
 3. Gradientenecho-EPI-Sequenzen
 4. Spinecho-EPI-Sequenzen
 5. Turbo-SE-Sequenzen
- A** Nur die Antworten 1 und 2 sind richtig
B Nur die Antworten 2, 3 und 4 sind richtig
C Nur die Antworten 1, 3 und 4 sind richtig
D Nur die Antworten 2 und 5 sind richtig
E Alle Antworten sind richtig

Frage 6

Welche Kontrastmitteldosis muss für eine Perfusions-MRT mindestens verwendet werden, wenn diese an einem 1T-MR-Tomographen mit einer Spinecho-EPI-Sequenz durchgeführt werden soll?

- A** 0,1 mmol/kg KG
B 0,2 mmol/kg KG
C 0,3 mmol/kg KG
D 0,4 mmol/kg KG
E 0,5 mmol/kg KG

Frage 7

Welche Faktoren beeinflussen die Qualität und Zuverlässigkeit der Perfusions-MRT?

1. die Kontrastmitteldosis
 2. die Feldstärke des MR-Tomographen
 3. die Echozeit der verwendeten Sequenz
 4. die Repetitionszeit der verwendeten Sequenz
 5. das verwendete Nachverarbeitungsverfahren
- A** Alle Antworten sind richtig
B Nur die Antworten 1, 2, 3 und 4 sind richtig
C Nur die Antworten 1, 2, 3 und 5 sind richtig
D Nur die Antworten 1, 3 und 5 sind richtig
E Nur Antwort 1 ist richtig

Frage 8

Welche der folgenden Aussagen ist falsch? Bei einem Patienten mit fokaler zerebraler Ischämie ist im betroffenen Gewebe (im Vergleich zur kontralateralen Hemisphäre)

- A** rMTT verlängert.
B TTP verkürzt.
C CBF erniedrigt.
D die maximale Kontrastmittelkonzentration niedriger.
E die maximale Signalreduktion geringer.

Frage 9

Welche Aussage ist richtig?

- A** Beim Astrozytom Grad II ist CBV stark erniedrigt.
- B** Beim Astrozytom Grad II ist MTT stark erhöht.
- C** Beim Astrozytom Grad II ist CBF stark erhöht.
- D** Beim Astrozytom Grad II ist CBV stark erhöht.
- E** Beim Astrozytom Grad II entspricht CBV in etwa dem der grauen Hirnsubstanz.

Frage 10

Welche Aussage ist falsch?

- A** CBV von Astrozytomen Grad III ist höher als das von Astrozytomen Grad II.
- B** CBV von Astrozytomen Grad IV ist höher als das von Astrozytomen Grad II.
- C** Astrozytome Grad III und Grad IV kann man anhand des CBV sicher unterscheiden.
- D** CBV von Oligodendrogliomen Grad II ist höher als das von Astrozytomen Grad II.
- E** CBV von Astrozytomen Grad III ist höher als das der grauen Hirnsubstanz.