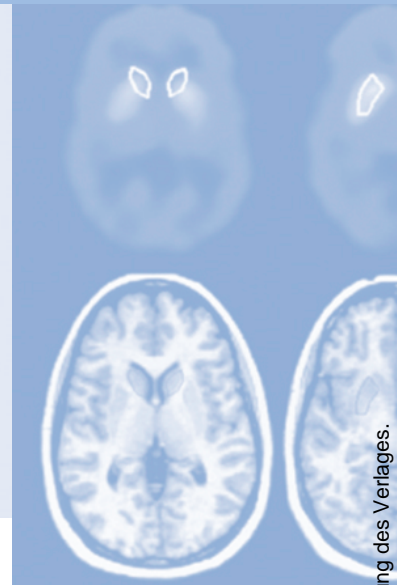


Refresher-CME



Die folgenden Fragen beziehen sich auf den vorangehenden Beitrag. Bitte schicken Sie uns die entsprechenden Lösungsbuchstaben. Jeweils eine Antwort ist richtig. Die Vergabe von CME-Punkten ist an die korrekte Beantwortung der Multiple-Choice-Fragen gebunden.



Frage 1

Welche Aussage ist richtig?

- A** Mit der MRT kann die Diffusion ausschließlich im Gehirn gemessen werden
- B** Die Navigator-Echo-Technik ist heutzutage Standard der DWI
- C** Die erste DWI-Sequenz wurde 1996 vorgestellt
- D** Durch Echo-Planar-Imaging (EPI) ist die DWI des gesamten Gehirns innerhalb von 30 s möglich
- E** DWI ist ausschließlich bei Feldstärken jenseits 1,5 Tesla möglich

Frage 2

Welche Aussage ist falsch?

- A** Auf DWI ist eine Signalsteigerung spezifisch für einen akuten Infarkt
- B** Zur Berechnung des ADC sind Messungen mit mindestens 2 unterschiedlichen b-Werten erforderlich
- C** Infarkte weisen in den ersten sechs Erkrankungsstunden immer einen erniedrigten ADC auf
- D** Der ADC ist in der grauen Substanz niedriger als im Liquor
- E** DWI ist auch ohne EPI-Technik möglich

Frage 3

Welche Aussage ist richtig?

- A** ADC-Maps sind invertierte Diffusionsbilder
- B** Der ADC kann nur nach Messung von vier unterschiedlichen b-Werten bestimmt werden
- C** Eine Kontrastmittelgabe erhöht den ADC in gesundem Gewebe
- D** Graue und weiße Hirnsubstanz weisen eine anisotrope Diffusion auf
- E** Zur Berechnung isotroper ADC-Maps sind Messungen in mindestens 3 Raumebenen erforderlich

Frage 4

Das Signal auf Diffusions-gewichteten Aufnahmen ist nicht abhängig von:

- A** der Stärke der Bewegungssensitivierung (b-Wert)
- B** der Phasenkodierrichtung
- C** der Temperatur
- D** der T2-Zeit des Gewebes
- E** Suszeptibilitätsartefakten

Frage 5

Beim akuten Schlaganfall dient die DWI dem Nachweis

- A** eines Gefäßverschlusses
- B** von winzigen alten Blutungsresiduen
- C** eines hyperintensiven Arterienzeichens
- D** des infarzierten Ischämiekerns
- E** der Minderdurchblutung

Frage 6

Hirnabszesse haben

- A** immer ein niedriges Signal auf T2*w Aufnahmen
- B** typischerweise ein hyperintensives Signal auf der DWI und der ADC-Map
- C** typischerweise ein hypointenses Signal auf der DWI und der ADC-Map
- D** typischerweise ein hyperintensives Signal auf der DWI und ein hypointenses Signal auf der ADC-Map
- E** typischerweise ein hypointenses Signal auf der DWI und ein hyperintensives Signal auf der ADC-Map

Frage 7

Zerebrale Lymphome

- A** weisen auf DWI ein hirnisointensives Signal auf
- B** reichern typischerweise kein Kontrastmittel an
- C** haben einen verminderten ADC
- D** haben eine hervorragende klinische Prognose
- E** weisen auf DWI ein hypointenses Signal auf

Frage 8

Bei glialen Hirntumoren

- A** findet sich unabhängig vom histologischen Grading einen verminderten ADC
- B** weisen zellreiche Tumoranteile einen verminderten ADC auf
- C** kann der histologische Befund bereits durch die Messung des ADC sicher erkannt werden
- D** ist eine Diagnosesicherung durch Biopsie heutzutage durch den Einsatz der DWI obsolet
- E** ist die intraoperative DWI-Messung therapieentscheidend

Frage 9

Bei klinischem Verdacht auf einen globalen hypoxischen Hirnschaden

- A** trägt die DWI zur Sicherung der Diagnose nichts bei
- B** ist bei positivem DWI-Befund die Hirntoddiagnose erbracht
- C** ist die FLAIR sensitiver als die DWI
- D** sind die Infarzierungen deutlicher und kontrastreicher mit der DWI zu sehen als mit T2w Aufnahmen
- E** ist die MRT kontraindiziert

Frage 10

Welche Aussage ist richtig?

- A** Ein auf DWI hyperintenser Venenthrombus ist ein Prädiktor für eine geringe Rekanalisierungswahrscheinlichkeit
- B** Ein hyperintenses DWI-Signal des Thalamus ist pathognomonisch für eine Thrombose der inneren Hirnvenen
- C** Sinusthrombosen werden bei der Diffusion-Tensor-Messung sicher erkannt
- D** Sinusthrombosen führen zu einem hyperintensen Liquorsignal auf der DWI
- E** Bei der Sinusthrombose sind die medialen Temporalappen auf der DWI hyperintens