

Zusammenfassung

Erkrankungen der Venen gehören zu den häufigsten Krankheitsbildern in Deutschland, wie epidemiologische Studien gezeigt haben. Die sozioökonomische Bedeutung der Venenerkrankungen ist zunehmend bekannt geworden. In den letzten Jahrzehnten haben auf dem Gebiet der venösen Erkrankungen Entwicklungen stattgefunden, die die Diagnostik und Einteilung der venösen Krankheitsbilder, die Erforschung der Pathogenese sowie die Therapie betreffen. Einige Aspekte dieser Entwicklungen in den letzten Jahren sollen in diesem Artikel angesprochen werden. So wurden Untersuchungen zur Pathophysiologie der chronischen venösen Insuffizienz (CVI) und der begleitenden Hautsymptome durchgeführt, darunter zur Mikrozirkulation. In der Diagnostik haben sich insbesondere die apparativen phlebologischen Methoden (Duplexsonographie, quantifizierende phlebologische Messverfahren/Funktionstests, Phlebographie) erheblich weiterentwickelt, so dass eine umfassende Differenzierung des vorliegenden phlebologischen Krankheitsbildes unter Berücksichtigung morphologischer und funktioneller Aspekte durchführbar ist. Auch wurden die diagnostischen Verfahren und therapeutische Methoden zunehmend enger miteinander verknüpft. In der Phlebochirurgie fanden zunehmend differenziertere Behandlungskonzepte ihre Anwendung, die sich am phlebologischen Krankheitsbild und dessen Stadium orientieren. In den letzten Jahren kamen neue interventionelle Verfahren hinzu, wie u. a. die endoluminalen Verfahren oder die Schaumsklerosierung. Konservative Therapieoptionen wie die Kompressionstherapie konnten verfeinert werden durch Weiterentwicklung von Kompressionsmaterialien und neuen Kompressionssystemen; Verfahren zur Überprüfung der Kompressionswirkung wurden entwickelt.

Abstract

Venous diseases are among the most common diseases in Germany, as epidemiologic studies have shown. The socio-economical impact is increasingly noticeable. In the past few decades progress has been made in the diagnostics, the rating, the research into the pathogenetics and the treatment of venous diseases. This article deals with a few of the changes that have happened over the past few years. As new part of pathophysiology the microangiopathy of the skin was described in detail for the lower limb. In the field of diagnostics there has been great advancement in the apparative phlebological methods (duplex sonography, quantifying phlebological measuring methods/functional tests, phlebography), making possible a much more accurate differentiation of the presented phlebological disease taking into account morphological and functional aspects. Diagnostic methods and therapeutic measures have become more intertwined in the course of time. Increasingly more differentiated treatment concepts were used in the phlebosurgical field, based on the phlebological disease and the stage it was in. In the past years new interventional measures were taken on, amongst others foam sclerotherapy and endoluminal laser therapy. Conservative treatment options like compression therapy were refined by the improvement of the compressive material and the advanced compressive systems, measures for the evaluation of compressive treatment were developed.

Institutsangaben

Klinik und Poliklinik für Hautkrankheiten der Ernst-Moritz-Armdt-Universität, Greifswald

Korrespondenzadresse

Prof. Dr. med. Michael Jünger · Klinik und Poliklinik für Hautkrankheiten · Ernst-Moritz-Armdt-Universität · Fleischmannstraße 42 – 44 · 17487 Greifswald · juenger@uni-greifswald.de

Bibliografie

Akt Dermatol 2004; 30: 407–417 © Georg Thieme Verlag KG Stuttgart · New York · DOI 10.1055/s-2004-825878 · ISSN 0340-2541

Einleitung

Erkrankungen der Venen gehören in Deutschland zu den häufigsten Krankheitsbildern. Dieses konnte 1979 eine größere epidemiologische Studie, die Tübinger Studie [1] und jüngst die Bonner Venenstudie [2] verdeutlichen. Die sozioökonomische Bedeutung der Venenerkrankungen, insbesondere des *Ulcus cruris venosum*, ist zunehmend bekannt geworden [3]. Daher sind die Bemühungen um weitere Erforschung der Pathophysiologie der Venenerkrankungen, Weiterentwicklung von Diagnostik und Therapie nicht nur von medizinisch-wissenschaftlichem Interesse, sondern ebenso von sozioökonomischer Wichtigkeit.

Welches sind die Ursachen für die Ausbildung einer Varikose, für die Entstehung der chronischen venösen Insuffizienz, für das Auftreten des venösen *Ulcus cruris*? Wie kann ein möglichst differenziertes Bild der venösen Erkrankung bzw. des Erkrankungsstadiums des einzelnen Patienten gezeichnet werden, um dann eine individuelle therapeutische Option zu erarbeiten? Kann die Therapie optimiert werden durch genauere Indikationsstellung, Verfeinerung von bereits etablierten therapeutischen Verfahren und Erwägung neuer therapeutischer Verfahren?

In den letzten Jahrzehnten haben auf dem Gebiet der venösen Erkrankungen klinische und technische Veränderungen stattgefunden, einige davon waren nur vorübergehend aktuell, andere haben sich etabliert und weiterentwickelt, andere müssen sich im Verlauf erst noch beweisen und etablieren. Einige Aspekte dieser Entwicklungen in den letzten Jahren sollen in diesem Artikel angesprochen werden.

Phlebologische Krankheitsbilder

Prinzipiell können akute und chronische Venenerkrankungen unterschieden werden (Tab. 1).

Varikose

Die primäre Varikose ist mit bestimmten Risikofaktoren assoziiert, Abflusshindernisse im tiefen oder oberflächlichen Venensystem sind nicht ursächlich. Im Gegensatz dazu bestehen bei der sekundären Varikose postthrombotische Veränderungen des tiefen Venensystems.

Klinische Formen der Varikose:

- Stammvenenvarikose,
- Seitenastvarikose,
- Varikose durch insuffiziente Perforansvenen,
- retikuläre Varikose,
- Besenreiservarikose.

Hach beschrieb 1977 die Einteilung der Stammvarikose der *V. saphena magna* in 4 Stadien und der *V. saphena parva* in 3 Stadien, die nach wie vor Anwendung findet und insbesondere bei der operativen Sanierung von Bedeutung ist (s. u.).

Chronische venöse Insuffizienz

Bei der chronischen venösen Insuffizienz (CVI) besteht eine permanente venöse Stauung mit nachfolgenden Hautveränderungen bis hin zum *Ulcus cruris* (Tab. 2). Die CVI kann auftreten im

Tab. 1 Einteilung der Venenerkrankungen

akute Venenerkrankungen	Thrombophlebitis superficialis mit Unterformen tiefe Venenthrombose
chronische Venenerkrankungen	primäre Varikose postthrombotisches Syndrom/ sekundäre Varikose chronische venöse Insuffizienz

Tab. 2 (Haut)veränderungen bei der chronischen venösen Insuffizienz

(Stauungs)Ödem
Teleangiektasien/Corona phlebectatica (paraplanaris)
Purpura jaune d'ocre oder Dermite ocre
Stauungsekzem/Stauungsdermatitis
Siderosklerose
Pachydermie
Hypodermatitis (Ödemsklerose)
Dermatolipo(faszi)sklerose
Atrophie blanche
Ulzeration/Ulkus
arthrogenes Stauungssyndrom mit Spitzfußstellung

Tab. 3 Stadien der CVI nach [4]. Üblich ist für den klinischen Gebrauch die Klassifikation in Anlehnung an Widmer

Grad 1: Corona phlebectatica paraplanaris, Phlebödem
Grad 2: zusätzliche trophische Störungen
Grad 3: <i>Ulcus cruris</i> (3a abgeheilt, 3b floride)

Für wissenschaftliche Dokumentationen wird die CEAP-Klassifikation empfohlen.

Rahmen einer primären Varikose als Folge von Klappeninsuffizienzen im epifaszialen oder subfaszialen Venensystem oder einer sekundären Varikose bzw. eines postthrombotischen Syndroms. Z.T. wird auch der Begriff des chronischen venösen Stauungssyndroms synonym verwendet.

Eine bewährte Einteilung der CVI nach klinischer Manifestation ist die Einteilung, die auf Widmer 1978 zurückgeht (Tab. 3). Die neuere CEAP-Klassifikation sieht eine differenziertere Einteilung der CVI vor; sie wird bisher im Rahmen von Studien eingesetzt und muß sich insgesamt noch etablieren. So ist kürzlich die Bonner Venenstudie, eine groß angelegte epidemiologische Studie, unter Anwendung dieser Klassifikation durchgeführt worden [2].

Pathophysiologie der chronischen venösen Insuffizienz (CVI)

In den letzten 25 Jahren wurde eine Vielzahl von Untersuchungen zur Pathophysiologie der CVI durchgeführt, darunter zur Mikrozirkulation und auch auf zellulärer und molekularer Ebene. Man nimmt heute folgende Pathomechanismen an: Aufgrund einer Funktionsstörung der Venenklappen oder nach Obstruktion der Venen und einer zusätzlichen, aggravierend wirkenden Insuffizienz der Pumpmechanismen (Hauptpumpe, Gelenkpumpen, Muskelpumpen sowie abdominothorakale Zweiphasen-

pumpe) kommt es zur ambulativen venösen und konsekutiv kapillären Hypertonie, welche eine Störung der Mikrozirkulation nach sich zieht. Sie wird als wesentliche Grundlage der CVI mit all ihren klinischen Folgeerscheinungen angesehen.

Die Pathogenese der genannten Hautsymptome (Tab. 2) ist jedoch noch nicht eindeutig geklärt. Die bestehende Mikroangiopathie mit erniedrigter Kapillardichte, morphologisch veränderten und funktionell minderwertigen Kapillaren, konsekutiv erniedrigtem transkutanen Sauerstoffpartialdruck und erhöhter Durchlässigkeit der Kapillaren bildet einen der pathophysiologischen Ansatzpunkte (Tab. 4).

Ulcus cruris venosum

Das Ulcus cruris venosum ist definiert als Substanzdefekt, der bei bestehender CVI in pathologisch verändertem Unterschenkelgewebe entsteht. Zu den venösen Ulzera zählen auch die Sonderformen Ulcus cruris mixtum, Blow out Ulcus bei Perforansinsuffizienz und das akut phlebitische Ulkus. Eine große Bedeutung im Krankheitsverlauf hat dabei die Cockett'sche Perforansinsuffizienz. Das Ulcus cruris venosum stellt mit 57–80% aller chronischen Ulzerationen die häufigste Ursache nicht spontan heilender Wunden [15]. Stets sollten jedoch Ulcera crurum nicht venöser Genese in die diagnostischen Überlegungen mit einbezogen werden.

Diagnostik

Wichtig ist nach wie vor eine eingehende phlebologische Anamnese und klinische Untersuchung unter Einbeziehung der entsprechenden Differenzialdiagnosen und assoziierten Faktoren (Tab. 5–7). Die klinischen Funktionstests werden heute seltener eingesetzt. Dagegen haben die apparativen Untersuchungsmethoden in der Phlebologie zunehmend an Bedeutung gewonnen und sind heute bei der Auswahl der richtigen Therapieoption mit entscheidend. Zu den wichtigsten Methoden gehören die Duplexsonographie, die quantifizierenden phlebologischen Messverfahren/Funktionstests und die Phlebographie, welche in den letzten Jahrzehnten entwickelt bzw. weiterentwickelt wurden.

Doppler/Duplexsonographie

Mit der Duplexsonographie steht heute für die Diagnostik von Gefäßerkrankungen eine nebenwirkungsfreie, kostengünstige, direkt am Patientenbett durchführbare Methode von hoher Effizienz und Zuverlässigkeit zur Verfügung.

Die sonographische B-Bild-Diagnostik, mit der morphologische Aspekte einer Gefäßerkrankung zur Darstellung kommen, entwickelte sich in den 80er- und 90er-Jahren. Gleichzeitig entwickelte sich die Doppler-Sonographie, mit der die funktionellen bzw. hämodynamischen Auswirkungen einer Gefäßerkrankung diagnostiziert werden können.

Ein wichtiger Schritt war die Kombination der beiden Methoden, die die Anwendung beider Verfahren in einem Untersuchungsgang erlaubt, ggf. noch ergänzt durch die Farbcodierung. Durch Entwicklung hochleistungsfähiger Ultraschalltechniken ermöglicht dieses Verfahren heute in der Gefäßdiagnostik eine qualitativ hochwertige Aussage über Morphologie, Pathomorphologie

Tab. 4 Pathophysiologie der Hautveränderungen im Rahmen der chronischen venösen Insuffizienz

Pathophysiologischer Ansatzpunkt	Literaturhinweis
Mikroangiopathie	[5–8]
abnorme kapilläre Permeabilität und Ödem	[6, 8]
perikapilläre Fibrinmanschetten	[9]
„White-Bloodcell-Trapping“ und abnorme Leukozytenfunktion	[10–12]
Hämokonzentration, pathologische Hämorrhheologie	[13]
lokale Lymphabflussstörung, lymphatische Mikroangiopathie	[14]

Tab. 5 Ulcus cruris venosum: Differenzialdiagnosen

Ulcus cruris arteriosum
Ulcus cruris hypertonicum (Martorell)
Ulcus cruris bei Vaskulitis
Pyoderma gangraenosum
angiodyplastisches Ulkus
neuropathisches Ulkus (Malum perforans)
diabetisches Ulkus
Necrobiosis lipoidica
neoplastisches Ulkus
Ulcus cruris infectiosum
Exogenes Ulkus

Tab. 6 Ulcus cruris venosum: komplizierende Ko-Morbiditäten

Ischämie
Rechtsherzinsuffizienz
Anämie
Lymphabflussstörungen
Begleitvaskulitis
arthrogene Komponente
metabolische Störungen
hämatogene Erkrankungen
hämostasiologische Befunde („Thrombophilie“)
Dysproteinämie/Paraproteinämie
Defizienzen
Klinefelter-Syndrom

Tab. 7 Chronisch venöses Stauungssyndrom: Differenzialdiagnosen der Beinschwellung

Lymphödem
Lipödem
Einlagerungsdermatosen
Herzinsuffizienz

und Funktion eines jeden dargestellten Gefäßes. Die Duplexsonographie hat sich daher in den letzten Jahren zum phlebologischen Standardverfahren entwickelt.

Anwendung der Duplexsonographie

Mit der Doppler/Duplexmethode kann die klinisch gestellte Diagnose bestätigt bzw. differenziert werden. Indikationen: Frage nach Abstromhindernissen, tiefer Beinvenenthrombose, fortgeleiteter Thrombose bei Thrombophlebitis superficialis, Refluxdiagnostik u. a.

Neben der Darstellung einer tiefen Beinvenenthrombose können bei der Frage nach Abstromhindernissen mit der Duplexsonographie im gleichen Untersuchungsgang auch morphologische Veränderungen außerhalb der venösen Strombahn diagnostiziert werden. Beim chronischen venösen Stauungssyndrom kann die zugrunde liegende Venenerkrankung verifiziert werden. Bei den Stammvarikosen kann der proximale und der distale Insuffizienzpunkt festgelegt und danach die Stadieneinteilung nach Hach vorgenommen werden bzw. bei der inkompletten Stammvarikose der proximale Zufluss lokalisiert werden. Die sichere Lokalisation jedes Gefäßes ist möglich. Im Rahmen der Refluxdiagnostik können die insuffizienten Venenabschnitte genau identifiziert werden. Für die vollständige Refluxdiagnostik (Krossen der Stammvenen, insuffiziente Strecken der Stammvenen und Festlegung der Stadieneinteilung der Stammvarikose nach Hach, beteiligte Seitenäste und Perforansvenen, Mitbeteiligung des tiefen Venensystems, Einmündungshöhe der V. saph. parva...) wurde in letzter Zeit der Begriff des „Mappings“ eingeführt (Abb. 1).

Nach Durchführung eines solchen „Mappings“ ist präoperativ heute die Durchführung einer Phlebographie nicht mehr in jedem Fall notwendig. Die Duplexsonographie bietet als dynamische Methode Vorteile gegenüber der Phlebographie v. a. wenn der Operateur die Untersuchung selbst durchführen kann.

Bei der Methode ist im gleichen Untersuchungsgang zusätzlich auch eine arterielle Diagnostik möglich, die zu jeder venösen Diagnostik dazugehören sollte.

Wichtig allerdings ist auch bei diesem Verfahren, wie bei jeder Methode, eine gute Ausbildung des Untersuchers. Es existieren viele Fehlermöglichkeiten, die entsprechend bedacht werden müssen um Aussagen nicht zu verfälschen. Bietet der Duplex keine eindeutige Aussage, sollten, insbesondere vor invasiven therapeutischen Maßnahmen, zusätzliche diagnostische Verfahren zum Einsatz kommen.

Phlebographie

Anfang der 70er-Jahren wurde die Beinphlebographie von May und Nissl erarbeitet. Die ascendierende Pressphlebographie wurde 1973 von Hach eingeführt und in der phlebologischen Routinediagnostik etabliert. Sie stellte bis in die 80er-Jahre die Referenzmethode in der phlebologischen Diagnostik dar [16]. In den letzten Jahren hat sich die Duplexsonographie mehr und mehr etabliert. Die Phlebographie hat damit einen anderen Stellenwert erhalten, wird jedoch nach wie vor als weiterführendes bzw. ergänzendes Verfahren eingesetzt. Auch wurde die Untersuchungsmethode inzwischen weiterentwickelt (3-phasiger Untersuchungsablauf unter Einbeziehung der Auswaschphase [16], digitale Subtraktionstechnik).

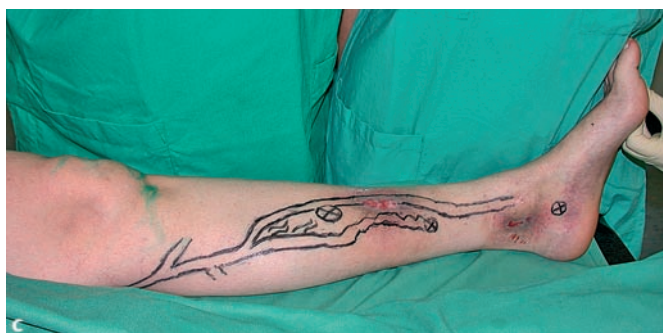
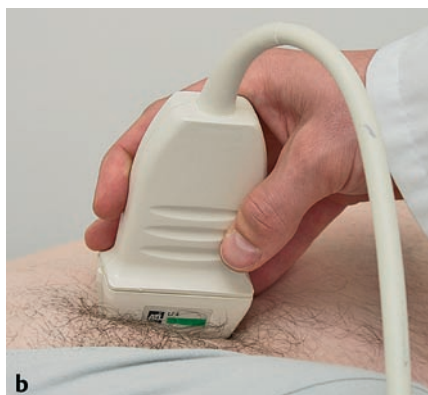
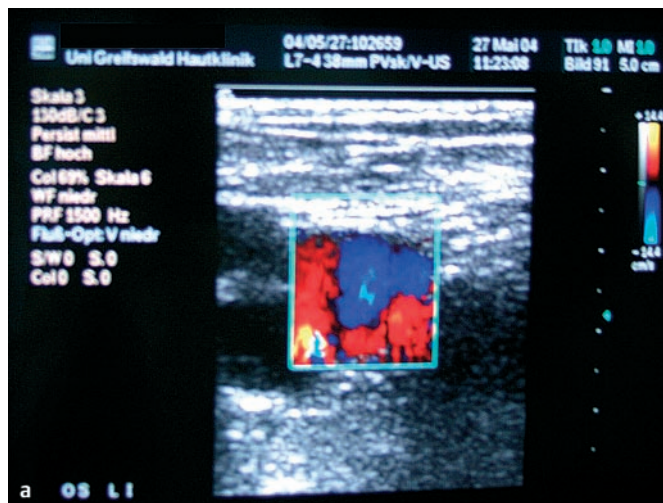Abb. 1 Duplexsonographische Untersuchungsmethode (a,b). Präoperative Einzeichnung der therapierelevanten Venen im Rahmen des duplexsonographischen Mappings (c).

Anwendung der Phlebographie

Die Phlebographie ermöglicht die Beurteilung der Leitvenen und Muskelvenen und der wichtigsten extrafaszialen Venen. Für die Diagnostik der tiefen Beinvenenthrombose und des postthrombotischen Syndroms ist die Phlebographie das Referenzverfahren und kann gegenüber der Duplexsonographie zusätzliche Informationen erbringen:

- Auch kleinste Gerinnsel und Thromben können erkannt werden, Wadenmuskelvenen incl. Strukturen der Muskelvenenwand oder kleinster intravasaler Strukturen dargestellt werden.
- Eine Differenzierung der verschiedenen Verlaufsformen einer Phlebothrombose und die Diagnose einer polytopen Phlebothrombose bei Gerinnungsstörungen ist möglich.

Ein ergänzendes Verfahren ist die Beckenvenenphlebographie zur Diagnostik von Thrombosen bzw. postthrombotischen Veränderungen in der Beckenetape.

- Die morphologischen Verhältnisse beim PTS können beurteilt werden: Ausmaß der Rekanalisation, noch erhaltene Venenklappen, Kollateralkreisläufe, Abgrenzen einer sekundären Stammvarikose, Wirrnetze im Bereich der Wadenmuskelvenen (z. T. der einzige Hinweis auf ein postthrombotisches Geschehen). Auch die Gewebsverkalkungen werden auf dem Röntgenbild gesehen. Unentbehrlich für die Indikationsstellung zur Venenklappentransplantation ist die retrograde Pressphlebographie [16], um die Venenklappenfunktion und das anatomische Bild zu dokumentieren.

Auch bei der Abklärung von Gefäßfehlbildungen kann die Phlebographie zusätzliche Informationen erbringen. Sie kommt zum Einsatz bei speziellen Fragestellungen bei duplexsonographisch nicht darstellbaren Störungen der Hämodynamik sowie bei Gutachten.

Die Phlebographie ist für die präoperative Diagnostik heute nicht mehr zwingend notwendig. Die Durchgängigkeit des tiefen Venensystems sowie die Lokalisation der insuffizienten Venenabschnitte kann duplexsonographisch überprüft werden (s. o.). Sie kann aber eine zusätzliche Hilfe bei der Aufstellung eines differenzierten OP-Planes bieten. Ein Vorteil der Phlebographie für den Chirurgen ist die detaillierte Abbildung des gesamten Venensystems:

- zusätzliche Sicherheit bei der Operation nach dem Röntgenbild, insbesondere wenn der Operateur die duplexsonographische Untersuchung nicht selbst durchgeführt hat,
- größere Sicherheit in der Schnittführung bei der inkompletten Stammvarikose z. B. bei atypischen Perforansvenen,
- Übersicht über die topografischen Verhältnisse und anatomischen Variationen in der Kniekehle bei Operationen der V. saph. parva,
- Darstellung der schwierigeren anatomischen Verhältnisse bei Rezidivvarikosen nach Crossektomie,
- Möglichkeit der gesonderten Darstellung insuffizienter Perforansvenen durch ergänzende Varikographie.

Nur wenn die Phlebographie in exzellenter Technik durchgeführt wird (korrekte Applikation des Kontrastmittels; richtige Patientenlagerung, manuelle Kompression, tiefe Inspiration bzw. Val-

salva-Pressversuch im richtigen zeitlichen Ablauf während der Untersuchung), kann sie die hochqualifizierte Information erbringen, die als Ergänzung zur duplexsonographischen Untersuchung gebraucht wird [16]. Durch Rückgang der Anordnungen wird das Verfahren nicht mehr von jedem Radiologen mit der gleichen Routine beherrscht wie in früheren Jahren. Eine enge Zusammenarbeit mit dem Radiologen sollte erfolgen und die Erwartung an das Untersuchungsergebnis sollte im Vorfeld formuliert werden. Bei guten Untersuchungsergebnissen wird auch das Argument der Invasivität der Methode nicht mehr zählen, zumal die Belastung des Patienten heute gering gehalten werden kann (Verwendung der modernen nichtionischen Kontrastmittel, Schilddrüsenuntersuchung, richtige Punktionstechnik).

Quantifizierende phlebologische Messverfahren

Die quantifizierenden Verfahren sind z. T. schon vor einigen Jahrzehnten beschrieben worden, sind aber in den letzten Jahren für die Routinediagnostik vereinfacht und standardisiert sowie weiterentwickelt worden. Für alle Verfahren gilt: Eine Diagnose bezüglich der vorliegenden Venenerkrankung kann alleine mit diesen Verfahren nicht gestellt werden. Für die Abklärung funktionaler Veränderungen des tiefen und oberflächlichen Venensystems leisten sie jedoch einen wichtigen Beitrag. Sie erlauben eine Aussage über den Grad der venösen Insuffizienz und über voraussichtliche Besserbarkeit durch die Therapie sowie eine Beurteilung der Durchgängigkeit des tiefen Venensystems (Tab. 8).

Weitere Verfahren

- Labor: Gerinnungsdefekte/„Thrombophilie screening“,
- Arterielle Diagnostik (Pulsstatus, kapilläre Wiederauffüllzeit, Lagerungsprobe nach Ratschow, arterielle Doppler-Sonographie mit systolischen Verschlussdrücken und Knöchel/Arm-Index, Stadieneinteilung n. Fontaine, evtl. Sauerstoffpartialdruck, ggf. Angiographie),
- Computertomographie und Magnetresonanztomographie: v. a. für die Darstellung von Thrombosen im Becken- und V.-cava-Bereich, beim ausgeprägten chronischen Fasziensyndrom, Ausdehnung und Knochenbeteiligung beim Ulkus-Karzinom, Information über Gefäßanomalien,
- nuklearmedizinische Methoden: Gefäßanomalien, Lymphabflussstörungen,
- intrakompartimentäre Druckmessung/Kompartimentdruckmessung: Nachweis des akuten oder chronischen Fasziensyndroms,

Tab. 8

Methode	Beschreibung	Indikation
Phlebodynamometrie (= blutige Venendruckmessung)	Messung der Venenfunktion (gemessen werden die intravasalen Venendruckverhältnisse bei standardisierter Bewegung)	Aussage über die Einschränkung der Venenfunktion Aussage über Besserungsmöglichkeit durch geplante invasive Therapie (z. B. beim PTS) Therapiekontrolle gutachterliche Fragen
Photoplethysmographie	Messung der Volumenverschiebung ins Hautorgan (subkutaner Venenplexus), (gemessen wird die venöse Wiederauffüllzeit nach Bewegung)	Auskunft über Schweregrad der venösen Funktionsstörung Aussage über den zu erwartenden Therapieeffekt bei geplanter invasiver Therapie
Dehnungsstreifenplethysmographie	Messung der Volumenverschiebung ins Gefäßsegment	Auskunft über venöse Abflussstörungen Therapiekontrolle venöser Abflussstörungen Beurteilung der Durchgängigkeit des tiefen Venensystems

Tab. 9 Indikationen für die phlebologische Kompressionstherapie

Varikose, primär und sekundär
Leitveneninsuffizienz
postthrombotisches Syndrom
CVI der Widmer-Stadien I–III
Ulcus cruris mixtum (mit Einschränkungen)
unterstützend zur Sklerosierungstherapie
nach venenchirurgischen Eingriffen
vor venenchirurgischen Eingriffen

- Mikrozirkulationsuntersuchungen: Transkutane Sauerstoffpartialdruck-Messung zum Nachweis einer transkutanen Hypoxie, Auflichtmikroskopie zur Beurteilung der nutritiven Hautkapillaren, Laserdopplerfluxmetrie insbesondere zur Beurteilung der Vasomotion. Diese Verfahren werden bisher zur Bearbeitung wissenschaftlicher Fragestellungen eingesetzt.

Therapie der Venenerkrankungen

Prinzipiell können konservative und invasive/operative Therapieverfahren eingesetzt werden. Die Verfahren können sich z. T. ergänzen, die Auswahl sollte sich individuell nach dem phlebologischen Krankheitsbild und dem Allgemeinzustand des Patienten ausrichten.

1. konservative Therapieoptionen

a) Kompressionstherapie

Die Kompressionstherapie bildet die Grundlage der nicht-invasiven phlebologischen Therapie. Sie findet außerdem Einsatz vor Einleitung operativer Maßnahmen und postoperativ nach Sanierung des venösen Systems (Tab. 9).

Therapieziel/Wirksamkeit

Ziel der Therapie ist die Kompression des oberflächlichen Venensystems mit konsekutiver Flussbeschleunigung im tiefen Venensystem, Verringerung des Ödems, Verringerung von trophischen Störungen, Besserung der subjektiven Beschwerden, Verhindern des Fortschreitens der CVI. Mehrere Effekte der Kompressionstherapie konnten in den letzten Jahren durch verschiedene Untersuchungen und Studien belegt werden [17–22], darunter auch die positive Wirkung auf mikroangiopathische Veränderungen [5, 23, 24].

Anwendung

Vor Anwendung der Kompressionstherapie sollte neben der klinischen Untersuchung die Doppler-Untersuchung zum Einsatz kommen: Frage nach Abstromhindernis, Refluxdiagnostik, arterielle Diagnostik. Eine vorliegende periphere arterielle Verschlusskrankheit kann den Einsatz der Kompressionstherapie einschränken bzw. eine individuell dosierte Kompressionstherapie erfordern. Zu beachten sind auch alle weiteren relativen bis absoluten Kontraindikationen der Kompressionstherapie [25, 26].

Die Materialien für die phlebologische Kompressionstherapie sind in den letzten Jahrzehnten bezüglich ihrer biophysikali-

Tab. 10 Indikationen für verschiedene Kompressionsklassen bei CVI

Ödem ohne trophische Hautveränderungen	KKL I
Varikose	
a) ohne trophische Hautveränderungen	KKL II
b) mit trophischen Hautveränderungen	KKL II–III, hoher Quotient Arbeits-/Ruheanpressdruck
Postthrombotisches Syndrom	in der Regel KKL III
Ulcus cruris	Ulkus-Kompressionsstrumpf-Systeme mit hohem Quotienten Arbeits-/Ruheanpressdruck oder Kompressionsverbände

schen Eigenschaften stetig weiterentwickelt worden und unterliegen definierten Normen [25, 26]. Heute stehen in Deutschland verschiedene hochwertige Produkte in Form von Kompressionsbinden und Kompressionsstrümpfen zur Verfügung. Die Eigenschaften eines Kompressionsmittels sollten bei der Auswahl in Hinblick auf die phlebologische Diagnose und auf die Bedürfnisse des Patienten bedacht werden (Tab. 10).

Hier spielt v. a. der Anpressdruck bzw. der Quotient aus Arbeits-/Ruheanpressdruck eine entscheidende Rolle, der von verschiedenen Materialeigenschaften abhängig ist. Die Hauptwirkung entfaltet die medizinische Kompressionstherapie bei Aktivierung der Muskel-Gelenk-Pumpen. Geforderte Eigenschaften an das Kompressionsmittel sind: hoher Arbeitsdruck sowie niedriger Ruhedruck, weswegen vorwiegend kurzzugelastische Materialien zur Anwendung kommen. Das Risiko, mit dem Kompressionstherapie die arterielle Durchblutung zu beeinträchtigen wird minimiert, wenn ein niedriger Ruheanpressdruck gewährleistet ist. Beim Kompressionsverband hat nicht nur die Auswahl des Bindenmaterials sondern auch das Anlegen des Kompressionsverbandes/die richtige Wickeltechnik eine Auswirkung auf den Anpressdruck.

In der industriellen Fertigung werden verschiedene Prüfverfahren zur Materialprüfung durchgeführt. Daneben wurden Prüfverfahren entwickelt, die die komprimierende Wirkung direkt am Patienten messen können. In den 90er-Jahren wurde eine direkte In-vivo-Messungsmethode entwickelt [27–29]: mit einer flachen (2 mm) zwischen Haut und Kompressionsstrumpf platzierten piezoresistiven Sonde kann direkt am Patienten die Messung von Ruhedruck (am sitzenden Patienten), Belastungsdruck (am stehenden Patienten), Arbeitsdruck (Laufen, Zehenstände)/dynamische Messungen erfolgen [30]. Einsatzmöglichkeiten der Methode: Prüfung von Kompressionsmaterialien, Qualitätskontrolle im Verlauf der Anwendung der Kompressionstherapie (Abb. 2).

Neuentwicklungen

Mehrlagen-Kompressionsverbände

Die Anwendung von Mehrlagen-Kompressionsverbänden wird in den letzten Jahren überprüft und wird zunehmend als eine gute Alternative eingestuft [32, 33] (Abb. 3).

Ulkus-Kompressionsstrümpfe

Die Kompressionstherapie beim Ulcus cruris erfolgte bisher meist durch Kompressionsverbände. Seit einiger Zeit stehen für

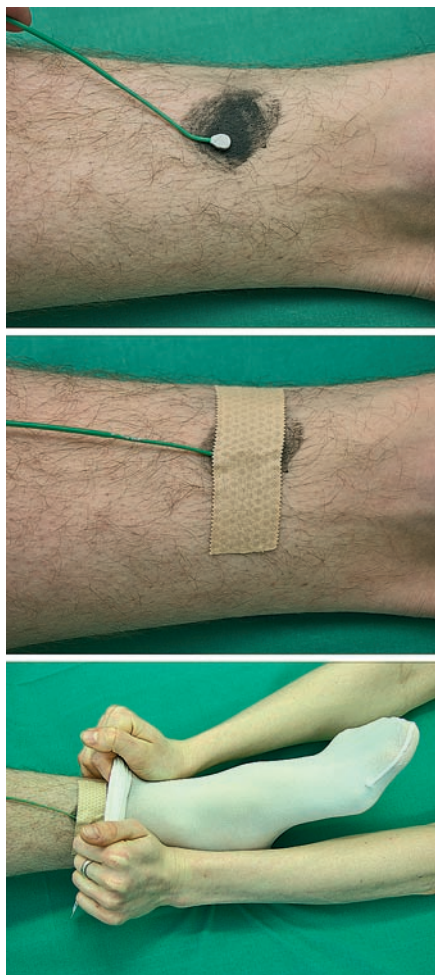


Abb. 2 In-vivo-Messung von statischen und dynamischen Anpressdrücken komprimierender Materialien: eine piezoelektrische Sonde von 2 mm Dicke wird zwischen Haut und Kompressionsmittel (hier eines der im Handel befindlichen Kompressionsstrumpfsysteme für die Behandlung des Ulcus cruris venosum) platziert.

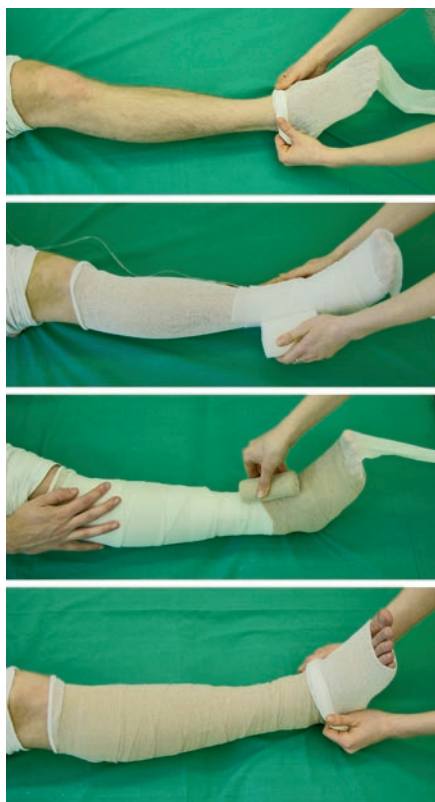

Abb. 3 Anlage eines der auf dem Markt befindlichen Mehrlagenkompressionssysteme.

die Behandlung des Ulcus cruris venosum speziell entwickelte Kompressionsstrümpfe zur Verfügung, die Vorteile bieten können (v.a. die leichtere Anwendung durch den Patienten). Abb. 2 zeigt eines der drei zurzeit auf dem Markt erhältlichen Strumpfsysteme, die bezüglich ihrer Wirkung überprüft worden sind. [34–38]

Wichtig für eine erfolgreiche Kompressionstherapie ist die konsequente und korrekte Anwendung des individuell ausgewählten und angepassten Kompressionsmittels. Notwendig sind daher auch die Anleitung und regelmäßige Betreuung des Patienten, während der auch immer wieder die Wirkung der Kompressionsmaterialien überprüft werden sollte.

b) ergänzende Maßnahmen

Pharmakotherapie

Als adjuvante Pharmakotherapeutika wurden mit unterschiedlichem Erfolg u.a. eingesetzt: Azetylsalizylsäure, Kalziumdobesilat, Kumarin, Diuretika, Fibrinolytika, Fibrinolyse-Verstärker, Flavonoide, Pentoxiphyllin, Prostaglandin E1, Saponine, Tribenosid. Mögliche Nebenwirkungen und Kontraindikationen schränken den Einsatz der Medikamente ein. Therapieeffekte sind oft schwierig zu belegen; sie sind für einige Wirkstoffe durch randomisierte Kontrollstudien (RCT's) nachgewiesen (Azetylsalizylsäure, Flavonoide). Studien nach festgelegten Richtlinien [39] fehlen häufig.

Physikalische Anwendungen

Einen günstigen Einfluss haben nach wie vor balneologische Maßnahmen wie kalte Güsse und Umschläge.

Sportliche Betätigung/ Physiotherapie

Empfohlen werden können z. B.:

- Gehübungen zur Aktivierung der Muskel-Gelenk-Pumpe,
- Gefäßsport z. B. als Gruppentraining [40],
- krankengymnastische Mobilisierung des Patienten unter besonderer Beachtung der Sprunggelenksbeweglichkeit,
- biomechanische Stimulationstherapie (BMS) bei arthrogenem Stauungssyndrom,
- ggf. Lymphdrainage und apparative intermittierende Kompressionstherapie.

c) Lokalbehandlung

Beim Ulcus cruris sollte eine differenzierte Lokalbehandlung sowohl der Wunde als auch der Wundumgebung erfolgen; anhaltende Therapieerfolge werden allerdings nur bei kausaler Therapie (operative Sanierung, Kompression) erzielt. Eine optimale lokale Wundtherapie soll eine ungestörte Wundheilung ermöglichen und damit bestimmten Anforderungen entsprechen [41]. Die Wundbehandlung sollte dabei unter Berücksichtigung der Wundheilungsphasen (Reinigungsphase, Granulationsphase, Epithelisierungsphase) stadiengerecht erfolgen. Die Forschungsergebnisse und Weiterentwicklungen im Bereich der Wundheilung und Wundversorgung in den letzten Jahrzehnten können hier nicht dargestellt werden. Heute stehen eine Vielzahl an hochwertigen Wundverbandmaterialien zur Verfügung (z.B. Schaumstoffe, Alginat, Hydrogele, Hydrokolloide). Die modernen Wunddressings/-auflagen wirken zumeist fördernd sowohl auf die Granulation als auch auf die Epithelisierung.

Bei hartnäckig nicht heilenden Ulzera ist der zusätzliche Einsatz von Wachstumsfaktoren z. Zt. noch in Erprobung. Eine Alternative bietet auch die Therapie per Vakuumversiegelung.

Für das Wunddébridement stehen heute folgende Methoden zur Verfügung: Chirurgisches Débridement, Aquatom (Wasserstrahlskalpell), enzymatisches Débridement, Reinigung mit niederfrequentem Ultraschall und das Biodébridement („Maden-Therapie“). Das Prinzip des Biodébridements bzw. der Biochirurgie durch Maden wurde bereits von Baron D. J. Larrey (1766–1842), Feldarzt Napoleons, eingesetzt und erlebte in den letzten Jahren eine Renaissance.

Zur Abkürzung der Epithelisierungsphase können auch operative Verfahren der Hauttransplantation erwogen werden (s. u.). Die Transplantation von Keratinozyten nach kultureller Züchtung in vitro als Alternativverfahren konnte z. T. gute Erfolge erzielen, hat sich in der routinemäßigen Ulkustherapie bisher jedoch noch nicht etabliert. Weitere biologische Hautersatzverfahren sind z. T. noch in Erprobung.

2. Invasive/operative Therapie

Die Varizenchirurgie beruht auf den Methoden von Trendelenburg (1891), Babcock (1907) und Barrow (1948). Heute finden in der modernen Phlebochirurgie differenzierte Behandlungskonzepte ihre Anwendung, die sich am phlebologischen Krankheitsbild und dessen Stadium orientieren.

Unterschieden werden können Operationen bei akuten Venenerkrankungen (Thrombophlebitis, Phlebothrombose) und Operationen bei chronischen Venenerkrankungen. Therapeutisches Ziel bei der primären Varikose ist es, den Reflux von Blut aus dem tiefen Venensystem in das oberflächliche Venensystem dauerhaft zu unterbrechen und die Entstehung eines Stauungssyndroms zu verhindern. Bei bestehender chronischer venöser Insuffizienz (CVI) soll das Fortschreiten der Erkrankung verhindert werden („Ulkusprophylaxe“). Beim manifesten Ulcus cruris venosum gilt als Ziel die dauerhafte Abheilung („Ulkussanierung“). Unterschieden werden kann zwischen Operationen mit Korrektur der Hämodynamik und lokalen Eingriffen (s. Ulkuschirurgie, Tab. 11).

Krankheitsbild und operative Therapie

Thrombophlebitis

Bei Ausdehnung einer Thrombophlebitis der Stammvenen auf das tiefe Venensystem ist die gerinnungshemmende Behandlung zwingend. Es existieren zwei Behandlungskonzepte:

1. Crossektomie mit Thrombektomie (insbesondere bei Nähe zur Crosse), ggf. anschließende Sanierung der Stammvarikose + Gerinnungshemmung und Kompressionstherapie,
2. Gerinnungshemmung und Kompressionstherapie, spätere operative Sanierung.

Phlebothrombose

Die Therapie der Phlebothrombose hat sich in den letzten Jahren von der operativen Therapie oder der Fibrinolyse mehr in Richtung konservativer Therapie mit Antikoagulation, die seit Einführung der niedermolekularen Heparine auch z. T. ambulant durchgeführt werden kann, verlagert. Eine absolute Indikation

Tab. 11 Ziele der Phlebochirurgie (modifiziert nach [42])

Besserung der venösen Hämodynamik
Besserung der (Stauungs)beschwerden
Verhinderung von Komplikationen wie z. B. der Varikophlebitis
Verhinderung des Auftretens von trophischen Störungen im Rahmen einer CVI
Abheilung von Ulzera bzw. Verhinderung von Ulkusrezidiven

für die venöse Thrombektomie ist auch heute die Plegmasia coerulea dolens [43].

Primäre Varikose

Das operative Standardvorgehen bei der primären Varikose beruht auf der Einteilung der Stammvarikose der V. saphena magna und der V. saphena parva nach Hach [44] und der Beschreibung der Rezirkulationskreise der Stammvarikose [45]. Ziel der operativen Therapie ist es diese Rezirkulationskreisläufe zu unterbrechen, möglichst bevor es zu einer Dekompensation derselben kommt. Bei Dekompensation der Rezirkulationskreise besteht zusätzlich eine so genannte sekundäre Leitveneninsuffizienz [46] mit der Gefahr der Progredienz zum chronisch-venösen Stauungssyndrom.

Die Operation erfolgt stadiengerecht unter Ausschaltung der insuffizienten Venenabschnitte einschließlich insuffizienter Kommunikanten zwischen tiefem und oberflächlichen Venensystem und Erhalt der gesunden Abschnitte, welche für spätere Bypass-Transplantationen belassen werden können [47]. Bei kompletter Stammvenenvarikose wird eine Crossektomie, bei incompletter Stammvenenvarikose die Ausschaltung des proximalen Insuffizienzpunktes durchgeführt, jeweils mit Stripping der insuffizienten Vene per Nabatoff-Sonde. Alternativ kann das invaginierende Verfahren eingesetzt werden oder das Kryostripping. Perforansvenen können unterbunden, Seitenäste exhairiert werden. Für die möglichst atraumatische Seitenastexhairese wurden verschiedene Methoden entwickelt (u. a. n. Varady).

An dieser Stelle wird deutlich, welche Bedeutung eine gute präoperative Diagnostik z. B. in Form eines duplexsonographischen Mapping (s. o.) hat. Um frühe Rezidive zu vermeiden ist es wichtig, schon bei der ersten Operation die wesentlichen Refluxquellen auszuschalten, die es präoperativ zu diagnostizieren gilt.

Neue Verfahren

Erst in den letzten Jahren wurden einige neuere „interventionelle“ Verfahren zur Ausschaltung insuffizienter Venenabschnitte entwickelt. Bei diesen Verfahren wird die insuffiziente Hautstammvene ausgeschaltet, die Crossenregion wird belassen. Daher wird prinzipiell im Vergleich zu den klassischen Verfahren der Phlebochirurgie ein anderer Behandlungsansatz vertreten. Die klinische Wirksamkeit wurde bisher noch nicht ausreichend belegt.

Hierzu zählen folgende endoluminale Verfahren:

- a) Radiowellensklerosierung [48].
- b) Endovenöse Lasertherapie (ELT).

Dieses Verfahren zur Behandlung der Stammvarikose wurde Ende der 90er-Jahre entwickelt. Das Prinzip: Unter duplexsonographischer Kontrolle erfolgt die Punktion der Stammvene am distalen Insuffizienzpunkt, das Verschieben einer Laserfaser über einen nach Seldinger-Technik im Gefäß applizierten Angiographiekatheter bis vor die Crosse und die Applikation der Laserenergie unter Zurückziehen der Faser nach distal. Durch laservermittelte Hitzeschädigung der Venenwand kommt es konsekutiv zum thrombotischen Verschluss des Gefäßes [49]. Die Erfolgskontrolle erfolgt per Duplexsonographie in den ersten 3 Tagen. Da es sich um ein sehr neues Verfahren handelt, liegen erst kurzfristige und mittelfristige Ergebnisse vor. Von Interesse ist die primäre Verschlussrate und die Rekanalisierungsrate [50–54].

Bei der **CHIVA-Methode** wird im Gegensatz zur klassischen Crossektomie nur der sapheno-femorale Übergang ligiert, die Seitenäste der Crosse werden nicht unterbunden und die V. saphena magna wird im Situs belassen [55].

Bei der **Sklerosierungstherapie** kommt es nach gezieltem Einspritzen eines Verödungsmittels in eine Vene zum Verschluss derselben. Es bestehen für diese Therapieform kosmetische Indikationen (Besenreiser, retikuläre Varizen) aber auch medizinische Indikationen (Ausschaltung hämodynamisch relevanter insuffizienter Venenabschnitte). Letzteres ist seit Einführung der Schaumsklerosierung auch bei größerkalibrigen Venen einschließlich der Stammvenen möglich; die Durchführung erfolgt unter duplexsonographischer Kontrolle. Die Sklerosierungstherapie eignet sich auch gut in Kombination mit operativen Methoden für Rest- oder Rezidivvarizen [56,57].

Chronische venöse Insuffizienz

Besteht dieses Krankheitsbild z. B. aufgrund einer unbehandelten Stammvarikose oder im Rahmen eines postthrombotischen Syndroms mit Stauungssyndrom, ist der Patient meistens durch Beschwerden beeinträchtigt. Deshalb sollten die Möglichkeiten der operativen Therapie in jedem Stadium der CVI so früh wie möglich diskutiert werden um eine kausale Therapie zu ermöglichen. Bei der CVI im fortgeschrittenen Stadium sind beim operativen Vorgehen die meist schon bestehenden Veränderungen an Haut und Unterhaut (Tab. 2) bzw. die Mitbeteiligung der Faszie zu berücksichtigen (s. u.).

Beim **postthrombotischen Syndrom (PTS)** besteht zunächst eine Kompensation durch Rekanalisierung und Kollateralbildung, im weiteren Verlauf kommt es zur Dekompensation mit Ausbildung der sekundären Stammvarikose und konsekutiv des chronischen venösen Stauungssyndroms. Beim postthrombotischen Syndrom stand und steht auch heute noch die konservative Therapie im Vordergrund. Das Dogma „keine operative Therapie beim PTS“ besteht heute jedoch nicht mehr. Unter bestimmten Bedingungen können Patienten von einer operativen Therapie profitieren. Eine umfangreiche präoperative Diagnostik (neben Duplex- und Phlebographie v. a. auch quantifizierende funktionelle Verfahren) ist jedoch notwendig um den Erfolg einer möglichen operativen Maßnahme abschätzen zu können.

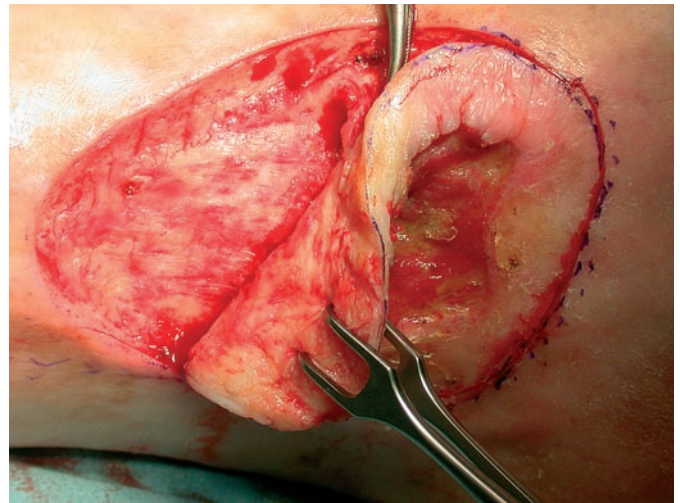


Abb. 4 Ulkusexzision: Das Ulkus sowie das umgebende pathologisch veränderte Gewebe wird exzidiert. Die ulkusunterhaltende Perforansvene (oben im Bild) wird freipräpariert und unterbunden.

Cave: bei subfaszialen Formen der CVI kann ein Ausschalten oberflächlicher Venenabschnitte zu einer Verschlechterung der Hämodynamik führen!!!

Die Hämodynamik positiv beeinflussen können folgende Operationen:

- venöse Gefäßrekonstruktionen als Bypass und Rekonstruktion des Klappenapparates an chirurgischen Zentren; die Verfahren konnten sich bisher nicht allgemein durchsetzen.
- Sanierung des extrafaszialen Venensystems:
 - Entfernung einer insuffizienten Stammvarikose, wenn keine Kollateralfunktion besteht,
 - Unterbindung insuffizienter Perforansvenen, die häufig eine große Bedeutung bei der Entstehung des Ulcus cruris venosum haben. Dabei kann je nach Hautbefund der direkte Zugang über einen Hautschnitt (selektive Perforansdissektion nach May oder ein indirekter Zugang (endoskopische Perforansdissektion) gewählt werden.

Folgende lokale Operationen im Rahmen der Ulkustherapie können zusätzlich oder auch als eigenständige Maßnahme durchgeführt werden:

- Paratibiale Fasziektomie nach Hach mit Resektion der Faszie zur Prophylaxe eines Kompartmentsyndroms bei bestehender Dermato(lipo)(faszio)sklerose,
- Ulkusexzision (Exzision von Ulcus mit der Faszie sowie der ulkusunterhaltenden Perforansvene(n), (Abb. 4),
- Entfernung des sklerotischen Gewebes bei bestehender Dermato(lipo)(faszio)sklerose z.B. mittels Shaving-Therapie nach Schmeller [58].

Eine Defektdeckung des Ulkus kann mittels Hauttransplantation erfolgen. Bewährt hat sich die Verwendung von Spalthaut: sie ist relativ wenig anspruchsvoll, es besteht eine großflächige Entnahmemöglichkeit; insbesondere nach Anfertigung eines Meshgraft ist die Deckung großer Ulzera möglich; Wundsekret und Blut kann durch die Maschen eines Meshgraft austreten. Aber auch ältere Verfahren der Hauttransplantation wie die Reverdin-Läppchen haben heute noch ihre Berechtigung. Die Transplanta-

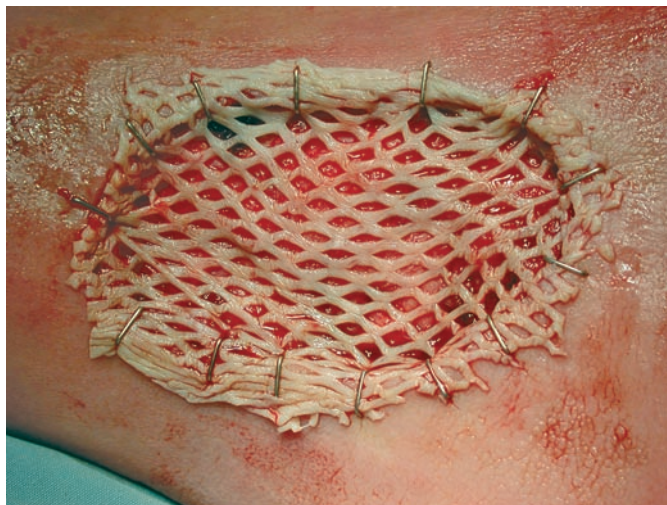


Abb. 5 Defektdeckung des Ulcus cruris mittels Spalthauttransplantation (Mesh graft).

tion kann einzeitig erfolgen oder zweizeitig nach entsprechender Wundgrundkonditionierung (Abb. 5).

Diskussion

In den letzten Jahrzehnten hat sich insbesondere die apparative phlebologische Diagnostik erheblich weiterentwickelt. Eine umfassende Differenzierung des vorliegenden phlebologischen Krankheitsbildes unter Berücksichtigung morphologischer und funktioneller Aspekte ist durchführbar und ermöglicht die Ausarbeitung eines spezifischen, individuell abgestimmten Behandlungskonzeptes für jeden Patienten.

Diagnostische Verfahren und therapeutische Methoden sind zunehmend enger miteinander verknüpft. So ist z. B. für eine höhere Selektivität der Operation eine differenzierte präoperative Diagnostik notwendig, zum anderen verlangen einige der neueren phlebologischen Methoden den Einsatz der bildgebenden Verfahren für die Durchführung (ELT, duplexkontrollierte Sklerosierung).

Konservative Therapieoptionen wie die Kompressionstherapie konnten verfeinert werden.

Operative Therapiekonzepte wurden entworfen und als Standardverfahren etabliert. Aufgrund von Bestrebungen, insuffiziente Venenabschnitte durch weniger invasive Maßnahmen als die Crossektomie mit Venen-Stripping, die zumeist eine Narkoseform wie ITN oder Spinalanästhesie erfordert, auszuschalten, kamen in den letzten Jahren neue interventionelle Optionen hinzu, die zunächst weiter überprüft werden müssen, die aber jetzt schon Anlass zum Überdenken etablierter Therapiekonzepte geben.

Deutlich wird in diesem Zusammenhang auch, dass es versäumt wurde, ausreichend qualitativ hochwertige Studien anzufertigen, die einen Vergleich der neueren Verfahren mit den schon länger etablierten „klassischen“ chirurgischen Verfahren erlau-

ben könnten. Insbesondere betrifft dies auch die Frage nach Rezidiven nach der Therapie und nach Langzeitverläufen.

Die heutigen diagnostischen Verfahren können mit dafür eingesetzt werden, hämodynamische Verbesserungen die durch therapeutische Methoden erreicht wurden, unmittelbar und im Verlauf zu dokumentieren und die Evidenz klinischer Aussagen zu untermauern.

Um eine umfangreiche und differenzierte Diagnostik unter Einschluss von Differenzialdiagnosen und Kofaktoren sowie das gesamte Spektrum der therapeutischen Optionen einschließlich Mitbehandlung von Begleiterkrankungen wie insbesondere solche des arteriellen Gefäßsystems in entsprechender Qualität gewährleisten zu können, zeichnet sich der Vorteil der Etablierung von interdisziplinären Behandlungszentren ab. Je umfassender ein Patient vordiagnostiziert ist, desto gezielter kann eine Therapie erfolgen und desto weniger Misserfolge wird es geben.

Nicht vergessen werden sollte, dass es sich bei einem phlebologischen Krankheitsbild nicht um eine ästhetische Gesundheitsstörung, sondern um eine anlagebedingte Systemerkrankung handelt, die auch nach exakter Therapie zu klinischen Rezidiven führen kann und deren Ätiologie und Pathogenese noch nicht ausreichend erforscht ist.

Literatur

- 1 Fischer H. Venenleiden – Eine repräsentative Untersuchung in der Bundesrepublik Deutschland (Tübinger Studie). München: Urban und Schwarzenberg, 1981
- 2 Rabe E, Pannier-Fischer F, Bromen K, Schuldt K, Stang A, Poncar Ch, Wittenhorst M, Bock E, Weber S, Jöckel KH. Bonner Venenstudie der Deutschen Gesellschaft für Phlebologie. *Phlebol* 2003; 32: 1 – 14
- 3 Balschun U. Aktuelle ökonomische Aspekte der Therapie des Ulcus cruris – eine Übersicht. *Vasomed* 2004; 16: 61 – 64
- 4 Gallenkemper G, Bulling BJ, Gerlach H, Jünger M, Kahle B, Klüken N, Lehnert W, Rabe E, Schwahn-Schreiber Chr. Leitlinien zur Diagnostik und Therapie der chronischen venösen Insuffizienz (CVI). *Phlebol* 1998; 27: 32 – 35
- 5 Jünger M, Hahn M, Klyszcz T, Stein A. Role of microangiopathy in the development of venous leg ulcers. In: Messmer K (Hrsg). *Microcirculation in chronic venous insufficiency*. Basel: Prog Appl microcirc Karger, 1999; 23: 180 – 193
- 6 Jünger M, Hahn U, Bort S, Klyszcz T, Hahn M, Rassner G. Bedeutung der kutanen Mikroangiopathie für die Entstehung von Stauungsdermatosen bei chronischer Veneninsuffizienz (CVI). *Wien med Wschr* 1994; 10/11: 206 – 210
- 7 Jünger M, Steins A, Hahn M, Haefner HM. Microcirculatory dysfunction in chronic venous insufficiency. *Microcirculation* 2000; 7: 3 – 12
- 8 Leu HJ. Mikromorphologische Veränderungen in der Haut bei der primären und sekundären (postthrombotischen) chronisch-venösen Insuffizienz. *WMW* 1994; 10/11: 201 – 204
- 9 Browse NL, Burnand KG. The cause of venous ulceration. *Lancet* 1982; 31: 243 – 245
- 10 Schmid-Schönbein GW, Usami S, Skalak R, Chien S. The interaction of leukocytes and erythrocytes in capillary and postcapillary vessels. *Microvasc Res* 1980; 19: 45 – 70
- 11 Coleridge Smith PD, Thomas PRS, Scurr JH, Dormandy JA. Causes of venous ulceration: A new hypothesis. *Br Med J* 1988; 296: 1726 – 1727
- 12 Mirshahi S, Soria J, Mirshahi M, Soria C, Lenoble M, Vasmant D, Cambazard F, Claudy A. Expression of elastase and fibrin in venous leg ulcer biopsies: a pilot study of pentoxifyllin versus placebo. *J Cardiovasc Pharmacol* 1995; 25: 101 – 105
- 13 Kiesewetter H, Jung F, Jünger M, Marx U, Koscielny J. Chronic venous insufficiency: Only a macro- or also a microangiopathy? *Clin Hemorheol* 1994; 14: 65 – 78

- ¹⁴ Bollinger A, Fagrell B. Chronic venous incompetence (CVI). In: *Clinical Capillaroscopy* 1990; 101 – 102
- ¹⁵ Gallenkemper G. et al. Leitlinien zur Diagnostik und Therapie des Ulcus cruris venosum *Phlebologie* 2000; 4
- ¹⁶ Hach W, Hach-Wunderle V. Wie lassen sich die Phlebogramme verbessern? *Gefäßchirurgie* 2003; 8: 55 – 62
- ¹⁷ Wienert V. Die medizinische Kompressionstherapie. Berlin, Wien: Blackwell-Verlag, 1999: 71ff, 120, 121, 149
- ¹⁸ Van Geest AJ, Veraart JCJM, Nelemans P, Neumann HAM. The effect of medical elastic compression stockings with different slope values on edema. *Dermatol Surg* 2000; 26: 244 – 247
- ¹⁹ Mayberry JC, Moneta GL, Taylor LMJr, Porter JM. Fifteen-year results of ambulatory compression therapy for chronic venous ulcers. *Surgery* 1991; 109: 575 – 581
- ²⁰ Müller-Bühl U, Heim B, Fischbach U, Windeler J, Finkenstädt T, Schläfer H. Effect of compression stockings on leg volume in patients with varicose veins. *Phlebologie* 1998; 13: 102 – 106
- ²¹ Herouy Y, Kahle B, Idzko M, Eberth I, Norgauer J, Rabe E, Jünger M. Compression stockings and the distinct pattern of tight junction expression in chronic venous insufficiency. *Abstract JDDG* 2003; 1: 98
- ²² Jünger M. Assessing the effect of medical compression In: Gardon-Mollard C, Ramelet AA (Hrsg). *Compression Therapy*. Masson-Verlag, 1999: 79 – 84
- ²³ Klyscz Th, Galler S, Steins A, Züder D, Rassner G, Jünger M. Einfluß einer Kompressionstherapie auf die Mikrozirkulation der Haut bei Patienten mit chronischer Veneninsuffizienz (CVI). *Hautarzt* 1997; 48: 806 – 811
- ²⁴ Jünger M, Galler S, Klyscz T, Steins A, Hahn M. Improvement of cutaneous microangiopathy by compression therapy in chronic venous insufficiency. *Phlebologie* 1996; Suppl 1: 10 – 13
- ²⁵ Wienert V, Altenkämper H, Berg D, Fuckner M, Jünger M, Rabe E, Stemmer R. Leitlinien zum phlebologischen Kompressionsverband. *Phlebologie* 1998; 27: 92 – 93
- ²⁶ Wienert V, Altenkämper H, Berg D, Fuckner M, Jünger M, Rabe E, Stemmer R. Leitlinien zum medizinischen Kompressionsstrumpf. *Phlebologie* 1998; 27: 89 – 91
- ²⁷ Klyscz T, Jünger M, Maichle A, Rassner G. Optimierung der medizinischen Kompressionstherapie durch dynamische In-vivo-Messungen des Anpressdrucks mit einer piezoresistiven Mikro-Sonde. *Akt Dermatol* 1996; 22: 242 – 246
- ²⁸ Klyscz T, Jünger M, Häfner HM, Zuder D, Hahn M, Rassner G. Computerunterstützte In-vivo-Messungen des Anpressdruckes von Kompressionsstrümpfen mit einem Mikrosondenmeßsystem. *Phlebol* 1997; 26: 80 – 86
- ²⁹ Jünger M, Maichle A, Klyscz T, Häfner HN, Hahn M, Rassner G. Dynamische In-vivo-Anpreßdruckmessung zur Qualitätskontrolle der Kompressionsstrümpfe. *Hautarzt* 1997; 48: 471 – 476
- ³⁰ Jünger M. Assessing the effect of medical compression. In: Gardon-Mollard C, Ramelet AA (Hrsg). *Compression Therapy*. Masson-Verlag, 1999: 79 – 84
- ³¹ Häfner J, Botonakis I, Burg G. A Comparison of multilayer bandage systems during rest, exercise and over 2 days of wear time. *Arch Dermatol* 2000; 136: 857 – 863
- ³² Scriven JM, Taylor LE, Wood AJ, Bell PRF, Naylor AR, London NJM. A prospective randomised trial of four-layer versus short stretch compression bandages for the treatment of venous leg ulcers. *Ann R Coll Surg Engl* 1998; 80: 215 – 220
- ³³ Ucat A, König M, Vanscheidt W, Münter KC. Short-stretch versus multilayer compression for venous leg ulcers: a comparison of healing rates. *Journal of wound care* 2003; 12: 139 – 143
- ³⁴ Häfner HM, Vollert B, Schlez A, Jünger M. Kompressionsstrumpf zur Behandlung des venösen Ulcus cruris. *Hautarzt* 2000; 51: 925 – 930
- ³⁵ Häfner HM, Eichner M, . Klinische Überprüfung des Anpressdrucks unterschiedlicher Konfektionsgrößen des zirkulären Kompressionsfertigverbands Tubulcus®. *Phlebologie* 2002; 31: 108 – 111
- ³⁶ Jünger M, Häfner HM. Interface pressure under a ready made compression stocking developed for the treatment of venous ulcers over a period of six weeks. *VASA* 2003; 32: 87 – 90
- ³⁷ Häfner HM, Jünger M. Hämodynamische Effekte von medizinischen Kompressionsstrümpfen unterschiedlichen Materials in Bezug auf den Arbeitsdruck in vivo. *Orthopädie-Technik* 2000; 11: 976 – 984
- ³⁸ Häfner HM, Piche E, Jünger M. The ratio of working pressure to resting pressure under compression stockings: its significance for the improvement of venous perfusion in the legs. *Phlebologie* 2001; 30: 88 – 93
- ³⁹ Vanscheidt W, Heidrich H, Jünger M, Rabe E. Guidelines for testing drugs for chronic venous insufficiency. *Vasa* 2000; 29: 274 – 278
- ⁴⁰ Jünger M, Steins A, Zuder D, Klyscz T. Physikalische Therapie bei Venenerkrankungen. *Vasa* 1998; 27: 73 – 79
- ⁴¹ Gallenkemper G, Bulling B-J, Kahle B, Klüken N, Lehnert W, Rabe E, Schwahn-Schreiber Chr. Leitlinien zur Diagnostik und Therapie des Ulcus cruris venosum *Phlebol* 1996; 25: 254 – 258
- ⁴² Langer C, Fischer R, Fratila A, Kaufmann R, Kluess HG, Lill G, Salzmann G, Schimmelpfennig L. Leitlinien zur operativen Behandlung von Venenkrankheiten. *Phlebologie* 1998; 27: 65 – 69
- ⁴³ Hach W, Nestle HW. Operative Therapie der Venenkrankheiten. In: E. Rabe (Hrsg). „Grundlagen der Phlebologie“. Köln: Viavital-Verlag, 2003
- ⁴⁴ Hach W, Girth E, Lechner W. Einteilung der Stammvarikose der Vena saphena magna in vier Stadien. *Phlebol Proktol* 1977; 6: 116 – 123
- ⁴⁵ Hach W, Hach-Wunderle V. Die Rezirkulationskreise der primären Varikose. Berlin, Heidelberg, New York: Springer Verlag, 1994: 26 – 54
- ⁴⁶ Hach W, Schirmers U, Becker L. Veränderungen der tiefen Leitvenen bei der Stammvarikose der Vena saphena magna. In: Müller-Wiefel H (Hrsg). *Mikrozirkulation und Blutregulation*. Baden-Baden, Köln, New York: Witzstrock, 1980: 468 – 470
- ⁴⁷ Hach W. Die Erhaltung eines transplantationswürdigen Segments bei der partiellen Saphenaresektion als Operation der Stammvarikose. *Phlebol Proktol* 1981; 10: 171 – 173
- ⁴⁸ Goldman MP. Closure of the greater saphenous vein with endoluminal radiofrequency thermal heating of the vein wall in combination with ambulatory phlebectomy: preliminary 6-month follow-up. *Dermatol Surg* 2000; 26: 452 – 456
- ⁴⁹ Proebstle TM, Lehr HA, Kargl A, Espinola-Klein C, Rother W, Bethge S, Knop J. Endovenous treatment of the greater saphenous vein with a 940nm diode-laser: thrombotic occlusion after endoluminal thermal damage by laser-generated steam bubbles. *J Vasc Surg* 2002; 35: 729 – 736
- ⁵⁰ Navarro L, Min RJ, Bone C. Endovenous Laser: A new minimally invasive method of treatment of varicose veins – preliminary observations using an 810nm diode laser. *Dermatol Surg* 2001; 27: 117 – 122
- ⁵¹ Min RJ, Zimmet SE, Isaacs MN, Forrestal MD. Endovenous laser treatment of the incompetent greater saphenous vein. *J Vas Interv Radiol* 2001; 12: 1167 – 1171
- ⁵² Proebstle TM, Gül D, Lehr HA, Kargl A, Knop J. Infrequent early recanalisation of the greater saphenous vein after endogenous laser treatment. *J Vasc Surg* 2003; 38: 511 – 516
- ⁵³ Proebstle TM, Krummenauer F, Gül D, Knop J. Non-occlusion and early reopening of the great saphenous vein after endovenous laser treatment is fluence dependent. *Dermatol Surg* 2004; 30: 174 – 178
- ⁵⁴ Gerard JL, Desgranges P, Becquemin JP et al. Feasibility of ambulatory endovenous laser for the treatment of greater saphenous varicose veins: one-month outcome in a series of 20 outpatients. *J Mal Vas* 2002; 27: 222 – 225
- ⁵⁵ Mendoza E. Die Operation der Krosse der Vena saphena magna mit der CHIVA-Methode. *Vasomed* 2004; 2: 46 – 48
- ⁵⁶ Rabe E, Pannier-Fischer F, Gerlach H, Breu FX, Guggenbichler S, Zabel M. Leitlinien zur Sklerosierungsbehandlung der Varikose In: E. Rabe (Hrsg). *Grundlagen der Phlebologie* Köln: Viavital-Verlag, 2003
- ⁵⁷ Schadeck M. Duplex-kontrollierte Sklerosierungsbehandlung der Vena saphena magna. *Phlebol* 1996; 25: 78 – 82
- ⁵⁸ Schmeller W, Roszinskis S.. Shave-Therapie zur operativen Behandlung persistierender venöser Ulzera mit großflächiger Dermatoliposklerose. *Hautarzt* 1996; 47: 676 – 681