

Operative Verfahren auf dem Rückzug

# Kathetertechniken zur Therapie der Herzinsuffizienz

H. Sievert, A. Römer, H.-J. Gilfrich

CardioVasculäres Centrum Frankfurt, Innere Medizin I (Kardiologie/Angiologie/Intensivmedizin), Sankt Katharinen Krankenhaus, Frankfurt/Main  
(Leiter: Prof. Dr. H. Sievert)

klinikarzt 2004; 33 (3): 62–67

*In den letzten Jahren wurden in der Katheterbehandlung nicht nur bei der koronaren Herzkrankheit, sondern auch bei vielen anderen Erkrankungen, die zu einer Herzinsuffizienz führen, erhebliche Fortschritte erzielt. Die größte Bedeutung hat momentan sicherlich die Ballondilatation der Koronararterien, es können aber auch stenosierte Herzklappen aufgedehnt werden. Gute Akut- und Langzeitergebnisse werden mit der Dilatation von Pulmonalstenosen erreicht – ein risikoarmes Verfahren. Dies gilt auch für die Dilatation der angeborenen Aortenstenose. Werden verkalkte Aortenstenosen dilatiert, sind Rezidive relativ häufig, sodass wiederholte Eingriffe erforderlich sind. Hier wird in Zukunft die kathetergesteuerte Implantation von Herzklappen eine neue Perspektive eröffnen. Die Akut- und Langzeitergebnisse der Mitralklappendilatation sind mit denen der operativen Kommissurotomie zu vergleichen. Sind bestimmte morphologische Kriterien der Klappen gegeben, ist wegen der geringeren Invasivität die Dilatation der Operation vorzuziehen. Shuntvitien werden heute wenn irgend möglich primär kathetertechnisch behandelt. Bei der Aortenisthmusstenose kann in den meisten Fällen eine Dilatation und/oder eine Stentimplantation erfolgen. In naher Zukunft wird auch die kathetertechnische Behandlung der Mitralinuffizienz möglich sein.*

**D**ie erste Katheteruntersuchung des Herzens hat Forssmann im Jahr 1929 im Selbstversuch durchgeführt. Bereits er erkannte, dass der Herzkatheter nicht nur ein diagnostisches, sondern auch ein therapeutisches Instrument sein kann. Die größte Bedeutung hat dabei sicherlich die Ballondilatation der Koronararterien (PTCA) erlangt. Doch es wurden zahlreiche andere Kathetertechniken entwickelt, mit denen die Ursachen oder die Folgen einer Herzinsuffizienz behandelt werden können.

DeRubeo-Alvarez berichtete 1950 über einen Katheter, mit dem er versuchte, Inzisionen in stenosierte Pulmonal- und Trikuspidalklappen

vorzunehmen (87). Dieses Verfahren konnte sich jedoch nicht durchsetzen. 1964 wurden erstmals arteriosklerotisch verschlossene periphere Gefäße mittels Kathetertechnik rekanalisiert (22). Die erste Ballondilatation stenosierter Herzkranzgefäße führte Grüntzig erst viele Jahre später durch, nämlich 1977 (38). In den 80er Jahren folgten die ersten Ballondilatationen stenosierter Herzklappen (6, 19, 20, 44, 46, 50, 51, 88, 101–108). Diese Eingriffe werden als Valvuloplastik bezeichnet. Ebenfalls in den 60er und 70er, vor allem aber den 80er Jahren wurden Techniken zum Katheterverschluss von Shuntvitien entwickelt. Diese betrafen zunächst nur den Ductus Botalli und

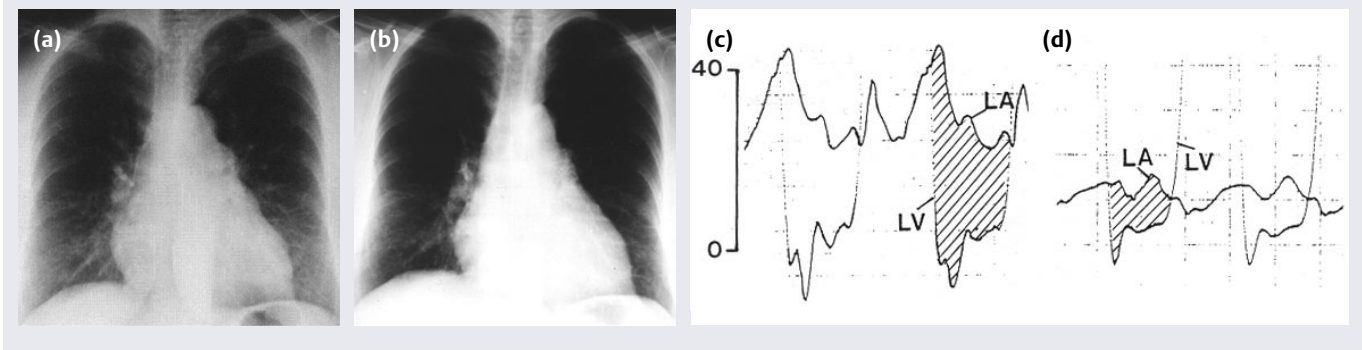
den Vorhofseptumdefekt, seit den 90er Jahren auch den Ventrikelseptumdefekt. Schließlich wurden in den letzten Jahren Techniken entwickelt, mit denen paravalvuläre Lecks verschlossen oder sogar Herzklappen perkutan implantiert werden können.

## ■ Valvuloplastik

Im Prinzip sind alle vier Herzklappen einer Ballondilatation zugänglich. Die Dilatation der Trikuspidalklappe wird jedoch wegen der Seltenheit der Trikuspidalstenose nur selten durchgeführt.

## ■ Pulmonalstenose

Unbehandelt führt eine schwere Pulmonalstenose im höheren Lebensalter zur Rechtsherzinsuffizienz. Die erste Ballondilatation einer Pulmonalklappe wurde 1982 bei einem Kind durchgeführt (46). In den letzten Jahren haben zumindest spezialisierte Zentren die operative Valvulotomie zugunsten der transluminalen Ballondilatation aufgegeben bzw. nur noch dann angewandt, wenn der Kathetereingriff erfolglos verlief. Im Erwachsenenalter ist eine Valvuloplastik in fast allen Fällen möglich, da die Klappenbeweglichkeit in der Regel erhalten ist. Ausgesprochen dysplastische Klappen sind im Erwachsenenalter selten.

**Abb. 1** Herzinsuffizienz bei Mitralklappenstenose, vor und nach Dilatation

Typische Mitralkonfiguration des Herzens mit deutlicher Lungenstauung (a), die sich nach Ballondilatation der Mitralklappe weitgehend zurückbildet (b). Vor der Mitralklappendilatation betrug der Druckgradient an der Klappe enddiastolisch 20 (c), nach der Ballondilatation nur noch 5 mmHg (d)

Der Ballonkatheter wird in Lokalanästhesie über eine Femoralvene eingeführt. Sein Durchmesser im gefülltem Zustand soll dem Durchmesser des Pulmonalklappenringes entsprechen oder allenfalls geringfügig (20–30%) größer sein. Wird der Ballon rasch gefüllt und entleert, bleibt die kurzzeitige Unterbrechung des Kreislaufs ohne Folgen.

In nahezu allen Fällen ist es möglich, den Druckgradienten ausreichend zu senken. Dies ist dann der Fall, wenn er nach dem Eingriff weniger als 50 mmHg beträgt und somit die verbliebene Reststenose keine Operationsindikation mehr darstellt. In der Regel ist jedoch der Restgradient deutlich niedriger. Systematische Nachuntersuchungen haben gezeigt, dass in vielen Fällen im weiteren Verlauf – wohl durch Rückbildung einer subvalvulären Myokardhypertrophie – der Druckgradient noch weiter abnimmt (103). Ein Wiederanstieg des Gradienten im Sinne einer Rezidivstenose ist extrem selten.

### ■ Aortenstenose

Ursprünglich wurde angenommen, dass die valvuläre Aortenstenose in der Mehrzahl der Fälle Folge eines rheumatischen Fiebers sei. Aus verschiedenen pathologischen und angiografischen Untersuchungen kann jedoch geschlossen werden, dass die Mehrzahl der isolierten Aortenstenosen meist primär angeboren bzw. auf eine angeborene Fehlbildung der Klappe zurückzuführen ist. Dabei handelt es sich überwiegend um bikuspidale oder

unikuspidale Klappen, die sekundär verkalken können. Die Patienten werden meist im Kindesalter oder als junge Erwachsene symptomatisch. Postrheumatische Aortenstenosen manifestieren sich dagegen erst im mittleren Lebensalter.

Von diesen beiden Formen ist die so genannte senile Form der Aortenstenose zu unterscheiden. Sie manifestiert sich fast ausschließlich im hohen Lebensalter. Dabei verkalken die Klappensegel der normal trikuspid angelegten Klappen basisnah, die Kommissuren sind in der Regel offen. Die Obstruktion ist in diesen Fällen Folge einer eingeschränkten Beweglichkeit der Klappensegel. Sind jedoch die Klappensegel erst einmal verkalkt, lassen sich die drei verschiedenen Formen der Aortenstenose klinisch und häufig auch pathologisch-anatomisch meist nicht mehr differenzieren.

Klinische Symptome treten typischerweise erst spät im Krankheitsverlauf auf. Dyspnoe, Stenokardien und Synkopen gelten als Hinweis auf eine höhergradige Stenose. Unter Umständen kann es sehr rasch zur kardialen Dekompensation oder zum plötzlichen Herzversagen kommen. Deshalb besteht bei symptomatischen Patienten oder bei Patienten mit hohem Druckgradienten in Ruhe oder bei Belastung eine Indikation zur operativen Therapie.

Bei der angeborenen, nicht verkalkten Aortenstenose im Kindesalter wird dabei ein klappenerhaltender Eingriff angestrebt. Wenn es möglich ist, erfolgt eine Inzision im

Bereich der Kommissuren. Bei erworbenen bzw. bei verkalkten Aortenstenosen kommt jedoch nur ein operativer Klappenersatz in Betracht. Nach günstigen Erfahrungen mit der transfemorale Valvuloplastik bei Pulmonalstenosen wurden auch stenosierte Aortenklappen mit einem Ballonkatheter erweitert – zunächst nur bei nicht verkalkten (51, 87, 100, 106), später auch bei verkalkten Klappen (19, 20, 104).

Aus anatomischen Gründen ist die Aortenklappe der Ballondilatation weniger gut zugänglich als die Pulmonalklappe. Dennoch ist bei nahezu allen Patienten eine Dilatation möglich. In den meisten Fällen lässt sich der Druckgradient durch den Eingriff auf unter 50 mmHg senken. Wie auch bei der Pulmonalklappendilatation wird die kurzzeitige Kreislaufunterbrechung während der Balloninsufflation gut toleriert. Dagegen kommt es – anders als bei der Pulmonalklappendilatation – gelegentlich zu einer hämodynamisch bedeutsamen Klappeninsuffizienz. Vor allem bei älteren Patienten wurden Komplikationen wie schwere Rhythmusstörungen, Herzversagen und apoplektische Insulte beschrieben (20, 101).

Nachuntersuchungen haben ergeben, dass bei der Dilatation von nicht verkalkten Aortenklappen die Langzeitergebnisse ausgezeichnet und denen bei der Dilatation von Pulmonalklappen vergleichbar sind. Rezidivstenosen sind relativ selten (87, 106). Ganz anders sind die Langzeitergebnisse bei verkalkten Klap-

pen. Hier kommt es in einem hohen Prozentsatz, wenn nicht gar bei allen Patienten, innerhalb von einigen Monaten bis Jahren zu einer Wiedereinengung der Klappe (29, 71, 88, 101, 108). Dementsprechend ist auch die symptomatische Besserung nicht von Dauer.

Verschiedene Untersuchungen haben gezeigt, dass auch im hohen Lebensalter die Akut- und Langzeitergebnisse des operativen Aortenklappenersatzes günstiger sind als früher angenommen. Daher wurden Ballondilatationen von verkalkten Aortenklappen kaum noch durchgeführt. Erst in jüngster Zeit wird die Indikation wieder öfter gestellt. Denn einerseits hat sich gezeigt, dass der Eingriff relativ gefahrlos wiederholt werden kann, andererseits besteht demnächst mit dem kathetergesteuerten Klappenersatz eine langfristige Perspektive, da es möglich geworden ist, in einem Stent montierte Bioklappen in Aorten- oder Pulmonalisposition kathetertechnisch zu implantieren (11, 25). Derzeit ist das Verfahren auf inoperable Patienten beschränkt. Insbesondere für ältere Patienten mit einem Aortenvitium, bei denen die alleinige Ballondilatation zwar zu guten Akutergebnissen, jedoch zu unbefriedigenden Langzeitergebnissen geführt hat, eröffnet sich mit diesem Verfahren eine Therapiealternative.

#### ■ Mitralstenose

Die valvuläre Mitralstenose ist in aller Regel ein erworbener Klappenfehler. Sie ist fast immer Folge einer rheumatischen Endokarditis. Die sehr

seltenen angeborenen Mitralstenosen werden im Kindesalter diagnostiziert und spielen zahlenmäßig keine Rolle.

Die am häufigsten angewandte operative Behandlungsmethode ist der Ersatz der Mitralklappe durch eine Kunststoff- oder eine Bioprotthese. Bei noch gut beweglicher und nicht oder nur geringfügig verkalkter Klappe, kommt auch eine operative Kommissurotomie in Betracht. Zu unterscheiden ist dabei die offene von der geschlossenen Kommissurotomie.

Bei der ersteren wird die Klappe im Herz-Kreislaufstillstand vom linken Vorhof aus dargestellt. Verwachsene Kommissuren können dann unter Sicht mit einem Skalpell eröffnet werden. Bei der geschlossenen Kommissurotomie erweitert der Operateur am schlagenden Herzen die Klappe entweder vom Vorhof aus mithilfe seines Fingers oder transventrikulär mit einem Dilatator (Tubbs-Dilatator). Der Vorteil gegenüber der offenen Kommissurotomie besteht darin, dass keine Herz-Lungenmaschine erforderlich ist.

Die erste Ballondilatation der Mitralstenose erfolgte bereits im Jahr 1982 (44). Das Verfahren hat jedoch – anders als die Dilatation von Aorten- und Pulmonalklappen – zunächst aufgrund von technischen Schwierigkeiten der Methode keine große Verbreitung gefunden. Zudem waren genügend große Ballonkatheter nur begrenzt verfügbar. Inzwischen sind diese Probleme gelöst, in spezialisierten Zentren ist die Mitralklappendilatation ein etabliertes Verfahren (Abb. 1).

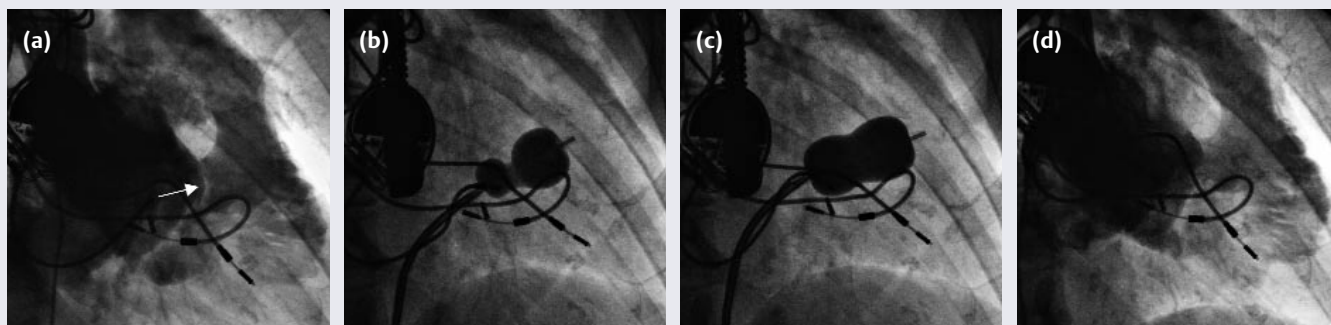
Der Ballonkatheter kann sowohl antegrad (44, 102) vom linken Vorhof her (nach transeptaler Punktion) als auch retrograd (6, 107) vom linken Ventrikel her in die Mitralklappe eingeführt werden. In letzter Zeit hat sich das antegrade Vorgehen weit gehend durchgesetzt. Insbesondere in Entwicklungsländern wird häufig ein anderes Instrument verwendet, welches im Prinzip einem chirurgischen Tubbs-Dilatator entspricht (18).

Mithilfe der Ballondilatation kann die Öffnungsfläche der Mitralklappe im Durchschnitt von 1 cm<sup>2</sup> auf 1,8–2,2 cm<sup>2</sup> vergrößert werden. Dadurch nimmt der Druck in der Pulmonalarterie sofort um 10–25% ab (82). Dementsprechend bessern sich auch die klinischen Symptome der Herzinsuffizienz. Darüber hinaus kommt es häufig innerhalb einiger Wochen bis Monate zu einer weiteren Rückbildung der pulmonalen Hypertonie.

Komplikationen sind mit den heute zur Verfügung stehenden Ballonkathetern sehr selten (69). Im Einzelfall (in etwa 2–3% der Fälle) kann es jedoch zu einer bedeutsamen Mitralklappeninsuffizienz kommen, die eine operative Korrektur erforderlich machen kann. Die Gefahr thromboembolischer Komplikationen ist ebenfalls sehr gering, wenn Thromben im linken Vorhof echokardiografisch ausgeschlossen wurden.

Die bisher vorliegenden Nachuntersuchungen haben gezeigt, dass es – wie auch bei der operativen Kommissurotomie – im Langzeitverlauf

**Abb. 2** Trikuspidalklappendilatation



Vor dem Eingriff (a) ist ein deutliches „Doming“ der Trikuspidalklappe zu sehen (→). Zu Beginn der Ballonfüllung ist eine deutliche Kerbe zu erkennen (b), die dann nahezu vollständig verschwindet (c). Nach Dilatation öffnet sich die Trikuspidalklappe gut (d)

bei ungefähr 20–40% der Patienten zu einer Restenose kommt (30). In der Regel kann in einem solchen Fall nochmals eine Ballondilatation erfolgen. Insgesamt sind die Ergebnisse der Ballondilatation mit denen der operativen Kommissurotomie zu vergleichen (3, 9, 81), weshalb heute bei nicht verkalkten Klappensegeln primär eine Ballondilatation durchgeführt werden sollte.

■ **Trikuspidalklappendilatation**

Trikuspidalklappenstenosen sind sehr selten und dementsprechend selten wird auch eine Dilatation durchgeführt. Abbildung 2 zeigt ein Beispiel. Vor der Dilatation ist deutlich ein „Doming“ der Klappe zu erkennen.

■ **Aortenisthmusstenose**

Die Aortenisthmusstenose hat eine wesentlich ungünstigere Prognose als meist angenommen. 50% der Patienten versterben vor dem 40. Lebensjahr, etwa zwei Drittel der Überlebenden leiden im 40. Lebensjahr unter Symptomen – häufig im Sinne einer Herzinsuffizienz – und im Alter von 60 Jahren sind 90% der Betroffenen symptomatisch (16, 67).

Erste Berichte über die Ballondilatation der Aortenisthmusstenose (Abb. 6) wurden in den 80er Jahren publiziert (2, 14, 17, 52, 98, 99). Die Ergebnisse waren sehr gut, die von vielen prognostizierten Komplikationen wie etwa die Ruptur der Aorta traten nicht oder nur extrem selten ein. Allerdings scheinen die Ergebnisse vom Alter abzuhängen: Fletcher et al berichteten über 92 Patienten im Alter von drei Tagen bis 29 Jahren. Die Akuterfolgsrate betrug 91%, nach zwölf bis 117 Monaten waren noch 77% der Patienten normotensiv. Während jedoch 88% der über sieben Monate alten Patienten keiner weiteren Therapie bedurften, war bei 77% der jüngeren Kinder eine erneute Intervention erforderlich (31). Rezidivstenosen sind also vor allem ein Problem bei Neugeborenen und weniger bei älteren Kindern und Erwachsenen.

Diese und andere Untersuchungen zeigten aber auch, dass wie bei der Operation im Langzeitverlauf Aneurysmen im Dilatationsbereich

entstehen können, und zwar in einer Häufigkeit von 2–7% (63). Über die Langzeitergebnisse speziell bei Erwachsenen berichteten Fawzy et al (27): Der Druckgradient wurde akut von im Mittel 69 auf 12 mmHg reduziert, ein Rezidiv trat nur in 7% und ein Aneurysma in 2% der Fälle auf. Diese Ergebnisse entsprechen denen der Literatur und unseren eigenen Daten (28, 55, 56, 119, 124).


Seit Mitte der 90er Jahre wurden auch Stents im Aortenisthmus implantiert. Man hoffte, dadurch zum einen die Entwicklung von Rezidivstenosen, aber auch von Aneurysmen verhindern zu können (85). Offensichtlich führt die Stentimplantation zu einer deutlicheren Reduktion des Druckgradienten, sie kann jedoch auch zu zusätzlichen Komplikationen führen. Doch die bisher vorliegenden Ergebnisse lassen eine Beurteilung, ob Aneurysmen seltener entstehen, nicht zu (1, 15, 24, 54, 117, 125).

Bei der Operation beträgt das Risiko eines Aneurysmas zwischen 4 und 14% (23, 47, 48, 69, 72, 117, 123). Anders als bei der Operation besteht bei der Dilatation jedoch kein nennenswertes Risiko einer Querschnittslähmung. Insgesamt sind die Ergebnisse der Dilatation (mit oder ohne Stent) so gut, dass wir heute eine operative Korrektur nur erwägen, wenn eine Dilatation bereits erfolglos war.

■ **Shuntvitien Ductus Botalli**

Der Ductus Botalli gehört mit einer Inzidenz von 1,2:1000 zu den häufigen angeborenen Herzfehlern.

**Abb. 3 Amplatzer ASD Okkluder**

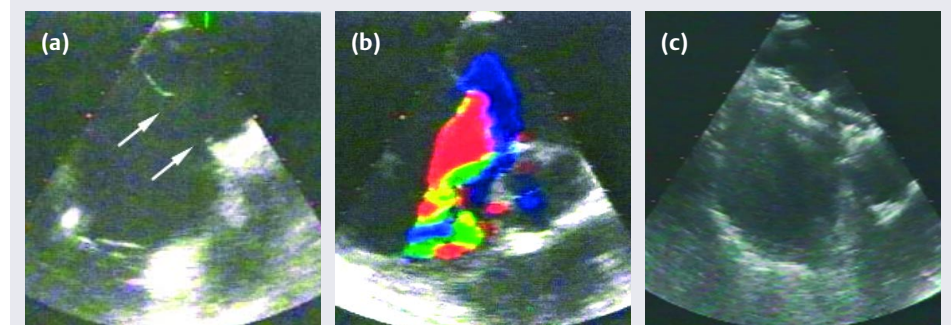


Dieser Okkluder besteht aus einem Nitinoldrahtgeflecht, das mit Dacron-Patches gefüllt ist. Der Durchmesser des zentralen Verbindungssteges (→) wird so gewählt, dass er dem Durchmesser des Vorhofseptumdefekts entspricht

Neben dem Risiko einer Endokarditis droht die Entwicklung sowohl einer Links- als auch einer Rechtsherzinsuffizienz. Die durchschnittliche Lebenserwartung beträgt 50 Jahre.

Schon 1967, also zehn Jahre vor der ersten perkutanen Koronarintervention, berichtete Porstmann über den ersten Katheterverschluss eines Ductus Botalli mit einem Ivalon-Stöpsel (74). Nachteil dieses Verfahrens war vor allem, dass eine sehr große arterielle Einführschleuse verwendet werden musste. Besonders in den 80er Jahren wurden daher zahlreiche alternative Techniken entwickelt (4, 5, 13, 26, 33, 36, 57, 59, 66, 77, 97, 110–113, 121). Durchgesetzt haben sich heute Coils für kleinere Ductus und der Amplatzer PDA

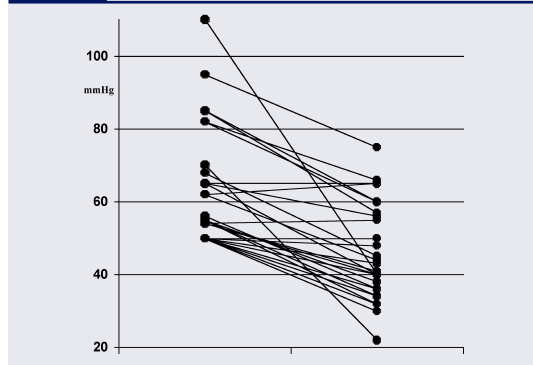
**Abb. 4 Katheterverschluss eines großen Vorhofseptumdefekts**



Die Pfeile markieren den Vorhofseptumdefekt (a), der dann mithilfe eines Katheters verschlossen wird (b). (c) zeigt das Ergebnis des Eingriffs

Dieses Dokument wurde zum persönlichen Gebrauch heruntergeladen. Vervielfältigung nur mit Zustimmung des Verlages.

**Abb. 5** Abnahme des Pulmonalarterien-druckes



Bei Patienten mit pulmonaler Hypertonie kommt es nach dem Verschluss des Vorhofseptumdefektes zu einer Abnahme des Druckes in der Pulmonalarterie

Okkluder (41) bei größeren Ductus, also in der Regel bei Erwachsenen. Der operative Ductus-Verschluss ist heute, wenn nicht ganz besondere Umstände vorliegen, obsolet.

**Vorhofseptumdefekt**

Auch beim Vorhofseptumdefekt handelt es sich um ein häufiges angeborenes Vitium (Inzidenz etwa 1:1000), das jedoch oft erst im Erwachsenenalter diagnostiziert wird. Es drohen die Entwicklung einer pulmonalen Hypertonie und insbesondere einer Rechtsherzinsuffizienz. Die Lebenserwartung beträgt (bei großer Streuung) im Mittel 40 Jahre. Operativ wird der Vorhofseptumdefekt entweder durch einen Patch (Perikard oder Dacron) oder durch eine Direktnaht verschlossen. Technisch gesehen handelt es sich um eine der einfachsten Herzoperationen. Dennoch ist bei Erwachse-

nen die Letalität der Operation mit 0,5–1% nicht ganz zu vernachlässigen (32, 42, 73, 90, 122), andere Komplikationen bei Erwachsenen sind zerebrale Insulte mit einer Häufigkeit von 0,5–2% (32, 39, 42, 75, 89, 114, 122) und Restshunts in 7–29% der Fälle (34, 37, 91).

1974 wurden erste tierexperimentelle Versuche eines katheter-technischen Verschlusses publiziert (47). Zwei Jahre später verlief der erste Eingriff bei einer 17-jährigen Patientin erfolgreich. Aus verschiedenen Gründen wurde das Verfahren nur bei fünf Patienten angewandt – die Langzeitergebnisse dieser Patienten waren jedoch exzellent (63). Bemerkenswerterweise geriet das Verfahren nach diesen ersten erfolgreichen Eingriffen in Vergessenheit und wurde erst in den 80er und 90er Jahren von Rashkind und Lock wieder aufgegriffen (63, 78). Es folgten zahlreiche Okkludertypen, mit denen Erfolgsraten von 70–90% erzielt wurden (8, 21, 53, 58, 78, 79, 84, 92–96). Die Eingriffe waren jedoch oft kompliziert und langwierig.

Heute hat sich – zumindest bei großen Defekten bzw. bei Erwachsenen – der Amplatzer-Okkluder durchgesetzt. Er besteht wie der Amplatzer Ductus Okkluder aus einem Nitinol-Drahtgeflecht mit einem inneren Dacron-Patch (Abb. 3). Zwei Scheiben (links- und rechtsatrial) sind durch einen Steg verbunden, dessen Durchmesser dem Durchmesser des Vorhofseptumdefektes entsprechen sollte. Dadurch zentriert sich der Okkluder automatisch im Defekt.

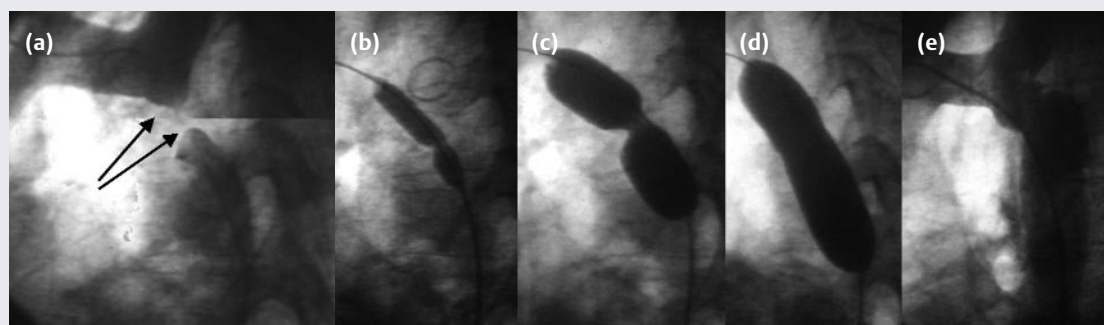
Der Okkluder wird unter echokardiografischer Kontrolle transvenös über eine Schleuse eingeführt und kann Vorhofseptumdefekte mit einem Durchmesser bis zu 36 mm verschließen. Wir haben ihn inzwischen bei mehr als 300 Patienten ohne schwer wiegende Komplikationen eingesetzt, unsere Erfolgsrate lag bei 99%. Bei Patienten mit pulmonaler Hypertonie nimmt in aller Regel innerhalb einiger Monate der Blutdruck deutlich ab (Abb. 5), entsprechend bessert sich auch die Herzinsuffizienz.

Heute ist der Katheterverschluss ein Routineverfahren bei allen Vorhofseptumdefekten vom Sekundum-Typ. Voraussetzungen sind ein Durchmesser von maximal 40 mm und ein Septumrand von mindestens 3–5 mm kranial, posterior und inferior. Anterior (also hinter der Aortenwurzel) ist ein Septumrand dagegen nicht unbedingt erforderlich.

**Ventrikelseptumdefekt**

Der Ventrikelseptumdefekt führt sowohl zu einer Linksherzinsuffizienz als auch sekundär – nach der Entwicklung einer pulmonalen Hypertonie – zu einer Rechtsherzinsuffizienz. Darüber hinaus besteht ein Endokarditisrisiko. Im Wesentlichen sind dabei muskuläre von membranösen bzw. perimembranösen Defekten zu unterscheiden. Eine Sondergruppe sind die Ventrikelseptumdefekte, die nach einem Myokardinfarkt entstehen können (Ventrikelseptum-Ruptur). Je nach Lokalisation des Defektes ist die operative Korrektur nicht immer einfach und Restshunts sind nicht selten.

**Abb. 6** Aortenisthmusstenose



Verschluss der Aorta im Bereich des Aortenisthmus. Nach Laserrekanalisation stufenweise Dilatation (b–d). Die Kontrollangiografie zeigt keine Reststenose (e)

Bereits 1971 wurden erste tierexperimentelle Versuche eines interventionellen Verschlusses publiziert. Verwendet wurde ein scheibenförmiger Ballon, mit dem ein passagerer Verschluss zur Überbrückung der Zeit bis zur Operation angestrebt wurde (64). Erste Versuche beim Menschen, einen Ventrikelseptumdefekt permanent zu verschließen, erfolgten mithilfe von Okkludern, die ursprünglich für den Vorhofseptumdefekt oder den Ductus Botalli entwickelt wurden (12, 60, 72, 83). Relativ gute Ergebnisse konnte dabei der so genannte CardioSEAL-Okkluder erzielen (60), speziell für perimembranöse Defekte wurde eine Nitinol-Spirale entwickelt (109).

Am häufigsten wird jedoch heute auch in dieser Indikation ein von Kurt Amplatz entwickelter Okkluder aus einem Nitinol-Draht-Geflecht mit Dacron-Patches verwendet (40, 116). Zudem stehen spezielle Okkluder für perimembranöse Defekte zur Verfügung, die auch Ventrikelseptumdefekte unmittelbar unterhalb der Aortenklappe verschließen können (7). Sowohl bei muskulären als auch bei perimembranösen Defekten ist der Katheterverschluss inzwischen zur Routine geworden.

Auch Ventrikelseptumdefekte, die infolge eines Myokardinfarktes entstanden sind, können kathetertechnisch verschlossen werden. Die operative Therapie dieser oft schwer kranken Patienten ist insbesondere im Akutstadium mit einer hohen Letalität belastet.

### ■ Paravalvuläre Lecks

Nach chirurgischer Implantation einer Herzklappe kommt es, insbesondere im Rahmen einer Endokarditis, in etwa 5% der Fälle zu einem Ausriss einer oder mehrerer Nähte und damit zu einem paravalvulären Leck (80). Kleine Lecks führen zu einer Hämolyse, größere zur Klappeninsuffizienz und somit zur Herzinsuffizienz (35).

Zum Verschluss dieser Lecks mithilfe eines Katheters muss zunächst der Defekt sondiert werden. Dies kann sowohl retrograd über die Femoralarterie als auch antegrad nach transseptaler Punktion erfolgen (Abb. 7). Die Größe des Defektes wird angiografisch und echokardio-

grafisch (transösophageale Echokardiografie) und eventuell mithilfe eines Ballonkatheters gemessen. Dann wird über eine lange Schleuse ein Okkluder, heute meist ein Amplatz-Okkluder oder auch ein CardioSEAL-STARflex-Okkluder, eingeführt (43). Da paravalvuläre Lecks häufig sichelförmig sind, kann der Defekt oft nicht vollständig verschlossen werden. In der Regel wird jedoch die Insuffizienz trotzdem ausreichend gemildert. Neuere, sichelförmige Okkluder werden derzeit entwickelt.

### ■ Andere Shunts/Fisteln

Zahlreiche andere seltenere Erkrankungen, die zu einer Herzinsuffizienz führen können, sind heute ebenfalls kathetertechnisch zu behandeln. Beispielhaft seien hier nur periphere arteriovenöse Fisteln, pulmonale arteriovenöse Fisteln und das rupturierte Sinus-valsava-Aneurysma genannt.

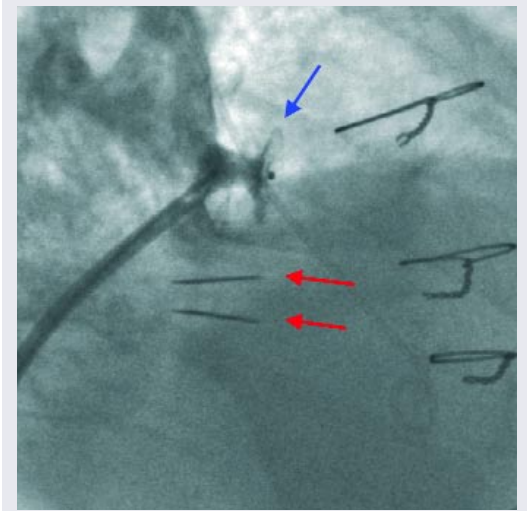
### ■ Mitralklappeninsuffizienz

Neuerdings ist es möglich, die Mitralklappeninsuffizienz nichtoperativ zu behandeln, indem die beiden Klappensegel mit einem Clip zusammengefasst werden. Bei einer anderen Technik wird der Mitralklappenring zusammengezogen, indem ein Ring in den Koronarvenensinus eingefügt wird (10).

### Operative Methods on Withdrawal – Catheterization Procedures for Heart Failure Therapy

*Cardiac catheterization is not only a diagnostic but also an interventional therapeutic tool. Mainly used for treating coronary stenosis, cardiac catheterization can also be performed for therapeutic dilatation of calcified stenotic heart valves. The short- as well as the long-term results of dilatation in pulmonary valve stenosis are good, and can be done with low risk, as in congenital aortic valve stenosis. Recurrence of stenosis is common in dilatation of calcified aortic valves. Thus, repeated procedures are necessary. The development of catheter-based implantation of heart valves promises favorable prospects for the near future. Short- and long-term results of mitral valve dilatation are similar to surgical commissuro-*

**Abb. 7** Katheterverschluss eines paravalvulären Lecks der Mitralklappe



Die Abbildung zeigt eine Szene während der Ventrikeldiastole, die beiden Flügel der Kunstklappe sind geöffnet (rote Pfeile). Der Okkluder (blauer Pfeil) ist im paravalvulären Leck platziert, durch die Einführschleuse wird Kontrastmittel injiziert

*tomy. If special morphologic criteria are present, the interventional therapy is preferred because it is less invasive. Today, in atrial septum and ventricular septum defects, cardiac catheterization techniques are first-line therapy. In aortic coarctation, dilatation with or without stent implantation can be performed in most cases. The near future will bring catheterization techniques for treatment of mitral regurgitation. In summary, much progress has been made not only in coronary interventional therapy but also in many other diseases which are associated with heart failure.*

### Key Words

dilatation – pulmonary stenosis – aortic stenosis – mitral valve stenosis – shunt vitium

Literatur bei der Redaktion / im Internet unter [www.klinikarzt.info](http://www.klinikarzt.info)

### Anschrift für die Verfasser

Prof. Dr. H. Sievert  
CardioVasculäres Centrum Frankfurt  
Sankt Katharinen Krankenhaus  
Seckbacher Landstr. 65  
60389 Frankfurt