

Die richtige Option wählen

Operation, Radio-, Chemo- oder Kombinationstherapie beim Zervixkarzinom?

G. Hänsgen¹, R. Souchon²¹ Universitätsklinik für Strahlentherapie der Martin-Luther-Universität Halle (Direktor: Prof. Dr. J. Dunst),² Strahlenklinik des Allgemeinen Krankenhauses Hagen gGmbH (Chefarzt PD Dr. R. Souchon)

klinikarzt 2004; 33 (3): 43–50

Zervixkarzinome gehören mit Überlebensraten von etwa 65% nach fünf Jahren zu den soliden Tumoren mit den besten Heilungsaussichten. Stadien- und risikoabhängig bilden die operativen und radioonkologischen Verfahren die Säulen der Therapie. Durch die kombinierte Radio-/Chemotherapie gelang es in den letzten Jahren, die Therapieergebnisse bei den invasiven Tumorformen entscheidend zu verbessern. Heute sind in den westeuropäischen Ländern und in den USA hochentwickelte Früherkennungsprogramme etabliert, sodass das Risiko, an einer bösartigen Erkrankung des Gebärmutterhalses zu versterben, noch einmal drastisch zurückgegangen ist.

Weltweit erkranken jährlich mehr als 500 000 Frauen an einem Gebärmutterhalskrebs und 350 000 sterben daran. Das Auftreten des Zervixkarzinoms ist mit 80% in den so genannten Entwicklungsländern weltweit die dritthäufigste Krebserkrankung und in diesen Ländern die zweithäufigste Todesursache bei Frauen.

Laut den Daten des Saarländischen Krebsregisters kann man für Deutschland eine jährliche Neuerkrankungsrate von etwa 6 300 Zervixkarzinomen annehmen. Etwa

Jedem Zervixkarzinom liegt eine Infektion mit dem humanen Papillomavirus (HPV) zugrunde, deren virale Onkogene die Kanzerogenese induzieren. Tumore am Gebärmutterhals zählen zu den soliden Tumoren mit den besten Heilungsraten. Bezüglich der Mortalitätsraten schneidet Deutschland jedoch im internationalen Vergleich relativ schlecht ab, denn nicht einmal die Hälfte aller Frauen nehmen die angebotenen Früherkennungsmaßnahmen an. Und das, obwohl Zervixkarzinome relativ leicht auch in frühen Stadien zu diagnostizieren sind (HPV-Nachweis, Spiegeleinstellung, zytologischer Abstrich). Wie auch bei allen anderen Karzinomentitäten stehen mit der Operation, der Radiotherapie und der Chemotherapie grundsätzlich drei verschiedene Therapiestrategien zur Verfügung. Sind die Ergebnisse von Operation und Strahlentherapie in niedrigen Stadien I und II etwa vergleichbar, ändert sich das bei weiter fortgeschrittenen Tumoren: Hier ergeben sich für die Strahlentherapie bessere Resultate. Erst in den letzten fünf Jahren ist als weitere Therapieoption die systemische Chemotherapie (Mittel der Wahl ist Cisplatin) hinzugekommen. In kurativer Zielsetzung scheint jedoch nur eine kombinierte Radiochemotherapie effizient zu sein.

um das Hundertfache höher liegt die Wahrscheinlichkeit, wie häufig genitale Präkanzerosen auftreten. Sie wird auf etwa 1% geschätzt, das entspricht 300 000 Frauen pro Jahr – mit steigender Tendenz. Die Sterberate liegt bei etwa 2%. Damit sind die Inzidenz- und Mortalitätsraten im Vergleich zu anderen europäischen Ländern in Deutschland relativ hoch. Eine Ursache hierfür könnte sein, dass hier zu Lande nicht einmal die Hälfte der Frauen die angebotenen Früherkennungsmaßnahmen in Anspruch nehmen. Das mittlere Alter für die Erkrankung an Zervixkarzinomen liegt bei 52,2 Jahren, die Altersverteilung zeigt Häufigkeitsgipfel bei 35–39 Jahren sowie bei 60–64 Jahren.

■ Kanzerogenese

Die Entstehung eines Zervixkarzinoms setzt eine Infektion mit onkogenen humanen Papillomaviren (HPV) – den am häufigsten sexuell übertragenen Viren – voraus. Dieser kausale Zusammenhang kann die Diagnostik von präkanzerösen Veränderungen durch den Nachweis von HPV erleichtern. Denn eine HPV-Infektion ist eine notwendige, möglicherweise jedoch keine hinreichende Bedingung. Da sich zumindest leichtere HPV-Infekte (CIN-Gruppen I und II) ebenso wie zervikale intraepitheliale Dysplasien spontan zurückbilden können, scheint auch eine mehr als sechsmonatige Persistenz der HPV-Infektion für die maligne Entartung eine

wesentliche Voraussetzung zu sein. Nachgewiesen wird eine Infektion mit humanen Papillomaviren regelmäßig durch die HPV-DNA in den Tumoren – aber auch in präkanzerösen Vorstadien der Zervix uteri.

Zwischen der Prävalenz der HPV-Viren und der Auftretenshäufigkeit von Zervixkarzinomen besteht ein klarer Zusammenhang: In Ländern mit einer hohen HPV-Prävalenz von 10–20% ist dementsprechend auch die Inzidenz dieser Tumorentität hoch. Unter den bisher bekannten, mehr als 75 HPV-Typen können über 30 im Genitalbereich nachgewiesen werden. Letztere haben unterschiedliches kanzerogenes Potenzial. HPV 16, 18, 31, 35, 39, 45, 51, 56 und 59 zählen nach den Kriterien der WHO („world health organization“) zur Hochrisikogruppe. Sie sind maßgeblich für die Ausbildung invasiver Karzinome. Eine Infektion

mit HPV 16 beispielsweise erhöht das Risiko für ein Zervixkarzinom bei den betroffenen Frauen auf das 30–910fache. Viren der Niedrigrisikogruppe, HPV 6 oder 11, bewirken nur geringe Veränderungen in den Zellen der Zervix uteri und können zu genitalen Warzen führen.

Neue Chancen – sowohl für die Primär- als auch für die Sekundärprävention – bietet eine Vakzinierung gegen das Papillomavirus. Erste positive Resultate liegen bereits zur Primärprävention durch HPV-Immunisierungen vor. Für die Therapie des Zervixkarzinoms und seiner Vorstufen dagegen stehen solche Vakzinierungen derzeit allerdings noch nicht zur Verfügung.

■ Risikofaktoren

Die Prävalenz von HPV-Infektionen und der Nachweis von viraler HPV-DNA bei gesunden Frauen vari-

ieren in Abhängigkeit von Alter, Kohabitarche, sozialer Schicht und Anzahl der Sexualpartner. Unklar ist ein möglicher Zusammenhang zwischen der Entstehung von Zervixkarzinomen mit Rauchen, Anwendung oraler Kontrazeptiva und Ernährungsfaktoren.

■ Histologie

Das Zervixkarzinom entwickelt sich über präneoplastische Vorformen – den so genannten zervikalen intraepithelialen Dysplasien (CIN) – in der Transformationszone im Portio-/Zervixbereich. Dieser Bereich ist eine Prädilektionsstelle für diese prä malignen Veränderungen. Die Transformationszone verlagert sich in Abhängigkeit vom Lebensalter von der Endozervix zur Portio und im Senium wieder in die Endozervix. Sie ist bedeckt von Plattenepithel, Zylinderepithel und von mit Platten-

Tab. 1 Stadieneinteilung

TNM	FIGO	
TX		Primärtumor kann nicht beurteilt werden
T0		kein Anhalt für Primärtumor
Tis	0	Carcinoma in situ
T1	I	Karzinom ist streng auf die Cervix uteri begrenzt (die Ausdehnung auf das Corpus uteri bleibt unberücksichtigt)
T1a	IA	invasives Karzinom, das lediglich mikroskopisch identifiziert wird. Alle makroskopisch erkennbaren Läsionen – sogar mit oberflächlicher Invasion – werden dem Stadium IB zugerechnet. Die Invasion ist begrenzt auf eine gemessene Stromainvasion mit einer maximalen Tiefe von 5 mm und einer Oberflächenausdehnung von nicht mehr als 7 mm
T1a1	IA1	gemessene Stromainvasion von nicht mehr als 3 mm in der Tiefe und einer Oberflächenausdehnung von nicht mehr als 7 mm
T1a2	IA2	gemessene Stromainvasionstiefe von mehr als 3 mm und nicht mehr als 5 mm bei einer Oberflächenausdehnung von nicht mehr als 7 mm
T1b	IB	klinisch erkennbare Läsionen, begrenzt auf die Cervix uteri oder subklinische Läsionen mit größeren Massen als Stadium IA
	IB1	klinisch erkennbare Läsionen, nicht größer als 4 cm
	IB2	klinisch erkennbare Läsionen, größer als 4 cm
T2	II	Zervixkarzinom infiltriert jenseits des Uterus, aber nicht bis zur Beckenwand und nicht bis zum unteren Drittel der Vagina
T2a	IIA	ohne Infiltration des Parametriums; Infiltration der oberen zwei Drittel der Vagina
T2b	IIB	mit Infiltration des Parametriums aber keine Ausbreitung zur Beckenwand
T3	III	Zervixkarzinom breitet sich bis zur Beckenwand aus, befällt das untere Drittel der Vagina und verursacht Hydronephrose oder stumme Niere
T3a	IIIA	Tumor befällt unteres Drittel der Vagina, keine Ausbreitung zur Beckenwand
T3b	IIIB	Tumor breitet sich bis zur Beckenwand aus oder verursacht Hydronephrose oder stumme Niere
T4	IV	Tumor infiltriert Schleimhaut von Blase oder Rektum und/oder überschreitet die Grenzen des kleinen Beckens
T4	IVA	Ausbreitung auf angrenzende Organe des Beckens
T4	IVB	Ausbreitung auf entfernte Organe (Fernmetastasen)

TNM = Tumor, Nodi, Metastasen; FIGO = „International Federation of Gynecology and Obstetrics“

epithel überzogener Zervixschleimhaut. Dementsprechend manifestiert sich ein Zervixkarzinom in 80% der Fälle als Plattenepithel-, in 10% als Adenokarzinom und in den übrigen Fällen als adenosquamöses oder unspezifisches epitheliales Karzinom.

Diagnostik und Stadieneinteilung

Asymptomatische Patientinnen

Zervixkarzinome eignen sich besonders gut zur Früherkennung. Da in der Regel eine lange präklinische symptomfreie Phase existiert, können Vorstadien zeitig erkannt und einer effektiven Therapie zugeführt werden. Zur Beurteilung der Zervix uteri im Rahmen einer Früherkennungsuntersuchung ist eine Spiegel-einstellung mit einer gezielten zytologischen Abstrichentnahme – möglichst unter koloskopischer Kontrolle – von der Portiooberfläche und aus dem Zervikalkanal (hier mit Cyto-Brush) erforderlich.

Eine routinemäßige Bestimmung von HPV-Viren im Screeningprogramm wird jedoch unter anderem aufgrund der Möglichkeit spontaner Remissionen zum gegenwärtigen Zeitpunkt nicht empfohlen. Sie kann allenfalls zur Nachbeobachtung bei CIN III oder in klinischen Studien eingesetzt werden.

Symptomatische Patientinnen

Bei Patientinnen mit invasivem Karzinom ist häufig die genitale Blutung das erste Symptom. Bei fortgeschrittenen Tumoren kann fötider Ausfluss ein Hinweis auf einen nekrotischen Tumorzerfall sein. Kommt es durch eine Ureterum-mauerung zum Nierenstau, treten Symptome der Harnabflussstörung auf. Diese können von Rückenschmerzen bis zur manifesten Urämie reichen. Schmerzen im Becken, Gewichtsverlust und Anämie sind Spätsymptome und ein Hinweis für ein weit fortgeschrittenes Karzinom. Zervixkarzinome metastasieren relativ spät und in der Regel zunächst nur über die Lymphgefäße. Infolge der verbesserten lokalen Heilungsraten werden aber zunehmend Fernmetastasen beobachtet (Leber, Lunge, Skelettsystem).

Festlegung des klinischen Stadiums

Die Grundlage der Stadieneinteilung beim Zervixkarzinom ist nach Übereinkunft der FIGO („International Federation of Gynecology and Obstetrics“) derzeit noch „klinisch-diagnostisch“. Die Definitionen der Stadien entsprechen denen der TNM-Klassifikation der UICC 2002. Ergänzt wurde die Stadieneinteilung der FIGO 1994 durch die Definitionen der mikroinvasiven Zervixkarzinome IA1 und IA2 sowie eine Unterteilung des Stadiums IB in IB1 und IB2 (Tab. 1).

Das primäre Tumorstadium wird ausschließlich klinisch durch die Größe des Tumors und seine Ausdehnung im kleinen Becken zum Zeitpunkt der Diagnosestellung bestimmt. Auch nach Kenntnis anderer klinischer oder histologischer Befunde kann es nicht mehr revidiert werden. Inwieweit zur Stadienzuordnung in Zukunft auch Ergebnisse operativer Verfahren – wie beispielsweise der laparoskopischen Evaluation des Lymphknotenstatus oder der Bildgebungsdiagnostik – einbezogen werden, bleibt abzuwarten. Hierfür spricht, dass ein Lymphknotenbefall, insbesondere eine paraaortale Lymphknotenbeteiligung, ein entscheidender Prognosefaktor ist.

Wichtigste Grundlagen für die Stadienzuordnung (Tab. 1) sind neben dem klinischen Status die bimanuelle rektovaginale Untersuchung (wenn erforderlich, auch in Narkose) sowie eine Spekulum-einstellung der Portio.

Wenn erforderlich, ist stets mittels Zystoskopie bzw. Rektoskopie – gegebenenfalls auch durch eine Probenentnahme – abzuklären, ob der Tumor möglicherweise bereits die benachbarten Organe Harnblase und Rektum infiltriert hat. Liegt eine Nierenstauung vor, kann eine Sonografie des Retroperitonealraums zur Beurteilung des Harnabflusses durch Nierenfunktionsuntersuchungen (Clearance) ergänzt werden. Ist eine cisplatinhaltige Chemotherapie geplant, ist eine prätherapeutische Abklärung der Nierenfunktion obligat.

Eine MRT-Untersuchung oder Computertomografie sind bei infiltrierenden Karzinomen zur Beurtei-

Tab. 2 Staging-Untersuchungen für invasive Zervixkarzinome

klinische Untersuchungen
<ul style="list-style-type: none"> • rektovaginale Untersuchung (gegebenenfalls in Narkose) • klinische Untersuchungen einschließlich der Palpation von Lymphknoten (inklusive inguinal, supraclavikulär)
invasive Untersuchungen
<ul style="list-style-type: none"> • Zervix-Biopsie, eventuell Konisation • Zystoskopie • Rektoskopie
bildgebende Untersuchungen
<ul style="list-style-type: none"> • Thorax-Röntgen, Skelett-Röntgen • i.v.-Urogramm (für Staging zugelassen)
andere Untersuchungen (nicht für klinisches Staging zugelassen)
<ul style="list-style-type: none"> • Sonografie einschließlich Vaginalsonografie • Computertomografie (CT) • Magnetresonanztomografie (MRT) • Positronenemissionstomografie (PET)

lung der Größe des Tumors, zur Lagebeziehung des Tumors zu den Nachbarorganen und zur Diagnostik vergrößerter Lymphknoten im Becken- und Retroperitonealbereich sinnvoll. Auch eine Sonografie und eventuell eine Feinnadelbiopsie der Scalenusregion erlauben eine Aussage über eine Metastasierung. Eine Diagnostik des lymphonodalen Status durch Sentinel-Lymphonodektomie ist zurzeit noch rein experimentell und daher für klinische Entscheidungen nicht relevant. Der Einsatz einer Positronenemissionstomografie ermöglicht eine Aussage über den Tumorstoffwechsel, ist aber zurzeit nur rein experimentell.

Insbesondere für die Verlaufskontrollen bei markerpositiven Karzinomen kann die Bestimmung von Tumormarkern im Serum (SCC¹ bei Plattenepithelkarzinomen und CEA² bei Adenokarzinomen) hilfreich sein. Ist der Tumormarker bei Diagnosestellung unauffällig, sollte auf eine weitere Bestimmung verzichtet werden.

Alle angegebenen Untersuchungsverfahren können jedoch die

¹ Plattenepithelkarzinomantigen
² karzinoembryonales Antigen

Dieses Dokument wurde zum persönlichen Gebrauch heruntergeladen. Vervielfältigung nur mit Zustimmung des Verlages.

Tab. 3 Prognosefaktor Lymphknotenbefall

Stadium (FIGO)	Patienten (n)	Fünf-Jahresüberleben für N(+)	Fünf-Jahresüberleben für N(-)	Quelle
IB/IIA	289	55%/29%	91%/67%	(37)
IB2	645	74%	86%	(8)
IB/IIA	103	58%	89%	(14)
IB/IIB	128	57%	90%	(6)

palpatorische Beurteilung nicht ersetzen. Damit hängt die Einteilung des Tumorstadiums wesentlich von der Erfahrung des Untersuchers ab.

Histologische Risikokriterien

Wichtigste Prognosefaktoren beim Zervixkarzinom sind Tumorgroße, Lymphknotenbefall, histologischer Differenzierungsgrad und Invasionsverhalten. Beim Nachweis eines invasiven Karzinoms sollte der feingewebliche Befund des Operationspräparates außerdem die folgenden Angaben enthalten:

- Zahl der operierten und Zahl der befallenen Lymphknoten einschließlich topographischer Zuordnung zu den entsprechenden Lymphknotenregionen
- Angaben zu Lymph- oder Blutgefäßeinbrüchen
- Invasionstiefe des Tumors mit Angabe der Abstände zu den Absetzungsrandern
- Resektionsstatus.

Therapie

Die Entscheidung über eine adäquate Therapie sollte in der Regel interdisziplinär mit Beteiligung der gynäkologischen Onkologie, der Strahlentherapie, der Anästhesiologie sowie der Pathologie erfolgen. Für die Therapie des Zervixkarzinoms stehen mit der Operation und der Strahlentherapie zwei in etwa gleichwertige Therapiemodalitäten zur Verfügung. In den niedrigen Stadien I und II erzielen beide Optionen vergleichbare Ergebnisse. Anders ist dies in den höheren Stadien: Hier ergeben sich für die Strahlentherapie bessere Resultate. Traditionell werden in Deutschland die frühen Stadien bis Stadium IB2, in bestimmten Fällen auch das Stadium IIB, vorwiegend operiert, die fortgeschrittenen Tumorstadien werden primär strahlentherapiert. Erst in den letzten fünf

Jahren ist als weitere Therapieoption die systemische Chemotherapie hinzugekommen. In kurativer Zielsetzung scheint jedoch nur eine kombinierte Radiochemotherapie effizient zu sein.

Operative Therapie

Nichtinvasive und mikroinvasive Formen werden durch eine Konisation (Messer- oder Laserkonisation) ausreichend therapiert. Wichtig ist es dabei, die malignen oder prä-malignen Veränderungen im Gesunden komplett zu entfernen.

Invasive Karzinome bis zum Stadium IIA, in günstigen Fällen bis zum Stadium IIB, werden in Deutschland in Form der abdominalen Radikaloperation mit pelviner Lymphonodektomie therapiert. Dabei werden der Uterus, das parametranne Bindegewebe, das obere Drittel der Vagina und die Beckenlymphknoten entfernt. Abhängig vom lokalen Befund können bei jungen Frauen die Adnexen in situ belassen werden. Alternativ zu diesem abdominalen Vorgehen kann auch eine radikale vaginale Hysterektomie mit laparoskopisch assistierter Lymphonodektomie durchgeführt werden. Als Altersgrenze für diese ausgedehnten Operationen gelten 65–70 Jahre.

Nur bei kleinen Befunden und einem ausdrücklichen Kinderwunsch ist eine Trachelektomie, also eine Entfernung eines Teils der Zervix uteri mit Parametrien unter Belassung des Uterus zur Fertilitätserhaltung, erlaubt. Dieser Eingriff bedarf jedoch einer strengen Indikationsstellung und sollte nur in ausgewiesenen Zentren erfolgen. Widersprüchlich diskutiert wird die Entfernung der paraortalen Lymphknoten. Denn bislang ist der therapeutische Nutzen nicht bewiesen, für den Umfang einer adjuvanten

Strahlentherapie kann ein Lymphknotensampling aber von Bedeutung sein. In ausgewählten Fällen kommt auch eine ausgedehnte Exenteration als Operationsmethode infrage. Doch auch dieses Verfahren sollte nur in ausgewählten Zentren mit entsprechender Erfahrung vorgenommen werden.

Strahlentherapie

Die Strahlentherapie hat in der Therapie des Zervixkarzinoms eine lange Tradition. Grundsätzlich muss zwischen einer primären Strahlentherapie und der Anwendung der Strahlentherapie nach einer Operation als adjuvantes Therapieverfahren unterschieden werden. Die primäre Strahlentherapie erfolgt als Kombinationsbehandlung von lokaler Kontakttherapie (Brachytherapie) und perkutaner Hochvoltbestrahlung mit Photonen des Linearbeschleunigers. Sie erfasst die Tumorregion und die regionalen Lymphabflusswege.

In Deutschland wird seit 1972 das HDR-Brachytherapieverfahren eingesetzt. Durch die Verwendung im so genannten Nachladeverfahren (After-loading-Verfahren) können inaktive Applikatoren zunächst in den Tumor eingebracht werden. Die Strahlenquelle wird dann ferngesteuert in den Applikator eingefahren. Mit diesem Verfahren kann die Bestrahlungsplanung direkt an die individuellen Gegebenheiten angepasst werden. Die perkutane Bestrahlung erfolgt mithilfe eines Linearbeschleunigers mit einer Photonenstrahlung von mindestens 10 MeV. Dank bildgebender Verfahren (CT-Planung) sind die Zielvolumina genau zu lokalisieren.

Diese umfassen den Primärtumor sowie die potenziellen Ausbreitungsgebiete, also die pelvinen Lymphabflusswege. Eine Strahlen-

therapie der Paraaortalregion ist nur bei einem nachgewiesenen Befall der Lymphknoten indiziert. Die Gesamtdosis der externen Bestrahlung sollte 50–55 Gy im Bereich der Lymphabflusswege betragen, bei definitiv behandelten Zervixkarzinomen einschließlich der Brachytherapie 70–75 Gy im Primärtumorbereich. Die Gesamtdosis an Blase und Rektum sollte 60 Gy nicht überschreiten.

Chemotherapie oder Radiochemotherapie?

Die Behandlungsergebnisse der etablierten Therapiemethoden Operation und/oder Strahlentherapie haben sich in den letzten Jahrzehnten kaum geändert. Anders ist dies bei der Chemotherapie, die bis vor wenigen Jahren in der Therapie des Zervixkarzinoms keine Bedeutung hatte. Neue Substanzen und Erfolge in der Palliativtherapie der Rezidive haben inzwischen die Chemotherapie aber auch für diese Indikation möglich gemacht. Seit 1976 sind mehr als 40 Substanzen in der Therapie dieser Tumorentität geprüft worden. Die Ergebnisse dieser Studien rechtfertigen jedoch eine alleinige Chemotherapie zur Behandlung des Zervixkarzinoms nicht.

Als wirksame Monosubstanzen haben sich dabei Cisplatin, Carboplatin, Ifosfamid, Vincristin, Bleomycin, 5-Fluorouracil, Vinorelbin, Mitomycin C, die Taxane und – von den neueren Substanzen – Gemcitabin

und Irinotecan erwiesen. Aber weder als Mono- noch als Kombinationstherapie erreichten die Resultate der medikamentösen Therapie die der Operation und/oder Radiotherapie. Untersucht wurde auch, ob eine Kombination dieser klassischen Therapiemodalitäten mit einer systemischen Chemotherapie verbesserte Ansprechraten ermöglicht. Am besten schnitt dabei das Cisplatin ab, und auch die Ergebnisse einer systemischen Polychemotherapie waren dabei nicht besser als die der Cisplatin-Monotherapie.

In einer großen Metaanalyse, in die 4 580 Patientinnen randomisiert eingeschlossen und von denen wiederum 3 611 Patientinnen auswertbar waren, konnten Green et al zeigen, dass ein cisplatinhaltiges Chemotherapieregime im Vergleich zu einer nichtplatinhaltigen Chemotherapie das Gesamtüberleben um 12% und das progressionsfreie Überleben um 16% hochsignifikant verbesserte. Allerdings nahmen sowohl die gastroenterologische als auch die hämatologische Toxizität um das Zweibis Achtfache zu. Die Frage ist daher, welche Patientinnen von einer Chemotherapie profitieren und in welcher Kombination diese sinnvoll ist.

Neoadjuvante Chemotherapie

Ansätze einer primären (neoadjuvanten) Chemotherapie, gefolgt von einer Operation, wurden besonders für fraglich operable Tumorstadien untersucht. Ziel dieser vor-

geschalteten medikamentösen Behandlung ist es, eine verbesserte oder überhaupt eine Operabilität zu erreichen. Damit sind insbesondere Zervixkarzinome der Stadien IB2 und IIB für eine primäre (neoadjuvante) Therapie interessant.

In zahlreichen kleinen Studien konnte ein Ansprechen der Zervixkarzinome auf eine Chemotherapie nachgewiesen werden. Für die Patientinnen, deren Tumor dadurch operabel wurde, verbesserten sich das rezidivfreie Intervall und die Prognose. Betrachtet man aber die Gesamtheit aller Patientinnen (48), ergibt sich kein eindeutiger therapeutischer Gewinn. Chang et al behandelten 124 Patienten mit Zervixkarzinomen im Stadium IB2 oder IIA entweder primär systemisch (neoadjuvant) mit anschließender Operation oder einer primären Radiatio und fanden keinen Unterschied für das rezidivfreie oder das Gesamtüberleben. Große prospektive randomisierte Studien dazu stehen aber aus.

Primär systemisch oder simultan?

Von einer der Strahlentherapie vorgeschalteten Chemotherapie erhofft man sich eine Tumorverkleinerung großer inoperabler Zervixkarzinome. Ziel ist dabei natürlich, die lokale Tumorkontrolle zu verbessern. Die Ergebnisse der Untersuchungen hierzu sind aber enttäuschend. Nur in zwei von zehn randomisierten Studien mit ungefähr

Tab. 4 Ergebnisse mit Radiochemotherapie

Quelle	Patienten (n)	Tumorstadien	Radiatio	Chemotherapie	Drei-Jahresüberleben
(24)	369	IB1, IB2	45 Gy + LDR	Cisplatin	83%
				-	74%
(30)	386	IIB–IVA	45 Gy + LDR	Cisplatin + 5-FU	75%
				-	63%
(56)	368	IIB–IVA	45 Gy + LDR	Cisplatin + 5-FU	67%
				Hydroxyurea	57%
(40)	526	IIB–IVA	41–55Gy + LDR	Cisplatin	65%
				Cisplatin + 5-FU	65%
				Hydroxyurea	47%
(36)	243	IA2–IIA	50 Gy	Cisplatin + 5-FU	87%
				-	77%
(33)	259	IB–IVA	45 Gy + LDR oder HDR	Cisplatin	69%
				-	66%
(39)	160	IB2–IVA	46 Gy + LDR	Mitomycin C	78%
				-	64%

1 000 Patientinnen ergab sich ein signifikanter Unterschied im Überleben – allerdings zugunsten der alleinigen Strahlentherapie. Eine Chemotherapie vor der Strahlentherapie ist damit nicht indiziert.

Dagegen zeigten mehrere randomisierte Studien (Tab. 3), dass die Kombination beider Therapiestrategie

einen signifikanten Vorteil für die Radiochemotherapie von 10–15% im Gesamtüberleben im Vergleich zur alleinigen Strahlentherapie bietet. Dieser Effekt beruht auf besseren lokalen Ansprechraten, weniger auf einer Reduktion von Fernmetastasen. Der Grund für die bessere Wirkung der Radiochemotherapie ist wahrscheinlich eine Radiosensibilisierung der Tumoren.

Kritisch angemerkt werden muss, dass in den zitierten Studien der Anteil an den niedrigen Stadien IB und IIB immer relativ hoch war. Eine nachträgliche Analyse der Morris-Studie in Bezug auf das Tumorstadium erbrachte nur noch für die Stadien IB und IIB einen signifikanten Überlebensvorteil der Radiochemotherapiegruppe, im Stadium IIIB ergab sich nur noch ein Trend. Auch eine kanadische Studie (33) konnte keinen signifikanten Vorteil für eine Radiochemotherapie mit Cisplatin nachweisen (62 versus 58% Fünf-Jahresüberleben). Für die Anwendung der HDR-Brachytherapie als Kontakttherapie in einem Radiochemotherapieprotokoll liegen bis jetzt keine veröffentlichten Daten vor.

Als derzeitiges Chemotherapeutikum der Wahl ist trotz aller Kritik Cisplatin anzusehen, wobei die empfohlene Dosierung bei 40 mg/m² KOF/Woche mit mindestens fünf Kursen liegt. Eine vorbestehende Nierenschädigung, die bei Patientinnen mit Zervixkarzinomen häufig ist, verbietet allerdings den Einsatz von Cisplatin, sodass nach Alternativen gesucht werden muss. In diesen Fällen bietet sich Mitomycin C an. Es gibt dazu eine randomisierte Studie mit 71 versus 44% lokaler Tumorfreiheit nach vier Jahren (39).

Basistherapie für alle fortgeschrittenen Karzinome bleibt aber die Radiotherapie, die durch eine cisplatinhaltige simultane Chemotherapie ergänzt werden sollte, wenn dies von Seiten der Patientin möglich ist.

Adjuvante Therapie

Trotz korrekter Operation können sich postoperativ histologische Kriterien herausstellen, die ein hohes Risiko für die Rezidiventstehung darstellen. Wichtigster Risikofaktor ist dabei die Lymphknotenmetastasierung. Bereits ein befallener pelvi-

Kasuistik

44-jährige Patientin, zwei Schwangerschaften, Regelanamnese unauffällig, letzte gynäkologische Untersuchung vor zwei Jahren, jetzt seit drei Monaten Schmierblutungen

Befund: großer aufgebrochener Tumorknoten an Stelle der Zervix uteri, beide Parametrien kleinknotig bis zur Beckenwand infiltriert

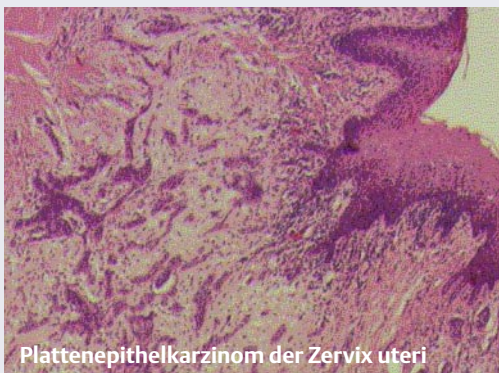Abdomen-CT: große Raumforderung im Bereich der Zervix mit unscharfer Organbegrenzung und Beteiligung der Parametrien, je eine 37 mm bzw. 60 mm große Raumforderung mit zentraler Nekrose in Höhe der Aortenbifurkation, keine Harnabflussbehinderung, Blase und Darm nicht infiltriert, keine Lebermetastasen

Histologie: schlecht differenziertes Plattenepithelkarzinom

Diagnose: Uteruszervixkarzinom Stadium IIIB nach FIGO

Therapie: kombinierte Radiochemotherapie mit Cisplatin
Gesamtdosen 70 Gy im Bereich des Primärtumors, 52 Gy im Bereich der pelvinen Lymphabflusswege, sechs Kurse Chemotherapie mit jeweils 40 mg/m² im wöchentlichen Abstand, akute Toxizität mit Enteritis Grad 1, Leukopenie Grad 1

Verlauf: unkomplizierter Verlauf bis jetzt auf geringgradige Beckenfibrose, klinisch in Komplettremission, arbeitsfähig



Tab. 5 Ergebnisse nach einer Radiotherapie unter Anwendung einer kombinierten Highdoserate-Therapie und Hochvolttherapie

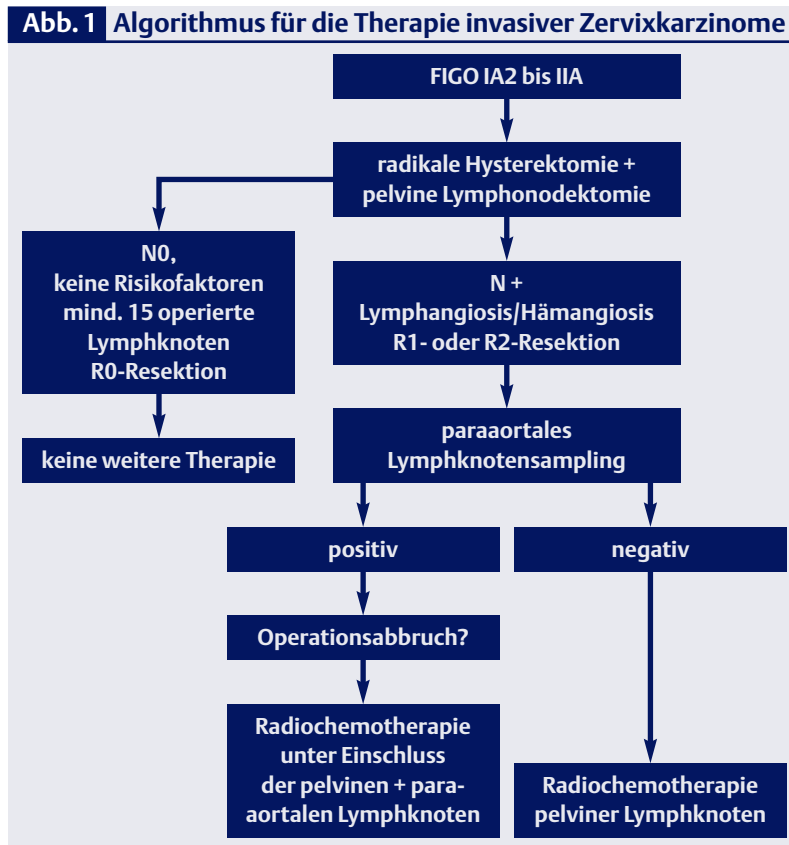
Quelle	Patienten (n)	Tumorstadium	Fünf-Jahresüberleben
(42)		I	82%
		IIB	65%
		IIIB	38%
(15)	500	IIB	51,45%
		IIIB	53,1%
		IIIB	42,2%
(6)	200	IIB	84%
		IIIB	54%
		IVA	20%
(4)	73	IIB	56%
		IIB	60%
		IIIB	50%
(35)	5 619	IB	85%
		IIB	68%
		IIIB	47%
(38)	103	IIB	52%
		IIIB	39,5%
		IV	26%
(29)	2 063	IB	85%
		IIB	59%
		IIIB	32%
		IVA	7,8%

ner Lymphknoten senkt die Überlebenswahrscheinlichkeit erheblich. Mit der Anzahl der Lymphknotenmetastasen reduziert sich die Lebenserwartung weiter. Als weitere ungünstige Prognosefaktoren gelten tiefe Stromainvasionen des Karzinoms, Hämangiosis bzw. Lymphangiosis und eine Resektion, die nicht im Gesunden erfolgte. Eine Reduktion der Lokalrezidivquote kann durch eine lokale Nachbestrahlung in dieser Hochrisikosituation erreicht werden. Ob sich das Gesamtüberleben damit verbessert, ist bis jetzt unklar.

Verschiedene Substanzkombinationen haben inzwischen im Rahmen einer adjuvanten Chemotherapie einen Überlebensvorteil im Vergleich zu nichtbehandelten Patientinnen erzielen können – insbesondere die Fernmetastasierung konnte positiv beeinflusst werden. Diese Untersuchungen sind aber mit nur geringen Fallzahlen und nicht randomisiert durchgeführt worden, sodass eine adjuvante Chemotherapie vielleicht in bestimmten Hochrisikokonstellationen nützlich sein kann, aber nicht generell zu empfehlen ist.

Gute Ergebnisse erbrachte die bisher einzige veröffentlichte randomisierte Studie mit einer simultanen Radiochemotherapie mit Cisplatin/5-FU bei Patientinnen mit Zervixkarzinomen der Stadien IA2 bis II2A mit positivem Lymphknotenbefall oder Befall der Parametrien bzw. bei positivem Resektionsstatus nach Operation (36). Hier profitierten aber nur die Patientinnen von der Chemotherapie, die zwei Kurse während und zwei Kurse nach der Bestrahlung erhalten hatten. Es ist anzunehmen, dass der Effekt von der verabreichten Cisplatinmenge abhing, sodass die zu applizierende Cisplatin-Gesamtdosis bei mindestens 200 mg/m² liegen sollte. Eine zusätzliche Gabe von 5-Fluorouracil erhöht insbesondere die intestinale Toxizität erheblich. Eigene Erfahrungen bestätigen die guten Resultate einer simultanen Radiochemotherapie bei Hochrisikopatientinnen.

Ob eine sequenzielle Radiochemotherapie (Operation – Chemotherapie – Radiatio) einen Benefit



hat, wird zurzeit in Studien untersucht.

Der Stellenwert einer alleinigen postoperativen Strahlentherapie ist momentan nicht eindeutig definiert. Nicht alle Patientinnen profitieren von einer Radiochemotherapie, zumal die Toxizität bei operierten Patientinnen nicht unerheblich ist. Eine Indikation ist die unzureichende Lymphknotendissektion, wobei die Grenze bei 15–20 entfernten pelvinen Lymphknoten anzusetzen ist. Bei allen anderen Risikofaktoren sollte – sofern individuell keine Kontraindikationen bestehen – eine kombinierte Radiochemotherapie erfolgen.

Zum gegenwärtigen Zeitpunkt ist die simultane Radiochemotherapie mit Cisplatin 40 mg/m² KOF/Woche die wirksamste Therapie in der adjuvanten Therapie des Zervixkarzinoms in Hochrisikosituationen.

Nachsorge und Rezidivdiagnostik

Etwa ein Drittel aller Zervixkarzinome rezidivieren. Zu dem Zeitpunkt, bei dem ein Rezidiv diag-

nostiziert wird, liegen in 20% der Fälle bereits Fernmetastasen vor. Im Umkehrschluss bedeutet dies aber, dass bei 80% der Patientinnen der Rückfall lokoregional begrenzt ist und damit durchaus erfolgreich behandelt werden kann. Ziele der Nachsorge sind

- die Erkennung und Behandlung posttherapeutischer Spätkomplikationen
- die Früherkennung lokoregionaler Rezidive
- psychosoziale Beratung und Einleitung rehabilitativer Maßnahmen.

Die Nachuntersuchungen sollten nach Abschluss der Therapie in dreimonatigen Abständen erfolgen. Nach drei Jahren kann das Intervall bei unkompliziertem Verlauf verlängert werden.

Wichtigste Untersuchung in der Nachsorge ist die gynäkologische Spiegeleinstellung und die Tastuntersuchung. Einmal jährlich sollte eine Nierensonografie zur Abklärung einer Harnabflussbehinderung durchgeführt werden. Jede

weiterführende Diagnostik hat symptomabhängig zu erfolgen. Der routinemäßige Einsatz bildgebender Verfahren (CT oder MRT) bei asymptomatischen Patientinnen ist nicht indiziert, auch eine Tumormarkerkontrolle macht wenig Sinn.

Symptome eines lokalen Rezidivs können sein:

- Ausfluss/Blutung
- Lymphödem der unteren Extremitäten
- Nierenstauung
- Rückenschmerzen.

In diesen Fällen ist der Einsatz der Bildgebung zwingend erforderlich. Eine histologische Abklärung des Rezidivs ist notwendig und

sollte nach Möglichkeit durch eine gezielte Biopsie erfolgen. Die Therapie eines Tumorrezidivs richtet sich nach der Lokalisation des Befundes und der Vortherapie und erfordert immer eine individuelle Entscheidung. Ist keine Vortherapie erfolgt, stehen alle Behandlungsoptionen von der Operation bis zur Radiochemotherapie zur Wahl.

Scheiden- und zentrale Rezidive ohne Vorbehandlung können mit gutem Erfolg radiochemotherapiert, in ausgewählten Fällen auch mit einer Exenteration kurativ operiert werden. Nur in Einzelfällen können Beckenwandrezidive operiert und in Kombination mit einer intraoperativen interstitiellen Strahlentherapie behandelt werden. Dieses Verfahren ist bis jetzt aber experimentell. Paraaortale Metastasen können gelegentlich entfernt werden, in der Regel ist die Radiochemotherapie die beste Behandlungsoption.

Ist das Rezidiv im vorbehandelten Gebiet entstanden, beschränken sich die Möglichkeiten oft auf palliativ-symptomatische Maßnahmen. Viszerale Fernmetastasen beim Zervixkarzinom sind systemisch zu therapieren. Mittel der Wahl sind gegenwärtig Cisplatin, Taxane, Vinorelbine und Gemcitabin.

■ Komplikationen

Bei Anwendung moderner Therapieverfahren sind schwere posttherapeutische Komplikationen zwar nicht generell auszuschließen, aber selten geworden. Typische postoperative Komplikationen nach einer Radikaloperation sind Blasenentleerungsstörungen, die sich aber meist wieder zurückbilden. Möglich sind auch Komplikationen am harnableitenden System wie Ureterstrikturen (1–2%), die aber auch auf ein Rezidiv hindeuten können. Postradiogene Komplikationen sind chronische Entzündungen von Blase und Dickdarm (Proktitis), ihre Häufigkeit liegt bei unter 5%. Blasen- oder Rektumscheidenfisteln (1–2%) als Therapiefolge sind heute sehr selten geworden und entstehen ebenfalls häufiger durch den Tumorprogress. In bis zu 20% der Fälle nach Operation und Radio/Chemotherapie sind sekundäre

Lymphödeme zu beobachten. Sie können zumeist durch eine frühzeitige und konsequente Lymphdrainage in Grenzen gehalten werden.

Choosing the Appropriate Option – Surgery, Radiotherapy, Chemotherapy or Combination Therapy to Treat Carcinoma of the Cervix

Underlying every cervical cancer is an infection with the human papillomavirus (HPV), the viral oncogene of which induce carcinogenesis. Tumours of the cervix and among the solid tumours with the best cure rates. In international comparisons, however, Germany has relatively poor mortality rates, since less than one-half of all women take advantage of the early screening measures offered – and this despite the fact that carcinoma of the cervix is relatively easy to diagnose even in early stages (HPV detection, colposcopy, cytological swab). In common with all other types of carcinoma, three different therapeutic strategies are available, namely, surgery, radiotherapy and chemotherapy. While the results of surgery and radiotherapy are approximately comparable for stage I and stage II disease, the picture changes in more advanced tumours, where radiotherapy produces better results. Only in the last five years is a further therapeutic option – systemic chemotherapy (cisplatin is the drug of first choice) – been added. For cure, however, only a combination of radiotherapy and chemotherapy appears to be effective.

Key Words

carcinoma of the cervix – human papillomavirus (HPV) – screening – surgery – radiotherapy – chemotherapy

Literatur bei der Redaktion / im Internet unter www.klinikarzt.info

Anschrift für die Verfasser

Prof. Dr. Gabriele Hänsgen
Universitätsklinik für Strahlentherapie
Martin-Luther-Universität Halle
Dryanderstr. 4–7
06110 Halle

Glossar

Afterloading

Technik für die intrakavitäre oder interstitielle Bestrahlungsbehandlung, bei der zunächst der leere Applikator in das zu bestrahlende Gebiet platziert wird und nach Lagekontrolle die Strahlenquelle, z.B. ¹⁹²Ir oder ¹³⁷Cs, ferngesteuert in das Zielgebiet eingebracht wird (so genannte Nachladetechnik)

Brachytherapie

Strahlentherapie, bei der sich die Strahlenquelle im oder unmittelbar am Tumorgewebe befindet, erfolgt heute zumeist in Form der Afterloadingtherapie

CIN

zervikale intraepitheliale Neoplasie, präkanzeröse Veränderungen im Plattenepithel des Gebärmutterhalses; Unterscheidung in drei Grade (CIN I–III)

HDR-Verfahren

High-dose-rate-Afterloading-Bestrahlung unter Einsatz von radioaktiven Substanzen mit hoher Dosisleistung (z.B. ¹⁹²Ir), um kurze Therapiezeiten zu ermöglichen

LDR-Verfahren

Low-dose-rate-Afterloading-Bestrahlung unter Einsatz von radioaktiven Substanzen mit niedriger Dosisleistung (z.B. ²²⁶Ra oder ⁶⁰Co); breites therapeutisches Spektrum

Primärprävention

Therapie einer vorhandenen HPV-Infektion mit dem Risiko einer Karzinomentwicklung

Sekundärprävention

Verhinderung einer HPV-Infektion