

S.-C. Birkholz¹
J. Galle²
G. Kanzow¹
D. Kirsten¹

Bronchologische Therapie eines endobronchialen Hamartochondroms

Bronchoscopic Resection of an Endobronchial Hamartochondroma

Zusammenfassung

Das endobronchiale Hamartochondrom ist ein extrem seltener, benigner Tumor. Wir berichten über einen 52-jährigen Patienten mit einer zentralen Raumforderung und Unterlappenatektase der linken Lunge. Es handelte sich um ein Konglomerat kurz gestielter chondromatöser Hamartome, die nach Koagulation mit Nd-YAG-Laser endoskopisch reseziert werden konnten. Es traten keine Komplikationen auf. Bei der endoskopischen Kontrolle waren keine Tumorreste mehr erkennbar. Die bronchologische Entfernung gestielter endobronchialer Hamartochondrome ist sicher anwendbar und effektiv.

Abstract

The endobronchial hamartochondroma is a very rare, slowly growing benign tumor. We report a case of hamartochondroma conglomerate located in the left main bronchus. The resection via rigid endoscopy with Nd-YAG laser and forceps was successful, and no complications occurred. The rigid endoscopy with laser application in such case is a safe and effective procedure in endobronchial hamartochondroma.

Einleitung

Benigne endobronchiale Tumoren stellen eine Rarität in der Bronchologie dar. Das Hamartochondrom ist der häufigste benigne Tumor der Lunge. Seine Prävalenz in der Allgemeinbevölkerung wird in einer Sektionsstudie von 7972 Fällen mit 0,25% angegeben [1]. Ein endobronchiales Wachstum wurde in kleineren Serien mit 10–20% der klinisch erfassten Fälle beschrieben [2,3],

wobei aus der angelsächsischen Literatur eine Anzahl von ca. 120 Fällen bis zum Jahr 2004 bekannt sind; eine japanische Kasuistik [4] erwähnt zusätzlich 113 in Japan publizierte Fälle. Tomashefski [5] fand über 40 Jahre insgesamt 147 Hamartochondrome, nur 17 davon mit endobronchialen Wachstum. Die meisten der endobronchialen Neubildungen (früher häufig mit „Chondromen“ gleichgesetzt) waren hier asymptomatisch.

Institutsangaben

¹Krankenhaus Großhansdorf, Zentrum für Pneumologie und Thoraxchirurgie (Ärztl. Direktor: Prof. Dr. med. H. Magnussen), Großhansdorf
²Forschungszentrum Borstel, Klinische und Experimentelle Pathologie, Borstel (Direktor: Prof. Dr. Dr. E. Vollmer)

Anmerkung

Auszugweise vorgetragen auf dem 45. Kongress der Deutschen Gesellschaft für Pneumologie, Frankfurt, 10.–13. März 2004.

Widmung

Professor Dr. Helgo Magnussen zum 60. Geburtstag gewidmet.

Korrespondenzadresse

Dr. med. Sven-Christian Birkholz · Krankenhaus Großhansdorf · Zentrum für Pneumologie und Thoraxchirurgie · Wöhrendamm 80 · 22927 Großhansdorf · E-mail: s.birkholz@pulmoresearch.de

Eingang: 10. April 2004 · **Nach Revision angenommen:** 7. Mai 2004

Bibliografie

Pneumologie 2004; 58: 489–492 · © Georg Thieme Verlag KG Stuttgart · New York
DOI 10.1055/s-2004-818503
ISSN 0934-8387

Endobronchiale Hamartochondrome können kurz gestielt, selten breitbasig aufsitzend oder intramural wachsen. Sie enthalten überwiegend unterschiedliche Anteile von Knorpel-, Fett- und Bindegewebe. Regelmäßig finden sich zusätzlich Verkalkungen, selten eingeschlossene Epithelinseln [6].

Aus dem Wachstumsmuster ergeben sich die unterschiedlichen therapeutischen Optionen. Die reine endobronchiale Abtragung in starrer Technik, eventuell mit Unterstützung des Lasers, erscheint bei rein polypoiden Neubildungen erfolgversprechend. Bei zusätzlichen breitflächigen Anteilen kann eine parenchym-sparende operative Sanierung erfolgen; bei irreversiblen poststenotischen Destruktionen ist eine weitergehende Resektion sinnvoll.

Kasuistik

Anamnese

Im Mai 2003 stellte sich ein 52-jähriger Patient zur stationären Abklärung einer zentralen Raumforderung der linken Lunge vor.

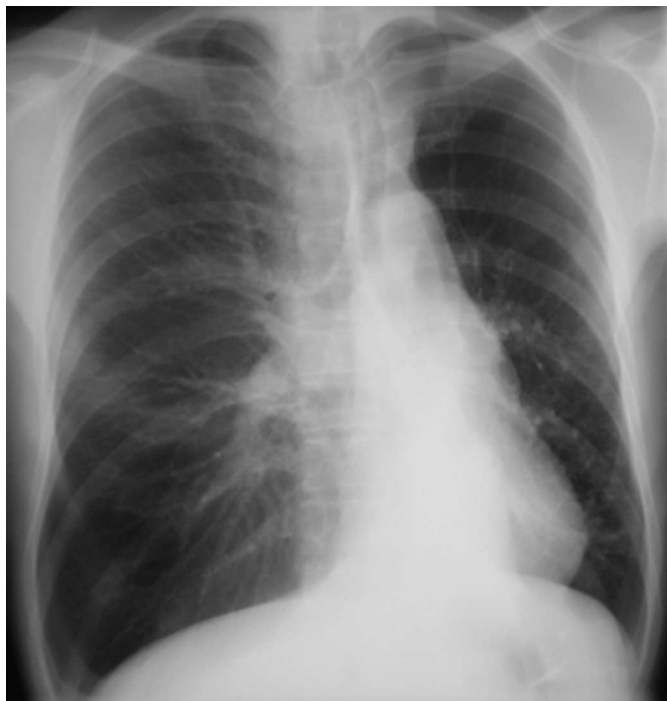

Abb. 1 Thoraxröntgen bei Aufnahme: Volumenminderung der linken Lunge und Mediastinalverlagerung nach links, verdichtetes paravertebrales Unterfeld links.

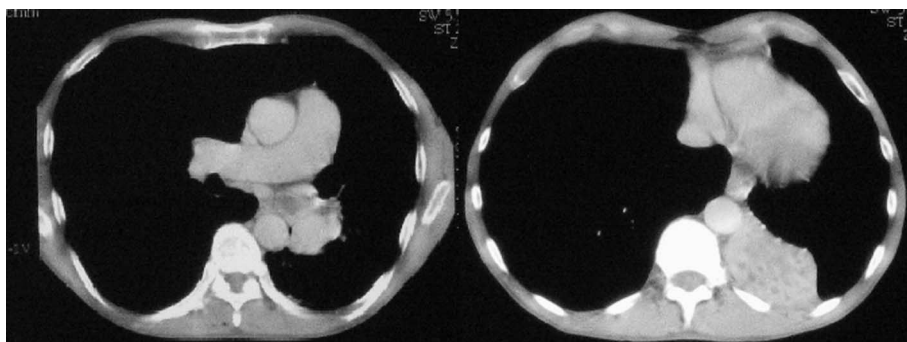


Abb. 2 Thorax-CT im Weichteilfenster: Eine weichteildichte Raumforderung verschließt den linken Haupt- und Unterlappenbronchus, begleitend besteht eine Unterlappenatelektase.

Diese war im Rahmen einer Berentungsuntersuchung aufgefallen. Ein Lungenemphysem bei fortgesetztem Fumatorium mit ca. 50 Zigaretten täglich seit dem 15. Lebensjahr hatte bereits zu einer MdE von 70% geführt. Es bestand eine kontinuierliche Gewichtsabnahme von ca. 5 kg über Jahre; der Patient trank nach eigenen Angaben 0,5–1 Liter Korn täglich. Relevante Nebenerkrankungen bestanden nicht. Der Vater soll an einem Bronchialkarzinom verstorben sein. Die Berufsanamnese war nicht wegweisend.

Körperliche Untersuchung

Wir sahen einen kachektischen Patienten (175 cm, 56 kg) mit sichtlicher Ruhedyspnoe. Es bestand produktiver Husten mit nächtlich und morgendlich vermehrt weißlich-zähem Auswurf. Die körperliche Untersuchung ergab eine deutlich beanspruchte Atemhilfsmuskulatur, hypersonoren Klopfeschall und leises Vesikuläratmen, beides im linken Unterfeld fraglich vermindert, weiterhin eine feste, verrundete Leber ca. 3 Querfinger unter dem Rippenbogen.

Befundkonstellation

Lungenfunktion, Laborbefunde

Die Blutgasanalyse ergab eine schwergradige respiratorische Partialinsuffizienz (pO_2 48, pCO_2 43 Torr, SaO_2 84%). Eine schwergradige kombinierte Ventilationsstörung (FEV_1 0,9 l, VC 2,5 l, ITGV 6,8 l, R_{eff} 5,7 cm H_2O^*s/l) sowie eine entzündliche Konstellation im Labor (Leukozyten 15,8/nl, CRP 49 mg/l) gaben Anlass zu weiterer Diagnostik.

Röntgendiagnostik

Im Thoraxröntgen sah man neben Zeichen des Lungenemphysems eine Volumenminderung des linken Hemithorax mit konsekutiver Mediastinalverlagerung nach links (Abb. 1). Die Computertomografie deckte eine weichteildichte Raumforderung des linken Haupt- und Unterlappenbronchus ohne Kontrastmittel-enhancement auf. Begleitend bestand eine linksseitige Unterlappenatelektase (Abb. 2). Suspekte Lymphome wurden nicht beschrieben. Die Abdomensonographie ergab einen Normalbefund.

Bronchoskopie

Es wurde eine flexible Bronchoskopie durchgeführt. Nach Entfernung weißlicher Sekretmassen stellte sich zunächst ein Verschluss des linken Hauptbronchus durch derbes, verschiebliches, von spiegelnder Serosa überzogenes Fremdgewebe dar; eine Hypervaskularisation war nicht sichtbar (Abb. 3). Hinter diesem Knoten fanden sich weitere polypoide Tumoren, und nach Absaugen von reichlich Sekret war ein tumorfreies peripheres Bron-

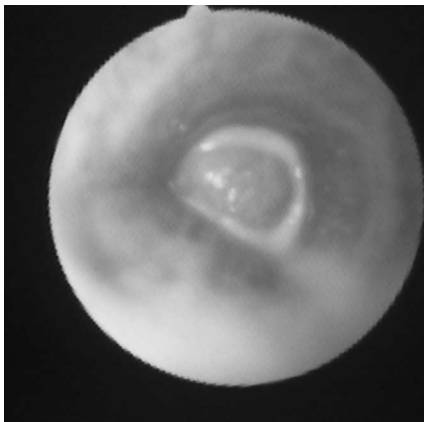


Abb. 3 Endoskopischer Befund vor bronchologischer Resektion: Verschluss des linken Hauptbronchus durch glattes, derbes Fremdgewebe.

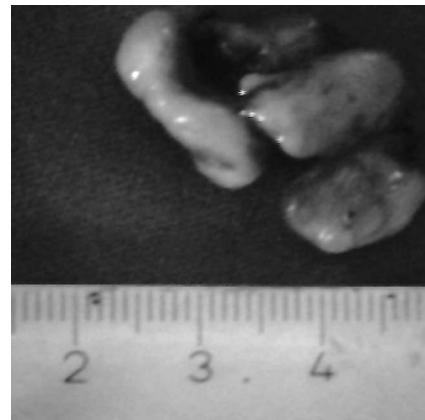


Abb. 4 Tumorkonglomerat: Kurz gestielte, derbe Knoten mit Serosaüberzug; histologisch Einordnung als Hamartochondrom.

chialsystem zu erahnen. Die Zangenbiopsie wies zunächst in Richtung eines benignen Fibrolipoms.

In starrer Technik gelang nach oberflächlicher Koagulation mit Nd-YAG-Laser (1640 Joule, 30–40 Watt) die Extraktion eines Konglomerates aus weißen, derben und glatten Tumorknoten (Abb. 4). Das zentrale Bronchialsystem stellte sich hiernach frei einsehbar dar. Eine relevante Blutung entstand nicht. Der linke Unterlappen erschien noch entzündlich geschwollen.

Die Kontrollbronchoskopie nach wenigen Tagen zeigte an den Resektionsstellen keine Tumorreste, insbesondere keinen Anhalt auf verbliebene breitbasige oder intramurale Anteile.

Im Unterlappen war jedoch ein Resttumor verblieben, welcher in starrer Endoskopie mit der Zange extrahiert werden konnte. Auch hier fand keine wesentliche Blutung statt.

Das gesamte Bronchialsystem war nun frei einsehbar.

Verlauf

Im weiteren stationären Verlauf besserten sich die Blutgase zögerlich (direkt nach Resektion: pO_2 53 Torr, pCO_2 42 Torr, SO_2 88%). Der Patient wurde schließlich mit einer peripheren O_2 -Sättigung von 94% entlassen. Das Thoraxröntgen zeigte eine Rückverlagerung des Mediastinums in die Mittellinie (Abb. 5). Die Nikotinkarenz gelang nicht (COHb 5,6%). Nach Entlassung verweigert der Patient jegliche Kontrolluntersuchungen, ist aber wieder als Gebäudereiniger berufstätig.

Diskussion

Die Therapie des endobronchial wachsenden Hamartochondromes ist wegen der Seltenheit der Befunde nicht systematisch untersucht worden.

In dieser Zeitschrift ist durch Teschner u. Mitarb. der Fall eines reinen Chondromes des Zwischenbronchus diskutiert worden [7]. Bei der 75-jährigen Patientin erfolgte aufgrund irreversibler poststenotischer Destruktionen eine untere Bilobektomie.

Die Kombination beider Techniken findet sich bei Ishibashi u. Mitarb. [8]. Hier erfolgte nach bronchoplastischer Resektion des

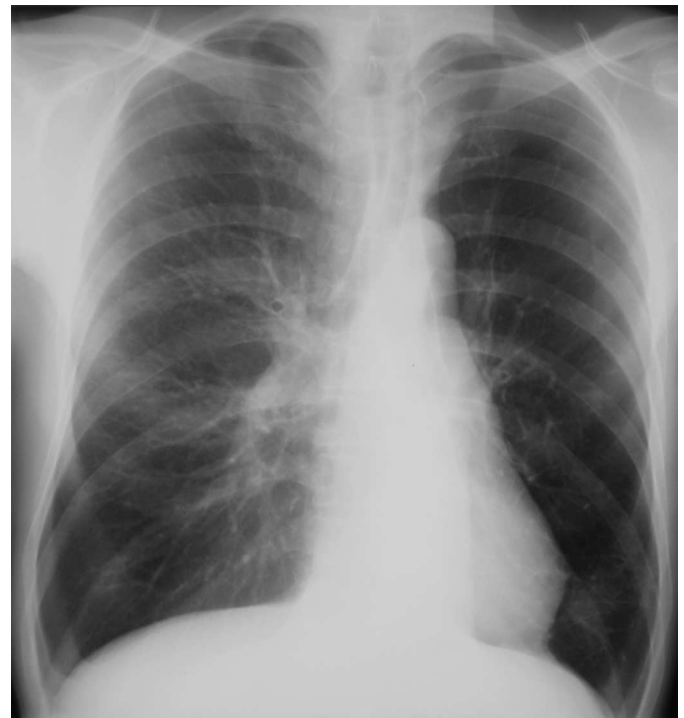

Abb. 5 Thoraxröntgen nach bronchologischer Resektion: Rückverlagerung des Mediastinums.

Haupttumors eine endobronchiale Abtragung des polypoiden Restbefundes. Der Patient blieb über eine Spanne von 3 Jahren rezidivfrei und wurde nicht weiter untersucht.

Eine retrospektive Analyse von Cosío u. Mitarb. beschreibt bei einer Gesamtzahl von ca. 31000 Bronchoskopien aus den Jahren 1974–1997 insgesamt 43 Fälle von endobronchialem Hamartochondrom [9]. Hiervon waren 15 Tumoren in Trachea oder Hauptbronchien lokalisiert, die Übrigen lagen peripher. Es wurden 24 Patienten behandelt, davon 17 mittels starrer Endoskopie mit oder ohne Lasereinsatz. Das Follow-up war bis zu 72 (Median: 16,2) Monate lang, und es wurden nur 4 Rezidive in der Endoskopiegruppe gesehen, von denen 3 erneut bronchologisch behandelt wurden. Komplikationen der endobronchialen Resektion wurden hier nicht berichtet.

In unserem Fall erschien wegen des gestielt-polypösen Wachstums eine alleinige bronchologische Therapie gerechtfertigt. Aufgrund der schwergradigen Partialinsuffizienz wäre ein operativer Eingriff nicht ohne Risiko gewesen.

Die endobronchiale Resektion von polypoid wachsenden Hamartochondromen erscheint somit als effizient und berichtenswert. Aufgrund der mitgeteilten Rezidivrate sollten jedoch endoskopische Kontrollen über mehrere Jahre erfolgen; der Versuch einer erneuten bronchologischen Therapie erscheint bei rein endobronchialen Rezidiven gerechtfertigt.

Literatur

- ¹ McDonald JR, Harrington SW, Clagett OT. Hamartoma (often called chondroma) of the lung. *J Thorac Surg* 1945; 14: 128 – 143
- ² Hodges FV. Hamartoma of the lung. *Dis Chest* 1958; 33: 43 – 51
- ³ Bateson EM. Relationship between intrapulmonary and endobronchial cartilage-containing tumors (so-called hamartomata). *Thorax* 1965; 20: 447 – 461
- ⁴ Tajima H, Hayashi Y, Maehara T et al. Endobronchial hamartoma treated by an Nd-YAG Laser: Report of a case. *Jpn J Surg* 1998; 28: 1078 – 1080
- ⁵ Tomaszewski JF. Benign endobronchial mesenchymal tumors. Their relationship to parenchymal pulmonary hamartomas. *Am J Surg Pathol* 1982; 6: 531 – 540
- ⁶ Dail DH, Hammar SP ed. *Pulmonary Pathology*, 2nd edition. New York, Heidelberg: Springer-Verlag, 1995: 1368 – 1374
- ⁷ Teschner M, Gerbatsch KP, Lülling H. Endobronchiale Chondrome – Bronchoskopische Resektion oder thoraxchirurgische Intervention? *Pneumologie* 1998; 52: 249 – 253
- ⁸ Ishibashi H, Akamatsu H, Masataka K et al. Resection of endobronchial hamartoma by bronchoplasty and transbronchial endoscopic surgery. *Ann Thorac Surg* 2003; 75: 1300 – 1302
- ⁹ Cosío BG, Villena V, Echave-Sustaeta J et al. Endobronchial hamartoma. *Chest* 2002; 122: 202 – 205