

M. Claussen¹
J. T. Annema²
L. Welker¹
K. F. Rabe²

Endosonographisch gesteuerte Feinnadelpunktion in der pneumologischen Diagnostik

Endoscopic Ultrasound-Guided Fine-Needle Aspiration in Pulmonary Medicine

Zusammenfassung

Die durch endoskopischen Ultraschall gesteuerte Feinnadelpunktion hat die Möglichkeiten der pneumologischen Diagnostik wesentlich erweitert. Seit Einführung der Methode wurden an zwei pneumologischen Zentren 1212 Untersuchungen durchgeführt und Daten zu den Indikationen, Untersuchungsabläufen, Ergebnissen, diagnostischen Aussagen und Komplikationen erfasst. Diese Arbeit beschreibt die hieraus abgeleiteten Erfahrungen zu Möglichkeiten und Grenzen der Methode und beurteilt anhand bisheriger Studien den gegenwärtigen Stellenwert der Untersuchungstechnik in der pneumologischen Diagnostik. Sowohl in der Diagnosesicherung unklarer mediastinaler Gewebsveränderungen als auch in der Ausbreitungsdiagnostik maligner Erkrankungen stellt die Methode eine komplikationsarme diagnostische Maßnahme dar, die in vielen Fällen wegweisend für das therapeutische Vorgehen sein kann. In der täglichen Praxis wird die diagnostische Treffsicherheit publizierter Studien allerdings nicht immer erreicht.

Abstract

Endoscopic ultrasound-guided fine-needle aspiration has significantly increased the capacity of pulmonary diagnostic procedures. Since this method was introduced, 1212 examinations have been performed at two centres of pulmonary medicine. Data on indications, procedures, findings, diagnostic yield and complications have been recorded. This paper describes the experiences thus gained regarding the possibilities and limitations of the method and assesses the current significance of the technique in pulmonary medicine according to previous studies. In primary diagnosis of mediastinal tissue alterations and in staging of malignant diseases the method offers a low-complication diagnostic measure which has a seminal impact on therapy in many cases, even though in daily practise the diagnostic accuracy of published studies is not always attained.

Einleitung

Durch die Entwicklung von endoskopischen Ultraschallsonden mit longitudinalem Schallkopf und Arbeitskanal, die seit Anfang der 90er Jahre (1991 Pentax-Hitachi FG 32 UA) sonographisch

gesteuerte Punktionen vom Ösophagus-Magen-Darmtrakt aus gestatteten, haben sich die Anwendungsmöglichkeiten der Endosonographie in der pneumologischen Diagnostik entscheidend erweitert. Neben der morphologischen Beschreibung transösophageal sichtbarer Befunde, die schon in den Jahren zu-

Institutsangaben

¹Abteilung Pneumologie, Krankenhaus Großhansdorf, Zentrum für Pneumologie und Thoraxchirurgie (Leiter: Prof. Dr. med. H. Magnussen)

²Abteilung Pneumologie, Leiden University Medical Center (Leiter: Prof. Dr. med. K. F. Rabe)

Widmung

Herrn Prof. Dr. med. H. Magnussen zum 60. Geburtstag gewidmet.

Korrespondenzadresse

Dr. med. Martin Claussen · Krankenhaus Großhansdorf · Wöhrendamm 80 · 22927 Großhansdorf · E-mail: Martin.Claussen@t-online.de

Eingang: 10. April 2004 · **Nach Revision akzeptiert:** 14. Mai 2004

Bibliografie

Pneumologie 2004; 58: 435–442 · © Georg Thieme Verlag KG Stuttgart · New York
DOI 10.1055/s-2004-818498
ISSN 0934-8387

vor Gegenstand verschiedener Untersuchungen war [1–3], konnte nun auch eine zytologische Diagnostik und damit in vielen Fällen eine definitive Dignitätsbestimmung von paraösophagealen Gewebsveränderung im Bereich des Mediastinums und der angrenzenden Lungenoberfläche erfolgen. Seither ist die durch endoskopischen Ultraschall gesteuerte Feinnadelaspiration (EUS-FNA) ein wichtiger Bestandteil der Diagnostik in vielen pneumologischen Abteilungen geworden. Die EUS-FNA wurde 1/97 im Krankenhaus Großhansdorf (GHD) und 1/99 in der Abteilung für Pneumologie, Leiden University Medical Center, Holland (LUMC) in die klinische Diagnostik eingeführt und bis Februar 2004 in 1212 Fällen (n=662 GHD; n=550 LUMC) im Rahmen der pneumologischen Diagnostik eingesetzt.

Untersuchungstechnik

Technik der Geräte

Entscheidend für die EUS-FNA ist der Einsatz von Ultraschall – Endoskopen mit longitudinalem, meist elektronisch – gesteuertem Schallkopf und Arbeitskanal zur Aufnahme einer Punktionsnadel, der die Darstellung der Nadel in der Ultraschallebene und damit die exakte Kontrolle des Punktionsvorganges gestattet. Die zusätzlich mögliche intraluminalen Orientierung über eine 55–60°-Faseroptik, spielt bei Aufsuchen mediastinaler Punktionsziele vom Ösophagus aus nur eine untergeordnete Rolle.

Untersuchungsablauf

Im Rahmen von Studien wurden die Untersuchungen in Linksseitenlage des Patienten unter intravenöser Sedierung mit Midazolam [4–9] in einer Dosis von 2,5–7,5 mg [4,5] beschrieben, teilweise in Kombination mit Propofol [4] oder synthetischem Opiat [7].

Zytologie/Schnellzytologie

In allen bisherigen Studien zur endosonographischen Punktion mediastinaler Ziele kamen Feinnadeln (in der Regel Außendurchmesser 22 gauge = 0,7 mm) zum Einsatz. Die Anwendung eines Soges während des Punktionsvorganges wird unterschiedlich beurteilt [10,11], da sich zwar die Menge des Punkttates [10], andererseits aber auch die Anzahl stark blutiger Punktate erhöht [11]. Das Material wird möglichst vor Einsetzen der Gerinnung aus der Feinnadel ausgespritzt und für die zytologische Beurteilung ausgestrichen. Ob die histologische Aufarbeitung geformter, aus der Nadel extrahierter Materialien zusätzliche diagnoserelevante Informationen liefern kann, ist noch Gegenstand der wissenschaftlichen Diskussion. Die Möglichkeit einer schnellzytologischen Untersuchung ist nicht als zwingend erforderlich anzusehen [12], kann nach unserer Erfahrung aber im Einzelfall die Untersuchung abkürzen und die diagnostische Ausbeute erhöhen.

Indikationen

Die Untersuchungsindikationen der EUS-FNA in der pneumologischen Diagnostik lassen sich ganz überwiegend zwei Fragestellungen zuordnen: 1. die Diagnosesicherung aus bisher nicht eingeordneten mediastinalen oder paramediastinalen Gewebsveränderungen; 2. die Ausdehnungsdiagnostik von Tumorerkrankungen.

Tab. 1 Indikationen zur Endosonographie* (n = 1212)

| | |
|--|---------|
| I. Diagnosesicherung | |
| – paramediastinale Lungenherde | n = 118 |
| – mediastinale LK bei Lungenherden | n = 288 |
| – unklare mediastinale LK | n = 191 |
| davon: V.a. LK-Rezidiv eines Malignoms | n = 43 |
| – mediastinale Raumforderungen | n = 183 |
| II. Ausdehnungsdiagnostik | |
| – Grenzstrukturen (T ?) | n = 158 |
| – N-Status (N ?) | n = 402 |
| davon: Restaging nach Chemotherapie | n = 31 |
| – Fernmetastasierung (M ?) | n = 86 |
| III. Sonstige | |
| – davon: Immunzytochemie | n = 7 |

* Mehrfachnennungen der Untersuchungsindikationen für einen Patienten sind möglich

kungen. Die Häufigkeit der einzelnen Indikationen in unserem Gesamtkollektiv ist aus Tab. 1 ersichtlich. Dabei bestanden in ca. 20% gleichzeitig mehrere Indikationen zur Untersuchung, so z.B. die Diagnosesicherung eines Bronchialkarzinoms aus vergrößerten mediastinalen Lymphknoten (LK) und gleichzeitig die mediastinale LK-Stadiierung.

Diagnosesicherung

In mehreren Untersuchungen konnte gezeigt werden, dass die Technik der EUS-FNA dazu in der Lage ist, mediastinale Gewebsveränderungen mit hoher Zuverlässigkeit nach Malignität oder Benignität einzuordnen [5,13–18]. Die diagnostische Treffsicherheit (Summe der richtig als benigne oder maligne eingeordneten Herdbefunde als prozentualer Anteil aller untersuchten Befunde) wurden in diesen Untersuchungen mit 83–97% angegeben. Eine gleichermaßen hohe diagnostische Ausbeute wurde auch dann berichtet, wenn die primär bronchoskopische Diagnostik eines peripheren tumorverdächtigen Lungenbefundes nicht erfolgreich war und gleichzeitig vergrößerte mediastinale LK vorlagen [19].

Diese hohen diagnostischen Erfolgsquoten werden durch die Technik der Untersuchung möglich, die oft eine optimale Sichtkontrolle des Punktionsvorganges und damit auch die Punktion kleiner oder in unmittelbarer Nähe zu den großen Gefäßen gelegener Herdbefunde gestattet (Abb. 1). Die Studien bezogen sich auf ösophagusnahe Veränderungen, die nach dem Thorax-CT der endosonographischen Diagnostik zugänglich erschienen. Die Ergebnisse sind also nicht grundsätzlich auf alle mediastinale Raumforderungen übertragbar. Im Kollektiv aus Großhansdorf ließ sich in 258 Fällen, bei denen die EUS-FNA wegen einer malignitätsverdächtigen Erkrankung zur Diagnosesicherung erfolgte, nur in 169 Fällen (66%) eine Diagnose sichern. In den übrigen Fällen war der Herdbefund nicht darstellbar (n = 22), der Punktion nicht zugänglich (n = 19), das Punktionsmaterial nicht verwertbar (n = 10), die zytologische Einordnung nicht sicher (n = 8), oder die Sicherung eines Bronchialkarzinoms durch Punktion vergrößerter mediastinaler LK nicht möglich (n = 26).

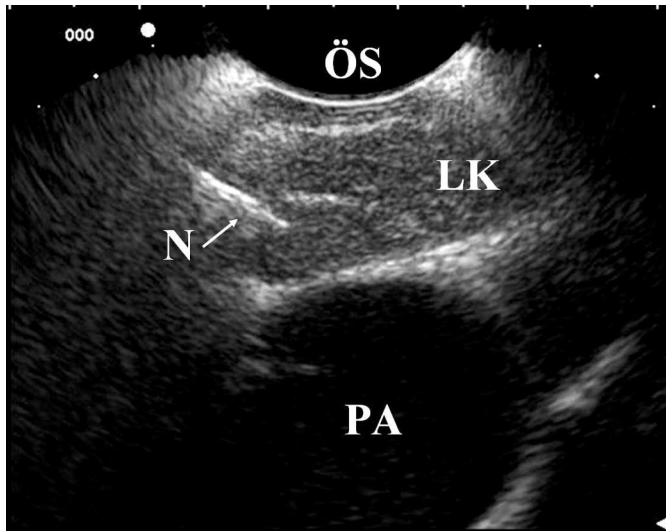


Abb. 1 EUS-FNA aus einem Lymphknoten, unmittelbar an der Pulmonararterie gelegen. ÖS = Ösophagus; LK = Lymphknoten; PA = Pulmonararterie, N = Nadel.

Natürlich beeinflusst der Anteil nur fraglich zugänglicher Befunde die diagnostische Gesamtausbeute der Methode. Die Abb. 2 und 3 zeigen das Beispiel einer rechts-paramediastinalen pulmonalen Raumforderung, die sich trotz deutlichem Abstand zum Ösophagus und nur schmalen Schallfenster bei vorsichtiger Anteflexion des Gerätes darstellen und punktieren ließ. Die Darstellbarkeit nicht unmittelbar dem Ösophagus benachbarter Herde kann offenbar auch vom Ausmaß der Beweglichkeit des Ösophagus und der angrenzenden Strukturen abhängen. Im Einzelfall bringt nur der Versuch einer EUS-FNA Klarheit.

Ein weiterer Einflussfaktor auf die Treffsicherheit der Methode ist in der Qualität der gewonnenen Feinnadelpunktate zu sehen. Nur aus wenigen Veröffentlichungen sind Informationen über den Anteil nicht aussagekräftiger Punktate zu entnehmen, der mit 5 – 12% angegeben wird [15,20,21]. Bei einer Teilauswertung unseres Kollektives an 560 konsekutiven Patienten (GHD) und 1188 Feinnadelpunktionen lag der Anteil nicht sicher verwertbarer Punktate trotz Beurteilung durch einen erfahrenen Zytologen bei 184 (= 16%); davon überwiegend Blut: n = 98; Schleim/Ösophagusschleimhaut: n = 48; unzureichendes oder stark verändertes Material: n = 48). Dabei blieb dieser Anteil im zeitlichen Verlauf nahezu konstant. Auch bei 80 konsekutiven Untersuchungen in Leiden ergab sich mit 15% nicht verwertbarer Punktate ein vergleichbarer Wert, was dafür spricht, dass bei der EUS-FNA methodisch bedingt mit einem Anteil nicht aussagekräftiger Punktate in dieser Größenordnung zur rechnen ist. Der erfahrene Untersucher kann allerdings durch Einschätzung des Punktionsvorganges einschließlich makroskopischer Beurteilung der Ausstriche in der Mehrzahl der Fälle vorhersagen, ob repräsentatives Material gewonnen werden konnte. Bei nicht verfügbarer Schnelzytologie sollten zur Diagnosesicherung in der Regel zwei Punktationen eines Zieles erfolgen. In unserem Kollektiv ließ sich nur in 7 Fällen erst durch den dritten Punktionsversuch desselben Zieles die entscheidende diagnostische Information noch erreichen.

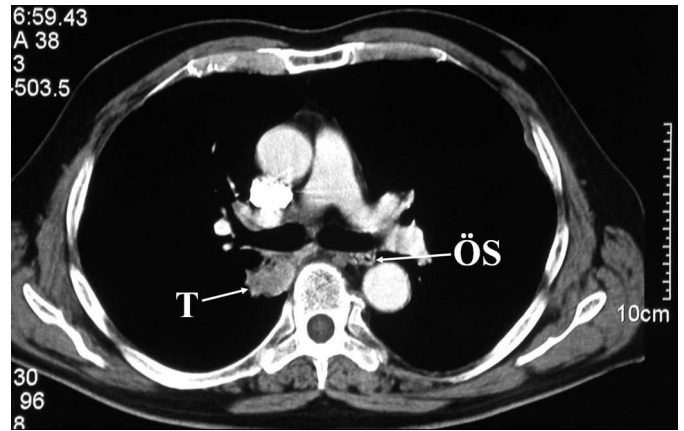


Abb. 2 Thorax-CT; Schicht in Höhe der Trachealbifurkation mit solider Formation dorsal des rechten Hauptbronchus. Ösophagus mit links lateraler Position, dorsal des linken Hauptbronchus. ÖS = Ösophagus; T = Tumor.

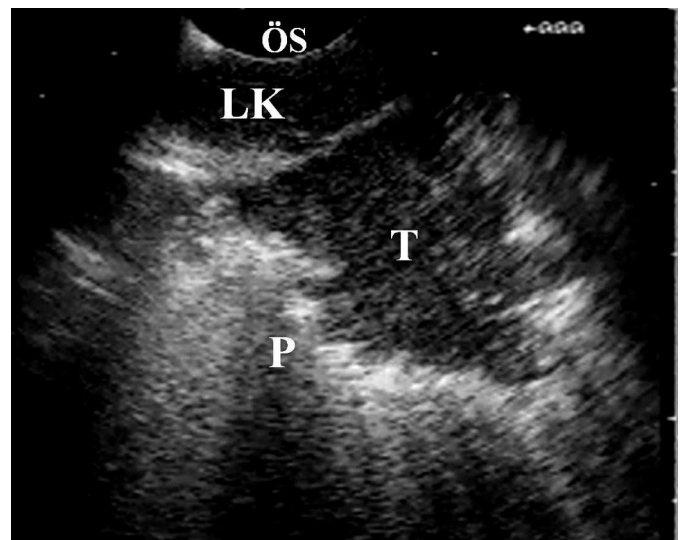


Abb. 3 Endosonographische Darstellung des im Thorax-CT (Abb. 2) erfassten Befundes im rechten Lungenunterlappen; durch FNA gelang die Sicherung eines Adenokarzinoms. P = Pulmo; ÖS = Ösophagus; LK = Lymphknoten; T = Tumor, mit typischer unregelmäßiger Begrenzung zur belüfteten Lunge.

Einen ganz wesentlichen Beitrag zur Diagnosesicherung kann die EUS-FNA auch bei benignen Erkrankungen, wie der Sarkoidose oder der mediastinalen Lymphknoten-Tuberkulose leisten. In einer prospektiven Studie aus Leiden [22] konnte bei 38 Patienten mit dem klinischen Verdacht einer Sarkoidose in 89% der Fälle eine epitheloidzellige granulomatöse Entzündung ohne Nekrosen in Feinnadelpunktaten mediastinaler Lymphknoten nachgewiesen werden. Im Untersuchungskollektiv aus Großhansdorf gelang dies, nach zuvor nicht diagnostischer Bronchoskopie, bei 56 Sarkoidosen nur in 36 Fällen (64%). Als Ursache für die nicht diagnostischen Untersuchungen waren dabei in mindestens 11 dieser Fälle chronisch veränderte fibrosierte Lymphknoten im Rahmen einer schon länger bestehenden Sarkoidose anzusehen.

T-Stadium

Neben einer Diagnosesicherung aus mediastinalen und zentralen pulmonalen Raumforderungen ist es möglich, bei nahe dem Ösophagus gelegenen Prozessen das Verhalten zu anatomischen Leitstrukturen, wie den großen Gefäßen, dem Herzen, der Wand des Ösophagus selbst und den Grenzflächen des Mediastinums zu beurteilen, um hieraus möglicherweise Rückschlüsse auf die Operabilität bzw. die erforderlichen Operationstechniken abzuleiten. In einer Studie an 175 operierten Patienten mit Bronchialkarzinom, die zuvor mit EUS-FNA untersucht worden waren, wurde der positive und negative Vorhersage-Wert der Ultraschalluntersuchung für ein T4-Stadium mit 70% bzw. 99% bestimmt [23]. Von 10 Fällen, die mittels Endosonographie als T4-Stadium eingeschätzt wurden, konnten zwei dennoch als pT2-Tumoren operiert werden. Zusammenfassend halten die Autoren daher Vorsicht für angezeigt, einen Tumor allein aufgrund des endosonographischen Befundes als inoperabel einzustufen.

Nach unserer Erfahrung ist die Endosonographie vor allem geeignet, bei Nachweis des Einbrechens eines Tumors in den linken Vorhof, die tieferen Wandschichten des Ösophagus sowie der Aorta eine für die therapeutischen Möglichkeiten wesentliche Aussage zu machen. In einer früheren Untersuchung an 108 paraaortal gelegenen Bronchialkarzinomen [24] zeigte sich die transösophageale Sonographie der computertomographischen Aussage hinsichtlich einer Aortenwandinfiltration weit überlegen. Abb. 4 zeigt einen Fall aus Leiden, bei dem, trotz engen Kontaktes des Tumors zur Aortenwand und nicht schlüssigem Thorax-CT, die Endosonographie eine klare Abgrenzung erlaubte.

N-Stadium

Bereits in mehreren Studien wurde der Stellenwert der EUS-FNA für die Analyse der mediastinalen Lymphknoten bei Patienten mit nicht-kleinzelligem Bronchialkarzinom untersucht

[7–9,12,25]. Dabei wurde die Sensitivität und Spezifität für die Erfassung eines Lymphknotenbefalles (N2/N3-Stadium) mit 86–95% bzw. 100% berichtet. Bei diesen hervorragenden Ergebnissen ist allerdings zu berücksichtigen, dass es sich überwiegend um vorselektierte Patientenkollektive handelte, mit im Thorax-CT vergrößerten Lymphknoten, teilweise auch nur, wenn diese im Vorwege für die EUS-FNA erreichbar schienen [8,9]. Der endosonographische Nachweis eines Tumorbefalles der Lymphknoten wurde in der Regel nicht durch operative Befunde bestätigt, was die Angabe der sehr hohen Spezifität zumindest relativiert, da falsch positive Befunde ohne operative Kontrolle nicht zu erfassen wären. In einer neueren Studie [26], die 33 operierte Patienten und damit eine histologische Gegenkontrolle einschloss, wurde die Spezifität der EUS-FNA für die Vorhersage des Lymphknoten-Stadiums allerdings mit 100% bestätigt, die Sensitivität mit 88% und die Treffsicherheit mit 91% angegeben. In einer eigenen retrospektiven Analyse von 47 operierten Patienten mit Bronchialkarzinomen [27] war der zuvor mittels EUS-FNA bestimmte LK-Status (< N2, N2, N3) nur in 71% mit dem operative Ergebnis identisch, in 27% wurde das Lymphknotenstadium durch die EUS-FNA unterschätzt, in einem Fall wies der Operationsbefund ein N2- und die EUS-FNA ein N3-Stadium nach, da der für das N3-Stadium entscheidende LK operativ nicht entfernt wurde.

Eine besondere Indikation der EUS-FNA bei gesicherter mediastinaler Lymphknotenmetastasierung eines Bronchialkarzinoms ist in einer Kontrolle des Lymphknotenstatus nach induktiver Chemotherapie zu sehen. Für die Entwicklung rationaler Therapie-strategien bei diesen Patienten im Rahmen multimodaler Konzepte erscheint es notwendig, die Patienten zu identifizieren, die durch Chemotherapie in ein N0-Stadium zurückgeführt werden, da dies für die besten Voraussetzungen eines nachfolgend operativen Vorgehens spricht. Die Computertomographie kann diese Frage nicht beantworten und eine wiederholte Mediastinoskopie ist technisch mit Schwierigkeiten behaftet und den Patienten nur selten, z.T. im Rahmen kontrollierter Studien, zuzumuten. In einer Studie aus Leiden [28], in der 19 Patienten mit Bronchialkarzinom im Stadium IIIA-N2 mit einer Induktionschemotherapie behandelt und zuvor und anschließend mittels EUS-FNA untersucht wurden, lag die Treffsicherheit der Aussage zum verbleibenden mediastinalen Lymphknotenbefall bei 83%. Der negativ prädiktive Wert der EUS-FNA bei den nachfolgend operierten Patienten (n = 9) lag bei 67%.

M-Stadium

Bei möglicher Fernmetastasierung eines Bronchialkarzinoms ist seitens der Endosonographie vor allem die Darstellung der Nebennieren von großem Interesse, die in Studien in fast allen Fällen vom Magen (li. NN) bzw. Duodenum aus (re. NN) gelang [29,30]. Aus eigener Erfahrung erscheint die Darstellung der rechten Nebenniere weit schwieriger; sie gelang aber auch bei der linken Nebenniere nicht immer; 54 von 61 morphologisch auffälligen linken Nebennieren konnten dargestellt und 47 hiervon valide punktiert werden.

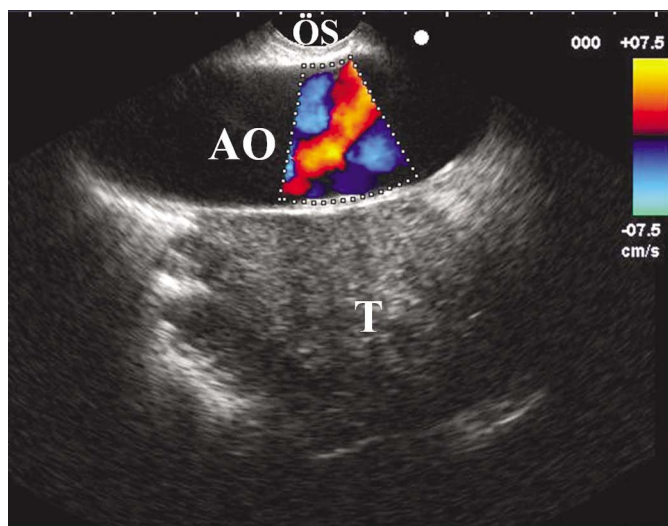


Abb. 4 Endosonographische Darstellung eines Tumors im linken Lungenunterlappen mit direktem Kontakt zur Aortenwand über ca. 4,5 cm Länge, ohne Nachweis eines Einbruches in die tieferen Wandschichten. ÖS = Ösophagus; AO = Aorta; T = Tumor.

Vergleich der EUS-FNA mit anderen Techniken der Stadiierung

Obwohl weitgehend regelhaft in der Primärdiagnostik des Bronchialkarzinoms eingesetzt, bietet das **Thorax-CT** eine nur geringe Sensitivität und Spezifität in der Einschätzung einer LK-Metastasierung, die in einer Metaanalyse [31] mit 95%-Konfidenzintervallen von 49–66% bzw. 77–86% angegeben wurde. Bei ca. 20% der Patienten mit einem Bronchialkarzinom besteht auch ohne computertomographisch vergrößerte Lymphknoten bereits eine mediastinale Metastasierung [32,33], wohingegen die betroffenen Lymphknoten endosonographisch oftmals morphologisch doch eindeutig verändert und auch bei einer Größe von nur 4–5 mm einer FNA zugänglich sind. Ob sich mittels EUS in einigen Fällen Lymphknoten darstellen lassen, die sich trotz adäquater Technik computertomographisch nicht entsprechend finden, wird kontrovers diskutiert. Zu berücksichtigen ist, dass oftmals zwischen ambulant durchgeführtem Thorax-CT und der EUS-FNA mehrere Wochen Abstand liegen.

Die **Positronenemissionstomographie (PET)** hat in der mediastinalen Lymphknoten-Stadiierung nach einer Metaanalyse [31] eine Sensitivität und Spezifität für die Erfassung einer mediastinalen Lymphknotenmetastasierung mit 95%-Konfidenzintervallen von 78–89% bzw. 83–93%. Der positive Vorhersagewert ist gegenüber der EUS-FNA begrenzt, da auch Lymphknoten im Rahmen benignen Erkrankungen, wie einer Infektion oder Granulomatose, in der PET positiv markiert sein können. Für eine sichere Aussage ist in der Regel also zusätzlich die Entnahme/Punktion eines PET-positiven Lymphknotens erforderlich. Ein direkter Vergleich zwischen EUS-FNA und PET [4] zeigte dementsprechend bezüglich der Spezifität mit 100% vs. 72% einen deutlichen Vorteil der EUS-FNA. Sensitivität und negativ prädiktiver Wert in der Vorhersage einer LK-Metastasierung unterschieden sich für beide Techniken mit Werten von 63–68% nicht signifikant.

Die **Mediastinoskopie** ist als der bisherige Gold-Standard der mediastinalen Lymphknotenevaluation anzusehen, wobei die

Sensitivität in der Erfassung des operativen LK-Stadiums mit ca. 80% angegeben wird [34,35]. Sie hat ihre Stärke gegenüber der EUS-FNA vorrangig im rechts-paratrachealen und prätrachealen Bereich (Station 2R, 4R), während sich die Lymphknoten kaudal der subcarinalen Gruppe (Station 8 und 9) nur endosonographisch evaluieren lassen. Die wichtige subcarinale Gruppe (Station 7) kann von beiden Methoden erfasst werden, wobei Befundunterschiede vorkommen, die durch den unterschiedlichen Zugang von ventral (Mediastinoskopie) und dorsal (EUS-FNA) zu erklären sind. Beide Methoden sind teilweise komplementär, wie Abb. 5 verdeutlicht. Vorteile der EUS-FNA sind: Die Möglichkeit einer ambulanten Durchführung, der geringere Zeit- und Personalaufwand (Dauer bei 300 konsekutiven Untersuchungen unseres Kollektives zwischen 9–45 Min., Median 23 Min.), geringere Kosten [36,37] und die geringe Invasivität (keine Narkose, sehr niedrige Komplikationsrate des Eingriffes). In unserem Gesamtkollektiv mit 1212 Untersuchungen und 2493 Feinnadelpunktionen kam es nur zu einer schwerwiegenden Komplikation in Form einer Mediastinitis nach EUS-FNA aus einer mediastinalen Zyste [38], während eine Blutung, eine Ösophagusverletzung oder ein Pneumothorax in keinem Fall zu beobachten waren.

Die **transbronchiale Nadelaspiration (TBNA)** hat nach der Literatur in Abhängigkeit von Größe und Lokalisation der Punktionsziele eine sehr unterschiedliche Ausbeute von 20–89% aussagekräftiger Punktionsmaterialien [39,40]. Die Möglichkeit der zuvorigen Lokalisation des Punktionszieles mittels **endobronchialen Ultraschall (EBUS)** führt zu einer Zunahme der Punktionsausbeute, die in einer Studie vor allem bei den nicht subcarinal gelegenen Lymphknoten hochsignifikant war [41]. Eine weitere Verbesserung der Möglichkeiten ist nach ersten Berichten durch die Entwicklung neuer Bronchoskope mit Ultraschallkopf und Arbeitskanal zu erwarten, die nun auch direkt ultraschallgesteuerte transbronchiale Feinnadelpunktionen erlauben [42]. Die Möglichkeit der gezielten Punktion auch der LK-Stationen 2, 4R und 10 kann sich als eine ideale, ebenfalls wenig invasive Ergänzung zur EUS-FNA erweisen.

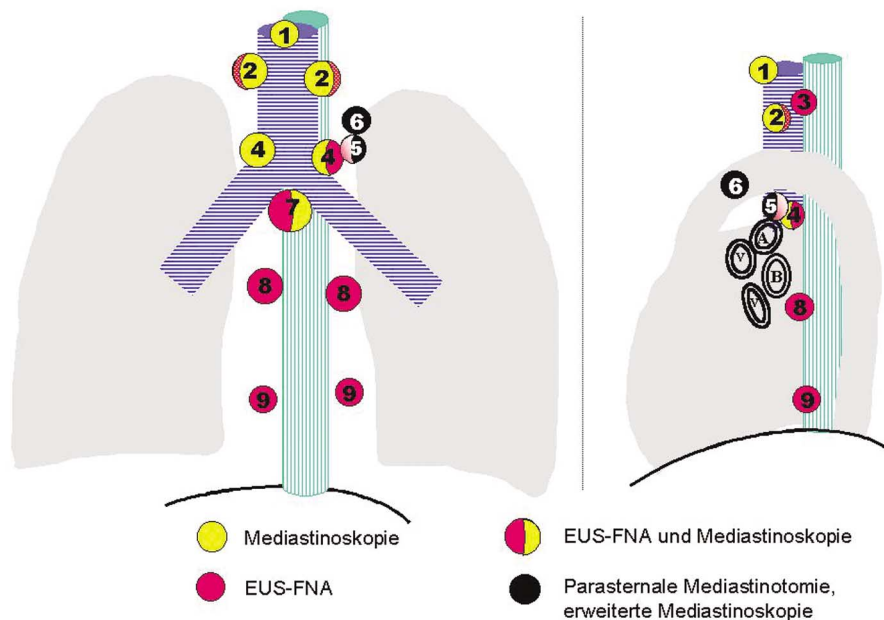


Abb. 5 Vergleich der durch EUS-FNA und Mediastinoskopie erreichbaren mediastinalen Lymphknotenstationen (nach [48]). Bezeichnung der Lymphknotenstationen nach [49] (1 = hoch mediastinal, 2 = hoch paratracheal, 3 = retrotracheal, 4 = tief paratracheal, tracheobronchial, 5 = aorto-pulmonales Fenster, 6 = paraaortal, 7 = subcarinal, 8 = paraösophageal, unterhalb der subcarinalen Gruppe, 9 = ligamentum pulmonale). A = Arteria pulmonalis, B = Hauptbronchus, V = Pulmonalvene.

Stadiierungs-Strategien für das nicht-kleinzellige Bronchialkarzinom

Mit zunehmender Validisierung und Verfügbarkeit von EUS-FNA und PET stehen die in bisherigen Leitlinien beschriebenen Algorithmen der nodalen Ausdehnungsdiagnostik beim nicht-kleinzelligen Bronchialkarzinom zur Diskussion. Keine der zum jetzigen Zeitpunkt verfügbaren Techniken wie Thorax-CT, PET, Mediastinoskopie, Thorakoskopie sowie transbronchiale oder transösophageale Feinnadelpunktion ist für sich allein zu einer in jedem Fall exakten N-Stadiierung eines Bronchialkarzinoms in der Lage, woraus sich die Frage nach der effektivsten Kombination der Methoden ergibt. In einer prospektiven Studie zur präoperativen Stadiierung des Bronchialkarzinoms [43] bei 188 Patienten konnte eine Kombination von PET und Mediastinoskopie die Anzahl als unnötig eingestufte Thorakotomien gegenüber alleiniger Mediastinoskopie um 51 % reduzieren. Auch eine analoge Strategie, bei der die EUS-FNA die Mediastinoskopie ersetzt, konnte in einer Studie aus Leiden [44] die Anzahl von Thorakotomien bei N2/N3-Metastasierung um die Hälfte verringern.

In aktuellen Leitlinien werden zur Zeit sowohl Thorax-CT als auch PET zur Stadiierung des nicht kleinzelligen Bronchialkarzinoms empfohlen [45, 46]. Ergibt sich durch die PET der Verdacht einer Fernmetastasierung, wie in ca. 12 % zu erwarten [47], muss dieser zunächst abgeklärt werden. Im Thorax-CT vergrößerte oder PET-positive mediastinale Lymphknoten sollten vor einer Thorakotomie zunächst zytologisch oder histologisch abgeklärt werden.

Dies war in einer Studie aus Leiden [48] an 36 Patienten mit N2/N3-Verdacht nach der PET, durch EUS-FNA mit einer Treffsicherheit von 94 % möglich, so dass die Autoren eine diagnostische Kombinationsstrategie mit PET und EUS-FNA vorschlugen. Es gibt aber auch Argumente dafür, zunächst die EUS-FNA allein zur N-Stadiierung einzusetzen, da die in vielen Fällen mögliche Sicherung einer LK-Metastasierung bereits durch diese Methode allein, als kostengünstiger anzusehen ist [4, 37].

Probleme und Grenzen der Methode

Grenzen der Ultraschalldarstellung

Die Reichweite der Darstellung und damit der gezielten Punktion liegt mit den eingesetzten Geräten bei ca. 6–7 cm Entfernung vom Schallkopf. Trachea und Bronchien sind aber aufgrund ihres Luftgehaltes für Ultraschall nicht passierbar, so dass sich jenseits gelegene Strukturen vom Ösophagus aus nicht darstellen lassen. Bei typischer Ösophaguslage links-dorsal der Trachea betrifft dies besonders die im rechten tracheobronchialen Winkel (Station 4R nach [49]) und höher rechts-paratracheal (Station 2R) gelegenen Lymphknoten, aber auch den anterioren Teil der entsprechenden linksseitigen Stationen (4L, 2L). Die in ca. 5–10 % der Fälle vorkommende Ösophaguslage links-lateral oder rechts-dorsal der Trachea kann die Darstellungsmöglichkeit im Einzelfall aber erheblich verändern.

Die Pleura mediastinalis ist sonographisch nicht oder nur unzureichend als anatomische Struktur, sondern vorwiegend indirekt als so genanntes Pleuraband durch den Impedanzsprung zur be-

lüfteten Lunge darstellbar. Im Einzelfall kann es daher unmöglich sein, ein Vorwölben der Pleura mediastinalis von einem Tumoreinbruch in das Mediastinum zu unterscheiden. Die perihilär unsichere Einschätzung der mediastinalen Begrenzung mittels EUS beinhaltet grundsätzlich auch die Gefahr, deutlich vergrößerte pulmonale (N1) Lymphknoten mit mediastinalen (N2) LK (Gruppe 8) zu verwechseln. Allerdings wurde eine solche evtl. schwerwiegende Fehleinschätzung in der Literatur bisher nicht beschrieben.

Eine sonographische Grenzflächenbeurteilung in der longitudinalen Ebene kann z.B. bei der Frage einer Wandinfiltration der Aorta descendens durch so genannte Schichtdickenartefakte schwierig sein, so dass biplane oder multiplane Sonden hier überlegen sind.

Grenzen der Feinnadelaspiration

Nicht jedes darstellbare Punktionsziel ist auch wirklich punktabel. Die Nadel wird von kranial des Ultraschallkopfes vorgeführt, was bei engem Kontakt mit Bronchialstrukturen, aber auch bei subaortalen Zielen, die Punktionsmöglichkeiten begrenzt. Unterschiedliche Einschätzungen hinsichtlich der Erreichbarkeit des aorto-pulmonalen Fensters resultieren wohl u.a. aus der Begriffsbestimmung, die in der Lymphknoten-Klassifikation [49] die lateral des Ligamentum arteriosum gelegenen LK, in der radiologischen Befundung meist aber alle subaortalen Prozesse beinhaltet.

Schwierigkeiten bereitet die Dignitätsbeurteilung mesenchymaler Tumoren aus den endosonographischen Feinnadelaspiraten. Die zytologische Diagnose maligner Lymphome ist im Prinzip mit Hilfe moderner morphologischer Verfahren (Immunzytologie, Molekularpathologie) aus den Punktaten möglich, für die gegenüber konventionellen Feinnadelpunktaten eine größere Menge aspirierten Zellgutes charakteristisch ist. In unserem Kollektiv diente die EUS-FNA bei 10 Patienten mit malignen Lymphomen allerdings vorrangig zur Weichenstellung der weiteren Diagnostik, da ein maligner epithelialer Tumor ausgeschlossen und die Indikation für die operative Entnahme einer größeren Gewebeprobe gestellt wurde.

Ausblick und Zukunftsperspektiven

Aus unserer Sicht ergibt sich nicht die Frage, ob, sondern nur wie weit sich die EUS-FNA in der pneumologischen Diagnostik verbreiten wird. Es handelt sich um ein sicheres Verfahren mit guter Aussagekraft in der Diagnosesicherung maligner aber auch benignen ösophagusnaher Veränderungen und der Dignitätsbeurteilung mediastinaler Lymphknoten. Auf den hohen Stellenwert der EUS-FNA in der Stadiierung des nicht-kleinzelligen Bronchialkarzinoms und die hieraus resultierende weitreichende Auswirkung auf die Therapieentscheidung dieser Patienten haben bereits mehrere Studien [4, 6, 48] hingewiesen.

Die Position der EUS-FNA im diagnostischen Algorithmus ist noch nicht abschließend festzulegen und hängt sicher auch von der örtlichen Verfügbarkeit anderer invasiver (Mediastinoskopie, Thorakoskopie, endobronchialer Ultraschall) und nicht invasiver (PET) Techniken ab. Die unterschiedlichen Stärken und

Schwächen der einzelnen Methoden sprechen aber dafür, die Wahl des diagnostischen Verfahrens auf den Einzelfall abzustimmen [50]. Die Daten aus der Literatur und die von uns gemachten Erfahrungen sprechen dafür, bei jedem Patienten mit der Indikation eines diagnostischen operativen Eingriffes im Bereich des Mediastinums die EUS-FNA zumindest vorrangig zu erwägen. In unseren Kliniken folgt die EUS-FNA in der ganz überwiegenden Zahl der Fälle einer bronchologischen Untersuchung, rückt in einigen Fällen aufgrund der gemachten Erfahrung aber auch an die erste Stelle der invasiven Diagnostik.

Literatur

- 1 Aibe T, Ito T, Yoshida T et al. Endoscopic ultrasonography of lymph nodes surrounding the upper GI tract. *Scand J Gastroenterol Suppl* 1986; 123: 164 – 169
- 2 Kobayashi H, Danbara T, Tamaki S et al. Detection of the mediastinal lymph nodes metastasis in lung cancer by endoscopic ultrasonography. *Jpn J Med* 1988; 27: 17 – 22
- 3 Kondo D, Imaizumi M, Abe T et al. Endoscopic ultrasound examination for mediastinal lymph node metastases of lung cancer. *Chest* 1990; 98: 586 – 593
- 4 Fritscher-Ravens A, Davidson BL, Hauber HP et al. Endoscopic ultrasound, positron emission tomography, and computerized tomography for lung cancer. *Am J Respir Crit Care Med* 2003; 168: 1293 – 1297
- 5 Janssen J, Johanns W, Luis W et al. Clinical value of endoscopic ultrasound-guided transesophageal fine needle puncture of mediastinal lesions. *Dtsch Med Wochenschr* 1998; 123: 1402 – 1409
- 6 Larsen SS, Krasnik M, Vilmann P et al. Endoscopic ultrasound guided biopsy of mediastinal lesions has a major impact on patient management. *Thorax* 2002; 57: 98 – 103
- 7 Silvestri GA, Hoffman BJ, Bhutani MS et al. Endoscopic ultrasound with fine-needle aspiration in the diagnosis and staging of lung cancer. *Ann Thorac Surg* 1996; 61: 1441 – 1445
- 8 Wallace MB, Silvestri GA, Sahai AV et al. Endoscopic ultrasound-guided fine needle aspiration for staging patients with carcinoma of the lung. *Ann Thorac Surg* 2001; 72: 1861 – 1867
- 9 Wiersema MJ, Vazquez-Sequeiros E, Wiersema LM. Evaluation of mediastinal lymphadenopathy with endoscopic US-guided fine-needle aspiration biopsy. *Radiology* 2001; 219: 252 – 257
- 10 Bhutani MS, Suryaprasad S, Moezzi J et al. Improved technique for performing endoscopic ultrasound guided fine needle aspiration of lymph nodes. *Endoscopy* 1999; 31: 550 – 553
- 11 Wallace MB, Kennedy T, Durkalski V et al. Randomized controlled trial of EUS-guided fine needle aspiration techniques for the detection of malignant lymphadenopathy. *Gastrointest Endosc* 2001; 54: 441 – 447
- 12 Fritscher-Ravens A. Endoscopic ultrasound evaluation in the diagnosis and staging of lung cancer. *Lung Cancer* 2003; 41: 259 – 267
- 13 Fritscher-Ravens A. Bronchialkarzinom: Endosonographische Abklärung mediastinaler Raumforderungen. *Atemw-Lungenkrkh* 2000; 26: 573 – 576
- 14 Giovannini M, Seitz JF, Monges G et al. Fine-needle aspiration cytology guided by endoscopic ultrasonography: results in 141 patients. *Endoscopy* 1995; 27: 171 – 177
- 15 Hunerbein M, Ghadimi BM, Haensch W et al. Transesophageal biopsy of mediastinal and pulmonary tumors by means of endoscopic ultrasound guidance. *J Thorac Cardiovasc Surg* 1998; 116: 554 – 559
- 16 Pedersen BH, Vilmann P, Folke K et al. Endoscopic ultrasonography and real-time guided fine-needle aspiration biopsy of solid lesions of the mediastinum suspected of malignancy. *Chest* 1996; 110: 539 – 544
- 17 Rabe KF, Welker L, Magnussen H. Endoscopic ultrasonography of the mediastinum: safety, specificity and results of cytology. *Abstract, Eur Resp J* 1998; Suppl 12: 974
- 18 Serna DL, Aryan HE, Chang KJ et al. An early comparison between endoscopic ultrasound-guided fine-needle aspiration and mediastinoscopy for diagnosis of mediastinal malignancy. *Am Surg* 1998; 64: 1014 – 1018
- 19 Fritscher-Ravens A, Soehendra N, Schirrow L et al. Role of transesophageal endosonography-guided fine-needle aspiration in the diagnosis of lung cancer. *Chest* 2000; 117: 339 – 345
- 20 Catalano MF, Nayar R, Gress F et al. EUS-guided fine needle aspiration in mediastinal lymphadenopathy of unknown etiology. *Gastrointest Endosc* 2002; 55: 863 – 869
- 21 Fritscher-Ravens A, Schirrow L, Atay Z et al. Endosonographically controlled fine needle aspiration cytology-indications and results in routine diagnosis. *Z Gastroenterol* 1999; 37: 343 – 351
- 22 Annema JT, Veselic M, Rabe KF. Diagnosing sarcoidosis by endoscopic ultrasound-guided fine needle aspiration. *New Orleans: Abstract DDW, 2004*
- 23 Varadarajulu S, Schmulewitz N, Wildi SF et al. Accuracy of EUS in staging of T4 lung cancer. *Gastrointest Endosc* 2004; 59: 345 – 348
- 24 Vogel B. Tumorinfiltration der Aorta? Transösophageale Sonographie vs. CT. *Abstract, Pneumologie* 1998; Suppl 52: 20
- 25 Gress FG, Savides TJ, Sandler A et al. Endoscopic ultrasonography, fine-needle aspiration biopsy guided by endoscopic ultrasonography, and computed tomography in the preoperative staging of non-small-cell lung cancer: a comparison study. *Ann Intern Med* 1997; 127: 604 – 612
- 26 Fritscher-Ravens A, Bohuslavizki KH, Brandt L et al. Mediastinal lymph node involvement in potentially resectable lung cancer: comparison of CT, positron emission tomography, and endoscopic ultrasonography with and without fine-needle aspiration. *Chest* 2003; 123: 442 – 451
- 27 Claussen M, Welker L, Magnussen H. Lymphknotenstaging des Bronchialcarcinoms mittels endosonographischer Ultraschalluntersuchung. *Abstract, Pneumologie* 2003; 57: 56
- 28 Annema JT, Veselic M, Versteegh MI et al. Mediastinal restaging: EUS-FNA offers a new perspective. *Lung Cancer* 2003; 42: 311 – 318
- 29 Chang KJ, Erickson RA, Nguyen P. Endoscopic ultrasound (EUS) and EUS-guided fine-needle aspiration of the left adrenal gland. *Gastrointest Endosc* 1996; 44: 568 – 572
- 30 Kann P, Bittinger F, Hengstermann C et al. Endosonographische Darstellung der Nebennieren: Eine neue Methode. *Ultraschall in Med* 1998; 19: 4 – 9
- 31 Toloza EM, Harpole L, McCrory DC. Noninvasive staging of non-small cell lung cancer: a review of the current evidence. *Chest* 2003; 123: 1375 – 1465
- 32 Fernando HC, Goldstraw P. The accuracy of clinical evaluative intrathoracic staging in lung cancer as assessed by postsurgical pathologic staging. *Cancer* 1990; 65: 2503 – 2506
- 33 Arita T, Kuramitsu T, Kawamura M et al. Bronchogenic carcinoma: incidence of metastases to normal sized lymph nodes. *Thorax* 1995; 50: 1267 – 1269
- 34 Leschber G, Holinka G, Freitag L et al. Mediastinoscopy in the staging of bronchial carcinoma – a critical assessment. *Pneumologie* 2000; 54: 489 – 493
- 35 Toloza EM, Harpole L, Dettnerbeck F et al. Invasive staging of non-small cell lung cancer: a review of the current evidence. *Chest* 2003; 123: 157S – 166S
- 36 Aabakken L, Silvestri GA, Hawes R et al. Cost-efficacy of endoscopic ultrasonography with fine-needle aspiration vs. mediastinotomy in patients with lung cancer and suspected mediastinal adenopathy. *Endoscopy* 1999; 31: 707 – 711
- 37 Harewood GC, Wiersema MJ, Edell ES et al. Cost-minimization analysis of alternative diagnostic approaches in a modeled patient with non-small cell lung cancer and subcarinal lymphadenopathy. *Mayo Clin Proc* 2002; 77: 155 – 164
- 38 Annema JT, Veselic M, Versteegh MI et al. Mediastinitis caused by EUS-FNA of a bronchogenic cyst. *Endoscopy* 2003; 35: 791 – 793
- 39 Utz JP, Patel AM, Edell ES. The role of transcarinal needle aspiration in the staging of bronchogenic carcinoma. *Chest* 1993; 104: 1012 – 1016
- 40 Wang KP, Brower R, Haponik EF et al. Flexible transbronchial needle aspiration for staging of bronchogenic carcinoma. *Chest* 1983; 84: 571 – 576
- 41 Herth F, Becker HD, Ernst A. Conventional vs endobronchial ultrasound-guided transbronchial needle aspiration: a randomized trial. *Chest* 2004; 125: 322 – 325
- 42 Krasnik M, Vilmann P, Larsen SS et al. Preliminary experience with a new method of endoscopic transbronchial real time ultrasound guided biopsy for diagnosis of mediastinal and hilar lesions. *Thorax* 2003; 58: 1083 – 1086
- 43 Tinteren H van, Hoekstra OS, Smit EF et al. Effectiveness of positron emission tomography in the preoperative assessment of patients

- with suspected non-small-cell lung cancer: the PLUS multicentre randomised trial. *Lancet* 2002; 359: 1388 – 1393
- ⁴⁴ Annema JT, Versteegh MI, Veselic M et al. Staging by EUS-FNA in addition to mediastinoscopy leads to a significant reduction of futile thoracotomies in NSCLC. WCLC Vancouver: Abstract, 2003
- ⁴⁵ Pfister DG, Johnson DH, Azzoli CG et al. American Society of Clinical Oncology treatment of unresectable non-small-cell lung cancer guideline: update 2003. *J Clin Oncol* 2004; 22: 330 – 353
- ⁴⁶ Silvestri GA, Tanoue LT, Margolis ML et al. The noninvasive staging of non-small cell lung cancer: the guidelines. *Chest* 2003; 123: 147S – 156S
- ⁴⁷ Hellwig D, Ukena D, Paulsen F et al. Meta-analysis of the efficacy of positron emission tomography with F-18-fluorodeoxyglucose in lung tumors. Basis for discussion of the German Consensus Conference on PET in Oncology 2000. *Pneumologie* 2001; 55: 367 – 377
- ⁴⁸ Annema JT, Hoekstra OS, Smit EF et al. Towards a minimally invasive staging strategy in NSCLC: analysis of PET positive mediastinal lesions by EUS-FNA. *Lung Cancer* 2004; 44: 53 – 60
- ⁴⁹ Mountain CF, Dresler CM. Regional lymph node classification for lung cancer staging. *Chest* 1997; 111: 1718 – 1723
- ⁵⁰ Detterbeck FC, DeCamp Jr MM, Kohman LJ et al. Lung cancer. Invasive staging: the guidelines. *Chest* 2003; 123: 167S – 175S