

M. Kohlhäuf¹
G. Scheuch²
K. Häußinger¹

Antimikrobielle Aerosoltherapie bei Bronchiektasen?

Inhaled Antibiotic Therapy in Bronchiectasis?

Zusammenfassung

Die antimikrobielle Aerosoltherapie stellt auch außerhalb der Mukoviszidose-Therapie eine erfolgversprechende Behandlungsform bei Bronchiektasen mit *P. aeruginosa*-Besiedelung dar. Potenzielle Vorteile einer antimikrobiellen Aerosoltherapie sind eine hohe lokale Wirkstoffkonzentration am „Ort des Geschehens“, Vermeidung systemischer Nebenwirkungen (Oto-toxizität, Nephrotoxizität) und engmaschiger Serumspiegelkontrollen bei Einsatz von Aminoglykosiden, patientenfreundlichere Applikationsform im Vergleich zur parenteralen Therapie und mögliche Kostensenkung durch niedrigeren Medikamentenverbrauch. Nach aktuellen kontrollierten Studien ist eine Keimeradikation bei bis zu einem Drittel der Patienten möglich. Klinische und funktionelle Parameter werden signifikant verbessert, sowie Zahl und Dauer stationärer Aufenthalte verringert. Bisher eingesetzte Inhalationssysteme sind aufgrund der hohen Medikamentenverluste jedoch unökonomisch. Hier zeichnen sich durch aktuelle innovative Technologien im Bereich der Verneblerproduktion und durch den Einsatz poröser Aerosolpartikel als Träger antimikrobieller Wirksubstanzen entscheidende Verbesserungen in diesem kostenintensiven Bereich ab. Dringend zu fordern sind multizentrische Studien zum Vergleich der Wirksamkeit verschiedener Antibiotika-Regime (optimale Dauer der inhalativen Therapie, Dosierung, Monotherapie vs. Kombinationstherapie) und der (Kosten-)Effizienz bei unterschiedlichen Indikationen (akute Exazerbation, Frühbehandlung bei Pseudomonas-Erstnachweis, Hemmung der Progression).

Abstract

Antimicrobial therapy is an important aspect of disease management for patients with bronchiectasis. Delivery of an inhaled antibiotic is an appealing alternative to oral or intravenous administration because the antibiotic is delivered in high concentrations directly to the site of infection, eliminating the need for high systemic concentrations and reducing the risk of systemic toxicity. In recent controlled studies these potential benefits have been assessed in patients with bronchiectasis who became colonized by *P. aeruginosa* and the results support the use of nebulized antibiotics. In up to one-third of patients *P. aeruginosa* was eradicated from their sputum by inhaled antibiotic therapy and up to 62% of patients showed improved medical condition. The further development of new aerosol devices supported by clinical testing will allow effective management of patients with bronchiectasis by an inhalation therapy that minimizes time constraints and drug loss which may improve health status and quality of life.

Institutsangaben

¹Asklepios Fachklinik München-Gauting, Zentrum für Pneumologie und Thoraxchirurgie, Gauting

²Inamed GmbH, Research & Development, Gauting

Anmerkung

Gekürzte Fassung eines Vortrages im Rahmen des 44. Kongresses der Deutschen Gesellschaft für Pneumologie, März 2003, München

Korrespondenzadresse

Priv.-Doz. Dr. med. Martin J. Kohlhäuf · Asklepios Fachklinik München-Gauting · Zentrum für Pneumologie und Thoraxchirurgie · Robert Koch-Allee 2 · 82131 Gauting · E-mail: m.kohlhaeuf@asklepios.com

Eingang: 19. Januar 2004 · Nach Revision angenommen: 14. März 2004

Bibliografie

Pneumologie 2004; 58: 499–504 © Georg Thieme Verlag Stuttgart · New York · ISSN 0934-8387 · DOI 10.1055/s-2004-818419

Einleitung

Die antimikrobielle Aerosoltherapie stellt bisher nur bei HIV (Wirkstoff: Pentamidin) und bei Mukoviszidose (Wirkstoff: Tobramycin) ein etabliertes Verfahren dar. Im Jahr 1998 genehmigte die amerikanische Arzneimittelbehörde (Food and Drug Administration, FDA) aufgrund positiver Resultate zweier großer Multicenterstudien den inhalativen Einsatz von Tobramycin bei Patienten mit Mukoviszidose und Kolonisation mit *Pseudomonas aeruginosa* (Psa) [1,2]. In Deutschland erfolgte die Zulassung verzögert im März 2001. Aufgrund der mangelhaften Datenlage erteilte die FDA [3] damals keine Genehmigung für eine Aerosoltherapie

- mit Tobramycin bei akuten Exazerbationen bei Mukoviszidose
- mit Tobramycin bei Patienten *ohne* Mukoviszidose
- mit anderen Antibiotika (z. B. β -Lactame, Gentamicin, Colistin)

Nach einer Kostenanalyse in Deutschland [4] stellen jedoch Patienten mit COPD und gleichzeitigem Vorliegen von Bronchiektasen aufgrund des hohen Antibiotikaverbrauches eine erhebliche sozioökonomische Belastung dar. Neuere Studienergebnisse rechtfertigen eine Übersicht zum aktuellen Kenntnisstand in bezug auf die inhalative antimikrobielle Therapie bei Bronchiektasen und Psa-Nachweis außerhalb der Mukoviszidose-Therapie. Potenzielle Vorteile einer antimikrobiellen Aerosoltherapie sind eine hohe lokale Wirkstoffkonzentration am „Ort des Geschehens“, Vermeidung systemischer Nebenwirkungen (Ototoxizität, Nephrotoxizität) und engmaschiger Serumspiegelkontrollen bei Einsatz von Aminoglykosiden, patientenfreundlichere Applikationsform im Vergleich zur parenteralen Therapie und mögliche Kostensenkung durch niedrigeren Medikamentenverbrauch [5].

Kolonisation mit *Pseudomonas aeruginosa* bei COPD mit Bronchiektasen: Klinische Relevanz?

Bronchiektasen sind charakterisiert durch eine irreversible Erweiterung der Bronchien mit entzündlicher Destruktion der Bronchialwände und des nachgeschalteten Alveolarraums. Diese morphologischen Veränderungen führen zu Sekretretention und dadurch getriggerten rezidivierenden Exazerbationen [6]. Man spricht von Besiedelung (Kolonisation), wenn *Pseudomonas aeruginosa* (Psa) aus dem Sputum zu isolieren ist, aber keine direkten (Fieber, Entzündungszeichen) oder indirekten Zeichen (*Pseudomonas*-Antikörper) einer Infektion oder Gewebeschädigung vorliegen [7].

Die klinische Relevanz der Psa-Kolonisation ist bei Bronchiektasen auch außerhalb der Therapie der Mukoviszidose durch klinische Studien belegt. Patienten mit Bronchiektasen weisen in klinisch stabilen Phasen häufig eine Besiedelung mit potenziell pathogenen Keimen auf [6]. Nach gepoolten Daten aus vier Zentren (Hongkong, USA, Spanien, Großbritannien) steht Psa dabei mit 13–31% der Fälle weltweit an zweiter Stelle hinter *H. influenzae* (29–42%). Die Psa-Kolonisation bei Patienten mit Bronchiektasen führt zu signifikant häufigeren Krankenhausaufenthalten und zu einer deutlichen Einschränkung der Lebensqualität im Vergleich zu Kollektiven mit Bronchiektasen ohne Psa-Besiedelung [8]. Eine prospektive Querschnittuntersuchung [9] an 100 Patienten (40% Raucher bzw. Ex-Raucher) mit Bronchiekta-

sen zeigte, dass im Vergleich zu Patienten mit Bronchiektasen und Kolonisation mit anderen Erregern (z. B. *Haemophilus influenzae*, *Moraxella catarrhalis*, Pneumokokken, andere gramnegative Keime) eine Psa-Kolonisation als unabhängiger Risikofaktor mit einer signifikant erhöhten Sputumproduktion (> 30 ml) und eingeschränkten Lungenfunktion ($FEV_1/FVC < 60\%$) einhergeht. Spirometrische Verlaufskontrollen bei einer kleinen Gruppe von Patienten mit Bronchiektasen und Psa-Besiedelung ($n = 12$) ergaben zudem eine signifikant raschere Verschlechterung der Einsekundenkapazität (FEV_1) pro Jahr im Vergleich zu einer Kontrollgruppe mit Bronchiektasen ohne Psa-Nachweis (im Mittel 52 ml vs. 14 ml; mittlere Beobachtungszeit: $10,2 \pm 5,5$ Jahre) [10]. Computertomographische Untersuchungen [11,12] ergaben bei Rauchern und Nichtrauchern mit Bronchiektasen und Psa-Kolonisation einen signifikant ausgeprägteren radiologischen Befundscore als bei Patienten mit Bronchiektasen ohne Psa-Nachweis. Diese Querschnittuntersuchungen beantworten jedoch nicht die Frage, ob ausgeprägtere Bronchiektasen ein Risikofaktor für eine Psa-Kolonisation darstellen oder ob eine Psa-Kolonisation die Ursache für schwergradige computertomographische Befunde ist.

Auch bei klinisch stabilen Patienten mit Bronchiektasen und Kolonisation mit potenziell pathogenen Keimen sind chronische Entzündungsreaktionen nachweisbar, die zur Progression dieser Erkrankung beitragen können: Angrill u. Mitarb. [13] fanden bei stabilen Patienten mit Bronchiektasen ($n = 49$) eine signifikante Assoziation zwischen Besiedelung mit potenziell pathogenen Keimen und Entzündungsmarkern in der bronchoalveolären Lavage (Neutrophilen-Fraktion, Elastase, Myeloperoxidase, Interleukin-8, Interleukin-6, $TNF-\alpha$). Die Zahl der Patienten mit Psa-Besiedelung war jedoch zu gering, um Unterschiede in der Entzündungsreaktion im Vergleich zur Kolonisation mit anderen Keimen (z. B. *Haemophilus influenzae*, Pneumokokken) belegen zu können.

Randomisierte kontrollierte Studien zum Stellenwert einer antimikrobiellen Aerosoltherapie bei Bronchiektasen

Lin u. Mitarb. [14] untersuchten den Effekt einer dreitägigen Gentamicin-Inhalation (Tagesdosis: 2×40 mg in 3 ml NaCl; Inhalationsdauer 20 min) auf die Neutrophilenaktivität bei Patienten mit Bronchiektasen und Psa-Kolonisation ($n = 16$; Durchschnittsalter 65 Jahre): Trotz dieser kurzen Behandlungsdauer konnte eine signifikante Reduktion der Sputummenge und der Myeloperoxidase-Konzentration im Sputum erreicht werden. Zusätzlich kam es zu einer signifikanten Besserung funktioneller Parameter (PEF, 6-Minuten-Gehtest, nächtliche Sauerstoffsättigung). Neben der kleinen Fallzahl ist die Studie limitiert durch fehlende Angaben bakteriologischer Befunde nach Inhalationstherapie und die kurze Studiendauer, die keine Beurteilung des Langzeiteffektes in bezug auf funktionelle Parameter erlaubt.

Eine spanische Langzeitstudie [15] mit inhalativer Applikation einer antibiotischen Kombinationstherapie mit Ceftazidim (2×1000 mg/die) und Tobramycin (2×100 mg/die) über 12 Monate bei ambulanten Patienten mit Bronchiektasen und Psa-Kolonisation führte zu einer signifikanten Reduktion der Krankenhausaufenthalte und stationären Behandlungsdauer, wenngleich

eine Psa-Eradikation nicht erreicht werden konnte. Ein gehäuftes Auftreten resistenter Psa-Stämme wurde nicht beobachtet. Eine Quantifizierung der Bakterienlast (\log_{10} colony forming units/g Sputum) erfolgte in dieser Studie nicht. Die Verlaufskontrolle funktioneller Parameter (Lungenfunktion, Blutgasanalyse) ergab keine relevante Änderung.

Eine US-amerikanische randomisierte, kontrollierte Multicenterstudie [16] belegte anhand eines größeren Patientenkollektivs ($n = 74$), dass bei Patienten mit Bronchiektasen bessere Therapieeffekte durch eine 4-wöchige Tobramycin-Inhalation erzielt werden können als bei Patienten mit Mukoviszidose (Abb. 1): Die Reduktion der Bakterienlast war nach zweiwöchiger Therapie deutlich ausgeprägter als bei Mukoviszidose und auch noch nach 4 Wochen nachweisbar. Hinweise auf eine Resistenzentwicklung ergaben sich nicht. Im Gegensatz zur Tobramycin-Inhalation bei Mukoviszidose [2] gelang in 35% (13/37) der behandelten Patienten eine Psa-Eradikation. Hier ist jedoch kritisch anzumerken, dass ein negativer Sputumbefund eine latente Psa-Infektion nicht ausschließt und der Nachweis eines identischen Psa-Genotyps in späteren Verlaufskontrollen nicht auszuschließen ist [7]. Das FEV_1 änderte sich nach Therapie bei Patienten mit Bronchiektasen nicht signifikant, während bei Patienten mit Mukoviszidose eine signifikante Besserung des FEV_1 um 11 Soll% erreicht werden konnte [1]. Der im Vergleich zur Mukoviszidosebehandlung fehlende therapeutische Einfluss auf die Lungenfunktion (FEV_1) einer antimikrobiellen Aerosoltherapie bei Patienten mit Bronchiektasen kann durch das höhere Alter der Patienten, den höheren Raucheranteil und der Patientenrekrutierung aus Abteilungen mit einem hohen Anteil von Patienten mit COPD erklärt werden.

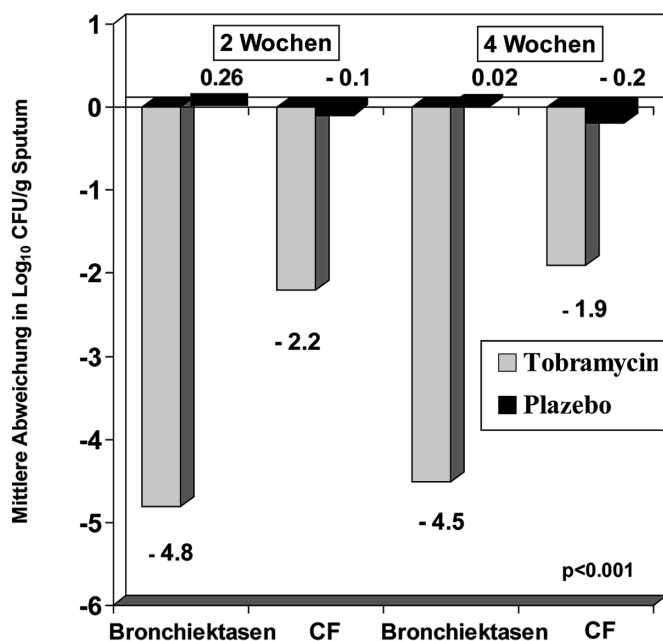


Abb. 1 Vergleich der Effizienz einer antimikrobiellen Aerosoltherapie mit Tobramycin bei Patienten mit Bronchiektasen und Patienten mit Mukoviszidose nach Therapie über zwei und vier Wochen. Die Reduktion von *Pseudomonas aeruginosa* im Sputum ist bei Patienten mit Bronchiektasen ausgeprägter als bei Patienten mit Mukoviszidose (nach [16]). CFU = colony forming units.

Trotz dieser positiven Therapieergebnisse sind die bisher vorliegenden klinischen Studiendaten sehr limitiert, insbesondere fehlen Langzeitstudien bei einer ausreichenden Patientenzahl zum Effekt der Antibiotika-Inhalation auf die Resistenzentwicklung der Erreger, klinischen und funktionellen Parameter der Grunderkrankung (z. B. Senkung der Exazerbationsrate). Bei einer empfohlenen Mindesttherapiedauer von drei Monaten [17] liegen aktuell in Hinblick auf die enormen Kosten eines inhalativen Behandlungsregimes von 3040 Euro für eine 28-tägige Inhalationstherapie mit Tobramycin (tägl. 2×1 Ampulle TOBI™ à 300 mg zur Inhalation) keine Kosten-Nutzenanalysen vor. Vergleichsstudien zu kostengünstigeren Alternativen wie dem – trotz fehlender offizieller Zulassung für diese Indikation – in den Britischen Leitlinien empfohlenen Antibiotikum Gentamicin (tägl. 2×1 Ampulle à 80 mg verdünnt mit 0,9% NaCl-Lösung auf 4 ml) [17] wurden ebenfalls bislang nicht durchgeführt. Weiter fehlen klinische Studien zur Untergruppe von Patienten mit Bronchiektasen bei angeborenen Erkrankungen (primäre ziliäre Dyskinesie), Immundefekten und postinfektiösen Veränderungen [6].

Antimikrobielle Aerosoltherapie: Welches Inhalationssystem?

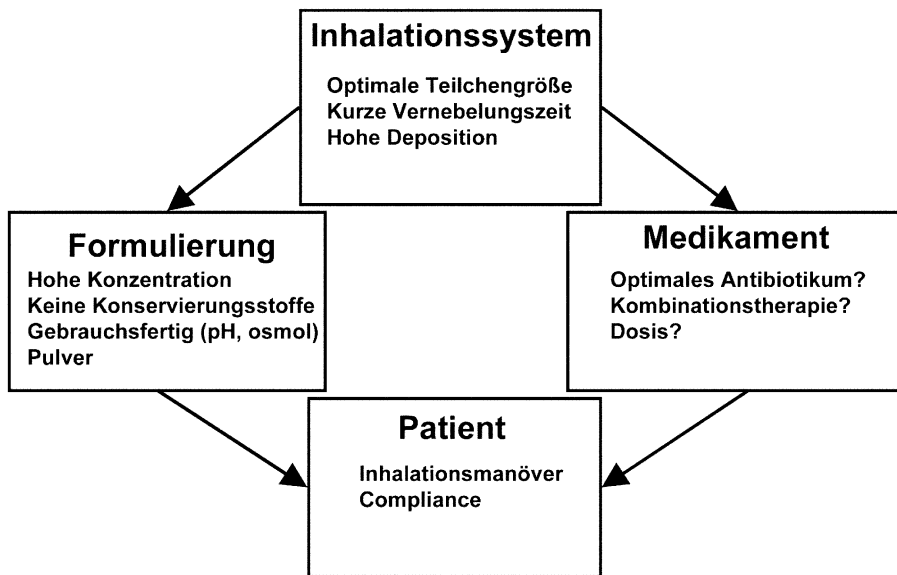
Die hohen Wirkstoffverluste in herkömmlichen Düsenverneblern stimulieren Neuentwicklungen in diesem dosiskritischen und kostenintensiven Bereich der Aerosolmedizin. Die Indikation zum Einsatz von Düsen- oder Ultraschallverneblern zur Inhalationstherapie ist durch die „European Respiratory Society“ streng gestellt. Nach den aktuellen Leitlinien sollten Düsen- oder Ultraschallvernebler aufgrund des hohen Zeitaufwandes nur eingesetzt werden, wenn sie die beste oder einzige (!) Möglichkeit zur Applikation eines Wirkstoffes darstellen [18].

Werden die Forderungen an ein Inhalationssystem wie optimale Teilchengröße, hohe Lungendeposition des Wirkstoffes und kurze Vernebelungszeit erfüllt, beeinflussen weitere wichtige Faktoren (Medikamentenauswahl, Medikamentenformulierung, Präferenzen und Inhalationsmanöver des Patienten) die Effektivität von Inhalationssystemen (Abb. 2).

In einer umfangreichen Vergleichsstudie von Düsen- und Ultraschallverneblern ($n = 14$) zur Tobramycin-Inhalation [18] erfüllten nur zwei Düsenvernebler (Porta-Neb Ventstream, Parioboy Pari LC plus) und kein Ultraschallvernebler die erforderlichen Kriterien (Output 25 mg Tobramycin/min, Partikelgröße 1–5 μm). Die Zulassung der Tobramycin-Aerosoltherapie zur Therapie bei Mukoviszidose erfolgte in den USA für den Pari LC plus-Handvernebler (Fa. Pari, Starnberg) mit dem Pulmo-Aide Kompressor (DeVilbiss Air Power Co., Jackson, USA) [3], während in der BRD zum Pari LC plus-Handvernebler ein geeigneter Kompressor empfohlen wird, der eine Flussgeschwindigkeit von 4–6 l/min und/oder einen Gegendruck von 110–217 kPa gewährleistet.

Problematisch auch aus ökonomischen Gesichtspunkten bleiben beim Einsatz von Düsenverneblern die hohen Medikamentenverluste im Inhalationssystem und während der Exhalation [20]. Bei Einsatz von Düsenverneblern beträgt die Lungendeposition durch Medikamentenverluste im Verneblersystem und während der Exhalation nur 8–12% [21,22].

Abb. 2 Effizienz der antimikrobiellen Aerosoltherapie: Einflussfaktoren.



Clickhaler

Eine kanadische Arbeitsgruppe [23] verglich bei 10 Patienten (Mukoviszidose n = 3; Bronchiektasen n = 7) die Inhalation von Gentamicin (Gesamtdosis 160 mg) in Pulverform mittels Clickhaler im Vergleich zur Flüssigvernebelung (PARI LC Plus) und zur konventionellen intravenösen Applikation. Dabei lag die Gentamicin-Sputumkonzentration nach Inhalation mittels PARI LC Plus 100fach und nach Pulverinhalation 20fach höher als die Sputumkonzentration nach parenteraler Gabe. Nach parenteraler Gabe wurde bei keinem Patienten die minimale Hemmkonzentration von 4 µg/ml erreicht. Die Urinkonzentration von Gentamicin nach parenteraler Gabe lag im Vergleich zur PARI LC PLUS-Inhalation und Pulverinhalation (Clickhaler) 600fach bzw. 40fach höher. Die Verwendung des Clickhaler-Inhalationssystems scheint jedoch nicht zur Inhalation hoher Gentamicinpulver-Dosen praktikabel: Zur Applikation der erforderlichen Nominaldosis von 160 mg Gentamicin-Pulver mussten die Patienten ein Inhalationsprogramm von 32 Hüben (!) à 10 mg Gentamicin-Pulver in 30 min absolvieren.

Inhalation poröser Aerosolpartikel mittels Turbospin

Mit einem neuentwickelten pharmazeutischen Verfahren können durch Sprühtrocknung poröse Aerosolteilchen hergestellt werden [24,25], mit denen auch handelsübliches Tobramycin mit einer biologisch abbaubaren porösen Membran ummantelt werden kann. Diese porösen Teilchen gelangen genauso effektiv in die Lungenperipherie wie kompakte Teilchen, da die porösen Teilchen trotz ihres geometrischen Durchmessers von etwa 10 µm eine kleine Masse aufweisen und sich damit aerodynamisch wie kleinere Teilchen verhalten. Zur Inhalation wurde ein tragbares kommerziell erhältliches Pulverinhalationssystem verwendet (Turbospin DPI, PH&T, Mailand, Italien). In einer aktuellen szintigraphisch kontrollierten Depositionsstudie [26] konnte damit eine 9fach höhere Lungendeposition (Inhalationszeit: 2 min) von Tobramycin im Vergleich zur konventionellen Flüssigvernebelung nachgewiesen werden. Die Wirkstoffverluste im Flüssigvernebler betragen in dieser Studie über 50% und die Lungendeposition nur 5% des radioaktiv markierten flüssigen Tobramycin (TOBI™).

AeroDose 5.5 RP

Erste klinische Studienergebnisse liegen zu einem neuen – noch nicht kommerziell erhältlichen – atemzuggetriggerten Flüssigverneblersystem (AeroDose 5.5 RP, Fa. Aerogen, USA) vor. Im AeroDose 5.5 RP-Inhalationssystem wird der Wirkstoffverlust im Verneblersystem erstens dadurch minimiert, dass die Medikamentenfreisetzung atemzuggetriggert nur während der Inhalation erfolgt und zweitens die Restmenge im System durch eine neuentwickelte Technik reduziert wird. Der Wirkstoff wird auf einer Lochplatte platziert, die durch ein piezokeramisches Element in Schwingung gebracht wird und so das Aerosol freisetzt. Eine randomisierte Multicenterstudie an neun amerikanischen Mukoviszidose-Zentren [27] verglich die Effizienz dieses atemzuggesteuerten, batteriebetriebenen Flüssigverneblersystems (AeroDose 5.5 RP; Fa. Aerogen, Mountain View, USA) mit dem zur Tobramycin-Inhalation zugelassenen PARI LC-PLUS-Vernebler (Fa. Pari, Starnberg, BRD) bei 53 Mukoviszidose-Patienten (Durchschnittsalter: 24 Jahre). Dazu mussten die Patienten drei Tobramycin-Einzeldosen (30 mg, 60 mg, 90 mg) mit dem AeroDose 5.5 RP in einwöchigen Abständen inhalieren. Die resultierenden Tobramycinkonzentrationen in Sputum und Serum wurden über 8 Stunden kontrolliert und mit einer konventionellen einmaligen 300 mg Tobramycin-Inhalation mittels PARI LC-PLUS verglichen. Mit dem AeroDose 5.5 RP konnten bei Inhalation von 90 mg Tobramycin mittlere Sputumkonzentrationen erreicht werden, die denen einer konventionellen 300 mg Einzeldosis mittels PARI LC PLUS entsprachen. Die resultierenden Teilchengrößen des AeroDose 5.5 RP waren mit dem PARI LC Plus vergleichbar (MMAD im Mittel 4,0 vs. 4,8 µm). Der AeroDose RP 5.5 erreichte jedoch eine deutliche Verminderung des Wirkstoffverlustes im Inhalationssystem durch die Atemzugtriggerung (d.h. kein Wirkstoffverlust während der Exhalation) und eine verbesserte Aerosolfreisetzung. Daraus resultiert ein höherer Medikamentenoutput und eine kürzere Vernebelungszeit im Vergleich zum PARI LC PLUS (8 min. vs. 18 min.). In beiden Gruppen unterschieden sich die FEV₁-Werte vor und nach Inhalation nicht signifikant. Die maximale Tobramycin-Konzentration im Sputum zeigte jedoch bei beiden Inhalationssystemen eine extrem hohe Variabilität (AeroDose 90 mg: 958 ± 952 µg/g vs. PARI

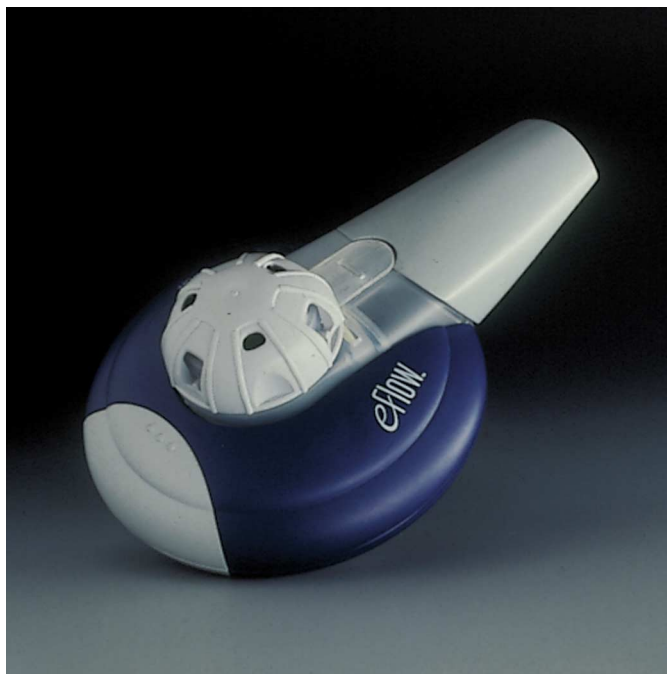

Abb. 3 e-Flow™ (mit freundlicher Genehmigung der Fa. PARI, GmbH, Starnberg, Deutschland).

LC PLUS $985 \pm 952 \mu\text{g/g}$). Im Vergleich zum PARI LC PLUS konnte jedoch mit dem AeroDose 5.5 RP die gleiche Tobramycin-Sputumkonzentration mit einem Drittel der Dosis und in weniger als der Hälfte der Zeit erreicht werden. Eine frühere vergleichende szintigraphische Depositionsstudie [28] hatte bei neun gesunden Probanden für den AeroDose-Vernebler im Vergleich zum PARI LC PLUS eine signifikant höhere Lungendeposition (35% vs. 9,1%), eine geringere Restmenge im System (15% vs. 43%) und geringere Verluste während der Exhalation (16% vs. 28%) ergeben. Problematisch bleibt die extrem hohe Variabilität der beobachteten maximalen Tobramycin-Sputumkonzentration. Weiter kann auf einem Mukusplaque im zentralen Bronchialsystem eine hohe lokale Konzentration des Antibiotikums durch Impaktion erreicht werden, ohne dass deshalb anhand der Sputumkonzentration auf die Gesamtlungendeposition geschlossen werden darf.

eFlow

Eine weitere Neuentwicklung stellt die sog. „eFlow™“-Technologie dar [29] (Abb. 3). Auch dieses Inhalationssystem weist eine hohe Ausbeute an inhalierfähigem Wirkstoff durch Minimierung der Restmengen im Inhalationsgerät auf (Dosis ab Mundstück: $53,4 \pm 1,4\%$; Teilchengröße 82–84% $< 5,8 \mu\text{m}$). Die dabei eingesetzte Technik ist mit dem o.g. AeroDose-System vergleichbar. In der enger Zusammenarbeit von Gerätehersteller und einem pharmazeutischen Partner wird derzeit an der Optimierung der Medikamentenformulierung zur Flüssigvernebelung des monozyklischen β -Lactam-Antibiotikums Aztreonam mit „eFlow™“ gearbeitet. Aztreonam besitzt ein breites Wirkungsspektrum gegen gramnegative Bakterien (einschl. PSA) und wirkt synergistisch in Kombination mit Gentamicin. Aztreonam ist derzeit nur als intravenöse Applikationsform verfügbar.

AKITA

Die hohe Variabilität der Lungendeposition von inhalierten Medikamenten kann in Zukunft durch den Einsatz eines neuen bereits kommerziell verfügbaren atemzug- und volumenkontrollierten Verneblersystems (AKITA®) deutlich vermindert und bis auf 60% reproduzierbar gesteigert werden. Klinische Daten zur Vernebelung von Antibiotika mit diesem Inhalationssystem liegen bislang jedoch noch nicht vor [30–32].

Fazit

Die antimikrobielle Aerosoltherapie stellt auch außerhalb der Mukoviszidose-Therapie eine erfolgversprechende Behandlungsform bei Bronchiektasen mit Psa-Besiedelung dar. Eine Keimeradikation scheint nach ersten prospektiven randomisierten Untersuchungen bei bis zu einem Drittel der Patienten möglich. Klinische und funktionelle Parameter werden signifikant verbessert, sowie Zahl und Dauer stationärer Aufenthalte verringert. Bisher eingesetzte Inhalationssysteme sind aufgrund der hohen Medikamentenverluste jedoch unökonomisch. Hier zeichnen sich durch aktuelle innovative Technologien im Bereich der Verneblerproduktion und durch den Einsatz poröser Aerosolpartikel als Träger antimikrobieller Wirksubstanzen entscheidende Verbesserungen auf diesem kostenintensiven Bereich ab. Aufgrund der limitierten Forschungsergebnisse zu dieser klinisch wichtigen Thematik sind dringend multizentrische Studien zum Vergleich der Wirksamkeit verschiedener Antibiotika-Regime (optimale Dauer der inhalativen Therapie, Dosierung, Monotherapie vs. Kombinationstherapie) und der (Kosten-)Effizienz bei unterschiedlichen Indikationen (akute Exazerbation, Frühbehandlung bei PSA-Erstnachweis, Hemmung der Progression) zu fordern.

Literatur

- Ramsey B, Burns J, Smith A. Safety and efficacy of tobramycin solution for inhalation in patients with cystic fibrosis. The results of two phase III placebo controlled clinical trials. *Pediatr Pulmonol* 1997; 24 (suppl. 14): 137–138
- Ramsey B, Pepe MS, Quan JM et al. Intermittent administration of inhaled tobramycin in patients with cystic fibrosis. *N Engl J Med* 1999; 340: 23–30
- Prober CG, Walson PD, Jones J et al. Technical report: precautions regarding the use of aerosolized antibiotics. *Pediatrics* 2000; 106 (6)
- Riecke K, Eller J, Gericke C et al. Stationäre Behandlungskosten der exazerbierten chronisch obstruktiven Lungenerkrankung. *Pneumologie* 1999; 53: 199–206
- Köhler D, Fleischer W. Theorie und Praxis der Inhalationstherapie. München: Arcis, 2000: 85–87
- Barker AF. Bronchiectasis. *N Engl J Med* 2002; 346: 1383–1393
- AG Mukoviszidose der Gesellschaft für Pädiatrische Pneumologie. Aktuelle Aspekte der Prävention und Therapie bei CF-Patienten mit Pseudomonasinfektion. *Monatsschr Kinderheilkd* 2002; 150: 224–2232
- Wilson CB, Jones PW, O'Leary CJ et al. Effect of sputum bacteriology on the quality of life of patients with bronchiectasis. *Eur Respir J* 1997; 10: 754–1760
- Ho P-L, Chan K-N, Ip MSM et al. The effect of pseudomonas aeruginosa infection on clinical parameters in steady-state-bronchiectasis. *Chest* 1998; 114: 1594–1598
- Evans SA, Turner SM, Bosch BJ et al. Lung function in bronchiectasis: the influence of Pseudomonas aeruginosa. *Eur Respir J* 1996; 9: 1601–1604

- ¹¹ Nagaki M, Shimura S, Tanno Y et al. Role of chronic pseudomonas aeruginosa infection in development of bronchiectasis. *Chest* 1992; 102: 1464 – 1469
- ¹² Miszkiel KA, Welss AU, Rubens MB et al. Effects of airway infection by pseudomonas aeruginosa: a computed tomographic study. *Thorax* 1997; 52: 260 – 264
- ¹³ Angrill J, Agustí C, DeCelis R et al. Bronchial inflammation and colonization in patients with clinically stable bronchiectasis. *Am J Respir Crit Care Med* 2001; 164: 1628 – 1632
- ¹⁴ Lin H-C, Cheng H-F, Wang C-H et al. Inhaled gentamicin reduces airway neutrophil activity and mucus secretion in bronchiectasis. *Am J Respir Crit Care Med* 1997; 155: 2024 – 2029
- ¹⁵ Orriols R, Roig J, Ferrer J et al. Inhaled antibiotic therapy in non-cystic fibrosis patients with bronchiectasis and chronic bronchial infection by Pseudomonas aeruginosa. *Respir Med* 1999; 93: 476 – 480
- ¹⁶ Barker AF, Couch L, Fiel SB et al. Tobramycin solution for inhalation reduces sputum pseudomonas aeruginosa density in bronchiectasis. *Am J Respir Crit Care Med* 2000; 162: 481 – 485
- ¹⁷ Currie DC. Nebulisers for bronchiectasis. *Thorax* 1997; 52 (Suppl. 2): 72 – 74
- ¹⁸ Boe J, Dennis JH, O'Driscoll BR et al. European Respiratory Society guidelines on the use of nebulizers. *Eur Respir J* 2001; 18: 228 – 242
- ¹⁹ LeBrun PPH, Boer AH de, Gjaltema D et al. Inhalation of tobramycin in cystic fibrosis. Part I: The choice of nebulizers. *Int J Pharm* 1999; 189: 205 – 214
- ²⁰ Dunne PJ. Economic aspects of introducing new nebulizer technology. *Resp Care* 2002; 47: 1321 – 1331
- ²¹ Sermet-Gaudelus I, Le Cocguic Y, Ferroni A et al. Nebulized antibiotics in cystic fibrosis. *Pediatr Drugs* 2002; 4: 455 – 467
- ²² Coates AL, MacNeish CF, Lands LC et al. A comparison of the availability of tobramycin for inhalation of vented vs unvented nebulizers. *Chest* 1998; 113: 951 – 956
- ²³ Labiris NRC, Holbrook AM, Chrystyn H et al. Dry powder versus intravenous and nebulized gentamicin in cystic fibrosis and bronchiectasis. *Am J Respir Crit Care Med* 1999; 160: 1711 – 1716
- ²⁴ Kohlhäufel M, Brand P, Scheuch G et al. Perspektiven der systemischen Aerosoltherapie. In: Scheuch G (Hrsg). *Aerosole in der Inhalationstherapie VI*. München: Dustri, 2002: 1 – 12
- ²⁵ Edwards DA, Ben-Jebria A, Langer R. Recent advances in pulmonary drug delivery using large, porous inhaled particles. *J Appl Physiol* 1998; 84: 379 – 385
- ²⁶ Newhouse MT, Hirst PH, Duddu SP et al. Inhalation of a dry powder tobramycin PulmonSphere formulation in healthy volunteers. *Chest* 2003; 124: 360 – 366
- ²⁷ Geller DE, Rosenfeld M, Waltz DA et al. Efficiency of pulmonary administration of tobramycin solution for inhalation in cystic fibrosis using an improved drug delivery system. *Chest* 2003; 123: 28 – 36
- ²⁸ Newman SP, Flora M, Hirst PH et al. Pharmacoscintigraphy of TOBI® in the Pari LC Plus™ and the Aerodose™ inhaler. *J Aerosol Med* 2001; 14: 388 (abstract)
- ²⁹ Schuschnig U, Keller M, Lintz F-C et al. Customisation of the eFLOW™ electronic inhaler to target pulmonary delivery of aztreonam formulations for the treatment of lung infections. *The Aerosol Society: Drug Delivery to the Lungs XIII, Proceedings*, 252 – 255. 2002
- ³⁰ Brand P, Friemel I, Meyer T et al. Total deposition of therapeutic particles during spontaneous and controlled inhalations. *J Pharmaceutical Sci* 2000; 89: 724 – 731
- ³¹ Brand P, Beckmann H, Maas-Enriquez M et al. Peripheral deposition of α 1-Protease inhibitor using commercial inhalation devices. *Eur Respir J* 2003; 22: 263 – 267
- ³² Brand P, Beckmann H, Maas-Enriquez M et al. Pulmonary deposition of monodisperse aerosols in patients with chronic obstructive pulmonary disease. *Exp Lung Res* 2003; 29: 475 – 484