

Zur Geschichte und Zukunft der Thorakoskopie

R. Loddenkemper

On the History and Future of Thoracoscopy

Geschichte der Thorakoskopie

Die Geschichte der Thorakoskopie zeigt beispielhaft den Wandel von der Zeit der Phthisiologie, welche die Thorakoskopie vorwiegend als therapeutisches Verfahren in der Pneumothoraxbehandlung der Tuberkulose einsetzte, zur modernen Pneumologie und Thoraxchirurgie. Gleichzeitig wird in der geschichtlichen Analyse der Einfluss der deutschen Medizin auf die Entwicklung der Thorakoskopie deutlich.

Einführung der Thorakoskopie als diagnostische Methode

Die Thorakoskopie wurde 1910 von Hans-Christian Jacobaeus (1879–1937) eingeführt, der als Internist in Stockholm (Schweden) tätig war. Er veröffentlichte seine ersten Erfahrungen in der „Münchener Medizinischen Wochenschrift“ unter dem Titel „Über die Möglichkeit, die Zystoskopie bei Untersuchungen seröser Höhlungen anzuwenden“ [1]. Er begann seine „vorläufige Mitteilung“ unter Hinweis auf die Endoskopie der Organe mit natürlicher Öffnung, wie dem Harntrakt, und gleichzeitig auf die Arbeiten von Max Nitze, welcher 1877 die ersten Zystoskope mit teleskopischer Linse und distaler Beleuchtung entwickelt hatte [2]. Jacobaeus stellte dann fest, dass geschlossene Körperhöhlen, wie das Peritoneum, die Pleura und das Perikard, bislang nicht endoskopisch untersucht worden waren. Er definierte für diese Art von „Zystoskopie“ drei wesentliche Voraussetzungen:

1. die Möglichkeit, den Trokar oder die Punktionsnadel in die entsprechende Körperhöhle einzuführen, ohne innere Organe zu verletzen und ohne wesentliche Schmerzen zu verursachen
2. die Einführung eines transparenten Mediums in die Körperhöhle, wofür er gefilterte Luft benutzte

3. ein Zystoskop von so kleinen Ausmaßen, dass es durch den Trokar geführt werden konnte.

Die Abb. 1 zeigt den Trokar, den er benutzte, mit einer automatisch schließenden Klappe. Dieser war mit der Hilfe von Dr. Ahlström, dem Leiter des Instrumentenherstellers Stille-Werner in Stockholm, gebaut worden. Der Trokar hatte einen Durchmesser von nur 17 Charrière (5,7 mm), das Zystoskop einen von 14 Charrière (4,7 mm).

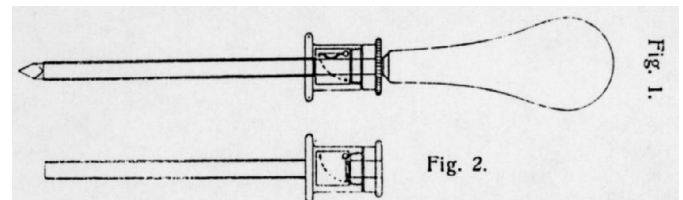


Abb. 1 Original-Trokar (Abb. 1) und automatisch schließende Klappe (Abb. 2) (aus Referenz [1]).

Jacobaeus beschreibt die wesentliche Technik wie folgt: Die Haut wird desinfiziert und mit Kokain anästhesiert. Durch eine kleine Hautinzision wird der Trokar eingeführt, mit oder ohne vorherige Lufteinblasung in die Körperhöhle. Nachdem der Trokar eingeführt war, wurde gefilterte Luft mithilfe einer einfachen Politzer-Luftpumpe eingeblasen. Dann wurde das Zystoskop durch den Trokar eingeführt und die Inspektion vorgenommen. Jacobaeus beschreibt dann im Einzelnen, wie das Peritoneum untersucht wird. Er nennt dieses Verfahren „Laparoskopie“, welche er

Institutsangaben

Lungenklinik Heckeshorn, Abteilung Pneumologie II

Widmung

Hans-Jürgen Brandt (1918–2003) und Jutta Mai (1928–2001)
in dankbarer Erinnerung gewidmet

Korrespondenzadresse

Prof. Dr. med. Robert Loddenkemper · Lungenklinik Heckeshorn ·
Abt. Pneumologie II · Zum Heckeshorn 33 · 14109 Berlin

Bibliografie

Pneumologie 2004; 58: 42–49 © Georg Thieme Verlag Stuttgart · New York ·
ISSN 0934-8387 · DOI 10.1055/s-2003-812445

bei drei Patienten durchführte, nachdem er zuvor erfolgreich bei über 50 Leichen praktische Erfahrung gewonnen hatte.

Im zweiten, viel kleineren Teil seiner Diskussion beschreibt Jacobaeus die Untersuchung der Pleurahöhlen, die er „Thorakoskopie“ nannte. Er stellt fest, dass bei diesem Verfahren die drei wichtigen Voraussetzungen besser als bei der Laparoskopie erfüllt sind, insbesondere hinsichtlich Punkt 1 (Einführung des Trokars), welche er beim Thorax als wesentlich weniger gefährlich ansieht. Er weist auf eine Technik hin, die von Dr. Israel Holmgren entwickelt wurde, der die Flüssigkeit durch Luft ersetzte („Exhalation des Exsudats“). Er zitiert auch Forlaninis Methode, mit welcher Luft oder Stickstoff in den Pleuraraum geblasen wird und welche unter bestimmten Umständen für die Therapie der Lungentuberkulose genutzt wird. Er merkt an, dass er Untersuchungen der Pleurahöhle plant, bei denen er Forlaninis Methode (geschlossener Pneumothorax) anwenden möchte. Dies führte dann später zur Einführung der thorakoskopischen Trennung von Pleuraadhäsionen mittels Thorakokaustik.

Jacobaeus erwähnt in seiner Pionierarbeit zwei Fälle von Pleuritis exsudativa, bei welchen er die Pleuroberfläche studierte, nachdem er entsprechend der Technik nach Holmgren die Flüssigkeit durch Luft ersetzt hatte. Obwohl er anfangs nicht in der Lage war, die pleuralen Veränderungen sicher zu charakterisieren, drückt er sein Vertrauen darin aus, dass mit mehr Übung die Methode erfolgreich sein würde und dass sie sogar eine prognostische Information vermitteln könnte. Jacobaeus schließt seine Veröffentlichung mit der Bemerkung, dass er noch keine Erfahrungen mit der Anwendung des Zystoskops im Perikard hat, jedoch glaubt, dass dies möglich sein müsse.

Hans-Christian Jacobaeus war folglich der Pionier der Endoskopie in den serösen Körperhöhlen. Heute werden diese Techniken von Internisten und Chirurgen ausgiebig für diagnostische und therapeutische Zwecke genutzt. Er war offensichtlich nicht über den Bericht von Georg Kelling informiert, der in Dresden arbeitete und 1902 in derselben Zeitschrift eine Arbeit mit dem Titel „Über Ösophagoskopie, Gastroskopie und Kōlioskopie“ veröffentlicht hatte. Kelling beschreibt hierin seine Erfahrungen mit der Laparoskopie (Kōlioskopie) bei Hunden, wobei er zwei Eintrittsstellen, eine für den Trokar zum Einlassen von Luft und eine für den Trokar zur Einführung von Nitzes Zystoskop, benutzte [3]. Er hat also definitiv keine Thorakoskopie durchgeführt, was von Unverricht 1923 [4] und später von mehreren anderen Autoren nicht korrekt wiedergegeben wurde.

In den darauffolgenden Jahren wurde die Thorakoskopie für diagnostische Zwecke von Jacobaeus und einer Reihe europäischer Lungenspezialisten aus Skandinavien, Deutschland, Italien und anderen europäischen Ländern durchgeführt [5]. Jacobaeus selbst veröffentlichte 1925 eine ausgedehnte Zusammenfassung seiner Erfahrungen. Er beschrieb im Einzelnen seine Untersuchungen zur Ätiologie und zu den Stadien der tuberkulösen Pleuritis, zum malignen Pleuraerguss, zum rheumatoiden Pleuraerguss, zum Empyem und parapneumonischen Erguss sowie zum idiopathischen Pneumothorax [6]. Er teilte die tuberkulöse Pleuritis in verschiedene Stadien ein – Beobachtungen, die noch heute gültig sind. Zusätzliche Einsichten in die tuberkulöse Pleuritis wurden von Unverricht [4] erarbeitet, welcher erkannte, dass in

vielen Fällen die Ausbreitung der Erkrankung auf dem Blutweg erfolgte. Beim malignen Pleuraerguss war Jacobaeus häufig in der Lage, zwischen primären und sekundären Tumoren der Brustwand, der Pleura, der Lunge und des Mediastinums zu unterscheiden. Weiterhin untersuchte er rheumatische und unspezifische parapneumonische Pleuraergüsse. Er thorakoskopierte mehr als 100 Empyemfälle, von denen viele nicht-tuberkulöser Natur waren. Er stellte auch fest, dass es häufig nicht gelang, den Defekt beim idiopathischen Spontanpneumothorax zu entdecken. Zahlreiche Veröffentlichungen erschienen aus vielen Ländern, die den diagnostischen Wert der Thorakoskopie unterstrichen [5]. Für einen anderen Höhepunkt in der frühen Geschichte der diagnostischen Thorakoskopie sorgte Felix Cova aus Italien mit seinem „Atlas Thoracoscopicon“, in welchem er die meisten Krankheiten, die thorakoskopisch diagnostiziert werden, in farbigen Abbildungen zeigte [7].

Die Thorakoskopie als therapeutisches Verfahren bei der Tuberkulose (Operation nach Jacobaeus)

Wie bereits kurz erwähnt, antizipierte Jacobaeus in seiner ersten Veröffentlichung den therapeutischen Wert der Thorakoskopie und entwickelte selbst die Technik der Kauterisierung von Adhäsionen zwischen der parietalen und viszeralen Pleura, die einen kompletten künstlichen Pneumothorax verhinderte, welcher die Basis der Kollapstherapie der Tuberkulose nach Forlanini (1880) war. Jacobaeus gab an, dass er während der Thorakoskopie strangartige oder membranöse Adhäsionen innerhalb des künstlichen Pneumothorax, der wegen der Tuberkulose angelegt war, fand. Dies regte ihn dazu an, eine Methode zur Beseitigung dieser pleuralen Adhäsionen auszuarbeiten – eine Entwicklung, in welcher „die Thorakoskopie ihre wirkliche praktische Anwendung findet“ [8].

Er wandte diese Technik 1913 mit zwei verschiedenen Eingangsstellen unter Lokalanästhesie an. Dabei führte er das Thorakoskop in der Regel vom Rücken des Patienten entweder zur Spitze oder näher zum Zwerchfell (Abb. 2), je nachdem, wo die Adhäsionen im Röntgenbild des Thorax, welches nach Anlage des künstlichen Pneumothorax aufgenommen worden war, lagen [9]. Er betrachtete die Wahl einer zweiten Eingangsstelle (Abb. 3), welche der Einführung des Galvanokauters diene, als besonders wichtig. In den meisten Fällen war dies in der vorderen Axillarlinie. Abb. 4 zeigt die Technik der thorakoskopischen Kauterisierung (bei der Behandlung membranöser Adhäsionen zwischen der Brustwand und der komprimierten Lunge), ein Vorläufer der Techniken, die wir heute „minimal-invasive Chirurgie“ nennen.

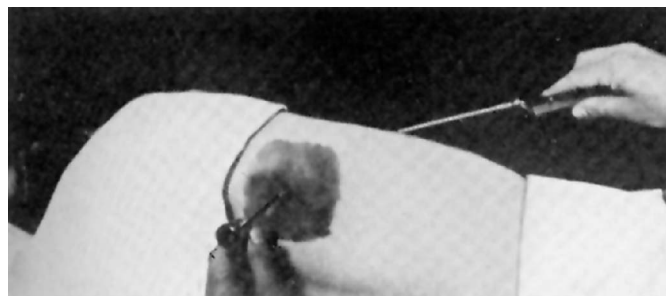

Abb. 2 Technik der thorakoskopischen Kauterisierung mit zwei Eingangsstellen (aus Referenz [31]).

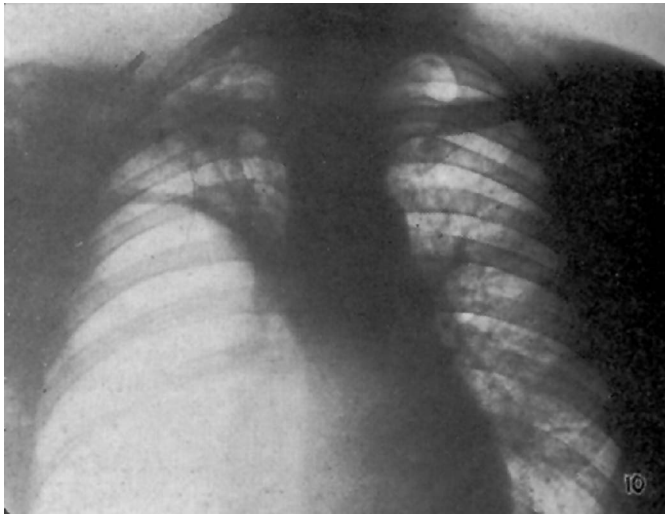


Abb. 3 Röntgenbild des Thorax, welches die Adhäsionen zum Zwerchfell vor der Elektrokaustik zeigt (aus Referenz [31]).

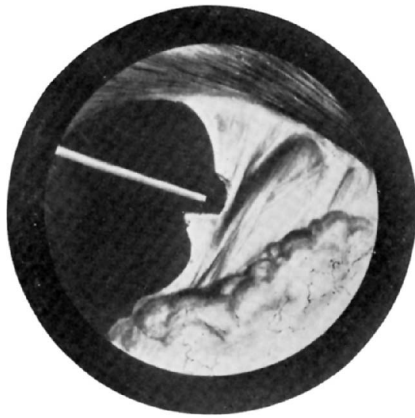

Abb. 4 Elektrokaustische Lyse von Adhäsionen (aus Referenz [31]).

Die Thorakoskopie wurde in den folgenden 40 Jahren weltweit fast ausschließlich für die Lyse von pleuralen Adhäsionen durch Thorakokaustik benutzt. Hierzu wurde eine Reihe exzellenter Lehrbücher veröffentlicht. Die Monografie von O. M. Mistal aus Montana (Schweiz), die 1935 unter dem Titel „Endoscopie et pleurolyse“ erschien, war die umfassendste Übersicht über diese Periode [10]. Mistal nannte die Technik „Pleuroskopie“ (oder „pleurale Endoskopie“), eine Bezeichnung, die zuerst 1923 in einer seiner Literaturangaben auftauchte und offensichtlich in der französischsprachigen Literatur bevorzugt wurde. Das Buch enthielt eine Einführung von Jacobaeus und zahlreiche Abbildungen aller bis dahin benutzten Instrumente und Techniken sowie eine ausführliche Bibliografie mit mehr als 500 Referenzangaben aus Schweden, Dänemark, Finnland, Deutschland, Österreich, der Schweiz, Italien, Frankreich, Spanien, Portugal, Großbritannien und den USA.

Die Technik wurde „Operation nach Jacobaeus“ genannt, und dies war auch der Titel des Buches, welches Felix Cova 1927 in Mailand (Italien) veröffentlichte [12]. Thoraxmodelle für Lehrzwecke wurden in großer Anzahl produziert [13,14], und es gab sogar einen intrathorakalen Film, der die Technik dieser Behandlungsmethode beschrieb (Abb. 5). Die Veröffentlichung von Sie-

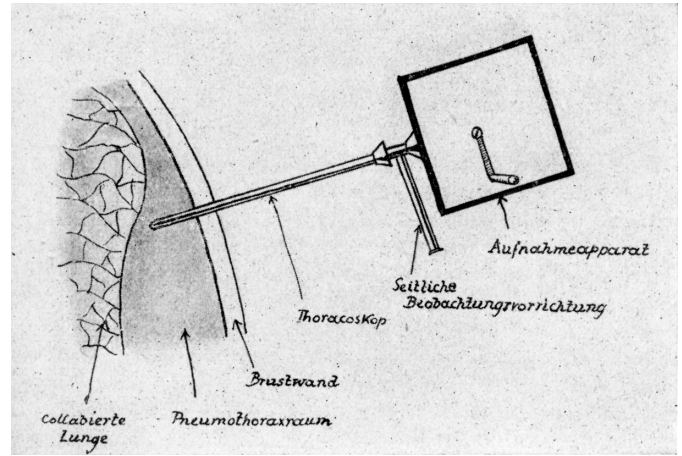


Abb. 5 Schemazeichnung der „Kinematographie“ während der Thorakoskopie (aus Referenz [15]).

bert aus Berlin über die „Endothorakale Kinematographie“ kann als Vorläufer der heutigen Video-Endoskopie betrachtet werden [15].

Die Thorakoskopie in der Behandlung nicht tuberkulöser Krankheiten

Anton Sattler in Wien war vermutlich der erste, der die Thorakoskopie in der Behandlung von Patienten mit idiopathischem Spontanpneumothorax anwandte [16]. Zwischen 1937 und 1981 veröffentlichte er hierzu eine große Serie von Arbeiten. Verschiedene andere Autoren, vorwiegend in Europa, nutzten eine ähnliche Technik für diese Indikation. Mithilfe der Thorakoskopie konnten Blutungen durch gerissene Adhäsionen oder bronchopleurale Fisteln mittels Elektrokoagulation oder Laser kauterisiert werden. Adhäsionen, die den Verschluss rupturierter Blasen erschwerten oder verhinderten, konnten zertrennt und eine lokalisierte Pleurodese durchgeführt werden.

1947 führte E. Kux in Deutschland die Thorakoskopie in die Therapie der Hyperhidrose ein. Er veröffentlichte 1954 seine Erfahrungen in dem Buch „Thorakoskopische Eingriffe am Nervensystem“. Dabei war seine Hauptindikation die Sympathektomie wegen Hyperhidrose der oberen Extremitäten. Er beschrieb die Vagotomie auch für andere Indikationen. Später war es R. Wittmoser, der die Methodik ausbaute [18].

Jacobaeus nutzte die Thorakoskopie auch bei Patienten mit Empyem, jedoch wurde die Technik später nur selten zur Behandlung des Empyems genutzt [19–22]. Dabei kann die Thorakoskopie in der Empyemtherapie durchaus Vorteile bringen, da mit ihrer Hilfe pleurale Kammerungen, die Eiter enthalten, eröffnet werden können; ebenso wie fibrinopurulente Membranen mit der Zange entfernt werden können, um einen großen einheitlichen Pleuraraum wiederherzustellen, was Drainage und Spülung erheblich erleichtern kann. Weitere therapeutische Nutzungen der Thorakoskopie sind in kasuistischen Mitteilungen zur Drainage und Obliteration von Zysten [23], zur Entfernung von chirurgischen Tupfern nach Thoraxchirurgie [19], zur Abtragung von kleinen benignen Pleurafibromen [24], zur Perikardfenestration [25] und zur Behandlung des postoperativen Chylothorax [26] erschienen.

Roche u. Mitarb. aus Frankreich waren 1963 wahrscheinlich die ersten, die über die Anwendung der Talkum-Poudrage während der Thorakoskopie berichtet haben, welche zur Pleurodese bei chronischen, hauptsächlich malignen, Pleuraergüssen angewandt wurde [27]. Dieses Verfahren ist heute wegen seiner hohen Erfolgsrate weit verbreitet [28].

Weitere Entwicklung der Thorakoskopie als diagnostisches Verfahren

Die Thorakoskopie wurde aus mehreren Gründen zunächst vorwiegend im therapeutischen Bereich eingesetzt. Zum einen wurde das diagnostische Potenzial sicherlich nicht voll erkannt. Zum anderen lagen die therapeutischen Herausforderungen anfangs sehr auf dem Gebiet der Tuberkulose, obwohl Jacobaeus und Key 1921 bereits fünf thorakoskopisch diagnostizierte intrathorakale Tumoren beschrieben hatten, die zum Teil anschließend auch operativ behandelt wurden [29].

Die Thorakoskopie scheint speziell in Nordamerika erhebliche Skepsis auf Seiten der Thoraxchirurgen hervorgerufen zu haben. Dies zeigt sich anschaulich in einem „Letter to the Editor“, der 1922 von H. Lilienthal aus New York geschrieben wurde [30]. Er kommentierte darin einen Artikel von Jacobaeus, der in der führenden chirurgischen Zeitschrift „Surgery, Gynecology and Obstetrics“ [31] erschienen war. Lilienthal, der für die amerikanischen Thoraxchirurgen sprach, bevorzugte die offene Thorakotomie für diagnostische Zwecke, akzeptierte jedoch, dass die Thorakoskopie einigen therapeutischen Wert in der Durchtrennung pleuraler Adhäsionen haben könne. Er unterstrich, dass unter den Fällen von Jacobaeus eine relativ hohe Komplikationsrate von 20% berichtet wurde und stufte deshalb die Thorakoskopie nicht als eine „minor surgical procedure“ ein. Zur Verteidigung von Jacobaeus muss aber angeführt werden, dass mehrere Fälle von chronischem Empyem, in drei Fällen mit Todesfolge, zu einem späteren Zeitpunkt der therapeutischen Thorakoskopie bei tuberkulöser Pleuritis folgten und somit nicht als Komplikationen der diagnostischen Thorakoskopie angesehen werden können. Ähnlich entmutigend für Internisten muss die Erklärung des prominenten amerikanischen Thoraxchirurgen J. Alexander aus Michigan gewirkt haben, der 1937 aufgrund eines Falles mit schwerer intrathorakaler Blutung als Folge der Thorakokaustik davor warnte, das Verfahren in einem Sanatorium durch einen Arzt durchführen zu lassen, welcher nicht chirurgisch für eine rasche Thoraxeröffnung und einen Verschluss des blutenden Gefäßes ausgebildet war [32].

Andererseits gab es aber auch in den USA Internisten, welche den Gebrauch der Thorakoskopie zur Diagnose empfahlen. So stellte J. J. Singer aus St. Louis bereits 1924 Folgendes fest [33]: „Aus irgendwelchen Gründen neigen Internisten im Unterschied zu Chirurgen sehr dazu, mit allen Anstrengungen Operationen zu vermeiden, und viele von uns Lungenspezialisten würden alles tun, dem Messer des Chirurgen zu entkommen Wenn man dagegen bedenkt, dass uns mit der Thorakoskopie ein relativ kleines Instrument zur Pleuraexploration ohne Rippenresektion zur Verfügung steht, so ist anzunehmen, dass Internisten von dieser Methode Gebrauch machen werden.“ Singer kam aufgrund seiner frühen Erfahrungen zu dem Schluss, dass der Gebrauch des Thorakoskops „eine große Hilfe in der Diagnostik von Thoraxerkrankungen“ war. Ein anderer Internist, R. C. Mat-

son aus Portland, Oregon, benutzte eine Zange, die er durch einen zweiten Zugang legte, zur Biopsie von Lungentumoren und kam zu dem Schluss, dass die Thorakoskopie zweifellos eine der am meisten vernachlässigten Methoden in der klinischen Medizin ist [34].

Ausbau der Thorakoskopie als diagnostisches Verfahren

Die Pneumothoraxtherapie der Tuberkulose kam zwischen 1950 und 1960 zu einem Ende, weil die antibiotische Therapie der Tuberkulose nun voll im Vordergrund stand. Da die Zahl der Tuberkulosepatienten in den Industrieländern allmählich abnahm, bekamen andere Krankheiten mehr Bedeutung für den Lungenarzt. So begann eine Generation von Ärzten, die mit der therapeutischen Anwendung der Thorakoskopie vertraut waren, diese Technik auf breiter Basis in der Diagnostik zahlreicher pleuropulmonaler Erkrankungen anzuwenden. Die gesamte Weltliteratur umfasste 1966 nur etwa 80 Veröffentlichungen zur diagnostischen Thorakoskopie. Dagegen erschienen dann bis 1982 bereits 160 Veröffentlichungen, welche die klinische Anwendung der Thorakoskopie bei pleuropulmonalen Krankheiten beschrieben [5].

Die Indikationen zur Thorakoskopie wurden durch die Anwendung verschiedener Biopsietechniken für lokalisierte und diffuse Lungenkrankheiten erheblich ausgeweitet. Anton Sattler in Wien [35] und Hans-Jürgen Brandt in Berlin [36,37] waren die ersten, die die Thorakoskopie bei einem großen Spektrum von pleuropulmonalen Erkrankungen durchführten. Sie untersuchten systematisch große Zahlen von Patienten und publizierten ihre Daten. Daher kann die moderne Entwicklung dieser Technik und ihre Verbreitung innerhalb Europas auf diese beiden Autoren zurückgeführt werden. Swierenga u. Mitarb. in den Niederlanden [23], wie auch Viskum u. Mitarb. in Dänemark [38], berichteten ebenfalls über ihre Erfahrungen bei einer großen Anzahl von Patienten.

Swierenga veröffentlichte den ersten Atlas thorakoskopischer Farbfotografien. Diese Monographie beschränkte sich aber auf Fälle mit spontanem Pneumothorax sowie mit mediastinalen und Brustwandtumoren [39]. Brandt u. Mitarb. in der Lungenklinik Heckeshorn, Berlin, fassten ihre Erfahrungen bei über 3000 diagnostischen Thorakoskopien 1983 im „Atlas der diagnostischen Thorakoskopie“ zusammen [40].

1985 erschien die englische Übersetzung, die von Michael T. Newhouse aus Hamilton (Kanada) vorgenommen worden war [5]. Er hatte die Technik während eines Gastaufenthaltes in Basel von Roland Keller [41–43] erlernt. Keller wiederum hatte sie während eines einjährigen Gastaufenthaltes in Berlin von Hans-Jürgen Brandt gelernt. Michael Newhouse lehrte die Technik Praveen Mathur aus Indianapolis [44], der sehr viel für die Verbreitung in den USA tat. Andere US-Experten, die für eine Verbreitung der Thorakoskopie sorgten, waren Henri Colt in San Diego [45] und Yossef Aelony in Harbor City, Kalifornien [46]. Beide erlernten die Technik von Christian Boutin in Marseille (Frankreich). Boutins Gruppe publizierte über ihre thorakoskopischen Erfahrungen 1991 in dem Buch „Practical Thoracoscopy“ [20]. Andere Bücher zur diagnostischen Thorakoskopie wurden in Ita-

lien von G. Alcozer und A. Dorigoni 1984 [47], in Spanien 1985 von Quetglas u. Mitarb. [48] und in Israel 1991 von D. Weissberg [49] veröffentlicht.

Heute wird die Thorakoskopie von Pneumologen in zwei unterschiedlichen Techniken sowohl zur Diagnostik als auch zur Therapie ausgeführt. Eine Methode, die ausgiebig im „Atlas der diagnostischen Thorakoskopie“ von Brandt, Loddenkemper und Mai beschrieben ist, empfiehlt lediglich einen Zugang für ein 9-mm-Thorakoskop mit einem Arbeitskanal für zusätzliche Instrumente und eine optische Biopsiezange und ist unter Lokalanästhesie durchzuführen [5]. Die andere Methode, wie sie im Buch „Practical Thoracoscopy“ von Boutin, Vialat und Aelony beschrieben ist, benötigt zwei Zugänge – einen für einen 7-mm-Trokar für das Untersuchungsteleskop und den anderen für einen 5-mm-Trokar, durch welchen die zusätzlichen Instrumente einschließlich der Biopsiezange eingeführt werden. Sie führen diese Technik vorwiegend unter starker Sedation oder unter Allgemeinnarkose durch [20]. Für beide Techniken werden starre Instrumente benutzt, die von der Karl Storz GmbH bzw. der Richard Wolf GmbH, beide aus Deutschland, entwickelt wurden.

Flexible Bronchoskope sind ebenfalls zur Thorakoskopie benutzt worden, vorwiegend von Pneumologen in Nordamerika. Mehrere Fallberichte beschreiben die Technik, welche vorzugsweise „Pleuroskopie“ genannt wird [50–52]. Es ist zu vermuten, dass die flexiblen Bronchoskope benutzt wurden, weil andere Instrumente nicht zur Verfügung standen. Miller und Hatcher [53] sowie Oldenburg und Newhouse [41] erzielten mit dieser Technik nur unbefriedigende Ergebnisse. Sie bevorzugten starre Instrumente, da flexible Bronchoskope verschiedene Nachteile haben, z. B. eine unzureichende Orientierung im Pleuraraum und kleinere Biopsien. Es sind jetzt aber spezielle semiflexible Instrumente mit starrem Schaft und flexiblen Spitzen in der Entwicklung, die den Instrumenten ähneln, die Takeno in Japan bereits 1978 benutzte [54]. So ist erst kürzlich eine Publikation zu einem von der Firma Olympus entwickelten „Pleuroskop“ erschienen, welches äußerlich einem flexiblen Bronchoskop sehr ähnlich ist. Es hat einen schmalen Arbeitskanal von 3 mm Durchmesser, der bislang nur das Einführen kleinerer Zangen erlaubt [55].

Ash und Manfredi schlugen einen anderen Weg zur vereinfachten Thorakoskopie mit kleinen Instrumenten (12 und 14 Gauge) vor [56]. Jedoch stellte sich diese Technik als nicht erfolgversprechend heraus. Eine mehr chirurgisch orientierte Modifikation der thorakoskopischen Technik wurde von Werner Maaßen an der Ruhrlandklinik in Essen unter der Bezeichnung „direkte Thorakoskopie“ eingeführt. Bei dieser Technik wird ein Mediastinoskop unter Allgemeinnarkose mit doppellumiger Intubation und einseitiger Beatmung benutzt [57]. Die Methode [58], die sehr an eine offene Lungen- oder Pleurabiopsie mittels Mini-Thorakotomie erinnert, hat den Vorteil, dass sie auch bei nicht anlegbarem Pneumothorax durchgeführt werden kann. Janssen und Boutin beschrieben eine ähnliche Biopsietechnik, die sie „extended thoracoscopy“ nannten [59].

1980 kamen die führenden europäischen Experten in Marseille (Frankreich) zum ersten internationalen Thorakoskopie-Symposium zusammen, das von Christian Boutin organisiert wurde [60]. Der Kongress wurde von Teilnehmern aus 16 Ländern be-

sucht und beschäftigte sich vorwiegend mit Aspekten der diagnostischen Thorakoskopie. Ein weiteres internationales Symposium wurde 1987 in Berlin veranstaltet [61]. Diese Konferenz fasste den damaligen Stand der diagnostischen Thorakoskopie, wie sie von Pneumologen in vielen europäischen Ländern ausgeführt wurde, zusammen.

Entdeckung der Thorakoskopie für die minimal-invasive Thoraxchirurgie

1978 führte K. Semm, Gynäkologe in Kiel, pionierhaft seine laparoskopische Chirurgie bei verschiedenen gynäkologischen Indikationen ein [62]. Er war es auch, der 1982 als erster eine laparoskopische Appendektomie durchführte [63]. In den folgenden Jahren wurde die laparoskopische Technik auch zur Cholezystektomie und bei anderen abdominalen Operationen angewandt [64]. Diese Entwicklung wurde auch durch die enormen Fortschritte in der endoskopischen Technologie ermöglicht: Neuere endoskopische Teleskope boten eine extrem hohe optische Auflösung und ermöglichten den Gebrauch von Instrumenten mit einem sehr geringen Durchmesser. Zusätzlich wurden neue endoskopische Instrumente, wie Zangen, Skalpelle und Stapler, sowie die Laser-Koagulation und Videokameras entwickelt.

Diese Fortschritte in der Abdominalchirurgie regten zusammen mit dem Trend zur minimalinvasiven Chirurgie auch Thoraxchirurgien zur Anwendung dieser Technik in der Chirurgie der pleuropulmonalen Krankheiten an. In den frühen 90er-Jahren erschienen fast gleichzeitig Berichte in Europa [65–67], den U.S.A. [68–74] und anderen Teilen der Welt [75]. Die Technik wurde als „therapeutische“ oder „chirurgische Thorakoskopie“, aber auch als „video-kontrollierte“ oder „video-thorakoskopische Chirurgie“ oder „minimalinvasive“ oder „video-assistierte Thoraxchirurgie (VATS)“ bezeichnet [76]. Damit fanden die grundlegenden Arbeiten der pneumologischen Thorakoskopiker Anerkennung [77].

Die video-assistierte Chirurgie (VATS) erfordert eine Allgemeinnarkose mit selektiver endobronchialer und einseitiger Beatmung sowie in der Regel mindestens drei Eingangsstellen. Somit handelt es sich hier in der Tat um ein chirurgisches Verfahren, für welches ein Operationssaal sowie vorwiegend meist teure Einmalinstrumente benötigt werden. Mehrere Textbücher beschreiben die Technik und ihre verschiedenen Indikationen [78,79], und 1994 wurden „Practice Guidelines“ für die video-assistierte Thoraxchirurgie von der „Society of Thoracic Surgeons“ in den USA entwickelt [77].

So kam es auch in den USA, wo nur wenige Pneumologen die Thorakoskopie anwenden, zu einer heftigen Debatte darüber, ob die Thorakoskopie überhaupt von Pneumologen oder ob sie nur von Thoraxchirurgen durchgeführt werden dürfe [81–83]. Dagegen war dies in den meisten Ländern Europas nicht strittig [84,85], da viele Pneumologen die Thorakoskopie schon lange vor Einführung der video-assistierten Thoraxchirurgie vornahmen. Es muss bei jeder Diskussion über dieses Thema jedoch streng zwischen der „chirurgischen Thorakoskopie“ und der internistischen Thorakoskopie, wie sie von Jacobaeus durchgeführt wurde und derzeit von Pneumologen angewandt wird, unterschieden werden.

Perspektiven der internistischen Thorakoskopie (Pleuroskopie)

Die Bezeichnung „internistische Thorakoskopie“ („medical thoracoscopy“) war mit dem Ziel eingeführt worden, den Unterschied zu der chirurgischen Methode klar zu definieren [86]. Die internistische Thorakoskopie ist als die klassische Jacobaeus-Technik definiert, welche unter Lokalanästhesie oder stärkerer Sedierung über eine oder zwei Eintrittsstellen von einem Pneumologen in einem Endoskopieraum unter Benutzung von wiederbenutzbaren starren Instrumenten durchgeführt wird. Weil die internistische Thorakoskopie wesentlich weniger invasiv und wesentlich preiswerter ist, ist sie der video-assistierten Thoraxchirurgie als diagnostisches Verfahren bei Pleurakrankheiten, insbesondere dem unklaren Pleuraerguss, vorzuziehen. Diese Technik hat sich als leicht durchführbar und sicher erwiesen [87–89] und entspricht weitgehend der Einlage eines Thoraxdrains mittels Trokar [5]. Mit der Thorakoskopie lässt sich die Pleurahöhle mit einem optischen Endoskop inspizieren, weiterhin können Biopsien von der Brustwand, dem Zwerchfell, der Lunge und dem Mediastinum entnommen werden. Wenn die Indikation vorliegt, kann vor Einlage des Drainageschlauches eine Talkum-Puderung vorgenommen werden [28,90]. Jedoch hat die Bezeichnung Thorakoskopie eine gewisse Konfusion verursacht, da hiermit sowohl die internistische als auch die chirurgische Technik beschrieben wird. Dies hat auch zu unnötigen chirurgischen Eingriffen bei Indikationen geführt, die eigentlich internistisch sind. Deshalb erscheint es sinnvoll, um den Unterschied klarzustellen und um Verwechslungen in Zukunft zu vermeiden, die alte Bezeichnung „Pleuroskopie“ zu benutzen, die schon 1923 eingeführt worden war [10,11]. So hatte bereits D. Weissberg als Thoraxchirurg vorgeschlagen, „for the sake of clarity“ die Bezeichnung „pleuroscopy“ statt „medical thoracoscopy“ zu benutzen [49].

Die internistische Thorakoskopie ist heute vorwiegend ein diagnostisches Verfahren, welches jedoch auch für therapeutische Zwecke genutzt werden kann [91]. Pleuraergüsse sind bei weitem die führende Indikation zur internistischen Thorakoskopie. Dabei kann sie äußerst hilfreich in der Diagnose von exsudativen Ergüssen unklarer Ätiologie, zum Staging von malignen Mesotheliomen oder beim Lungenkrebs [20,28] und für die Behandlung von malignen oder anderen chronischen Ergüssen mittels Talkum-Pleurodese [92] oder bei Patienten mit Empyem [19–22] sein. Weitere sehr gute Indikationen stellen die Stadiierung und die lokale Behandlung des Spontanpneumothorax dar [20,90]. Weitergehende diagnostische Indikationen sind u.a. Biopsien von Zwerchfell, Lunge, Mediastinum und Perikard. Weiterhin stellt die internistische Thorakoskopie einen Goldstandard für wissenschaftliche Untersuchungen bei Pleuraerkrankungen dar [86].

Die Zahlen der Lungenklinik Heckeshorn in Berlin spiegeln die Veränderungen in den Indikationen zur internistischen Thorakoskopie wider [91]. Während der letzten drei Jahrzehnte zeigte sich ein eindeutiger Trend sowohl in absoluten als auch in den relativen Zahlen in Richtung einer verstärkten Anwendung der internistischen Thorakoskopie bei Pleuraergüssen (Abb. 6). Diese Indikation umfasst heute mehr als 90% der 150–200 internistischen Thorakoskopien, die jährlich an unserer Klinik vorgenommen werden. Dabei zeigte sich in den letzten drei Jahrzehnten

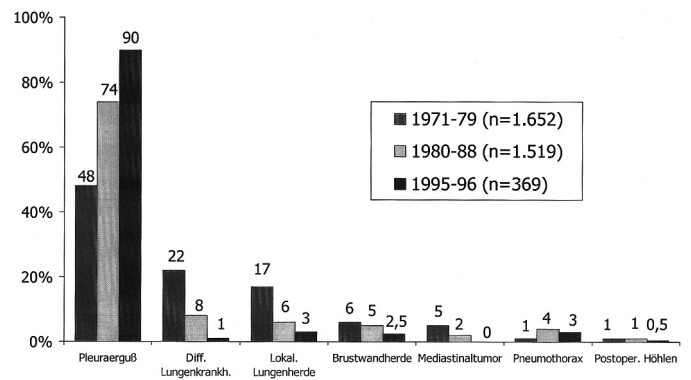


Abb. 6 Veränderungen der Indikationen (%) zur internistischen Thorakoskopie während der letzten drei Jahrzehnte an der Lungenklinik Heckeshorn, Berlin.

auch, dass der Anteil der Thorakoskopie bei malignen Pleuraergüssen von 39% in den 70er-Jahren auf 48% in den 80er-Jahren und auf 68% in den neunziger Jahren anstieg, wogegen sich der Anteil der Eingriffe bei der tuberkulösen Pleuritis im selben Zeitraum von 24 auf 14 bzw. 8% verringerte. Der Anteil der Pleuraergüsse anderer Ätiologie nahm ebenfalls in relativen Zahlen von 37 auf 28 bzw. 24% ab (jedoch in Absolutzahlen zu).

Gleichzeitig reduzierte sich die Zahl der internistischen Thorakoskopien bei anderen Indikationen aus verschiedenen Gründen. So erlauben heute die bildgebenden Verfahren, wie die Computertomographie (CT) und Magnetresonanztomographie (MRT), sehr häufig bereits die Diagnosestellung, oder sie ermöglichen eine bessere Differenzierung zwischen benigner und maligner Ätiologie bei lokalisierten Lungen- und Brustwandherden. Zudem kommt die video-assistierte thoraxchirurgische Technik heute bei den Indikationen direkt zur Anwendung, wo neben der Diagnostik auch die gleichzeitige Entfernung des Herdes durchgeführt werden kann. Weiterhin hat die Notwendigkeit einer Lungenbiopsie mit internistischer thorakoskopischer Technik bei diffusen Lungenkrankheiten abgenommen. Dies liegt an den verbesserten diagnostischen Ergebnissen der Bronchoskopie mit transbronchialen Lungenbiopsien und bronchoalveolarer Lavage ebenso wie an der Entwicklung des High-Resolution-CT (HRCT), welches die strukturellen Veränderungen, z. B. bei Fibrose, besser erkennen lässt und gelegentlich sogar eine direkte Diagnose, z. B. bei der Histiozytosis X, ermöglicht [91].

Die niedrige Anzahl von Pneumothoraxpatienten in unseren Untersuchungsserien erklärt sich aus der langen Tradition in der Lungenklinik Heckeshorn, dass die thoraxchirurgische Abteilung fast alle Patienten mit einem Spontanpneumothorax (etwa 70 Fälle pro Jahr) versorgt. Jedoch führen die Thoraxchirurgen heute nahezu routinemäßig unmittelbar vor Einlage des Drainageschlauches eine Inspektion der Pleurahöhle durch. Sie führen diese Technik unter Lokalanästhesie durch die Trokarkanüle durch, was einer „internistischen“ Thorakoskopie entspricht [93]. Wenn große Blasen, Fisteln oder Adhäsionen, die einen Verschluss der Fistel verhindern, entdeckt werden, wird gleich im Anschluss eine video-assistierte Thoraxoperation durchgeführt. Diese Nutzung der „internistischen“ Thorakoskopie gleichzeitig mit dem Legen des Thoraxdrains wird auch gelegentlich bei Fällen mit Empyem angewandt, die ebenfalls traditionell fast aus-

schließlich von den Thoraxchirurgen der Lungenklinik Heckeshorn behandelt werden.

Der wichtigste therapeutische Vorteil der internistischen Thorakoskopie ist die Durchführung einer Talkum-Puderung. Heute gilt dies als die beste konservative Möglichkeit der Pleurodese. Die Technik erlaubt eine gleichmäßige Verteilung des Talkumpuders auf alle Bereiche der Pleura [92]. Die Talkum-Pleurodese wird hauptsächlich beim malignen Erguss, in Einzelfällen aber auch bei chronischen Ergüssen benigner Ätiologie [46], einschließlich dem Chylothorax [94], durchgeführt.

Beim Spontanpneumothorax kann die internistische Thorakoskopie ebenfalls leicht für diagnostische und therapeutische Zwecke Anwendung finden, je nach Erfahrung des Untersuchers und den vorhandenen Einrichtungen und Instrumenten [23, 43, 54, 90].

Somit lässt sich vorhersagen, dass die zukünftige Rolle der internistischen Thorakoskopie (Pleuroskopie) in der Diagnostik unklarer Pleuraexsudate und in der Anwendung der Talkum-Puderung bei malignen oder anderen chronischen Pleuraergüssen sowie in der Behandlung des Spontanpneumothorax liegt. Die internistische Thorakoskopie kann aber auch für Lungenbiopsien bei diffusen Lungenkrankheiten [5, 95] genutzt werden, obwohl diese Indikation als Folge der Entwicklung anderer Techniken abgenommen hat. In der Europäischen Union gehört die internistische Thorakoskopie zur Weiterbildung des Pneumologen [96]. In den USA führten vor 10 Jahren nur etwa 5% der Pneumologen die internistische Thorakoskopie durch [95]. Es ist aber anzunehmen, dass das Verfahren größere Anwendung finden wird, sobald sich weitere Lungenspezialisten mit den Indikationen vertraut gemacht haben und ein entsprechendes Training erhalten. Das endoskopische Verfahren der Pleuroskopie ist heute ein wichtiger Teil der interventionellen Pneumologie [98].

Literatur

- 1 Jacobaeus HC. Über die Möglichkeit, die Zystoskopie bei Untersuchung seröser Höhlungen anzuwenden. Münch med Wschr 1910; 57: 2090–2092
- 2 Nitze M. Eine neue Beleuchtungs- und Untersuchungsmethode für Harnröhre, Harnblase und Rektum. Wien med Wschr 1879; 29: 713–716
- 3 Kelling G. Über Oesophagoskopie, Gastroskopie und Kōlioskopie. Münch med Wschr 1902; 1: 21–24
- 4 Unverricht W. Weitere Erfahrungen mit der Kaustik im Pleuraraum und der Thorako- und Laparoskopie. Beitr Klin Tuberk 1923; 55: 296–307
- 5 Brandt HJ, Lodenkemper R, Mai J. Atlas of diagnostic thoracoscopy. Indications – Technique. New York: Thieme Inc., 1985
- 6 Jacobaeus HC. Die Thorakoskopie und ihre praktische Bedeutung. Erges Med 1925; 7: 112–166
- 7 Cova F. Atlas thoracoscopicon. Milano: Sperling & Kupfer, 1928
- 8 Jacobaeus HC. Endopleurale Operationen unter Leitung des Thorakoskops. Beitr Klin Tuberk 1916; 35: 1
- 9 Jacobaeus HC. The cauterization of adhesions in artificial pneumothorax therapy of tuberculosis. Amer Rev Tuberc 1922; 6: 871
- 10 Mistal OM. Endoscopie et pleurolyse. Paris: Masson, 1935
- 11 Piquet A, Giraud A. La pleuroscopie et la section des adhérences intrapleurales au cours du pneumothorax thérapeutique. La presse médicale 1923; 23
- 12 Cova F. Toracoscopy, Operazione di Jacobaeus. Milano: Sperling & Kupfer, 1927
- 13 Diehl K, Kremer W. Thorakoskopie und Thorakokaustik. Berlin: Springer, 1929
- 14 Unverricht W. Thorakoskopie, ihre Technik und Ergebnisse, 2nd Ed. Leipzig: Barth, 1931
- 15 Siebert WW. Endothorakale Kinematographie. Dtsch med Wschr 1930; 1: 1003
- 16 Sattler A. Zur Behandlung des Spontanpneumothorax mit besonderer Berücksichtigung der Thorakoskopie. Beitr Klin Tuberk 1937; 89: 395–408
- 17 Kux E. Thorakoskopische Eingriffe am Nervensystem. Stuttgart: Thieme, 1954
- 18 Wittmoser R. Thoracoscopic sympathectomy and vagotomy. In: Cuschieri A, Buess G, Perissat J (eds.). Operative manual of endoscopic surgery. Berlin: Springer, 1982
- 19 Weissberg D. Pleuroscopy in empyema: is it ever necessary? Poumon 1981; 37: 269–272
- 20 Boutin C, Viallat JR, Aelony Y. Practical thoracoscopy. Berlin-Heidelberg-New York: Springer, 1991
- 21 Kaiser D. Indikationen zur Thorakoskopie beim Pleuraempyem. Pneumologie 1989; 43: 76–79
- 22 Soler M, Wyser C, Bolliger CT et al. Treatment of early parapneumonic empyema by 'medical' thoracoscopy. Schweiz Med Wochenschr 1997; 127: 1748–1753
- 23 Swierenga J, Wagenaar JPM, Bergstein PGM. The value of thoracoscopy in the diagnosis and treatment of diseases affecting the pleura and lung. Pneumologie 1974; 151: 11–18
- 24 Mengeot P-M, Gailly C. Spontaneous detachment of benign mesothelioma into the pleural space and removal during pleuroscopy. Eur J Respir Dis 1986; 68: 141–145
- 25 Vogel B, Mall W. Thorakoskopische Perikardfensterung – diagnostische und therapeutische Aspekte. Pneumologie 1990; 40: 184–185
- 26 Janssen JP, Joosten JHM, Postmus PF. Thoracoscopic treatment of postoperative chylothorax after coronary bypass surgery. Thorax 1994; 49: 1273
- 27 Roche G, Delanoe Y, Moayer N. Talcage de la plèvre sous pleuroscopie. Résultats, indications, technique (A propos de 14 observations). J Fr Med Chir Thorac 1963; 21: 177–195
- 28 Antony VB, Lodenkemper R, Astoul P et al. Management of malignant pleural effusions. (ERS/ATS Statement) Eur Resp J 2001; 18: 402–419
- 29 Jacobaeus HC, Key E. Some experiences of intrathoracic tumors, their diagnosis and their operative treatment. Acta chir scand 1921; 53: 573–623
- 30 Lilienthal H. Thoracoscopy (Letter to the editor). Surg Gynec Obstet 1922; 35: 123–124
- 31 Jacobaeus HC. The practical importance of thoracoscopy in surgery of the chest. Surg Gynec Obstet 1922; 34: 289–296
- 32 Alexander J. Closed intrapleural pneumolysis. In: Alexander J. The Collapse Therapy of Pulmonary Tuberculosis (Chapter XII) London: Baillière, Tindall, 1937: 314–315
- 33 Singer JJ. The thoracoscope in pulmonary diagnosis. Amer Rev Tuberc 1924; 10: 67–71
- 34 Matson RC. The role of thoracoscopy in the diagnosis and management of lung tumors. Surg Gynec Obstet 1936; 63: 617–624
- 35 Sattler A. Biopsie zur ätiologischen Diagnose pleuraler Ergüsse. Wien med Wschr 1956; 106: 620–622
- 36 Brandt H-J. Technik der Hilus- und Mediastinalpunktion während der Thorakoskopie. In: Grunze H. Klinische Zytologie der Thoraxkrankheiten. Stuttgart: Enke, 1955: 154–156
- 37 Brandt H-J, Kund H. Die Leistungsfähigkeit der diagnostischen Thorakoskopie. Prax Pneumol 1964; 18: 304–322
- 38 Enk B, Viskum K. Diagnostic thoracoscopy. Europ J resp Dis 1981; 62: 344–351
- 39 Swierenga J. Atlas of Thoracoscopy. Ingelheim/Rhein: Boehringer, 1978
- 40 Brandt H-J, Lodenkemper R, Mai J. Atlas der diagnostischen Thorakoskopie. Indikationen – Technik. Stuttgart: Georg Thieme, 1983
- 41 Oldenburg Jr FA, Newhouse MT. Thoracoscopy. A safe, accurate diagnostic procedure using the rigid thoracoscope and local anesthesia. Chest 1979; 75: 45–50
- 42 Newhouse MT. Thoracoscopy: Diagnostic and therapeutic indications. Pneumologie 1989; 43: 48–52
- 43 Keller R, Guterson J, Herzog H. Die Behandlung des persistierenden Pneumothorax durch thorakoskopische Maßnahmen. Thoraxchirurgie 1974; 22: 457–460

- 44 Mathur PN. How I do it. 'Medical' thoracoscopy. *J Bronchol* 1994; 2: 144–151
- 45 Colt HG. Thoracoscopy: new frontiers. *Pulmon perspec* 1992; 9: 1–4
- 46 Aelony Y, King R, Boutin C. Thorascopic talc poudrage pleurodesis for chronic recurrent pleural effusions. *Ann Intern Med* 1991; 115: 778–782
- 47 Alcozer G, Dorigoni A. *La torascopia diagnostica*. Florence: Nardini, 1984
- 48 Quetglas FS, Velasquez AS, Pujol JL. *La torascopia*. Madrid: Jarpyo, 1985
- 49 Weissberg D. *Handbook of practical pleuroscopy*. Mount Kisko, NY: Futura, 1991
- 50 Ben-Isaac FE, Simmons DH. Flexible fiberoptic pleuroscopy: pleural and lung biopsy. *Chest* 1975; 67: 573–576
- 51 Brezler M, Abeles H. Differentiation between hydro-pneumothorax and destroyed lung by thoracoscopy with a fiberoptic bronchoscope. *Chest* 1975; 68: 267–268
- 52 Gwin E, Pierce G, Boggan M et al. Pleuroscopy and pleural biopsy with the flexible fiberoptic bronchoscope. *Chest* 1975; 67: 527–531
- 53 Miller JI, Hatcher CR. Thoracoscopy: a useful tool in the diagnosis of thoracic disease. *Ann thorac Surg* 1978; 26: 68–72
- 54 Takeno Y. Thorascopic treatment of spontaneous pneumothorax. *Ann Thorac Surg* 1993; 56: 688–690
- 55 Ernst A, Hersh CP, Herth F et al. A novel instrument for the evaluation of the pleural space. An experience in 34 patients. *Chest* 2002; 122: 1530–1534
- 56 Ash SR, Manfredi F. Directed biopsy using a small endoscope. Thoracoscopy and peritoneoscopy simplified. *New Engl J Med* 1974; 291: 1389–1399
- 57 Maaßen W. Direkte Thorakoskopie ohne vorherige oder mögliche Pneumothoraxanlage. Zugleich eine neue Methode der chirurgischen Pleura- und Lungenbiopsie. *Endoskopie* 1972; 4: 95–98
- 58 Lewis RJ, Kunderman PJ, Sisler GE et al. Direct diagnostic thoracoscopy. *Ann Thorac Surg* 1976; 21: 536–539
- 59 Janssen JP, Boutin C. Extended thoracoscopy: a biopsy method to be used in case of pleural adhesions. *Eur Resp J* 1992; 5: 763–766
- 60 Boutin C. Thoracoscopy in pleuro-pulmonary diseases (Symposium 1980). *Poumon Cur* 1981; 37: 3–77, 235–276, 283–320
- 61 Loddenkemper R. Thorakoskopie-Symposium 1987. *Pneumologie* 1989; 43: 45–134
- 62 Semm K. Tissue puncher and loop-litigation. New aids for surgical therapeutic pelviscopy (laparoscopy)=endoscopic intraabdominal surgery. *Endoscopy* 1978; 10: 119–124
- 63 Semm K. Endoscopic appendectomy. *Endoscopy* 1993; 15: 59–64
- 64 Cuschieri A. The laparoscopic revolution – walk carefully before we run. *J R Coll Surg Edinb* 1990; 35: 200
- 65 Inderbitzi R, Molnar J. Erfahrungen in der diagnostischen und operativen Video-Endoskopie des Thoraxraumes. *Schweiz med Wschr* 1990; 120: 1965–1970
- 66 Inderbitzi R, Althaus U. Therapeutic thoracoscopy, a new surgical technique. (abstr.) *Thorac Cardiovasc Surg* 1991; 39 (Suppl): 89
- 67 Donnelly RI, Page RD, Dedeillias PG. Video thorascopic surgery. *Eur J Cardiothorac Surg* 1993; 7: 281–286
- 68 Miller Jr JI. Therapeutic thoracoscopy: new horizons for an established procedure (Editorial). *Ann Thorac Surg* 1991; 52: 1036–1037
- 69 Miller DL, Allen MS, Deschamps C et al. Video-assisted thoracic surgical procedure: Management of a solitary pulmonary nodule. *Mayo Clin Proc* 1992; 67: 462–464
- 70 Landreneau RI, Mack MI, Hazelrigg SR et al. Video assisted thoracic surgery: basic technical concepts and intercostal approach strategies. *Ann Thorac Surg* 1992; 54: 800–807
- 71 Lewis RJ, Caccavale RJ, Sisler GE et al. One hundred consecutive patients undergoing video-assisted thoracic operations. *Ann Thorac Surg* 1992; 54: 421–426
- 72 Bensard DD, McIntyre RC, Waring BI et al. Comparison of video-thorascopic lung biopsy to open lung biopsy in the diagnosis of interstitial lung disease. *Chest* 1993; 103: 765–770
- 73 McKenna RJ. Lobectomy by video-assisted thoracic surgery with mediastinal node sampling for lung cancer. *J Thorac Cardiovasc Surg* 1994; 107: 879–887
- 74 Landreneau RJ, Keenan RJ, Hazelrigg SR et al. Thoracoscopy for empyema and hemothorax. *Chest* 1995; 109: 18–24
- 75 Wakabayashi A. Expanded application of diagnostic and therapeutic thoracoscopy. *J Thorac Cardiovasc Surg* 1991; 102: 721–723
- 76 LoCicero J. Minimally invasive thoracic surgery, video-assisted thoracic surgery and thoracoscopy (Editorial). *Chest* 1992; 102: 330–331
- 77 Brandt HJ. A message from one of the last veterans in thoracoscopy. *Int Surg* 1997; 82: 20–21
- 78 Kaiser LR, Daniel TM. *Thorascopic surgery*. Boston/Toronto/London: Little, Brown and Company, 1993
- 79 Inderbitzi R. *Chirurgische Thorakoskopie*. Berlin: Springer, 1993
- 80 The Society of Thoracic Surgeons. Practice guidelines – video-assisted thoracic surgery. *Ann Thorac Surg* 1994; 58: 596–602
- 81 Lewis Jr JW. Thoracoscopy: A surgeon's or a pulmonologist's domain. *Pro pulmonologist*. *J Bronchol* 1994; 1: 152–156
- 82 Faber LP. Thoracoscopy: A surgeon's or a pulmonologist's domain. *Pro surgeon*. *J Bronchol* 1994; 1: 155–159
- 83 Harris RJ, Kavuru MS, Rice TW et al. The diagnostic and therapeutic utility of thoracoscopy. A review. *Chest* 1995; 108: 828–841
- 84 Loddenkemper R, Boutin C. Thoracoscopy: present diagnostic and therapeutic indications. *Eur Respir J* 1993; 6: 1544–1555
- 85 Maiwand MO. Video-assisted thorascopic surgery: Current applications, advantages, and limitations (review). *J Bronchol* 1997; 4: 321–328
- 86 Mathur PN, Boutin C, Loddenkemper R. 'Medical' thoracoscopy: Technique and indications in pulmonary medicine. *J Bronchol* 1994; 1: 228–239
- 87 Viskum K, Enk B. Complications of thoracoscopy. *Poumon Cœur* 1981; 37: 25–28
- 88 Colt HG. Thoracoscopy: a prospective study of safety and outcome. *Chest* 1995; 108: 324–329
- 89 Loddenkemper R. Thoracoscopy under local anesthesia. Is it safe? (Editorial) *J Bronchol* 2000; 7: 207–209
- 90 vd Brekel JA, Duurkens VAM, Vanderschueren RGJRA. Pneumothorax: results of thoracoscopy and pleurodesis with talc poudrage and thoracotomy. *Chest* 1993; 103: 345–347
- 91 Loddenkemper R. Thoracoscopy – state of the art. *Eur Respir J* 1998; 11: 213–221
- 92 Rodriguez-Panadero F, Antony VB. Pleurodesis. State of the art. *Eur Respir J* 1997; 10: 1648–1654
- 93 Kaiser D. Indikation zur chirurgischen Therapie beim Spontanpneumothorax. *Chir praxis* 2000; 57: 239–248
- 94 Mares CC, Mathur PN. Thorascopic talc pleurodesis for lymphoma induced chylothorax, a case series of twenty two treated hemithoraces in eighteen patients. *Chest* 1998; 3: 731–735
- 95 Vansteenkiste J, Verbeken E, Thomeer M et al. Medical thorascopic lung biopsy in interstitial lung disease: a prospective study of biopsy quality. *Eur Respir J* 1999; 14: 585–590
- 96 Dijkman JH, Martinez Gonzales del Rio J, Loddenkemper R et al. Report of the working party of the 'UEMS monospecialty section on pneumology' on training requirements and facilities in Europe. *Eur Respir J* 1994; 7: 1019–1022
- 97 Tape TG, Blank LL, Wigton RS. Procedural skills of practicing pulmonologists: a national survey of 1,000 members of the American College of Physicians. *Am J Respir Crit Care Med* 1995; 151: 282–287
- 98 Seijo LM, Sterman DH. Interventional pulmonology. *N Engl J Med* 2001; 344: 740–749