

M. Wettstein
G. Kircheis
D. Häussinger

Hepatische Enzephalopathie – Diagnostik

Hepatic encephalopathy – diagnostics

Die hepatische Enzephalopathie ist eine funktionelle und damit potenziell reversible Störung des Zentralnervensystems als Folge akuter oder chronischer Lebererkrankungen. Zu unterscheiden ist die hepatische Enzephalopathie bei chronischen Lebererkrankungen, bei der unterschiedliche neurologische und psychische Symptome auftreten, von der hepatischen Enzephalopathie beim akuten Leberversagen, bei der eine Hirndrucksymptomatik im Vordergrund steht. Dennoch besteht auch bei hepatischer Enzephalopathie im Rahmen chronischer Lebererkrankungen ein geringgradiges Gliaödem, welchem eine pathogenetische Rolle zukommt. Selten kann eine hepatische Enzephalopathie auch beim Vorhandensein von portosystemischen Shunts ohne Leberkrankheit auftreten. Die hepatische Enzephalopathie bei chronischen Leberkrankheiten wird weiter unterteilt in eine episodische Form, bei der meist ein auslösender (präzipitierender) Faktor vorliegt, eine persistierende Form und die minimale (subklinische) hepatische Enzephalopathie, die sich nur in psychometrischen Tests fassen lässt (2) (**Abb. 1**).

Die hepatische Enzephalopathie ist eine der wichtigsten Komplikationen von chronischen Leberkrankheiten. Wenn man die minimale HE einbezieht, sind je nach untersuchter Patientengruppe 30–70% der Leberzirrhotiker davon betroffen (11, 16).

Pathophysiologie

Die Pathogenese der hepatischen Enzephalopathie ist multifaktoriell und noch nicht in allen Einzelheiten geklärt. Es handelt sich um eine metabolisch induzierte primäre Störung der Gliazellfunktion, die sekundär die neuronale Funktion beeinträchtigt (**Abb. 2**). Pathomorphologisch kommt es zu einer so genannten Alzheimer Typ II-Degeneration der Astrozyten. Von zentraler Bedeutung sind toxische Effekte von Ammoniak und anderen neurotoxischen Substanzen. Durch die Glutaminsynthetase der Astrozyten wird Ammoniak an Glutamat gebunden und das entste-

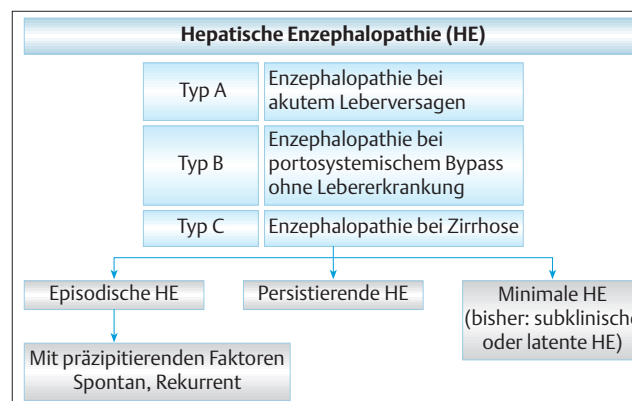


Abb. 1 Einteilung der hepatischen Enzephalopathie (Terminologie nach (2)).

hende Glutamin akkumuliert intrazellulär. Diese Glutaminakkumulation und eine Modulation von Transportmechanismen führt zu einer Schwellung der Astrozyten (1, 4, 5, 10). Die hepatische Enzephalopathie bei chronischen Lebererkrankungen beruht somit auf einem geringgradigen chronischen Gliaödem ohne klinisch apparente Hirndrucksymptomatik, während bei den rascher auftretenden Veränderungen im Rahmen eines akuten Leberversagens die Hirndrucksymptomatik im Vordergrund steht. Die mittels MR-Spektroskopie auch beim Menschen nachgewiesene Depletion des Gehirns an osmoregulatorischen Substanzen (sog. Osmolyten) wie Inositol dürfte Ausdruck einer Gegenregulation sein (6). Ammoniak führt auch zu einer vermehrten Expression von an der Mitochondrienmembran von Astrozyten lokalisierten Benzodiazepinrezeptoren vom peripheren Typ, die die Synthese von Neurosteroiden regulieren. Über verschiedene Mechanismen resultiert letztlich eine potente Neurodepression am GABA-Rezeptor. Weitere Effekte von Ammoniak im Gehirn sind eine Proteinmodifizierung durch Tyrosinnitrierung und die Bildung reaktiver Sauerstoffspezies.

Institut

Klinik für Gastroenterologie, Hepatologie und Infektiologie (Direktor: Prof. Dr. med. D. Häussinger), Universitätsklinikum Düsseldorf

Korrespondenz

Prof. Dr. med. Matthias Wettstein · Klinik für Gastroenterologie, Hepatologie und Infektiologie
Universitätsklinikum Düsseldorf · Moorenstraße 5 · 40225 Düsseldorf · Tel.: 0211/8116330
· Fax: 0211/8118752 · E-Mail: wettstein@med.uni-duesseldorf.de

eingereicht: 16.10.2003 · akzeptiert: 13.11.2003

Bibliografie

Dtsch Med Wochenschr 2003; 128:2654–2657 · © Georg Thieme Verlag Stuttgart · New York · ISSN 0012-0472

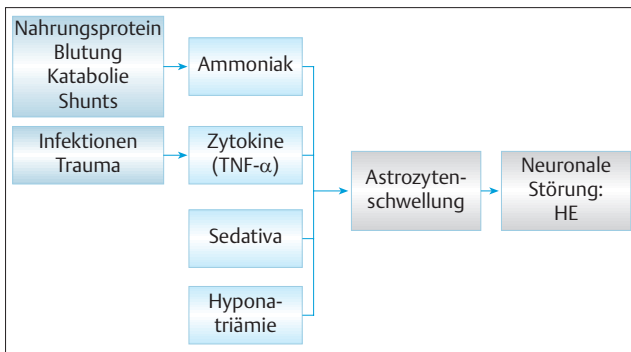


Abb.2 Pathogenese der hepatischen Enzephalopathie (HE) bei chronischen Lebererkrankungen: Verschiedene Faktoren führen zu einer leichtgradigen chronischen Astrogliaschwellung, die sekundär die neuronale Funktion beeinträchtigt.

Das Ammoniak stammt zum größten Teil aus dem Darm und entsteht dort bakteriell oder abakteriell beim Eiweißabbau. Bei Leberzirrhose mit portaler Hypertension und Umgehungskreisläufen oder nach Shuntverfahren entgeht ein Teil des aus dem Darm resorbierten Ammoniaks der Entgiftung durch die Leber. Andererseits ist bei Leberzirrhose auch die Ammoniakentgiftung der Leber selbst gestört. In der normalen Leber wird durch die funktionelle Heterogenität der Hepatozyten mit periportal Harnstoffsynthese (hohe Kapazität zur Ammoniakentgiftung) und perivenöser Glutaminsynthese in den so genannten Scavenger-Zellen (hohe Affinität bei geringer Kapazität) gewährleistet, dass portal anflutendes Ammoniak fast komplett vor Erreichen der systemischen Zirkulation eliminiert wird. Bei Leberzirrhose ist die ammoniakentgiftende Leberzellmasse reduziert, was aber durch Stimulation des Harnstoffzyklus trotz der begrenzten Kapazität zunächst noch kompensiert werden kann. Von entscheidenderer Bedeutung ist jedoch die verminderte Funktion der perivenösen glutaminsynthetisierenden Scavenger-Zellen, so dass Ammoniak die Leber passieren kann.

kurzgefasst: Von zentraler Bedeutung für die Entstehung einer hepatischen Enzephalopathie sind toxische Effekte von Ammoniak und anderen neurotoxischen Substanzen. Der Ammoniak stammt zum größten Teil aus dem Darm und entsteht dort beim Eiweißabbau. Die hepatische Enzephalopathie bei chronischen Lebererkrankungen beruht auf einem geringgradigen chronischen Gliödem ohne klinisch apparente Hirndrucksymptomatik. Bei den rascher auftretenden Veränderungen im Rahmen eines akuten Leberversagens steht die Hirndrucksymptomatik im Vordergrund.

Symptomatik

Diagnosestellung, Stadieneinteilung und Verlaufskontrolle der manifesten hepatischen Enzephalopathie erfolgen in erster Linie anhand der klinischen Symptomatik (Tab.1). Die minimale hepatische Enzephalopathie ist durch psychometrische Tests zu objektivieren. In diesem Stadium kann insbesondere die Feinmotorik bei erhaltener verbaler Intelligenz bereits deutlich beeinträchtigt sein. Die minimale hepatische Enzephalopathie ist

Tab.1 Semiquantitative Stadieneinteilung des mentalen Status (West Haven-Kriterien) (15).

Grad 1	<ul style="list-style-type: none"> – leichte mentale Verlangsamung – Euphorie oder Angst – verminderte Aufmerksamkeit – verminderte Additions-Rechenleistung – Reizbarkeit – gestörte Feinmotorik
Grad 2	<ul style="list-style-type: none"> – Lethargie oder Apathie – minimale zeitliche und örtliche Desorientierung – leichte Persönlichkeitsstörung – verminderte Subtraktions-Rechenleistung
Grad 3	<ul style="list-style-type: none"> – Somnolenz – noch Reaktion auf verbale Reize – Desorientiertheit
Grad 4	<ul style="list-style-type: none"> – Koma – keine Reaktion auf verbale Reize

klinisch nicht unmittelbar zu erfassen, jedoch sind die Patienten in ihrer Lebensqualität häufig bereits deutlich beeinträchtigt (3). Mit zunehmender Ausprägung der hepatischen Enzephalopathie kommt es dann zur Einschränkung der Vigilanz von einer leichten Verlangsamung (Grad 1) bis hin zum Koma (Grad 4). Neurologische Symptome (Flapping Tremor=Asterixis, Rigor, Krampfanfälle) können je nach Stadium hinzutreten. Differenzialdiagnostisch müssen insbesondere bei somnolenten und komatösen Patienten mit Lebererkrankungen eine Hypoglykämie und zerebrale Blutungen ausgeschlossen werden. Die Wernicke-Enzephalopathie kann bei Alkoholikern ähnliche Symptome wie eine hepatische Enzephalopathie aufweisen (Beeinträchtigung des Bewusstseins, Dysarthrie und Ataxie; Therapie mit Thiamin), während das Entzugsdelir eine hyperaktive, häufig mit Halluzinationen einhergehende Störung ist. Manganablagerungen in den Stammganglien können für die gelegentlich auftretenden extrapyramidalen Symptome verantwortlich gemacht werden.

Diagnostische Verfahren

Plasmaammoniak

Die Höhe der venösen Plasmaammoniakkonzentration korreliert nur mäßig mit dem Grad der hepatischen Enzephalopathie. Eine Bestimmung des Plasmaammoniaks kann in der Differenzialdiagnostik sinnvoll sein, wiederholte Bestimmungen zur Verlaufskontrolle sind jedoch meist entbehrlich und können die klinische Beurteilung nicht ersetzen. Wichtig bei der Bestimmung ist eine rasche Verarbeitung der Blutprobe. Schnelltests mittels Teststreifenmessgerät sind verfügbar (Ammonia Checker®). Die Bestimmung der arteriellen Ammoniakkonzentration oder des Ammoniakpartialdrucks (mittels Normogramm aus pH und arterieller Ammoniakkonzentration) verbessert die Wertigkeit der Ammoniakbestimmung in der klinischen Praxis kaum (9). Insgesamt ist die Bedeutung der Ammoniakbestimmung für die Diagnostik der hepatischen Enzephalopathie von differenzialdiagnostischen Fragestellungen abgesehen gering.

Psychometrische Tests

Bei minimaler hepatischer Enzephalopathie, sowie hepatischer Enzephalopathie vom Grad 1–2 werden psychometrische Tests zur Diagnosestellung und Verlaufskontrolle eingesetzt. Einfache

Tab. 2 Wertigkeit psychometrischer Tests („Paper-pencil-Tests“) bei der Graduierung der hepatischen Enzephalopathie (HE). Einzelne Tests haben eine geringe Sensitivität und Spezifität bei minimaler Hepatischer Enzephalopathie (mHE) und HE Grad 1 bis 2. Die HE-Graduierung erfolgte mittels Computerpsychometrie und klinischer Beurteilung des mentalen Status (nach 7).

	Pathologische Testergebnisse in %					
	Alkoholische Leberzirrhose (n = 47)			Nichtalkoholische Leberzirrhose (n = 45)		
	keine HE	mHE	HE Grad 1 bis 2	keine HE	mHE	HE Grad 1 bis 2
Zahlenverbindungstest (NCT-A)	0%	7%	61%	6%	0%	20%
Zahlenverbindungstest (NCT-B)	0%	7%	70%	0%	0%	33%
Zahlen-Symbol-Test	0%	33%	96%	6%	20%	73%
Liniennachfahr-Test	44%	73%	83%	37%	20%	73%

Tests sind Rechentests mit Subtraktion und Addition, die jedoch allenfalls grobe Anhaltspunkte liefern. Verbreitete standardisierte Tests sind der Zahlenverbindungstest und der Liniennachfahrtest (14). Einzelne Testverfahren haben jedoch eine relativ geringe Sensitivität und Spezifität (Tab. 2). Auch haben sich einzelne Testverfahren als alters- und bildungsabhängig erwiesen. Testbatterien mit Kombination mehrerer psychometrischer Testverfahren (PSE-Syndrom-Test) und die Computerpsychometrie (z.B. Wiener Testsystem mit 22 Untertests für die Teilleistungen Wahrnehmung, Aufmerksamkeit, Konzentration, Feinmotorik, Reaktionszeit und optische Wahrnehmung) sind besser geeignet, in der Durchführung jedoch zeitaufwändig (12, 13).

Zerebrale Bildgebung

In der Computertomographie des Schädels finden sich bei hepatischer Enzephalopathie bei chronischen Lebererkrankungen keine spezifischen Veränderungen. Sie ist aber bei somnolenten und komatösen Patienten zum Ausschluss zerebraler Blutungen wichtig. Die Kernspintomographie zeigt häufig Hyperintensitäten im Globus pallidus beidseits, die auf Manganablagerungen zurückzuführen sind. Diese Veränderungen korrelieren jedoch nicht mit dem Grad der hepatischen Enzephalopathie und werden gelegentlich auch bei Leberzirrhose ohne manifeste hepatische Enzephalopathie gefunden. Magnetenzephalographie, Magnetresonananz-Spektroskopie und Positronen-Emissionstomographie zeigen bei hepatischer Enzephalopathie ebenfalls Veränderungen, sind jedoch wissenschaftlichen Fragestellungen vorbehalten (6).

Elektroenzephalographie

Das EEG zeigt beim individuellen Patienten mit zunehmendem Grad der hepatischen Enzephalopathie meist eine Erniedrigung der mittleren dominanten Frequenz, jedoch sind die Veränderungen unspezifisch und bei geringgradiger hepatischer Enzephalopathie wenig ausgeprägt. Die Ableitung visuell evozierter EEG-Potenziale, insbesondere die Latenz von Spätpotenzialen (P300-Welle), korreliert besser mit dem Grad der hepatischen Enzephalopathie und ist für die Verlaufsbeurteilung geeignet, wenn entsprechende Apparaturen zur Verfügung stehen (8). In der Routinediagnostik der hepatischen Enzephalopathie ist das EEG entbehrlich.

Flimmerfrequenzanalyse

In jüngerer Zeit hat sich die Bestimmung der kritischen Flimmerfrequenz als reproduzierbarer und einfach zu bestimmender Parameter für die Quantifizierung und Verlaufsbeurteilung bei minimaler HE und HE Grad 1–2 erwiesen (7). Da die Mitarbeit des Patienten erforderlich ist, ist die Methode bei somnolenten und komatösen Patienten nicht einsetzbar. Die Flimmerfrequenzanalyse misst vorwiegend den kortikalen Wachheitsgrad. Dem Probanden wird ein pulsierender Lichtpunkt gezeigt, wobei die Frequenz beginnend bei 50 Hz um 0,5 Hz pro Sekunde abgesenkt wird. Als kritische Flimmerfrequenz wird diejenige Frequenz definiert, bei der das Licht erstmals als flimmernd erkannt wird. Dieser Parameter hat sich als weitgehend unabhängig von Tageszeit, Untersucher, Alter, Bildung und Trainingseffekten erwiesen, wobei 39 Hz als Grenzwert des Normalen definiert wurde. Mit der Entwicklung eines einfachen Flimmerfrequenz-Analysators (Hepatonorm Analyzer®) für den Einsatz am Patientenbett steht eine Methode zur Verfügung, innerhalb weniger Minuten eine reproduzierbare Quantifizierung der hepatischen Enzephalopathie vorzunehmen und intraindividuelle Krankheitsverläufe zu dokumentieren, wobei allerdings auf ein standardisiertes Vorgehen größter Wert zu legen ist.

kurzgefasst: Die Diagnose der hepatischen Enzephalopathie erfolgt in erster Linie durch klinische Beurteilung der Vigilanz. Bei somnolenten und komatösen Patienten sollte eine Computertomographie des Schädels zum Ausschluss einer zerebralen Blutung erfolgen. Für Diagnosestellung und Verlaufskontrolle einer hepatischen Enzephalopathie sind psychomotorische Tests geeignet. Sie sind allerdings zeitaufwändig. Ein neues, einfach anzuwendendes Verfahren ist die Flimmerfrequenzanalyse.

Diagnostik: Praktisches Vorgehen

Die Diagnose der manifesten hepatischen Enzephalopathie wird zunächst klinisch durch Anamnese (Vorhandensein einer Lebererkrankung oder von Shunts) und Beurteilung des mentalen Status gestellt. Differenzialdiagnostisch sollten insbesondere bei somnolenten und komatösen Patienten die Bestimmung des Plasmaammoniaks, des Blutzuckers und eine Computertomographie des Schädels zum Ausschluss von intrazerebralen Blu-

Tab. 3 Auslösende Faktoren einer hepatischen Enzephalopathie.

- Gastrointestinale Blutung
- Eiweißexzess
- Infektionen
- Azidose
- Sedativa und Tranquilanzien
- Elektrolytentgleisungen
- Traumata
- Operationen
- Obstipation
- Shunts

tungen erfolgen. Da häufig auslösende Faktoren einer HE (Tab.3) identifiziert werden können, deren Behandlung bereits zu einer deutlichen Besserung der Symptomatik führt, sollte nach gastrointestinalen Blutungen (Blutbild und rektale Austastung mit Testung auf okkultes Blut), Elektrolytstörungen und Infektionen (C-reaktives Protein, diagnostische Punktion von Aszites) sowie einer Niereninsuffizienz gesucht werden. Stets ist die Medikation kritisch zu prüfen (Auslösung einer hepatischen Enzephalopathie durch Diuretika und Sedativa). Quantifizierung und Verlaufsbeurteilung sind durch Testbatterien psychometrischer Tests, Computerpsychometrie und Messung der Latenz visuell evozierter EEG-Potenziale möglich, jedoch sind diese Verfahren zeitaufwändig und nicht allorts verfügbar. In der Praxis ist bei manifester hepatischer Enzephalopathie die klinische Beurteilung des mentalen Status häufig ausreichend (s. Tab.1). Die Bestimmung der kritischen Flimmerfrequenz ist ein neues Verfahren mit einfacher Anwendbarkeit und geringem Zeitaufwand. Diagnose und Verlaufsbeurteilung einer minimalen hepatischen Enzephalopathie sind nur mittels psychometrischer Tests oder der Flimmerfrequenzanalyse möglich.

Bei der hepatischen Enzephalopathie beim akuten Leberversagen besteht im Gegensatz zur hepatischen Enzephalopathie bei chronischen Lebererkrankungen häufig ein erhöhter Hirndruck. Intensivmedizinisches Management ist meist erforderlich, wobei die Messung des zerebralen Perfusionsdrucks (mittels epiduraler Druckaufnehmer) und ein Langzeit-EEG-Monitoring hilfreich sein können.

Autorenerklärung: GK und DH sind an der Entwicklung des „Hepatonorm Analyzers“ zur Messung der Flimmerfrequenz beteiligt. Darüberhinaus erklären die Autoren, dass Sie keine finanziellen Verbindungen mit einer Firma haben, deren Produkt in dem Artikel eine wichtige Rolle spielt (oder mit einer Firma, die ein Konkurrenzprodukt vertreibt).

Literatur

- Butterworth RF. Portal-systemic encephalopathy: a disorder of neuron-astrocytic metabolic trafficking. *Dev Neurosci* 1993; 15: 313–318
- Ferenci P, Lockwood A, Mullen K, Tarter R et al. Hepatic encephalopathy-definition, nomenclature, diagnosis and quantification: final report of the working party of the 11th World Congress of Gastroenterology, Vienna 1998. *Hepatology* 2002; 3: 716–721
- Groeneweg M, Quero JC, De Bruijn ☆ et al. Subclinical hepatic encephalopathy impairs daily functioning. *Hepatology* 1998; 28: 45–49
- Häussinger D. Pathogenesis and treatment of chronic hepatic encephalopathy. *Digestion* 1998; 59 (Suppl 2); 25–27
- Häussinger D, Kircheis G, Fischer R, Schliess F, vom Dahl S. Hepatic encephalopathy in chronic liver disease: a clinical manifestation of astrocyte swelling and low grade cerebral edema. *J Hepatol* 2000; 32: 1035–1038
- Häussinger D, Laubenberger J, vom Dahl S, Ernst T et al. Proton magnetic resonance spectroscopy on human brain myo-inositol in hypoosmolarity and hepatic encephalopathy. *Gastroenterology* 1994; 107: 1475–1480
- Kircheis G, Wettstein M, Timmermann L, Schnitzler A, Häussinger D. Critical flicker frequency for quantification of low-grade hepatic encephalopathy. *Hepatology* 2002; 35: 357–366
- Kügler C, Lotterer E, Petter J, Wensing G, Taghavy A, Hahn EG, Fleig WE. Visual event related P300 potentials in early portosystemic encephalopathy. *Gastroenterology* 1992; 103: 302–310
- Nicolao F, Efrati C, Masini A, Merli M, Attili AF, Riggio O. Role of determination of partial pressure of ammonia in cirrhotic patients with and without hepatic encephalopathy. *J Hepatol* 2003; 38: 441–446
- Norenberg MD, Neary JT, Bender AS, Dombro RS. Hepatic encephalopathy: a disorder in glial-neuronal communication. *Progr Brain Res* 1992; 94: 261–269
- Schomerus H, Schreiegg J. Prevalence of latent portosystemic encephalopathy in an unselected population of patients with liver cirrhosis in general practice. *Z Gastroenterol* 1993; 31: 231–234
- Schomerus H, Weissenborn K, Hamster W, Rückert N, Hecker H. PSE-Syndrom-Test Manual. Swet Test Services, Frankfurt, 1999
- Weissenborn K, Ennen JC, Schomerus H, Rückert N, Hecker H. Neuropsychological characterization of hepatic encephalopathy. *J Hepatol* 2001; 34: 768–773
- Weissenborn K, Rückert N, Hecker H, Manns MP. The number connection tests A and B: interindividual variability and use for assessment of hepatic encephalopathy. *J Hepatol* 1998; 28: 646–653
- Conn HO, Bircher J. Quantifying the severity of hepatic encephalopathy: syndromes and therapies (Hrsg). , In: Conn HO, Bircher J (Hrsg) *Hepatic encephalopathy: syndromes and therapies*. East Lansing MI: Medi Ed Press. 1993: 13–26
- Schepke M, Reichel C, Ziske C, Spengler U, Caselmann WH, Sauerbruch T. Leberzirrhose – Komplikationen und Therapie. *Dtsch Med Wochenschr* 2001; 36: 975–984