

Radiologische Verfahren bei gastrointestinaler Blutung – Therapie

G. Layer

Radiological procedures in gastrointestinal bleeding – treatment

Radiologische Embolisierung

Die radiologische Katheterintervention ist bei nachgewiesener Blutung und selektiver Erreichbarkeit des blutenden Gefäßes eine sichere Therapieoption. Komplikationen wie Embolisatverschleppung, Ischämien mit Darmgangrän, Gefäßdissektion oder anhaltenden Schmerzen sind nach allen Studien und eigenen Erfahrungen extrem selten (1–3). Der kurzfristige, aber auch der dauerhafte Therapieerfolg ist beachtlich. Primäre Erfolgsraten von 80–98% und sekundäre bei immerhin etwa der Hälfte der Patienten sind nachgewiesen (4, 5, 7). Allerdings erfordern solche Ergebnisse neueste Kathetermaterialien, den Einsatz von Mikrocoils und ein erheblich Maß an technischem Geschick und Erfahrung des Untersuchers. In früheren Jahren sind kritische Darmischämien in 10–20% der Katheterinterventionen beschrieben. Der große therapeutische Gewinn erfolgreicher transarterieller Embolisierungen gastrointestinaler Blutungen ist mit einer 13,3mal höheren Wahrscheinlichkeit des Überlebens der so erfolgreich behandelten Patienten gegenüber minimal-invasiv nicht therapierten oder nicht therapierbaren Patienten eindrucksvoll dokumentiert (8).

Embolisationsmaterialien

Grundsätzlich können folgende radiologisch einsetzbare Produkte unterschieden werden:

Ballons

Ballons sind – unabhängig von Form und Ablösetechnik – zur Behandlung von Blutungen nur temporär als mechanische Blockade geeignet. Sie messen 4–20mm im Durchmesser und erlauben damit keine superselektive Embolisierung auf kapillarer Verschlussebene.

Spiralen

Spiralen (Coils) sind gut röntgendichte Materialien, die erst im Gefäß ihre Konfiguration annehmen und über die Induktion einer Thrombozytenaggregation zur Embolisierung führen. Sie sind sowohl über 4–

5F als auch kleinerlumige Koaxialsysteme sehr sicher applizierbar. Gleichmaßen als Gianturcospiralen oder Mini- bzw. Mikrospiralen sind sie zur Behandlung von gastrointestinalen Blutungen geeignet. Bei blutenden Tumoren sind sie dann das Mittel der Wahl für die Behandlung, wenn eine nachfolgende Operation geplant ist und die Selektivsondierung der tumortragenden Gefäße möglich ist. Die metall-dichten Spiralen stellen in solchem Fall gleichzeitig eine dem Operateur hilfreiche Markierung für den Eingriff dar. Da Spiralen sehr exakt platzierbar sind und die Nekrosegefahr gering ist, werden sie insbesondere bei akuten gastrointestinalen Blutungen häufig eingesetzt. Ihr Einsatz setzt ein intaktes Gerinnungssystem voraus, da neben der mechanischen Gefäßverlegung die Thrombozytenaggregation zur Gefäßembolisierung erforderlich ist.

Gelatineschwammpräparate

Gelatineschwammpräparate (Gelfoam) sind in verschiedenen Formen im Handel. Es sind sowohl Würfel, die vom Untersucher selbst portionierbar sind, als auch Pulver erhältlich. Die Substanz wird mit Kontrastmittel durch den Katheter injiziert, da sie selbst nicht röntgendicht ist. Sie besitzt erhebliche Viskosität. Die Applikation durch Koaxialkatheter kann oft schwierig bis unmöglich sein. Der Okklusionsmechanismus beruht auf mechanischer Verlegung der Blutgefäße und anschließender Thrombozytenaggregation mit konsekutiver Thrombosierung. Für die Blutungsbehandlung besitzt Gelfoam als alleinige Substanz wenig Bedeutung, weil regelmäßig eine Rekanalisation des primär verschlossenen Gefäßes erfolgt.

Alkoholpräparate

Alkoholpräparate sind als Embolisate ebenfalls seit langem im Einsatz. Möglich ist sowohl die Verwendung hochprozentiger Alkohole als auch Polyvinylalkohole (feste Partikel). Auch die Sklerosierungspräparate, die insbesondere für Behandlung von venösen Varizen Anwendung gefunden haben, sind alkoholähnliche Substanzen. Hochprozentiger Alkohol (Ethanol) ist ein kapillargängiges Embolisat. Es ist lokal toxisch – daher ist die Injektion für die Patienten auch sehr schmerzhaft – und wurde in der Tumorembolisierung ins-

Institut

Zentralinstitut für Diagnostische und Interventionelle Radiologie (Direktor: PD Dr. G. Layer),
Klinikum Ludwigshafen gGmbH

Korrespondenz

Priv.-Doz. Dr. med. G. Layer · Direktor des Zentralinstituts für Diagnostische und Interventionelle
Radiologie, Klinikum Ludwigshafen gGmbH · Bremserstraße 79 · 67063 Ludwigshafen · Tel.: 0621/5034500
· Fax: 0621/5034537 · E-Mail: zir@klilu.de

eingereicht: 15.5.2003 · akzeptiert: 21.8.2003

Bibliografie

Dtsch Med Wochenschr 2003; 128:2078–2080 · © Georg Thieme Verlag Stuttgart · New York · ISSN 0012-0472

besondere bei Nierentumoren in zahlreichen Studien eingesetzt. Der Wirkungsmechanismus besteht in der toxischen Endothelschädigung mit konsekutiver Gefäßthrombose. Polyvinylalkohol wird als definiertes Partikelpräparat ähnlich dem Gelfoam eingesetzt. Es handelt sich um einen nicht-resorbierbaren, nicht-löslichen Polyvinylalkohol, der in Partikelgrößen zwischen 150–1200 µm geliefert wird und durch Wasseraufnahme um den Faktor 10 expandiert. Im Gegensatz zu Gelfoam ist Polyvinylalkohol intravasal nicht abbaubar und führt zu einer lokalen toxischen Gefäßreaktion. Das Präparat ist insbesondere in der Neuroradiologie gebräuchlich und wird zur Blutungsbehandlung selten eingesetzt.

Gewebekleber

Cyanoacrylat ist ein flüssiger, schnell aushärtender Gewebekleber, der aus der chirurgischen Wundversorgung seit langem bekannt ist und dessen Einsatz auf die perkutanen Verfahren aus der Kenntnis der Chirurgie übertragen wurde. Für die Verschlussebene ist entscheidend, bis zu welchem Gefäßquerschnitt die Substanz im Gefäßsystem transportiert wird. Die Okklusion beruht dann auf einer Polymerisation des flüssigen Monomers im Blut. Diese Polymerisation unterliegt einem Alles-oder-Nichts-Prinzip. Sie ist temperaturabhängig und nach gestarteter Reaktion nicht mehr beeinflussbar. Der regelrechte Umgang mit Cyanoacrylat erfordert erhebliche Erfahrung des Interventionsradiologen.

Bei *Ethibloc* handelt es sich um ein Okklusionsgel mit zäher Konsistenz. Grundlage ist ein Maisprotein (Zein), dem hochprozentiger Alkohol, Kontrastmittel und Konservierungsstoffe beigemischt sind. Die Röntgendichte ist trotz der Beimischung von Kontrastmittel nicht sehr gut und kann durch die Beigabe von Lipiodol® ähnlich wie bei Cyanoacrylat deutlich verbessert werden. Die Applikationsweise ist identisch der mit Cyanoacrylat. Im Gegensatz zum Cyanoacrylat ist mit *Ethibloc*® jedoch eine gewisse Steuerung der Präzipitation möglich. Die Geschwindigkeit der Ausfällung des Gels im Blut ist direkt abhängig von der Lösungsgeschwindigkeit des Alkohols im Blut.

Ethibloc und Cyanoacrylat haben sowohl für die Embolisationsausschaltung von Tumoren als auch zur Behandlung von Blutungskomplikationen bei onkologischen Patienten klinische Bedeutung erlangt. Es sind wohl die in der Embolisation von Tumoren am häufigsten benutzten Substanzen. Aufgrund ihrer Kapillargängigkeit und dem damit verbundenen hohen Nekrosierisiko werden sie bei gastrointestinalen Blutungen selten eingesetzt.

Jodinierte Fettsäureethylester des Mohnsamenöls

Lipiodol® ist der jodinierte Fettsäureethylester des Mohnsamenöls, das in der Radiologie früher zur Lymphographie verwendet wurde. Als alleiniges „Embolisat“ findet *Lipiodol*® nur im Rahmen der Chemoembolisation der Leber Anwendung. Der genaue Wirkmechanismus ist dabei weiterhin ungeklärt.

Mikrosphären

Mikrosphären sind Albumin- oder Stärketeilchen mit einer Größe zwischen 15–50 µm. Diese Teilchen sind biologisch abbaubar und haben eine Halbwertszeit von wenigen Minuten bis mehreren Tagen. Diese kurze Auflösungszeit macht den Einsatz bei Blutungen nur wenig erfolgversprechend.

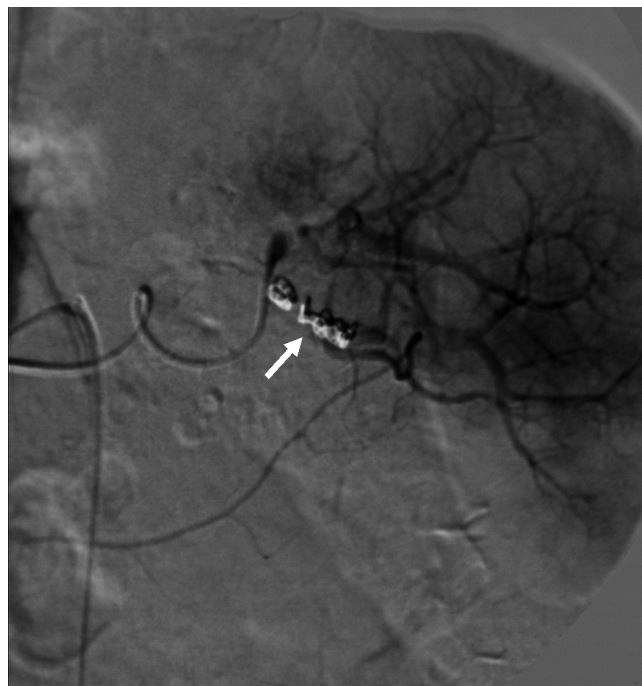

Abb. 1 DSA-Therapie bei dem im konkreten Fall geschilderten Patienten mit Haemosuccus pancreaticus. Zustand nach Absetzen von mehreren Coils in einem Ast der A. lienalis (Pfeil). Während die die Milz versorgenden großen lienalen Gefäße weiterhin regelrecht durchströmt sind, ist der Gefäßast, der die arrodiierten Gefäße zur Pankreasschwanz-Pseudozyste speist, komplett verschlossen. Die Pankreasschwanz-Pseudozyste wird durch das Kontrastmittel nicht mehr angefärbt.

kurzgefasst: Von der Vielzahl verfügbarer Embolisationsmaterialien bieten Spiralen und insbesondere „Minispiralen“ die effizienteste und sicherste Technik bei der Embolisation gastrointestinaler Blutungen. Sie kombinieren gute Steuerbarkeit, dauerhaften Gefäßverschluss und geringes Ischämierisiko.

Technisches Vorgehen

Das technische Vorgehen bei diagnostischer und therapeutischer Angiographie erfolgt über einen transfemoralen Zugang mit Einlage einer 4F-Schleuse. Über dieses Schleusensystem wird ein Katheter gleichen Durchmessers zur Selektiv-Angiographie der A. hepatica communis, der A. gastroduodenalis, der A. lienalis und der A. mesenterica superior jeweils in das entsprechende Gefäß vorgeschoben und Selektiv-Angiographieserien sämtlicher, vom jeweiligen Gefäß versorgten Gefäßbarkaden, ggf. in zwei Ebenen, nach Darmrelaxation mit Hilfe von 20–40mg Butylscopolamin i.a. vorgenommen (Abb. 2). Reicht die Detaildarstellung von peripheren Gefäßen bei der Injektion in den Gefäßhauptstamm nicht aus, so muss ggf. auch tiefer selektiv sondiert werden (Abb. 2b). Während die proximalen Stämme der A. hepatica dextra oder sinistra, der A. gastroduodenalis und der A. lienalis sowie der A. mesenterica superior über einen hydrophil beschichteten 4F-Kobra-Katheter oder 4F-Vertebris-Katheter problemlos erreicht werden können, sind Gefäße zweiter oder dritter Ordnung nur über sog. Koaxialsysteme mit <3F-Durchmesser erreichbar. Diese werden durch den Mutter-Katheter vorgeschoben und

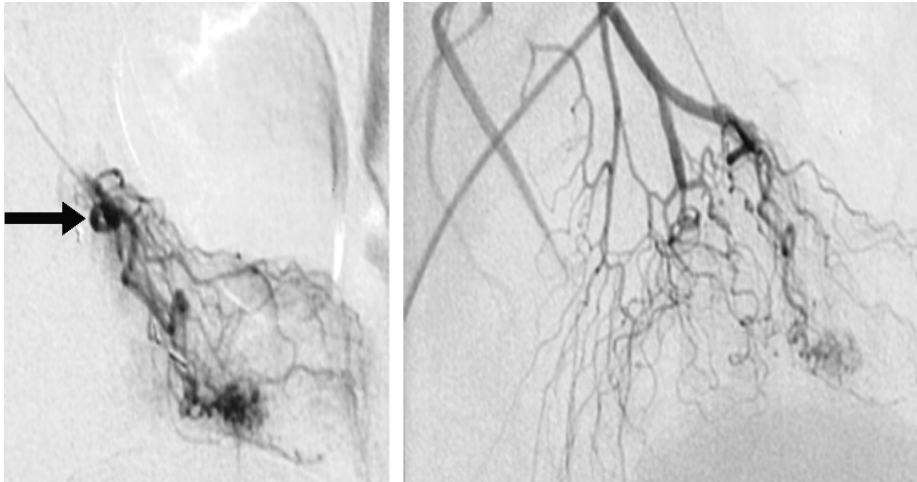


Abb. 2 Superselektive Mesenterikographie mit Koaxialkatheter bei gastrointestinaler Blutung (gleicher Patient wie Abb. 5/6 aus „Diagnostik“ S. 2077) während und bei Z.n. Spiralembolisation. Der Koaxialkatheter wird bis unmittelbar an den Nidus der Gefäßmissbildung (Pfeil) vorgeführt und sparsam kleinste Mikrocoils freigesetzt. Die Kontrolle zeigt eine weitgehende Ausschaltung der Missbildung ohne Beeinträchtigung der Darmwanddurchblutung.

können fast jedes Gefäß auch nach komplexen Winkelbildungen im Bereich des Pankreas erreichen (Abb. 2a).

Für den Verschluss der blutungsunterhaltenden Gefäße werden meist so genannte Spiralen oder Coils verwendet. Dabei handelt es sich um winzige, Metall-, in der Regel Platinfilamente, die in gestrecktem Zustand in den Katheter eingeführt werden und die sich nach Austritt aus der Katheterspitze aufrollen und das Gefäßlumen verlegen (Abb. 1 und Abb. 2). Durch die Thrombozytenaggregation und die mechanische Gefäßverlegung kommt es zur dauerhaften Embolisation des Zielgefäßes. Dieser Embolisierungseffekt ist gerade bei Verwendung von Mikrospiralen bei superselektiven Kathetersystemen nicht sofort während der Angiographie zu beobachten, sondern benötigt u.U. einige Stunden der Blutstase.

Bei Embolisationsbehandlungen in Gefäßregionen, die aus zwei Gefäßprovinzen versorgt werden, ist darauf zu achten, dass sowohl proximal („front door“) als auch distal („back door“) der Blutungsquelle bzw. des Pseudoaneurysmas embolisiert wird, da ansonsten nicht nur über „back door“ ein erneuter Blutzufluss erfolgt, sondern durch den Verschluss von „front door“ auch der interventionelle Zugangsweg verbaut ist.

Vasopressin-Infusion

Eine Alternative zur Embolisationsbehandlung mit Microcoils bietet insbesondere bei klinisch kritischen Fällen und nicht nachweisbarer aktiver Blutung die arterielle Infusion von Vasopressin. Die primäre Erfolgsrate liegt bei 71–100%, bei Blutungsrezidiven in 0–27% aller Fälle. Kritische Darmischämien sind für dieses Vorgehen nicht beschrieben (6).

Bei den Therapieoptionen bei transpapillären Blutungen muss zwischen Akuttherapie und definitiver Therapie unterschieden werden. Während bei Arrosionsblutungen im Rahmen einer chronischen Pankreatitis das radiologisch interventionelle „Coiling“ bereits die definitive Therapie darstellt, gilt dies für den Fall einer Blutung aufgrund einer malignen Erkrankung oder einer Steinerkrankung selbstverständlich nicht. In jedem Fall stellt das radiologisch interventionelle Vorgehen für die Akutsituation das Verfahren der Wahl dar.

kurzgefasst: In der radiologischen Therapie der okkulten gastrointestinalen Blutung ist die radiologisch-interventionelle Embolisationsbehandlung Verfahren erster Wahl in der Akuttherapie. Blutungen können in fast allen Fällen erfolgreich gestillt werden. Die definitive Therapie orientiert sich an der zugrundeliegenden Ursache der Erkrankung.

Autorenerklärung: Der Autor erklärt, dass er keine finanziellen Verbindungen mit einer Firma hat, deren Produkt in dem Artikel eine wichtige Rolle spielt (oder mit einer Firma, die ein Konkurrenzprodukt vertreibt).

Literatur

- 1 Aina R, Oliva V. Arterial embolotherapy for upper gastrointestinal hemorrhage: Outcome assessment. *J Vasc Interv Radiol* 2001; 12: 195–200
- 2 Bandi R, Rishetty PC. Superselective arterial embolisation for the treatment of lower gastrointestinal hemorrhage. *J Vasc Interv Radiol* 2001; 12: 1399–1405
- 3 Bonacker MJ, Begemann PGC, Dieckmann C, Yekebas E, Adam G. Stellenwert der Angiographie in der Diagnose und Therapie gastrointestinaler Blutungen. *Fortschr Röntgenstr* 2003; 175: 524–531
- 4 Carreira JM, Reyes R. Diagnosis and percutaneous treatment of gastrointestinal hemorrhage. Long-term experience. *Rev Esp Enferm Dig* 1999; 91: 684–692
- 5 Defreyne L, Vanlangenhove P, De Vos M, Pattyn P, Van Maele G, Decruyenaere L, Troisi R, Kunnen M. Embolization as a first approach with endoscopically unmanageable acute nonvariceal gastrointestinal hemorrhage. *Radiology* 2001; 218: 739–748
- 6 Hastings GS. Angiographic localisation and transcatheter treatment of gastrointestinal bleeding. *RadioGraphics* 2000; 20: 1160–1168
- 7 Reber PU, Patel AG, Baer HU, Triller J, Bucher MW. Acute hemorrhage in chronic pancreatitis: Diagnosis and treatment options including superselective microcoil embolization. *Pancreas* 1999; 18: 399–402
- 8 Schenker MP, Jr, Duszak R, Soulen MC, Smith KP, Baum RA, Cope C, Freiman DB, Roberts DA, Shlansky-Goldberg RD. Upper gastrointestinal hemorrhage and transcatheter embolotherapy: clinical and technical factors impacting success and survival. *J Vasc Interv Radiol* 2001; 12: 1263–1271