

In-vitro-Morphologie und Densitometrie des Lungenemphysems in der hochauflösenden Computertomographie und dreidimensionale Darstellung des Ductus alveolaris in der Mikrocomputertomographie

H. Watz

In Vitro-Morphology and Densitometry of Lung Emphysema by High Resolution Computed Tomography (HRCT) and Three Dimensional Reconstruction of the Ductus Alveolaris by Micro Scale Computed Tomography μ CTA)



Dr. med. Henrik Watz

An 14 extirpierten und mittels heißem Formalindampf in Inspirationsstellung fixierten Lungenpräparaten wurde eine morphologische Analyse und eine Densitometrie (Dichtemessung) des Lungenparenchyms hinsichtlich eines möglichen Lungenemphysems in der hochauflösenden Computertomographie (HRCT) vorgenommen. Untersucht wurde, ob sich morphologisch mit der technisch maximal möglichen Vergrößerung des Lungenparenchyms (Bildausschnitt 9 cm² bildschirmfüllend vergrößert = Parenchymausschnitt) emphysematöse Destruktionen des Lungenparenchyms früher abbilden lassen, als es derzeit mit der alleinigen Transversalschnittauswertung in der täglichen Routine der Fall ist. Zusätzlich wurden die Transversalschnitte und die Parenchymausschnitte einer digitalen Dichtemessung (angegeben in Hounsfield-Einheiten = HU) in der HRCT unterzogen. Luft ist hierbei durch -1000 HU repräsentiert. Aufgrund des Partialvolumeneffektes (Lungengewebe und Luft sind im Messvolumen)

wurden in die Densitometrie auch Messbereiche nahe -1000 HU eingeschlossen. Insgesamt wurden für die Densitometrie 11 Messbereiche gebildet, der Bereich von -1000 HU, der Bereich von -1000 bis -990 HU, der Bereich von -1000 bis -980 HU, usw. bis hin zum Bereich von -1000 HU bis -900 HU. Zusätzlich wurde die mittlere Lungendichte bestimmt. Die Densitometrie ebenso wie die morphologische Analyse wurden anhand von 10 Transversalschnitten und 10 Parenchymausschnitten je Präparat durchgeführt. Referenzmethode der Emphysemidiagnose war die Histologie, die den Goldstandard in der Emphysemidiagnostik darstellt. Ausgewertet wurden auch hier 10 histologische Schnitte, deren Gewebezyylinder im Bereich der Parenchymausschnitte entnommen worden waren. Histologisch gesichert ergaben sich 4 Normalpräparate, 4 histologisch nachweisbare beginnende Lungenemphyseme, 3 leichtgradige zentrilobuläre Lungenemphyseme und 3 leichtgradige panlobuläre Lungenemphyseme. CT-morphologisch konnten nur die 3 leichtgradigen zentrilobulären und panlobulären Lungenemphyseme verifiziert werden. Die 4 histologisch beginnenden Lungenemphyseme wurden als CT-morphologisch unauffällig beurteilt. Die densitometrische Auswertung hingegen ergab bei allen 10 Emphysempräparaten signifikante Unterschiede in den Hounsfield-Verteilungen der 11 Messbereiche und in der mittleren Lungendichte gegenüber den Normalpräparaten. Die statistisch sichersten Ergebnisse (höchst signifikante Unterschiede) ließen sich dabei in den Messbereichen bis -950 HU erzielen. Damit war die histologisch nachweisbare beginnende Destruktion des Lungenparenchyms CT-morphologisch trotz der maximalen Vergrößerung nicht erfassbar. Densitometrisch hingegen waren alle Emphysempräparate durch ihren höheren Luftgehalt verifizierbar. Es konnte in dieser Arbeit gezeigt werden, dass die frühe Parenchymdestruktion des Lungenemphysems in der HRCT messbar wird, bevor sie sichtbar ist. Die Sensitivität der Emphysemidiagnose, die generell

Institutsangaben

Justus-Liebig-Universität, Gießen

Korrespondenzadresse

Dr. med. Henrik Watz · aus der Arbeitsgruppe von Prof. Dr. W. S. Rau · Abteilung für Diagnostische Radiologie · Justus-Liebig-Universität Gießen · Theodor-Stern-Kai 7 · 35396 Gießen

Bibliografie

Pneumologie 2003; 57: 470-472 © Georg Thieme Verlag Stuttgart · New York · ISSN 0934-8387

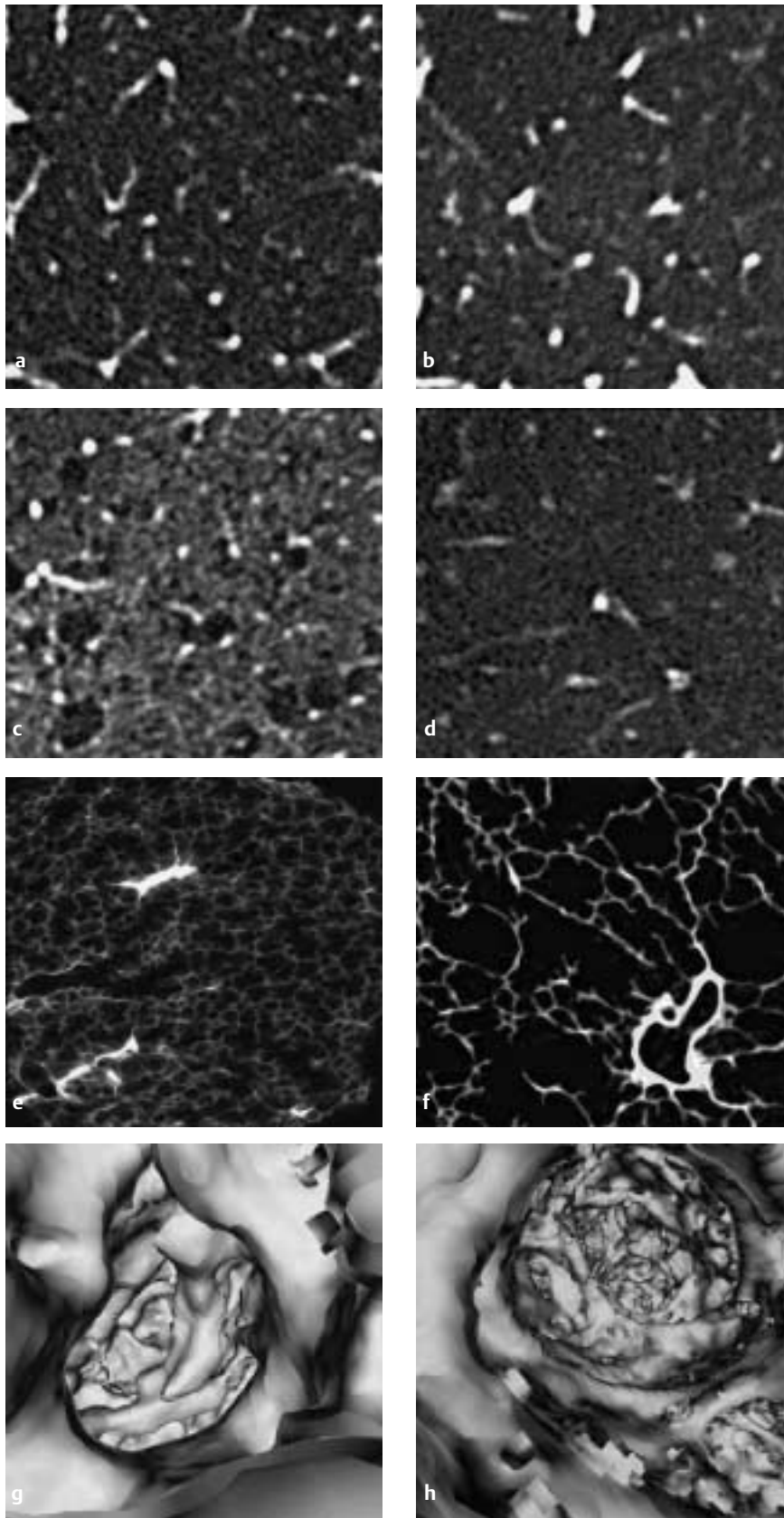


Abb. 1 **a** eines Normalpräparates, **b** eines histologisch beginnenden Emphysems, **c** HRCT: Parenchymausschnitt eines zentrilobulären Emphysems, **d** HRCT: Parenchymausschnitt eines panlobulären Emphysems, **e** μ CT: Alveolen des Normalpräparates, **f** μ CT: Alveolen eines zentrilobulären Emphysems, **g** μ CT: virtuelle Endoskopie des Ductus alveolaris (Normalpräparat), **h** μ CT: virtuelle Endoskopie des Ductus alveolaris (Emphysempräparat).

anhand der zahlreichen Vergleichsuntersuchungen von in vivo angefertigten HRCT-Bildern und anschließenden Aufarbeitungen der pathologischen Präparate bei etwa 80% angenommen wird, ist damit durch die Densitometrie weiter zu verbessern. Voraussetzung für die Anwendung in vivo ist allerdings neben einer Etablierung von Standardwerten eine spirometrisch kontrollierte Inspirationslage bei der Datengewinnung, da eine unterschiedliche Inspirationstiefe erheblich auf die Lungendensitometrie Einfluss nehmen kann.

Im 2. Teil der Arbeit wurden ein Normalpräparat und ein leichtgradiges zentrilobuläres Lungenemphysem in der Mikrocomputertomographie (μ CT) untersucht. Die μ CT ist eine neue CT-Technik

mit einem Auflösungsvermögen im mikroskopischen Bereich, die ihren Ursprung in der Osteologie zur Darstellung der Knochenspongiosa hat. Nach einer in dieser Arbeit entwickelten Silberimprägnation von kleinen Gewebezylindern wurde es mit dieser CT-Technik erstmals überhaupt möglich, Alveolen radiologisch abzubilden. Die 3D-Rekonstruktion der μ CT-Schnitte erlaubte eine virtuelle Endoskopie der Ductus alveolares und wird exakte Quantifizierungen der alveolaren Oberfläche in Zukunft möglich machen, eine Domäne, die der Histologie als 2D-Methode bisher verwahrt blieb.

In Abb. 1 wird eine Bildauswahl der HRCT- und μ CT-Untersuchungen gezeigt.