

J. Rupp¹
B. Reincke²
B. Schaaf¹
K. Dalhoff¹

PET-Diagnostik bei einer Patientin mit Lungenrundherd unklarer Dignität: Riesenzellerarteriitis als Ursache der B-Symptomatik

*PET-Imaging proves Giant-Cell Arteritis as the Cause of FUO in a Patient
with a Pulmonary Nodule of Unknown Malignancy*

Zusammenfassung

Mit der Positronen-Emissions-Tomographie (PET) steht der klinischen Onkologie ein bildgebendes Verfahren zu Verfügung, das durch die Verwendung geeigneter Radiopharmaka eine funktionelle Charakterisierung von Geweben zulässt. Darüber hinaus findet die PET vermehrt Anwendung in der Diagnostik chronisch-entzündlicher Erkrankungen. Wir berichten über eine 69-jährige Patientin, die zur diagnostischen Abklärung eines in der CT nachgewiesenen Rundherdes im rechten Lungenoberlappen stationär aufgenommen wurde. Die Patientin hatte in den vorangegangenen drei Monaten 13 kg an Gewicht verloren, sie klagte über vermehrte Müdigkeit sowie abendliche Fieberschübe bis 38,3 °C und Nachtschweiß. Laborchemisch war insbesondere eine beschleunigte BSG von 100/120 mm/h aufgefallen. Bronchoskopisch konnte der im Segment zwei gelegene Lungenrundherd nicht erreicht werden. Die durchgeführten CT-Untersuchungen des Abdomens und des Zerebrums erbrachten keinen wegweisenden Befund. Der isolierte Nachweis einer floriden Vaskulitis der gesamten Aorta mit entzündlicher Mitbeteiligung der vom Aortenbogen abgehenden Gefäße mit Hilfe der Positronen-Emissions-Tomographie mit [¹⁸F]Fluor-deoxyglukose führte zur Diagnose der Riesenzellerarteriitis. Dabei konnte der CT-morphologisch nachgewiesene Rundherd im rechten Lungenoberlappen in der PET nicht dargestellt werden. Die PET, die bislang vor allem zur Abklärung neoplastischer Erkrankungen eingesetzt wurde, stellt bei Patienten mit unklarem Fieber oder B-Symptomatik eine Erweiterung der differenzialdiagnostischen Möglichkeiten dar.

Abstract

Positron emission tomography (PET) has emerged as a powerful tool in clinical oncology which allows to detect pathological changes in the metabolic characteristics of different tissues. In recent years the PET with the radiopharmakon ¹⁸F-2-fluoro-2-deoxyglucose has proved to be valuable for the diagnostic approach in inflammatory diseases. We report the case of a 69 year old female patient who was admitted for the diagnostic evaluation of a single pulmonary nodule in the right upper lobe which was suspicious for malignancy in the CT scanning. In the last three month the patient lost 13 kg weight, and was complaining about weakness, fatigue, enhanced body temperature up to 101 °F and night sweats. In the laboratory findings a microcytic anemia (80 g/L, 74,4 fL), an enhanced C-reactive protein (133 mg/L) and an accelerated ESR of 100 mm Hg/h was remarkable. The pulmonary nodule located in the second segment of the right upper lobe was not accessible in the bronchoscopic examination. Abdominal and cerebral CT scanings showed no pathological findings. In the positron emission tomography an enhanced accumulation of ¹⁸F-2-fluoro-2-deoxyglucose could be detected in the complete aorta and the large-sized arteries of the aortic arch consistent with the diagnosis of a giant-cell arteritis. The suspicious pulmonary nodule of the CT scanning showed no metabolic activity as provable with the PET. The ¹⁸F-FDG PET which is used in the initial staging of newly diagnosed lung cancer and known to be superior to CT in the evaluation of lymph node and distant metastases, is applicable in the diagnostic assessment of chronic inflammatory diseases. As the diagnostic approach in patients presenting with clinical symptoms as fatigue, weight loss, night sweats and fever is often arduous and time-consuming, the PET might become a more central role in the future.

Institutsangaben

¹Medizinische Klinik III (Direktor: Prof. Dr. P. Zabel)
²Institut für Strahlentherapie und Nuklearmedizin (Direktor: Prof. E. Richter)
Universitätsklinikum Schleswig-Holstein, Campus Lübeck

Korrespondenzadresse

Dr. med. Jan Rupp · Medizinische Klinik III · Universitätsklinikum Schleswig-Holstein, Campus Lübeck ·
Ratzeburger Allee 160 · 23538 Lübeck · E-mail: jan.rupp@hygiene.ukl.mu-luebeck.de

Eingang: 11. 10. 2002 · Nach Revision angenommen: 30. 5. 2003

Bibliografie

Pneumologie 2003; 57: 383–386 © Georg Thieme Verlag Stuttgart · New York · ISSN 0934-8387

Einleitung

Die Positronen-Emissions-Tomographie (PET) stellt ein neues diagnostisches Verfahren zur Abklärung sowohl neoplastischer als auch entzündlicher Erkrankungen dar. Durch Zugabe von ^{18}F -Fluorodeoxyglukose (^{18}F -FDG) können stoffwechselaktive Prozesse mit hohem Glukoseumsatz sichtbar gemacht werden. Aufgrund der hohen Sensitivität in der Detektion metabolisch aktiver Tumorzellen erlangt die ^{18}F -FDG PET zunehmend Bedeutung in der Diagnostik von Primärtumoren, aber auch in der Bestimmung der Tumorausbreitung (N-,M-Staging) und der Rezidivdiagnostik nach vorausgegangener Tumorthherapie [1]. Anhand neuerer Studien konnte erstmals eine Überlegenheit der PET gegenüber anderen bildgebenden Verfahren (Thorax-CT) in der Dignitätsbeurteilung solitärer, nicht-kleinzelliger Lungentumoren bei Patienten mit erhöhtem operativen Risiko hinsichtlich Sensitivität und Spezifität gezeigt werden [2].

Wie unser Fallbericht einer Patientin mit unklarem Lungenrundherd zeigt, ermöglicht die ^{18}F -FDG PET insbesondere bei Patienten mit ausgeprägter B-Symptomatik eine weitergehende differenzialdiagnostische Abklärung chronisch-entzündlicher Erkrankungen.

Fallbeschreibung

Anamnese

Die 69-jährige Patientin war zur Abklärung eines in der Computertomographie des Thorax nachgewiesenen Rundherdes im rechten Lungenoberlappen (Durchmesser 1,4 cm) in unserer Klinik stationär aufgenommen worden. Im Verlauf der vorangegangenen drei Monate hatte die Patientin 13 kg an Gewicht verloren und sie klagte über abendliche Fieberschübe mit Temperaturen bis 38,3°C und Nachtschweiß. Seit mehreren Wochen fühlte sich die Patientin in zunehmendem Maße in ihrer Leistungsfähigkeit eingeschränkt. Der Mendel-Mantoux-Test war negativ. In der Krankengeschichte fand sich ein Nikotinabusus über mehr als 20 Jahre (20 Zigaretten/Tag) sowie eine funktionell relevante Schilddrüsenautonomie, aufgrund derer die Patientin mit einem Thioharnstoff-Präparat behandelt wurde. Die Therapie eines essenziellen Hypertonus erfolgte mit einer Kombination aus einem α - und β -Blocker sowie einem ACE-Hemmer. Die Digitalisierung der Patientin wurde aufgrund intermittierend auftretender Tachyarrhythmien bei Vorhofflimmern begonnen.

Klinischer Aufnahmebefund

Die Patientin befand sich bei Aufnahme (Größe 163 cm, Gewicht 65 kg) in einem deutlich reduzierten Allgemeinzustand. Herz- und Lungenbefund waren perkutorisch und auskultatorisch unauffällig. Die Blutdruckwerte (140/80 mm Hg) waren normoton und es bestand eine diskrete Tachykardie mit einer Pulsfrequenz von 94/min (Sinusrhythmus) bei erhöhter Körperkerntemperatur von 37,8°C. Die Lymphknoten waren inguinal und axillär nicht tastbar.

Klinisch-chemische Befunde

Auffällig in den laborchemischen Untersuchungen waren eine mikrozytäre Anämie mit einem Hämoglobingehalt von 8 g/dl und einem MCV von 74,4 fl, ein erhöhtes CRP mit 133 mg/l, sowie eine beschleunigte BSG von 100/120 mm/h. In der Serumelektrophorese zeigte sich eine Verminderung des Albumins (41,9%) und Erhöhung der Globulinfraktionen. Es fand sich ein basal grenzwertig erniedrigter TSH-Wert (0,202 mE/l) bei diskret erhöhtem fT4 (22,52 pmol/l). Weitere Laborparameter wie Leukozyten (7,57/nl), Leber- und Herzenzyme sowie die Tumormarker CEA, Cyfra 21-1 und NSE lagen im Normbereich. Antinukleäre Antikörper konnten nicht nachgewiesen werden.

Ergänzende Untersuchungen

Bronchoskopisch konnte auf Segmentebene kein exophytisch wachsender Tumor nachgewiesen werden. In den mikrobiologischen Untersuchungen der Bronchiallavage konnte kulturell kein Keimnachweis erbracht werden. Eine Infektion mit *M. tuberculosis* konnte mittels PCR und Kultur ausgeschlossen werden. Die serologischen Untersuchungen auf respiratorische Viren, Mykoplasmen und Chlamydien waren unauffällig. In den abdominalen und kranialen CT-Untersuchungen ergab sich kein Hinweis auf eine Tumorerkrankung. Gastro- und Koloskopie erbrachten keinen pathologischen Befund im Bereich des Gastrointestinaltrakts. Eine duplexsonographische Darstellung der Ae. temporales ergab bei morphologisch unauffälligem Befund keinen Anhalt für eine Arteriitis temporalis. Zuletzt führten wir eine Positronen-Emissions-Tomographie mit ^{18}F -FDG und einer koinzidenzfähigen Gammakamera durch (s. Abb. 1a–c), die im Bereich der gesamten Aorta sowie in den Ae. subclaviae eine vermehrte Glukoseutilisation zeigte. Darüber hinaus fand sich kein Anhalt für einen neoplastischen Prozess im Bereich des radiologisch nachgewiesenen Lungenrundherdes.

Diagnose und Verlauf

Aufgrund der klinischen Beschwerden und der deutlich erhöhten BSG zogen wir als Ursache eine Polymyalgia rheumatica in Erwägung. Zum Ausschluss einer Arteriitis temporalis führten wir eine duplexsonographische Untersuchung der Ae. temporales durch, die unauffällig ausfiel. Die Diagnose der Riesenzellararteritis konnte erst nach Durchführung einer ^{18}F -FDG PET gestellt werden. Der Befund einer Glukoseaufnahme in der kompletten Aortenwand über nahezu den gesamten aortalen Gefäßverlauf ist charakteristisch für das Vorliegen einer floriden Aortitis. Drei Tage nach Beginn einer systemischen Steroidtherapie mit Methylprednisolon 100 mg zeigte sich bereits eine deutliche Besserung der klinischen Beschwerdesymptomatik und ein Rückgang der BSG auf 66/74 mm/h (CRP 15 mg/l). Zur Kontrolle des Lungenbefundes führten wir bei der Patientin nach zwei und zehn Monaten eine Computertomographie des Thorax durch, in der sich der solitäre Rundherd im rechten Oberlappen in der Größe unverändert darstellte. Unter reduzierter Steroidtherapie (7,5 mg Methylprednisolon/Tag) kam es zu einer weiteren Normalisierung der BSG auf 8/10 mm/h. Die klinischen Beschwerden der Patientin waren bereits eine Woche nach Beginn der systemischen Steroidgabe weiter rückläufig und innerhalb von 3 Wochen komplett verschwunden.

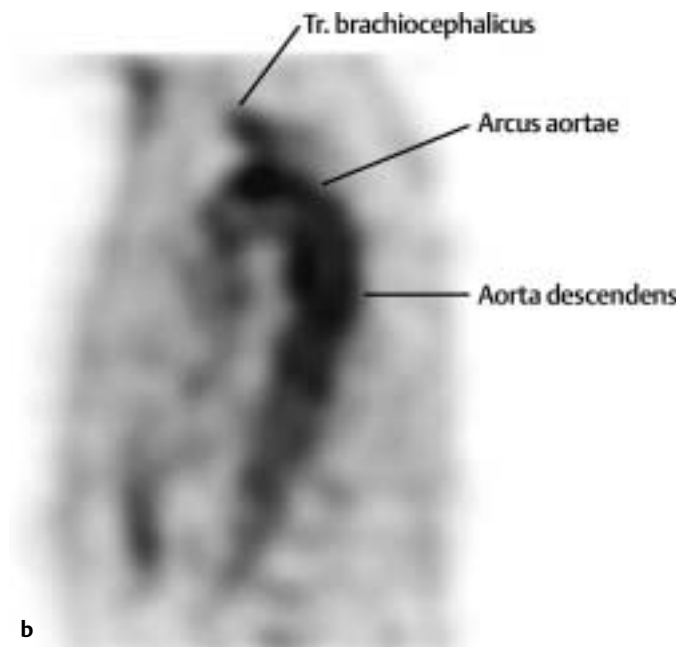
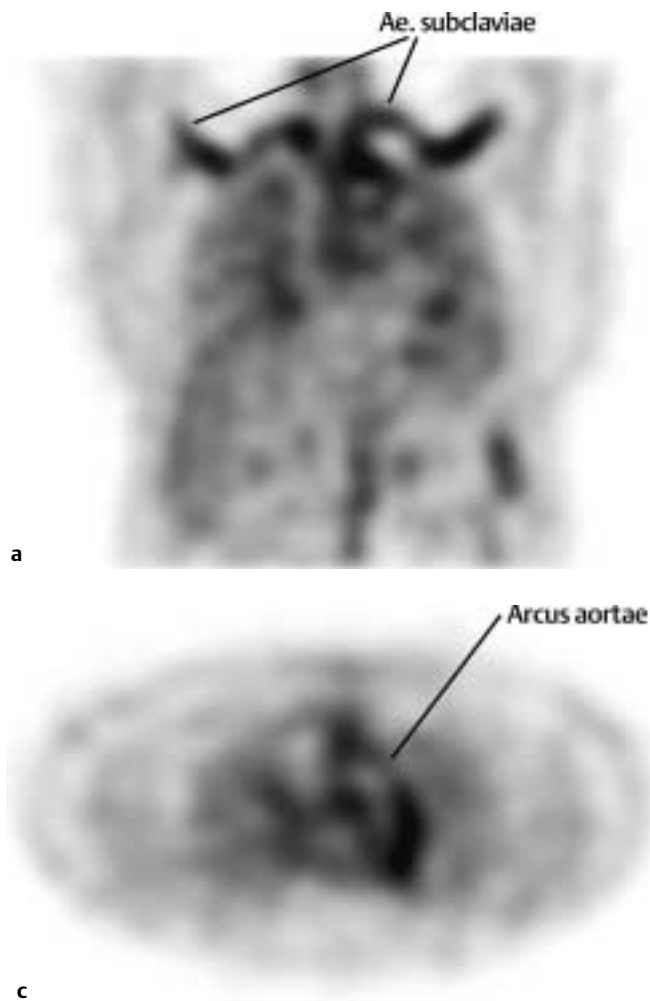


Abb. 1a–c [18F]Fluordeoxyglukose PET zum Zeitpunkt der Diagnose in frontaler (a), sagittaler (b) und transversaler (c) Darstellung. Es zeigt sich eine vermehrte Glukoseaufnahme im Bereich des Aortenbogens, der Ae. subclaviae sowie der Ao. descendens.

Diskussion

Die stationäre Aufnahme der 69-jährigen Patientin erfolgte zur diagnostischen Abklärung eines in der CT nachgewiesenen Rundherdes im rechten Lungenoberlappen. Bei klinisch ausgeprägter B-Symptomatik, erhöhtem CRP und beschleunigter BSG wurde zunächst von einer malignen Erkrankung ausgegangen. Die durchgeführten diagnostischen Maßnahmen zur Abklärung eines Primärtumors und dem Staging von Lymphknoten- und Fernmetastasen erbrachten keinen wegweisenden Befund. Erst das Ergebnis der Positronen-Emissions-Tomographie mit [18F]-Fluordeoxyglukose führte zur Diagnose. Der Nachweis einer pathologisch erhöhten Glukoseutilisation im Bereich der gesamten Aorta war charakteristisch für das Vorliegen einer floriden Riesenzellarteriitis unter entzündlicher Mitbeteiligung der vom Aortenbogen abgehenden Gefäße. Zugleich ergab sich kein Anhalt für eine vermehrte Glukoseaufnahme der Lunge, so dass ein primärer Lungentumor, bzw. ein pulmonal metastasierendes Karzinom, weitgehend ausgeschlossen werden konnte. Einen Zusammenhang zwischen dem in der CT nachgewiesenen Lungenherd und der diagnostizierten Arteriitis sehen wir nicht.

In der erweiterten Diagnostik und Verlaufskontrolle von malignen Erkrankungen ist der Einsatz der PET in den letzten Jahren zunehmend etabliert worden [3]. Durch den vermehrten Glukoseumsatz maligner Zellverbände gegenüber gesundem Gewebe können Tumoren mittels radioaktiv markierter Fluordeoxyglu-

kose in der PET nachgewiesen werden [4]. Aufgrund der hohen Sensitivität der PET in der Detektion solider Tumoren (>90%) kommt ihr eine zunehmende Bedeutung in der Primärdiagnostik bei unklarem Primärtumor, aber auch in der Stadieneinteilung und Verlaufskontrolle einer malignen Erkrankung zu [5]. Tumoren der Lunge können im Stadium T1 zu 95% in der PET mit 18F-FDG nachgewiesen werden und es gelingt mit einer Sicherheit von 94% die Malignität solitärer pulmonaler Rundherde mit Hilfe der PET zu bestimmen [6,7]. Allerdings sind differenzialdiagnostisch chronisch-entzündliche Prozesse ebenfalls mit einer erhöhten Aufnahme von 18F-FDG durch inflammatorische Zellen und Granulationsgewebe assoziiert [8]. So kommt die 18F-FDG PET vermehrt bei Patienten mit Fieber unklarer Genese und ausgeprägter B-Symptomatik zur diagnostischen Anwendung [9]. Lorenzen u. Mitarb. konnten zeigen, dass bei Versagen konventioneller diagnostischer Untersuchungen, die 18F-FDG PET bei 70% der Patienten zur Diagnose führt [10]. Als Ursache für unklares Fieber wird in bis zu 15% der Fälle eine Riesenzellarteriitis gefunden [11]. Die Patienten leiden zumeist unter unspezifischen Allgemeinsymptomen wie Gewichtsverlust, Nachtschweiß und einer depressiven Grundstimmung, die klinisch als B-Symptomatik in Erscheinung treten. Ungefähr 50% der Patienten zeigen darüber hinaus Symptome einer Polymyalgia rheumatica, die durch symmetrisches Schmerzempfinden der proximalen Muskulatur, insbesondere des Schulter- und Beckengürtels, charakterisiert ist [12]. Auch finden sich in der Literatur vereinzelt Fallbe-

richte von Patienten, bei denen das klinische Erscheinungsbild einer Polymyalgia rheumatica mit einer Lungenfibrose oder einer BOOP assoziiert ist [13]. Blockmans u. Mitarb. konnten erstmals 1999 mithilfe der PET-Untersuchung entzündliche Veränderungen im Bereich der thorakalen Aorta bei Patienten mit einer Polymyalgia rheumatica nachweisen und somit einen direkten Zusammenhang zwischen der Riesenzellarteriitis und der Polymyalgia rheumatica bestätigen [14]. Bei entzündlicher Mitbeteiligung mittlerer und großer Gefäßabgänge aus dem Aortenbogen stehen bei 45–70% der Patienten die typische Beschwerdesymptomatik einer Claudicatio intermittens der Arme sowie Kopfschmerzen im Vordergrund. Während in einer Studie von Brack u. Mitarb. in 93% aller Patienten der Nachweis einer Arteriitis temporalis mithilfe der Duplex-Sonographie anhand charakteristischer Befunde (Stenosierungen, Okklusionen, ein das Gefäß umgebendes „halo“-Phänomen) gelang [15], fiel diese Untersuchung bei unserer Patientin negativ aus.

Durch den Einsatz der PET-Diagnostik gelingt es, chronisch-entzündliche Veränderungen großer Gefäße auch bei unauffälligen CT-Untersuchungen darzustellen. Der endgültige Stellenwert der PET in der Diagnostik der Riesenzellarteriitis bei Patienten mit unspezifischen Symptomen wie Fieber, Nachtschweiß oder Gewichtsverlust und dem Nachweis einer isolierten Aortitis, ohne Nachweis histopathologischer Veränderungen der Ae. temporales, bleibt in größeren Studien zu klären [16]. Im Falle der 69-jährigen Patientin konnte durch den Einsatz der ¹⁸F-FDG PET eine floride Riesenzellarteriitis der Aorta und supraaortaler Gefäße als Ursache der klinischen Beschwerden diagnostiziert werden. Der Anfangsverdacht einer neoplastischen Erkrankung der Lunge ließ sich durch die PET und CT-Kontrollen über einen Zeitraum von zehn Monaten nicht bestätigen.

Literatur

- ¹ Hellwig D, Ukena D, Paulsen F et al. Metaanalyse zum Stellenwert der Positronen-Emissions-Tomographie mit F-18-Fluorodesoxy-glukose (FDG-PET) bei Lungentumoren. *Pneumologie* 2001; 55 (8): 367–377
- ² Pietermann RM, Putten JW van, Meuzelaar JJ et al. Preoperative staging of non-small-cell lung cancer with positron-emission-tomography. *N Engl J Med* 2000; 343 (4): 254–261
- ³ Conti PS, Lilién DL, Hawley K et al. PET and [(18)F]-FDG in oncology: a clinical update. *Nucl Med Biol* 1996; 23 (6): 717–735
- ⁴ Mankoff DA, Bellon JR. Positron-emission tomographic imaging of cancer: glucose metabolism and beyond. *Semin Radiat Oncol* 2001; 11 (1): 16–27
- ⁵ Bar-Shalom R, Valdivia AY, Blaufox MD. PET imaging in oncology. *Semin Nucl Med* 2000; 30 (3): 150–185
- ⁶ Marom EM, Sarvis S, Herndon JE et al. T1 lung cancers: sensitivity of diagnosis with fluorodeoxyglucose PET. *Radiology* 2002; 223 (2): 453–459
- ⁷ Pitman AG, Hicks RJ, Binns DS et al. Performance of sodium iodide based (18) F-fluorodeoxyglucose positron emission tomography in the characterization of indeterminate pulmonary nodules or masses. *Br J Radiol* 2002; 75 (890): 114–121
- ⁸ Yamada S, Kubota K, Kubota R et al. High accumulation of fluorine-18-fluorodeoxyglucose in turpentine-induced inflammatory tissue. *J Nucl Med* 1995; 36 (7): 1301–1306
- ⁹ Meller J, Becker W. [Nuclear medicine diagnosis of patients with fever of unknown origin (FUO)] Review. *Nuklearmedizin* 2001; 40 (3): 59–70
- ¹⁰ Lorenzen J, Buchert R, Bohuslavizki KH. Value of FDG PET in patients with fever of unknown origin. *Nucl Med Commun* 2001; 22 (7): 779–783
- ¹¹ Arnow PM, Flaherty JP. Fever of unknown origin. *Lancet* 1997; 350 (9077): 575–580
- ¹² Brooks RC, McGee SR. Diagnostic dilemmas in polymyalgia rheumatica. *Arch Intern Med* 1997; 157 (2): 162–168
- ¹³ Stey C, Truninger K, Marti D et al. Bronchiolitis obliterans organizing pneumonia associated with polymyalgia rheumatica. *Eur Respir J* 1999; 13 (4): 926–929
- ¹⁴ Blockmans D, Maes A, Stroobants S et al. New arguments for a vasculitic nature of polymyalgia rheumatica using positron emission tomography. *Rheumatology* 1999; 38 (5): 444–447
- ¹⁵ Brack A, Martinez-Taboada V, Stanson A et al. Disease pattern in cranial and large-vessel giant cell arteritis. *Arthritis Rheum* 1999; 42 (2): 311–317
- ¹⁶ Salvarani C, Cantini F, Boiardi L et al. Polymyalgia rheumatica and giant-cell arteritis. *N Engl J Med* 2002; 347 (4): 261–271