

G. Hoheisel⁵
A. Wu¹
N. Lee¹
C. H. Chan¹
K. T. Wong²
A. Ahuja²
G. M. Joynt³
S. C. Chung⁴
J. J. Y. Sung¹
D. S. Hui¹

Das Schwere Akute Respiratorische Syndrom (SARS)

Severe Acute Respiratory Syndrome (SARS)

Originalarbeit

Zusammenfassung

Das Schwere Akute Respiratorische Syndrom (SARS) ist eine hoch infektiöse Erkrankung der Atemwege, die nach heutigem Kenntnisstand durch ein bisher nicht bekanntes Coronavirus hervorgerufen wird. Der Erreger hat sich von Südostasien kommend inzwischen in viele Länder der Welt ausgebreitet. Drei Fallbeispiele von Patienten des Prince of Wales Hospitals der Chinesischen Universität von Hong Kong demonstrieren typische klinische Verläufe. Fieber, ein zumeist trockener Husten, Gliederschmerzen, Frieren und Schüttelfrost sind die führenden Symptome. Eine Leuko- und Thrombozytopenie sind die auffälligsten Laborparameter, erhöhte Lactatdehydrogenase (LDH)-Werte signalisieren einen schwerwiegenden Verlauf. Höheres Lebensalter und Begleiterkrankungen scheinen die Prognose ungünstig zu beeinflussen. Das Röntgenthoraxbild kann initial normal sein, im weiteren Verlauf finden sich zunehmende, überwiegend periphere Verschattungen, die sich von Pneumonien anderer Ursachen nicht wesentlich unterscheiden. Selbst junge Patienten können rasch in eine respiratorische Notsituation gelangen. Eine kausale Therapie ist nicht bekannt. Die empirische Gabe von Ribavirin in Kombination mit hoch dosierten Kortikosteroiden zeigt bisher gute Erfolge. Bei schweren Verläufen kann sich ein Lungenversagen vergleichbar mit dem Bild eines Akuten Respiratorischen Distress-Syndroms (ARDS) entwickeln. Die Letalität liegt zwischen fünf und zehn Prozent. Strikte Hygiene-

Abstract

The severe acute respiratory syndrome (SARS) is a highly infectious respiratory disease, to the best of our knowledge caused by a hitherto unknown corona virus. The virus has spread from South East Asia to many countries of the world. Three case reports of patients from the Prince of Wales Hospital of The Chinese University of Hong Kong demonstrate typical clinical courses. Fever, cough, in most cases non-productive, myalgia, chills, and rigor are the leading symptoms. Leucopenia and thrombocytopenia are the most prominent laboratory parameters, increased values for lactatedehydrogenase (LDH) reflect a more severe clinical course. Advanced age and coexisting conditions seem to influence the prognosis unfavourably. The chest roentgenogram may be normal initially but at a later stage progressive consolidations in the majority of peripheral parts of the lung are observed, which cannot be differentiated from pneumonias of other origin. Even young patients can enter a stage of respiratory compromise rather fast. A therapy against the cause of the disease is not known. Empirical therapy with ribavirin in combination with high dose corticosteroids have proved successful. The disease may progress into respiratory failure comparable with an acute respiratory distress syndrome (ARDS). Mortality is around five to ten per cent. Stringent hygiene and quarantine measures are mandatory to prevent the further spread of this threatening disease.

315

Institutsangaben

¹Department of Medicine and Therapeutics, Prince of Wales Hospital, The Chinese University of Hong Kong, Shatin, Hong Kong, China

²Department of Diagnostic Radiology and Organ Imaging, Prince of Wales Hospital, The Chinese University of Hong Kong, Shatin, Hong Kong, China

³Department of Anaesthesia and Intensive Care, Prince of Wales Hospital, The Chinese University of Hong Kong, Shatin, Hong Kong, China

⁴Department of Surgery, Prince of Wales Hospital, The Chinese University of Hong Kong, Shatin, Hong Kong, China

⁵August-Bebel-Str. 71, 04275 Leipzig

Korrespondenzadresse

Priv.-Doz. Dr. med. Gerhard Hoheisel · August-Bebel-Str. 71 · 04275 Leipzig
E-mail: gerhard.hoheisel@t-online.de

Eingereicht: 5. Mai 2003 · **Nach Revision angenommen:** 12. Mai 2003

Bibliografie

Pneumologie 2003; 57: 315–321 © Georg Thieme Verlag Stuttgart · New York · ISSN 0934-8387

und Quarantänemaßnahmen sind erforderlich, um die weitere Ausbreitung dieser bedrohlichen Erkrankung zu verhindern.

Einleitung

Im Spätjahr 2002 wurden Fälle schwerer fieberhafter Atemwegserkrankungen ohne erkennbaren Erreger aus der Provinz Kanton, China, gemeldet. Es folgten Berichte aus Vietnam, Hong Kong und Kanada mit Übertragung dieser Erkrankungen auf Mitglieder desselben Haushalts und Mitarbeiter des Gesundheitswesens. Das Syndrom wurde im Februar 2003 als Schweres Akutes Respiratorisches Syndrom (severe acute respiratory syndrome, SARS) bezeichnet. Die Weltgesundheitsorganisation (World Health Organization, WHO) hat Anfang März die Nachricht über SARS weltweit bekannt gemacht. Es gibt inzwischen dokumentierte primäre, sekundäre und tertiäre Fälle. Bis Ende Mai 2003 wurden mehr als 8000 Fälle und mehr als 730 Tote in mehr als 29 Ländern, einschließlich Deutschland, gemeldet [1]. Zwischenzeitlich sind bereits größere Fallserien publiziert [2–5, Übersicht in 6]. Ziel der nachfolgenden Fallbeschreibungen von drei Patienten des Prince of Wales Hospitals der Chinesischen Universität von Hong Kong ist die Darstellung typischer Krankheitszeichen und exemplarischer Verläufe von Patienten mit SARS.

Definition

Gemäß WHO gilt folgende Definition: Eine Person gilt als *Verdachtsfall von SARS* bei: 1. Auftreten von hohem Fieber ($> 38^{\circ}\text{C}$) und Husten oder Atemnot nach dem 1. November 2002 und eine oder mehrere der folgenden Kontaktarten zehn Tage vor Beginn der Symptome: enger Kontakt mit einem Verdachtsfall oder wahrscheinlichen Fall; Reiseanamnese in eine Region mit bekannter lokaler Übertragung von SARS; Wohnsitz in einer solchen Region. 2. nicht erklärbarer akuter Atemwegserkrankung mit Todesfolge nach dem 1. November 2002, bei der eine Autopsie jedoch nicht durchgeführt wurde und nach engem Kontakt mit einem Verdachtsfall oder wahrscheinlichen Fall; Reiseanamnese in eine Region mit bekannter lokaler Übertragung von SARS; Wohnsitz in einer solchen Region. Eine Person gilt als *wahrscheinlicher Fall von SARS* bei: 1. ein Verdachtsfall mit röntgenologischen Zeichen einer Pneumonie oder eines Akuten Respiratorischen Distress-Syndroms (ARDS) [8]. 2. Ein Verdachtsfall, der positiv für das SARS Coronavirus in einem oder mehreren Assays ist. 3. Ein Verdachtsfall mit Autopsiebefunden vereinbar mit einem ARDS. Als *Ausschlusskriterium* gilt, falls in einem Fall eine anderweitige Diagnose die Erkrankung vollständig erklärt. Ein *enger Kontakt* liegt vor nach Pflege, Zusammenleben oder Kontakt mit Atemwegssekreten oder Körperflüssigkeiten eines Verdachtsfalles oder wahrscheinlichen Falles von SARS [7].

Fallbeschreibungen

Fall 1

Ein 26-jähriger bisher gesunder Krankenpfleger hatte vor seiner Erkrankung Kontakt mit einem internistischen Patienten, bei

dem später SARS diagnostiziert wurde. Die stationäre Einweisung erfolgte am 11. 3. 2003, zwei Tage nach dem Auftreten von Fieber, Frieren und Schüttelfrost. Er bemerkte ferner generalisierte Gliederschmerzen und einen Stirnkopfschmerz. Respiratorische oder gastrointestinale Beschwerden wurden nicht angegeben. Bei der stationären Einweisung war er febril mit einer Körpertemperatur von 39°C . Die übrigen Vitalparameter waren normal, die Pulsoximetrie zeigte eine Sauerstoffsättigung von 97% bei Raumluft. Die Röntgenthoraxaufnahme war unauffällig (Abb. 1a), zeigte jedoch nach fünf Tagen eine zunehmende Verschattung des rechten Lungenoberfeldes (Abb. 1b). Bakterielle und virale Routinekulturen waren negativ. Die Blutuntersuchungen zeigten bei normaler Gesamt-Leukozytenzahl eine zunehmende Lymphopenie, das übrige Blutbild, Leber- und Nierenfunktionsparameter, sowie die Werte für Laktatdehydrogenase (LDH) und Creatinkinase (CK) waren im Normbereich (Tab. 1). Trotz empirischer Therapie mit Levofloxacin und Oseltamivir blieb der Patient febril. Aufgrund des fehlenden Ansprechens auf die konventionelle Therapie wurde eine orale Therapie mit Ribavirin 1,2 g alle 8 h und Prednisolon (1 mg/kg KG) täglich begonnen. Das Fieber bildete sich daraufhin ebenso rasch wie die Verschattungen im Röntgenthoraxbild zurück (Abb. 1c,d). Die Lymphozytenzahl normalisierte sich. Der Patient wurde am 29. 3. 2003 (19. Tag) aus der stationären Behandlung entlassen und erholte sich problemlos.

Fall 2

Eine 24-jährige bisher gesunde Ärztin hatte vor ihrer Erkrankung Kontakt mit einem internistischen Patienten, bei dem später SARS diagnostiziert wurde. Die stationäre Einweisung erfolgte am 11. 3. 2003, einen Tag nach dem Auftreten von Fieber und Frieren. Sie bemerkte darüber hinaus ein allgemeines Schwächegefühl, trockenen Husten und eine laufende Nase. Bei der Aufnahme war die Patientin febril und tachykard bei einer Körpertemperatur von $38,5^{\circ}\text{C}$. Die übrigen Vitalparameter waren stabil mit einer pulsoximetrisch bestimmten Sauerstoffsättigung von 97% bei Raumluft. Die Röntgenthoraxaufnahme war unauffällig, zeigte jedoch acht Tage später fortschreitende Verschattungen insbesondere der basalen Lungenabschnitte (Abb. 2a,b). Das Blutbild zeigte eine zunehmende Leukopenie und Lymphopenie. Die Thrombozytenzahl, das rote Blutbild sowie Leber- und Nierenfunktionsparameter lagen im Normbereich. Die LDH war am siebten Tag erhöht, wohingegen die CK stets im Normbereich lag (Tab. 1). Sämtliche bakteriellen und viralen Routinekulturen waren negativ. Trotz empirischer Therapie mit Levofloxacin und Oseltamivir blieb die Patientin febril bei zunehmender Verschlechterung des Röntgenthoraxbildes. Sie entwickelte eine leichte Hypoxämie und erhielt kontinuierlich 2 l/min O_2 mittels Nasensonde. Daraufhin wurde eine intravenöse Therapie mit 400 mg Ribavirin und 2 mg/kg KG Hydrokortison jeweils alle 8 h eingeleitet, ergänzt durch eine Stoßtherapie mit Methylprednisolon 500 mg/die für zwei Tage. Das klinische Zustandsbild besserte sich rasch mit Rückbildung der Konsolidierungen im Röntgenthoraxbild (Abb. 2c). Sie konnte problemlos von der Sauerstoffgabe entwöhnt werden, ihre Laborparameter normalisierten sich, röntgenologisch zeigte sich jedoch eine Restinfiltration (Abb. 2d). Die Patientin wurde am 28. 3. 2003 (18. Tag) aus der stationären Behandlung entlassen und erholte sich zusehends.

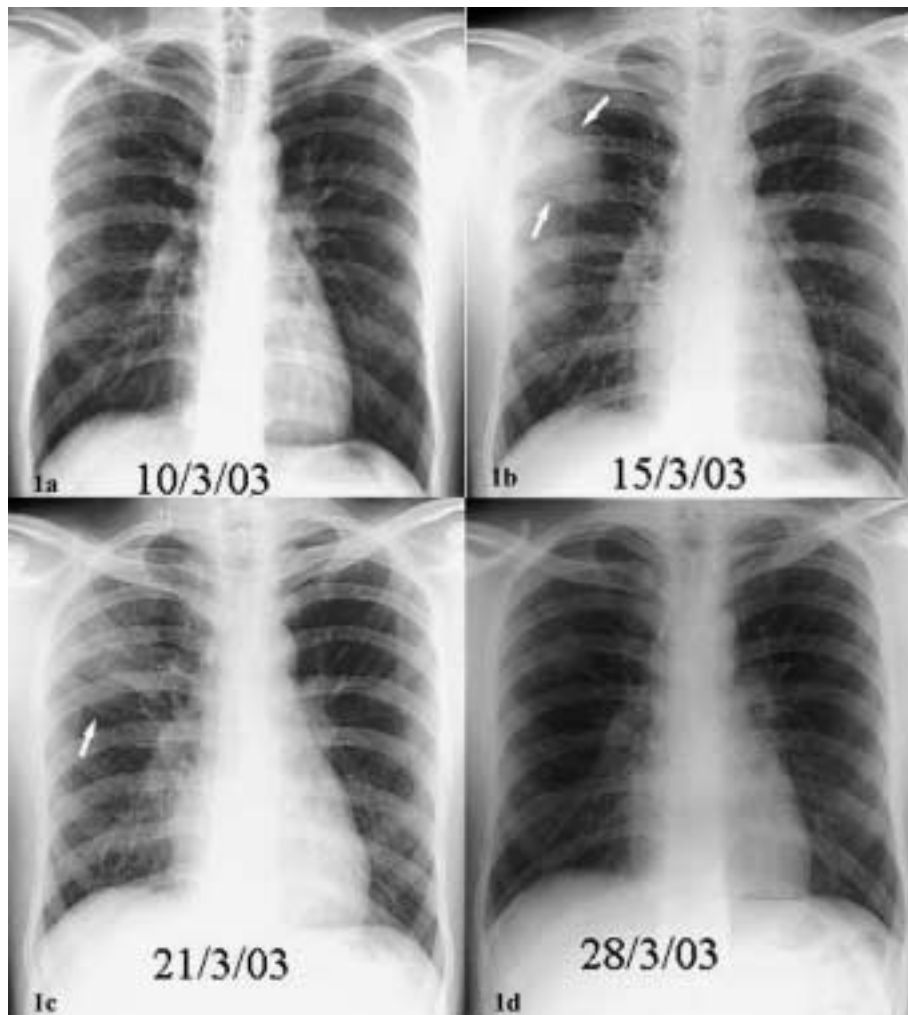


Abb. 1 a–d 26-jähriger Patient mit SARS. a) Normalbefund einen Tag vor der stationären Aufnahme, b) nach fünf Tagen zunehmende Verschattung im rechten Lungenoberfeld (Pfeile), c) Rückbildung nach Therapie mit Ribavirin und Prednisolon, d) bei Entlassung.

Tab. 1 Laborparameter von drei Patienten mit SARS am 1, 4. und 7. Tag nach der stationären Aufnahme

| | Fall 1: 26 J., m. | | | Fall 2: 24 J., w. | | | Fall 3: 73 J., m. | | |
|----------------------------------|-------------------|--------|--------|-------------------|--------|--------|-------------------|--------|--------|
| | 1. Tag | 4. Tag | 7. Tag | 1. Tag | 4. Tag | 7. Tag | 1. Tag | 4. Tag | 7. Tag |
| Hämoglobin [g/d] | 14,6 | 13,5 | 14,2 | 13,5 | 12,7 | 12,1 | 13,1 | 12,5 | 10,9 |
| Leukozyten [$\times 10^9/l$] | 5,0 | 3,2 | 5,3 | 5,3 | 2,8 | 3,7 | 4,4 | 5,1 | 9,6 |
| Neutrophile [$\times 10^9/l$] | 3,2 | 1,8 | 4,5 | 4,2 | 2,2 | 3,3 | 3,1 | 4,7 | 9,2 |
| Lymphozyten [$\times 10^9/l$] | 1,3 | 1,0 | 0,6 | 0,4 | 0,4 | 0,3 | 0,7 | 0,3 | 0,3 |
| Thrombozyten [$\times 10^9/l$] | 173 | 153 | 229 | 194 | 156 | 165 | 80 | 77 | 118 |
| Prothrombinzeit [s] | n. u. | 10,6 | 9,9 | n. u. | 11,5 | 10,7 | 9,5 | 9,9 | 10,8 |
| akt. PTT [s] | n. u. | 39,8 | 33,8 | n. u. | 52,1 | 43,5 | 33,6 | 30,9 | 28,8 |
| Natrium [mmol/l] | 137 | 137 | 137 | 136 | 134 | 135 | 128 | 133 | 135 |
| Kalium [mmol/l] | 4,0 | 4,2 | n. u. | 3,5 | 3,6 | 3,4 | 4,0 | 4,4 | 2,9 |
| Harnstoff [mmol/l] | 4,3 | 4,2 | 4,7 | 2,9 | 2,5 | 2,2 | 8,2 | 6,3 | 6,5 |
| Kreatinin [$\mu\text{mol/l}$] | 109 | 95 | 93 | 74 | 70 | 67 | 118 | 93 | 76 |
| Bilirubin [$\mu\text{mol/l}$] | 8 | 7 | 6 | 3 | 4 | 5 | 12 | 15 | 57 |
| LDH [IU/l] | n. u. | n. u. | n. u. | n. u. | n. u. | 373 | 229 | n. u. | 432 |
| GPT [IU/l] | 29 | 39 | 47 | 14 | 15 | 33 | 38 | 39 | 48 |
| CK [IU/l] | n. u. | 130 | n. u. | n. u. | n. u. | 22 | 484 | n. u. | 77 |
| O ₂ -Sättigung [%] | 97 | 97 | 97 | 95 | 98 | 95 | 96 | 95 | 90 |

Normalwerte: Hämoglobin 13–18 g/dl, Leukozyten 4–11 $\times 10^9/l$, Neutrophile 2,2–7,0 $\times 10^9/l$, Lymphozyten 1,5–4,0 $\times 10^9/l$, Thrombozyten 150–400 $\times 10^9/l$, Prothrombinzeit 9–15 s, akt. PTT 22,6–40,0 s, Natrium 135–155 mmol/l, Kalium 4,1–5,7 mmol/l, Harnstoff 2,8–7,2 $\mu\text{mol/l}$, Kreatinin 82–106 $\mu\text{mol/l}$, Gesamt-Bilirubin <21,0 $\mu\text{mol/l}$, LDH (Lactatdehydrogenase) 119–235 IU/l, ALAT (GPT) 6–53 IU/l, CK (Creatinkinase) 45–170 IU/l, O₂-Sättigung 94–100%, n. u. = nicht untersucht.

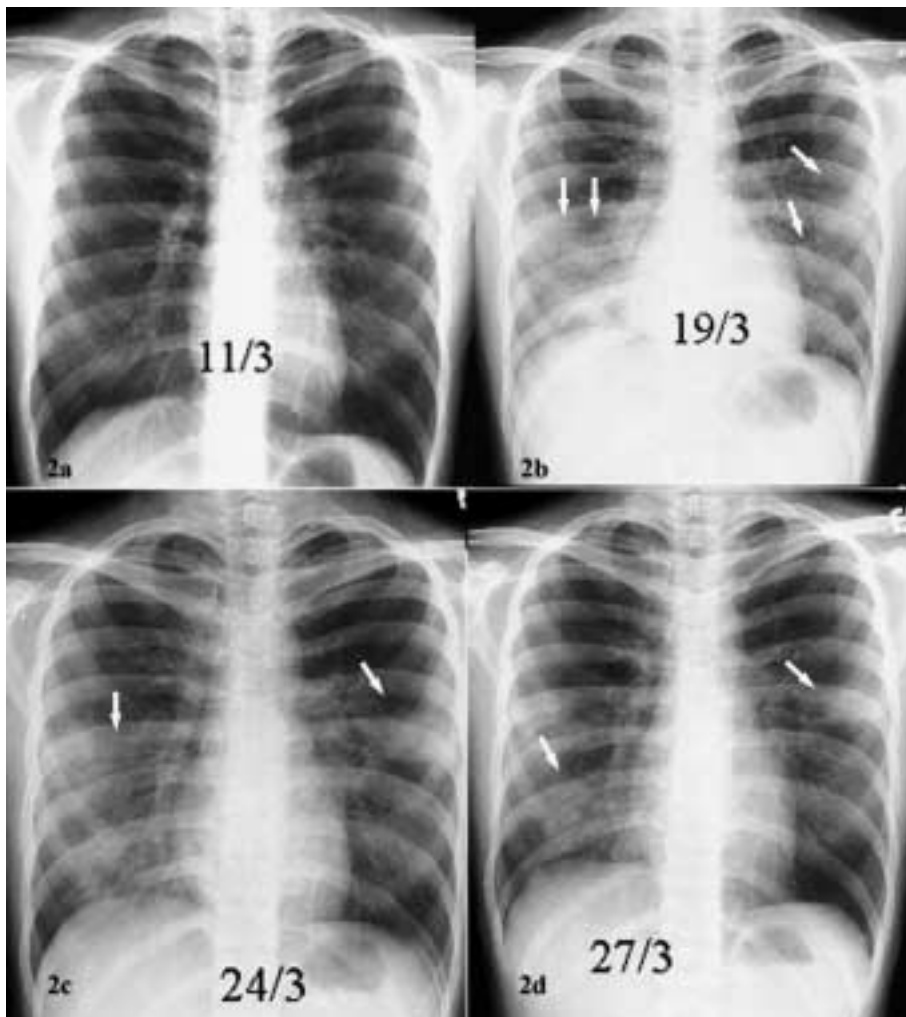


Abb. 2a–d 24-jährige Patientin mit SARS. a) Normalbefund bei der stationären Aufnahme, b) acht Tage später fortschreitende Verschattungen der basalen Lungenabschnitte rechts \geq links und des linken Mittelfeldes (Pfeile), c) Rückbildung unter Therapie mit Ribavirin und Prednisolon, d) Restinfiltrationen bei Entlassung am 17. Tag.

Fall 3

Ein 73-jähriger Patient mit bekanntem Diabetes mellitus Typ II und arterieller Hypertonie wurde am 18. 3. 2003 mit einem Tag zuvor aufgetretenem Fieber, Frieren und Schüttelfrost stationär eingewiesen. Er bemerkte auch Husten ohne Auswurf und generalisierte Muskelschmerzen. Der Patient war der ältere Bruder eines im gemeinsamen Haushalt lebenden Krankenhausarztes, der nach Kontakt mit einem Index-Patienten selbst an SARS erkrankt war. Vor der Erkrankung hatte er nur flüchtigen Kontakt mit seinem Bruder gehabt. Bei der Aufnahme war der Patient febril mit einer Körpertemperatur von $38,0^{\circ}\text{C}$. Die übrigen Vitalparameter waren zu dieser Zeit stabil, die Pulsoximetrie zeigte eine Sauerstoffsättigung von 96% bei Raumluft. Auf der Röntgenthoraxaufnahme war jedoch bereits eine Anschoppung der linken Lunge basal erkennbar (Abb. 3a). Die Blutwerte zeigten eine leichte Thrombozytopenie und Lymphopenie bei normaler Gesamtleukozytenzahl und normalem roten Blutbild. Es zeigte sich jedoch eine Hyponatriämie, sowie eine erhöhte CK (Tab. 1). Die LDH war initial normal, stieg jedoch bis auf $> 1000 \text{ U/l}$ am zwölften Tag. Die bakteriellen und viralen Routinekulturen waren negativ. Es erfolgte eine empirische Therapie mit intravenösem Cefotaxim, Levofloxacin und Oseltamivir. Der Patient verschlechterte sich dennoch zusehends mit persistierendem Fieber und röntgenologisch zunehmender Verschattung beider Lungenflügel (Abb. 3b). Trotz Einleitung einer intravenösen Therapie mit Ribavirin und Methylprednisolon kam es am achten

Tag zum respiratorischen Versagen. Der Patient wurde intubiert, maschinell beatmet und auf die Intensivstation verlegt. Zusätzlich mussten zur Kreislaufstabilisierung Katecholamine systemisch verabreicht werden. Trotz breiter antibiotischer Abdeckung gegen nosokomiale Sepsiserreger mit Vancomycin, Meropenem, Amikacin und Fluconazol verbesserte sich sein Zustand nicht. Das Röntgenthoraxbild zeigte nunmehr ausgedehnte beidseitige Verschattungen aller Lungenfelder, vereinbar mit dem Bild eines ARDS (Abb. 3c). Der klinische Verlauf wurde am 17. Tag ferner kompliziert durch einen linksseitigen Pneumothorax und ein Pneumomediastinum, weshalb Thoraxsaugdrainagen erforderlich wurden (Abb. 3d). Trotz aggressiver Therapie mit probatorischer Applikation von Serum eines Patienten, der sich von SARS erholt hatte, in der Hoffnung, die Aktivität von SARS günstig zu beeinflussen, zeigte sein Zustand keine Verbesserung. Der Patient verstarb am 44. Tag nach der stationären Aufnahme.

Diskussion

Die Fallbeschreibungen zeigen den infektiösen Charakter von SARS. Die klinischen Zeichen sind die eines viralen Infekts mit Fieber, Gliederschmerzen und überwiegend respiratorischen Symptomen, insbesondere ein unproduktiver Husten und bei Verschlechterung Atemnot. Laborchemisch zeigt sich eine Leu-

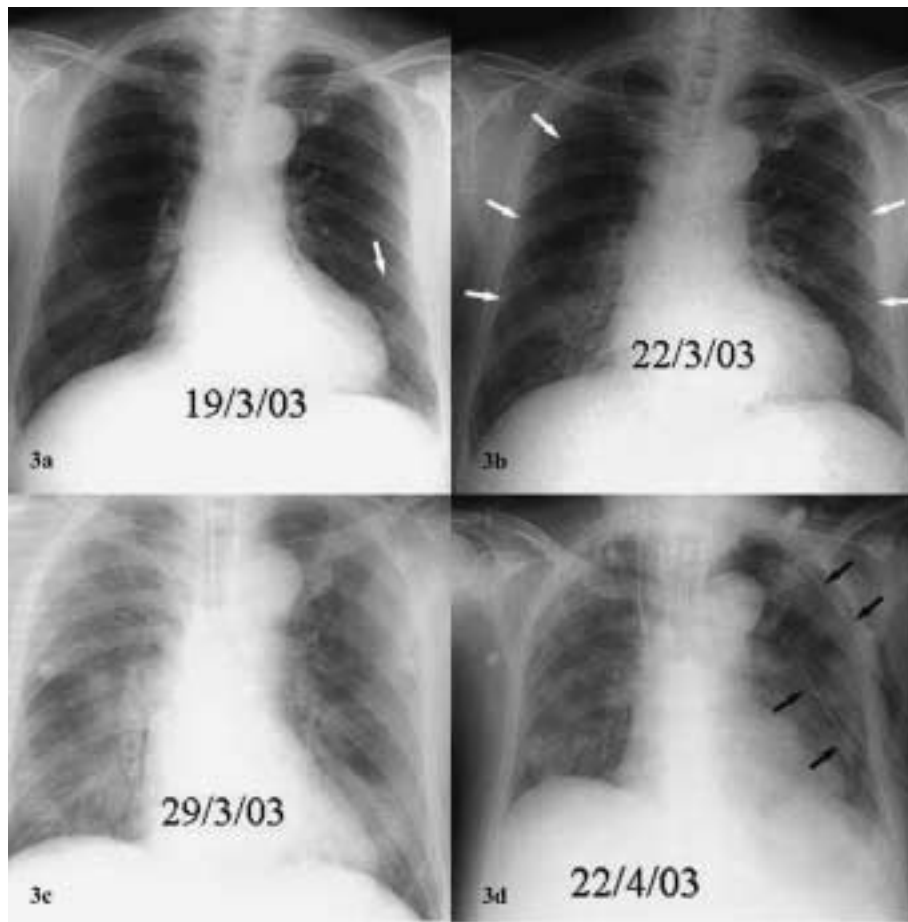


Abb. 3 a–d 73-jähriger Patient mit SARS, Diabetes mellitus Typ II und arterieller Hypertonie, a) einen Tag nach der stationären Aufnahme beginnende Infiltration linkes Unterfeld (Pfeil), b) zunehmende Verschattung beider Lungenflügel, c) ausgedehnte diffuse beidseitige Verschattungen aller Lungenfelder vereinbar mit dem Bild eines ARDS, d) liegende Thoraxsaugdrainagen (schwarze Pfeile) bei Pneumothorax und Pneumomediastinum am 36. Tag.

kopenie und Lymphopenie, bei schwerem Verlauf fallen erhöhte Werte für LDH und CK auf. Das Röntgenthoraxbild kann initial normal sein und zeigt im weiteren Verlauf Veränderungen bis hin zum Vollbild eines ARDS. Eine kausale Therapie ist nicht bekannt. Gute Erfolge zeigt die empirische Gabe von Ribavirin in Kombination mit hochdosierten Kortikosteroiden. SARS kann junge, bisher völlig Gesunde betreffen und bei älteren Personen mit Begleiterkrankungen zu einem schweren Verlauf führen. Mitarbeiter im Gesundheitswesen sind bisher besonders häufig betroffen.

Epidemiologie und Übertragung

Die berichteten Fälle zeigen exemplarisch die hohe Infektiosität des zugrundeliegenden Erregers. Obgleich die Mechanismen der SARS-Übertragung bisher unklar sind, scheint eine Tröpfchen- und Kontaktübertragung vorherrschend zu sein. In den bisherigen Fallserien reichte die Exposition mit dem Index-Patienten und weiteren Patienten vom minimalen bis hin zum intensiven Kontakt zwischen Patient und medizinischem Personal. Die Inkubationszeit lag zwischen zwei und 16, im Mittel bei sechs Tagen [2–5]. In der kürzlich publizierte Serie mit 138 Fällen von SARS erkrankten 69 Krankenhausmitarbeiter und 16 Medizinstudenten, alle mit unauffälliger Vorgeschichte, nachdem sie mit dem Index-Patienten in Kontakt gekommen waren. Die hohe Infektiosität wird auch durch die Tatsache demonstriert, dass es 26 tertiäre Fälle gab, bei welchen Familienangehörige der infizierten Mitarbeiter betroffen waren [4]. Durch Anwendung strikter Standardmaßnahmen, wie Handhygiene, Tragen eng anliegender Nasen-Mund-Masken (entsprechend Schutzstufe FFP3), Schutz-

kittel, Einmal-Handschuhen und Schutzbrille konnten die berichteten Fälle von SARS in Hong Kong vermindert werden [9].

Diagnostik und Erreger

Paramyxoviren, insbesondere das humane Metapneumovirus, die zuvor verdächtig worden waren, an SARS beteiligt zu sein, konnten inzwischen weitgehend als Verursacher ausgeschlossen werden [10]. Dahingegen wurde kürzlich von zwei Arbeitsgruppen zeitgleich über die Isolierung und Charakterisierung eines neuen Coronavirus von Patienten mit SARS berichtet [10,11]. Es scheint, dass Patienten mit SARS eine akute Infektion mit diesem Virus erleiden, da sie eine virusspezifische IgG-Serokonversion haben [10]. Die quantitative Analyse verschiedener klinischer Proben von zwei Patienten mit SARS offenbarte interessante Charakteristika dieser viralen Infektion: 1. Es konnten hohe RNA-Konzentrationen im Sputum nachgewiesen werden, wodurch es wahrscheinlich ist, dass sich das Virus hauptsächlich über den Respirationstrakt ausbreitet. Die extrem hohe RNA-Konzentration im Sputum des untersuchten Index-Patienten weist auf eine hohe Ansteckungsfähigkeit des SARS-Erregers hin. Abstriche aus dem Nasopharynx erscheinen weniger zur Diagnose geeignet, da diese Materialien im Vergleich zu Sputumproben erheblich weniger virale RNA enthalten. Der Nachweis niedriger Mengen viraler RNA im Serum des Index-Patienten am 9. Tag ist vereinbar mit einer langen virämischen Phase, als Hinweis darauf, dass die Replikation nicht nur im Respirationstrakt geschieht. Die erhöhten Werte von GPT und LDH weisen darauf hin, dass der SARS-Erreger auch außerhalb des Respirationstraktes repliziert wird. Der Nachweis viraler RNA im Stuhl von Patienten in der späten Re-

konvaleszenzphase ist charakteristisch auch für andere Coronaviren. Die Ausscheidung des Virus in Fäzes könnte eine zusätzliche Ausbreitungsquelle unter der Voraussetzung sein, dass das Virus in dieser Umgebung stabil ist [10].

Eine andere Arbeitsgruppe fand das Virus in unterschiedlichen Proben von 19 Patienten mittels Elektronenmikroskopie, PCR oder Virusisolation [11]. Untersucht wurden Sputum, Abstriche, Aspire, Spülflüssigkeit aus dem oberen Respirationstrakt, bronchoalveoläre Lavage-Flüssigkeit, sowie Extrakte aus Lungen- und Nierengewebe. Es gelang jedoch weder Coronavirusantigene oder RNA in Zellen von erkranktem Gewebe histologisch nachzuweisen, noch gelang der Beweis für eine direkte Beteiligung im pathologischen Prozess. Darüber hinaus war es nicht möglich, eine Coronavirusinfektion bei allen SARS-Patienten nachzuweisen, möglicherweise wegen einer nicht ausreichenden Sensitivität des verwendeten Assays [11]. Größere Studien mit geeigneten Kontrollgruppen sind erforderlich, um die Hypothese einer Erkrankung durch dieses Virus zu belegen [10]. Zum derzeitigen Zeitpunkt ist kein kommerziell erhältlicher diagnostischer Routinetest verfügbar. Seit Ende März verfügt jedoch das Bernhard-Nocht-Institut für Tropenmedizin, Hamburg, über einen Test zum Nachweis von Coronaviren [6]. Ständig aktualisierte Richtlinien zur Labordiagnostik werden von der WHO und dem Robert Koch Institut, Berlin, zur Verfügung gestellt [12, 13].

Klinik und Verlauf

Die drei Fälle demonstrieren den möglichen unterschiedlichen Verlauf dieser Erkrankung. Selbst junge, bisher völlig gesunde Personen, können innerhalb weniger Tage nach der Infektion in eine bedrohliche respiratorische Situation gelangen. Sein höheres Lebensalter und die Begleiterkrankungen scheinen bei dem älteren Patienten die Verschlechterung trotz intensiver therapeutischer Maßnahmen begünstigt zu haben. In den bisherigen Berichten sind Männer und Frauen in etwa gleicher Häufigkeit betroffen [2–5]. Die führenden Symptome von 138 Patienten mit SARS sind in Tab. 2 aufgeführt [4]. Von diesen Patienten hatten 70% eine Lymphopenie, 45% eine Thrombozytopenie, erhöhte LDH-Werte wurden bei 71% und erhöhte CK-Werte bei 32% gefunden. Die meisten Patienten hatten bei der stationären Aufnahme Fieber (Mittelwert 38,4 °C). Feinblasige inspiratorische Rasselgeräusche waren über den unteren Lungenabschnitten auskultierbar. Bemerkenswert ist, dass bei keinem Patienten Hautausschläge oder vergrößerte Lymphknoten beobachtet wurden. Laborchemisch wurden darüber hinaus eine verlängerte aktivierte PTT, erhöhte CK- sowie GPT-Werte in der frühen Krankheitsphase beobachtet.

Differenzialdiagnostisch sprechen alle diese Ergebnisse eher gegen eine bakterielle Pneumonie. Die meisten bakteriellen Erreger waren ausgeschlossen worden, darüber hinaus Viruserkrankungen wie Influenzavirus- und RSV-Infektionen [4]. Die klinischen Zeichen von SARS ähneln jedoch dem Erscheinungsbild einer sog. atypischen Pneumonie [4]; gegen eine Infektion mit *Mycoplasma pneumoniae* oder *Chlamydiae pneumoniae* sprechen jedoch die längeren Inkubationszeiten, bei Mycoplasmen von sechs bis 32 Tagen [14], bei Chlamydien von zehn bis 30 Tagen [15]. *Legionella pneumophila* wird vermutlich nicht von Mensch zu Mensch übertragen und kommt deshalb als Erreger nur sehr unwahrscheinlich infrage. 32 von 138 Patienten (23,2%) wurden

Tab. 2 Symptome von 138 Patienten mit SARS [4]

| Symptom | % |
|------------------------|------|
| Fieber | 100 |
| Frieren, Schüttelfrost | 73,2 |
| Gliederschmerzen | 60,9 |
| Husten | 57,3 |
| Kopfschmerzen | 55,8 |
| Schwindelgefühl | 42,8 |
| Auswurf | 29,0 |
| Halschmerzen | 23,2 |
| Schnupfen | 22,5 |
| Übelkeit, Erbrechen | 19,6 |
| Durchfall | 19,6 |

intensivtherapeutisch betreut mit der Notwendigkeit einer mechanischen Ventilation bei 19 Patienten (13,8%). Fünf Patienten verstarben, alle hatten Begleiterkrankungen. In einer Multivarianteanalyse waren unabhängige Prädiktoren für einen schlechten Verlauf, ein höheres Lebensalter, erhöhte LDH-Werte und eine hohe Leukozytenzahl bei Beginn der Erkrankung [4]. Die Letalität von SARS wird inzwischen auf etwa fünf bis zehn Prozent geschätzt.

Röntgen

Die drei Fallbeispiele zeigen das breite Spektrum möglicher röntgenologischer Zeichen. Das hauptsächliche Erscheinungsbild von SARS sind einseitige, überwiegend periphere Verschattungen, die sich röntgenologisch kaum von einer Pneumonie durch Bakterien, sog. atypische Erreger oder Viren unterscheidet [2, 4]. Nach ungefähr einer Woche kann es zu einem raschen Fortschreiten der Erkrankung mit fleckigen Verschattungen beidseits einhergehend mit einer Verschlechterung der Atemfunktion kommen. Bei Patienten mit normaler Thoraxaufnahme, jedoch hohem Fieber und Lymphopenie, erwies sich die Computertomographie (CT) des Thorax als sensitive Methode zur röntgenologischen Diagnosesicherung. Das charakteristische CT-Erscheinungsbild waren beidseitige periphere milchglasartige Konsolidierungen mit Luftbronchogrammen hauptsächlich in den basalen Lungenanteilen, die einer Bronchiolitis obliterans mit organisierender Pneumonie (BOOP) oder akuten interstitiellen Pneumonie ähneln [16–18]. In einigen Fällen ergibt sich ein Fortschreiten bis hin zur diffusen Verschattung, wie sie beim ARDS gesehen wird. Die Rückbildung der Infiltrationen geht mit Kriterien einher, die eine Fibrosierungsphase vermuten lassen.

Histologie

Histopathologische Untersuchungen an Patienten, die an SARS verstarben, zeigen eine diffuse Alveolarschädigung der Lunge als hervorstechendes Merkmal, eine Beobachtung, welche die schwere respiratorische Einschränkung bei einigen Patienten mit SARS widerspiegelt. Vakuolisierte und mehrkernige Riesenzellen wurden ebenfalls beobachtet, jedoch keine viralen Einschlusskörperchen [2, 4, 11]. Eine diffuse Alveolarschädigung ist unspezifisch und u. a. von Patienten mit malignen hämatologischen Erkrankungen und schwerer nosokomialer Pneumonie bekannt [19, 20].

Therapie

Bei zwei der hier vorgestellten drei Patienten kam es unter der Therapie mit Ribavirin und hoch dosierten Kortikosteroiden rasch zu einer Befundbesserung. Es ist zu vermuten, dass auch der dritte Patient von dieser Therapie profitiert hat und das Fortschreiten der Erkrankung verzögert wurde. Probatorisch war bei diesem Patienten Serum von einem Patienten transfundiert worden, der von SARS genesen war. Die klinische Relevanz dieses Heilversuchs ist derzeit unklar. Obgleich es weder klinisch noch röntgenologisch ein Ansprechen auf die teils kombinierte Therapie mit Betalaktam-Antibiotika, Makroliden und Chinolonen gab, verbesserte sich das Befinden bisher vieler Patienten erst nach empirischer Kombinationstherapie mit Ribavirin und hoch dosierten Kortikosteroiden, wie das Abklingen von Fieber und Lungeninfiltraten innerhalb von zwei Wochen zeigte [2, 4]. Das röntgenologische Erscheinungsbild ähnlich dem bei BOOP und die histopathologische Ähnlichkeit mit den Kriterien eines ARDS bei postmortaler Untersuchung von SARS-Patienten veranlasste die Autoren, Kortikosteroide in Kombination mit Ribavirin zur Behandlung von SARS einzusetzen. Sowohl beim ARDS, insbesondere aber bei BOOP, hat sich der Einsatz von Kortikosteroiden als hilfreich erwiesen [21]. Ob die Gabe von Ribavirin und Kortikosteroiden den Verlauf bei diesen Patienten tatsächlich entscheidend verändert hat, bleibt offen. Zur Beantwortung dieser Frage wären kontrollierte Studien erforderlich. In einigen Fällen wurde initial Oseltamivir gegeben, um eine mögliche Influenzavirusinfektion mitzubehandeln [4].

Zusammenfassung

SARS ist eine akute, nach heutigem Kenntnisstand durch ein Coronavirus hervorgerufene Erkrankung der Atemwege mit teilweise tödlichem Verlauf. Die Letalität liegt zwischen fünf und zehn Prozent. SARS ist zu einem Welt umfassenden Gesundheitsrisiko geworden. Die hohe Infektiosität ist alarmierend. Die Fallserien aus Hong Kong zeigen, dass sich trotz des dort verfügbaren hohen Standards der medizinischen Versorgung eine hoch infektiöse, bisher nicht bekannte Erkrankung wie SARS rasch ausbreiten kann und Mitarbeiter des Gesundheitswesens initial besonders betroffen sind. Für unsere Breiten gilt es, wachsam zu sein und trotz unspezifischer Symptome den Patienten herauszufiltern, der die Kriterien eines SARS-Verdachtsfalles erfüllt. Der Hinweis auf einen Auslandsaufenthalt, insbesondere in Asien oder der Kontakt mit einer solchen Person, sollte den Verdacht um ein Mehrfaches erhöhen. Die frühzeitige Erkennung, sofortige Isolierung, Anwendung strikter Hygienemaßnahmen und adäquate Therapie sind entscheidend im Kampf gegen diese potenziell tödliche Infektion. Ständig aktualisierte Informationen insbesondere zur Definition, Diagnostik und Verhaltensmaßnahmen, sind u.a. im Internet abrufbar (Adressen in [1, 6, 7, 12, 13]). Die Entwicklung rasch anwendbarer diagnostischer Tests, eines Impfstoffes und spezifischer Therapieformen sind große und dringliche Herausforderungen. Ob es gelingen wird, die weitere Ausbreitung von SARS einzudämmen und Patienten erfolgreich zu therapieren, hängt nicht zuletzt ab von der Wachsamkeit und Kompetenz der in Gesundheitsbehörden, in der Niederlassung und in Kliniken tätigen Ärztinnen und Ärzte.

Literatur

- 1 World Health Organization. Cumulative number of reported cases (SARS). http://www.who.int/csr/sarscountry/2003_03_27
- 2 Tsang KW, Ho PL, Ooi GC et al. A cluster of cases of severe acute respiratory syndrome in Hong Kong. *N Engl J Med* 2003; 348: 1977 – 1985
- 3 Poutanen SM, Low DE, Henry B et al. Identification of severe acute respiratory syndrome in Canada. *N Engl J Med* 2003; 348: 1995 – 2005
- 4 Lee N, Hui D, Wu A et al. A major outbreak of severe acute respiratory syndrome in Hong Kong. *N Engl J Med* 2003; 348: 1986 – 1994
- 5 Booth CM, Matukas LM, Tomlinson GA et al. Clinical features and short-term outcomes of 144 patients with SARS in the greater Toronto area. *JAMA* 2003; 289: (DOI 10.1001/jama.289.21.JOC30885), www.jama.com
- 6 Tuschy P, Welte T, Marre R et al. Das schwere akute Atemwegs-Syndrom (SARS). *Pneumologie* 2003; 57: 256 – 258
- 7 Weltgesundheitsorganisation (World Health Organization, WHO). Case definitions for surveillance of severe acute respiratory syndrome (SARS). <http://www.who.int/csr/sars/casedefinition/en/print.html>
- 8 Murray JF, Mattay MA, Luce JM et al. An expanded definition of the adult respiratory distress syndrome. *Am Rev Respir Dis* 1988; 138: 720 – 723
- 9 Update: outbreak of severe acute respiratory syndrome – worldwide, 2003. *MMWR Morb Mortal Wkly Rep* 2003; 52: 241 – 248
- 10 Drosten C, Gunther S, Preiser W et al. Identification of a novel coronavirus in patients with severe acute respiratory syndrome. *N Engl J Med* 2003; 348: 1967 – 1976
- 11 Ksiazek TG, Erdman D, Goldsmith C et al. A novel coronavirus associated with severe acute respiratory syndrome. *N Engl J Med* 2003; 348: 1953 – 1966
- 12 Weltgesundheitsorganisation (World Health Organization WHO). Severe acute respiratory syndrome (SARS): Laboratory diagnostic tests. <http://www.who.int/csr/sars/dignostictests/en/print.html>
- 13 Diagnostik von SARS-Verdachtsfällen. Robert Koch Institut: <http://www.rki.de>
- 14 Mycoplasma. In: Hawker J, Begg N, Blair I, et al. Communicable disease control handbook London: Blackwell Science, 2001: 152 – 153
- 15 Jackson LA, Grayston JT. Chlamydia pneumoniae. In: Mandell GL, Bennett JE, Dolin R, eds. Mandell, Douglas, and Bennett's principles and practices of infectious diseases. 5th ed.; Vol. 2 Philadelphia: Churchill Livingstone, 2000: 2007 – 2014
- 16 Muller NL, Staples CA, Miller RR. Bronchiolitis obliterans organizing pneumonia: CT features in 14 patients. *Am J Roentgenol* 1990; 154: 983 – 987
- 17 Lee KS, Kullnig P, Hartman TE et al. Cryptogenic organizing pneumonia: CT findings in 43 patients. *Am J Roentgenol* 1994; 162: 543 – 546
- 18 Primarck SL, Hartman TE, Ikezoe J et al. Acute interstitial pneumonia: radiographic and CT findings in nine patients. *Radiology* 1993; 188: 817 – 820
- 19 Robbins RA, Linder J, Stahl MG. Diffuse alveolar haemorrhage in autologous bone marrow transplant recipients. *Am J Med* 1989; 87: 511 – 518
- 20 Hoheisel G, Lange S, Winkler J et al. Nosokomiale Pneumonien bei malignen hämatologischen Erkrankungen in der internistischen Intensivmedizin. *Pneumologie* 2003; 57: 73 – 77
- 21 Epler GR. Bronchiolitis obliterans organizing pneumonia. *Arch Intern Med* 2001; 161: 158 – 164