

M. Weber
C. Hamm

Akutes Koronarsyndrom ohne ST-Hebung – Therapie

Acute coronary syndromes without ST-elevation – treatment

Die Behandlung des akuten Koronarsyndroms (ACS) hat sich in den letzten Jahren erheblich gewandelt. Dies ist zum einen bedingt durch ein besseres Verständnis der Pathogenese und zum anderen durch Fortschritte der medikamentösen und der interventionellen Therapie.

Im Wesentlichen können folgende Ansätze der Akuttherapie unterschieden werden: **1)** antianginöse, **2)** gerinnungshemmende und **3)** revaskularisierende Therapie (Katheterintervention, Bypassoperation). Ausschlaggebend für die Therapieentscheidung ist das individuelle Risiko des Patienten.

Im Folgenden werden die einzelnen therapeutischen Schemata dargestellt. Die üblichen Dosierungen der aufgeführten Substanzen sind in **Tab.1** und der Grad der Evidenz der verschiedenen Therapieempfehlungen ist in **Tab.2** aufgeführt.

Antianginöse Therapie (Nitrate, Betablocker)

Nitrate gehören als antianginös wirksame Substanzen zur Standardtherapie bei Patienten mit ACS. Sie können als Erstmaßnahme sublingual (Zerbeißkapsel, Spray) oder intravenös als Dauerinfusion verabreicht werden. Die Gabe ist jedoch eine rein symptomatische Maßnahme, für die keine Prognoseverbesserung belegt ist. Als Kontraindikation für eine Nitrattherapie ist die Hypotonie zu beachten. Die Dosis der intravenösen Dauerinfusion muss abhängig von Blutdruck und Symptomatik angepasst werden.

Betablocker sind aufgrund ihrer antiadrenergen Wirkung in der Lage, den Sauerstoffbedarf des Myokards zu verringern. Dies führt meist zu einer raschen Besserung der Angina-pectoris-Symptomatik. Für die Betablockertherapie beim ACS ist eine Prognoseverbesserung in mehreren kleineren Studien belegt. Bei fehlenden Kontraindikationen gehört die Betablockergabe zur Initialtherapie. Sie kann intravenös oder oral erfolgen.

Die **Calciumantagonisten** können aufgrund ihrer pharmakologischen Eigenschaften in verschiedene Typen eingeteilt werden. Die Dihydropyridine (z.B. Nifedipin) haben sich in der Therapie der koronaren Herzkrankheit (KHK) als ungeeignet erwiesen und können sogar durch eine Reflextachykardie zu einer Verschlechterung der Symptomatik führen. Sie dürfen daher nur in Kombination mit einem Betablocker gegeben werden. Nicht-Dihydropyridine (z.B. Diltiazem, Verapamil) können als Alternative zu den Betablockern beim ACS verabreicht werden, wenn für diese Kontraindikationen bestehen. Ein positiver Effekt ist jedoch durch Studien nicht belegt.

kurzgefasst: Nitrate und Betablocker sind geeignet, die Symptomatik bei Patienten mit einem ACS zu bessern. Eine Prognoseverbesserung ist jedoch nur für die Betablockertherapie belegt.

Antithrombine

Die Antikoagulation mit Heparin, zusätzlich zur Therapie mit Acetylsalicylsäure hat in mehreren kleineren Studien zu unterschiedlichen Ergebnissen geführt. Die Metaanalyse dieser Studien zeigt jedoch eine Verbesserung der Prognose von Patienten mit ACS und akutem ST-Hebungs-Infarkt (11). Neben dem unfraktionierten Heparin (UFH) stehen seit einigen Jahren auch die niedermolekularen Heparine (LMWH) zur Verfügung. Wegen der kurzen Halbwertszeit muss UFH mit intravenöser Bolusgabe und nachfolgender Dauerinfusion verabreicht werden. Die Dosis wird nach der aPTT adjustiert, wobei eine 1,5–2,5fache Verlängerung (etwa 50–80 Sekunden) angestrebt wird. LMWH besitzt eine wesentlich längere Halbwertszeit, so dass die zweimal tägliche subkutane Gabe ausreichend ist. Bei gewichtsadaptierter Dosierung ist der gerinnungshemmende Effekt gut kalkulierbar und laborchemische Kontrollen sind nicht erforderlich. Die Wirksamkeit der Antikoagulation kann bei den LMWH nur durch die Bestimmung der Faktor Xa-Aktivität kontrolliert

Institut

Abteilung für Kardiologie (Direktor: Prof. Dr. C. Hamm), Kerckhoff Klinik Bad Nauheim

Korrespondenz

Dr. med. Michael Weber · Abteilung für Kardiologie
Kerckhoff Klinik · Benekestraße 2–8 · 61231 Bad Nauheim · E-Mail: Michael.Weber@kerckhoff.med.uni-giessen.de

eingereicht: 13.12.2002 · akzeptiert: 10.1.2003

Bibliografie

Dtsch Med Wochenschr 2003; 128: 273–276 · © Georg Thieme Verlag Stuttgart · New York · ISSN 0012-0472

Tab. 1 Medikamente und Dosierungen beim akuten Koronarsyndrom.

Medikament	Akuttherapie	Dauertherapie
Antianginöse Substanzen		
Nitrate	Nitrospray 0,8 mg (2 Hübe)	1–2 x 20 – 60 mg tägl. unretardiert
	Dauerinfusion 1–5 mg/h i. v.	1 x 60 – 120 mg tägl. retardiert
Betablocker	Metoprolol 50 mg i. v.	Metoprolol 2 x 50 – 100 mg tägl.
		Bisoprolol 1 x 2,5 – 10 mg tägl.
Antikoagulation		
Unfraktioniertes Heparin (UFH)	5 000 IE Bolus i. v.	
	Dauerinfusion 1 000 IE/h i. v.	
	aPTT 1,5 – 2,5fach (50 – 80 sec.)	
Niedermolekulares Heparin (LMWH)	Enoxaparin 1 mg/kg KG s. c. 2 x tgl.	
Antithrombozytäre Substanzen		
Acetylsalicylsäure (ASS)	Aspisol® 500 mg i. v. Bolus	ASS 1 x 100 mg tägl. lebenslang
Clopidogrel (Plavix®, Iscover®)	„Loading dose“ 300 mg (4 Tabletten)	1 x 75 mg tägl. Für 9–12 Monate
Abciximab (ReoPro®)	0,25 mg/kg KG i. v. Bolus 0,125 µg/kg KG/min Dauerinfusion	
Tirofiban (Aggrastat®)	10 µg/kg KG i. v. Bolus 0,15 µg/kg KG/min Dauerinfusion	
Eptifibatide (Integrilin®)	180 µg/kg KG/min i. v. Bolus 2 µg/kg KG/min Dauerinfusion	

werden, die aPTT ist ohne Nutzen. Eine Dosisanpassung der LMWH ist nur bei Patienten mit eingeschränkter Nierenfunktion erforderlich.

In mehreren Studien haben sich die LMWH in Wirksamkeit und Sicherheit dem UFH zumindest als gleichwertig erwiesen. In Studien mit dem niedermolekularem Heparin Enoxaparin (Clexane®) zeigt sich sogar ein Vorteil zu Gunsten des Enoxaparins (1, 5). In den aktuellen Empfehlungen, sowohl der amerikanischen als auch der europäischen kardiologischen Gesellschaft wird die Therapie mit Heparin zur Standardtherapie des ACS empfohlen und LMWH als mindestens gleichwertige Alternative akzeptiert.

Die Dauertherapie mit subkutanem Heparin hat keinen Nutzen gezeigt (5). Sie ist daher nicht indiziert. Ein sicherer Nutzen einer oralen Antikoagulation mit einem Vitamin-K-Antagonisten ist nicht erwiesen und eine solche Therapie kann nicht empfohlen werden (9).

Die Therapie mit dem direkten Thrombininhibitor Hirudin hat im Vergleich mit Heparin zu einer Reduktion kardiovaskulärer Todesfälle und Myokardinfarkte bei Patienten mit ACS geführt, dieser Effekt war nach 35 Tagen allerdings nur grenzwertig. Unter der Therapie mit Hirudin kam es jedoch zu einer Zunahme schwerwiegender Blutungen (OASIS, GUSTO IIb) (7, 10). Hirudin

Tab. 2 Grad der Evidenz der verschiedenen Therapien. A: Daten beruhen auf mehreren randomisierten Studien. B: Daten beruhen auf einer einzigen randomisierten Studie oder auf mehreren nicht-randomisierten Studien. C: Konsensempfehlung. I: Evidenz für die Wirksamkeit und Effektivität der Therapie. II: Evidenz nicht gesichert.

Therapie	Akuter Effekt Reduktion Ischämie MI	Akuter Effekt Prävention Tod/MI	Anhalten-der Effekt	Langzeit-Reduktion Tod/MI	Klasse
Betablocker	A	B	B	A	I
Nitrate	C	-	-	-	I
Calciumantagonisten	B	B	-	-	II
Aspirin	-	A	A	A	I
Thienopyridine	B	B	B	B	I
GpIIb/IIIa Rezeptor-Antagonisten	A	A	A	A	I
Unfraktioniertes Heparin	C	B	-	-	I
LMWH	A	A	A	C	I
Specific Antithrombine	-	A	A	-	I
Revaskularisation	A	A	A	A	I

MI: Myokardinfarkt

wird daher nicht als Standardtherapeutikum beim ACS empfohlen, ist aber bei Patienten mit heparininduzierter Thrombozytopenie indiziert.

Antithrombozytäre Therapie

Acetylsalicylsäure (ASS)

Die Anwendung von ASS zur Akut- und zur Dauertherapie von Patienten mit KHK ist unstrittig und durch zahlreiche Studien belegt. Eine Dosis von 75 mg täglich ist ausreichend und eine Dosissteigerung über 150 mg täglich hat keinen zusätzlichen Nutzen. Die Erstgabe bei der Akutbehandlung des ACS sollte zum raschen Wirkungseintritt möglichst intravenös verabreicht werden. Die Behandlung mit ASS bei Patienten mit KHK ist eine lebenslange Therapie, sofern keine Unverträglichkeit oder Kontraindikation besteht. In diesem Fall wäre eine Therapie mit einem ADP-Antagonisten (Clopidogrel) als alternative Therapie indiziert (14).

Thienopyridine (Clopidogrel, Ticlopidin)

Seit einigen Jahren stehen die ADP-Rezeptor-Antagonisten (Thienopyridine) zur Verfügung. Diese führen zu einer zuverlässigen irreversiblen Thrombozytenaggregationshemmung. Erste Substanz aus dieser Stoffgruppe war das Ticlopidin. Aufgrund des günstigeren Nebenwirkungsprofils wird heute nahezu ausschließlich mit der Nachfolgesubstanz Clopidogrel behandelt. Die ADP-Antagonisten sind in der Dauertherapie der KHK in ihrer Wirksamkeit dem ASS vergleichbar und können daher bei ASS-Unverträglichkeit gegeben werden (CAPRIE) (4). Die Kombinationstherapie von ASS und Clopidogrel bei Patienten mit ACS über 9–12 Monate führt zu einer Reduktion des Risikos für Tod und Myokardinfarkt, als auch zu einer verminderten Rate symptomatischer Angina pectoris-Anfälle (CURE) (16). Durch die Vorbehandlung mit Clopidogrel kann bei einer Koronarintervention die Komplikationsrate reduziert

werden, wenn diese 6 Stunden vorher begonnen wird (CREDO, PCI-CURE) (8, 13). Nachteil der Clopidogreltherapie ist die leicht erhöhte Rate an Blutungskomplikationen, die im Wesentlichen aber nur bei Patienten mit höherer ASS-Dosis (> 100 mg) aufgetreten sind. Bei Patienten, bei denen eine dringende Bypassoperation durchgeführt werden muss, ist Clopidogrel nach Möglichkeit 5 Tage vorher abzusetzen.

Bei Patienten mit ACS sollte bereits in der Akutphase mit einer Clopidogreltherapie in Kombination mit ASS begonnen werden, wenn nicht die Möglichkeit besteht eine Koronarangiographie innerhalb von 6 Stunden durchzuführen. Die Therapie mit Clopidogrel ist über 9–12 Monate fortzuführen.

Glykoprotein-IIb/IIIa-Rezeptor-Antagonisten

Durch die Einführung der Glykoprotein-IIb/IIIa-Rezeptor-Antagonisten (GP-IIb/IIIa-Antagonisten) als Begleittherapie zur Katheterintervention konnten die Therapieergebnisse verbessert werden. GP-IIb/IIIa-Antagonisten hemmen die Fibrinogen-vermittelte Aggregation aktivierter Thrombozyten und wirken so effektiv der Thrombenentstehung entgegen. Zur Zeit werden drei Substanzen eingesetzt, die sich hinsichtlich ihrer chemischen, pharmakologischen und pharmakodynamischen Eigenschaften unterscheiden. Abciximab (Reo-Pro®) ist ein großmolekularer monoklonaler Mausantikörper mit hoher Rezeptoraffinität zum GP-IIb/IIIa-Rezeptor, der dadurch zu einer irreversiblen Thrombozytenaggregationshemmung führt. Die Plasmahalbwertszeit ist mit 10 Minuten zwar sehr kurz, aufgrund der irreversiblen Thrombozytenaggregationshemmung haben sie dennoch eine lange Wirkdauer (12 Stunden). Tirofiban (Aggrastat®) ist ein nonpeptidischer und Eptifibatid (Integrillin®) ein peptidischer kleinemolekularer Rezeptorantagonist mit niedriger Affinität zum GP-IIb/IIIa-Rezeptor. Beide GP-IIb/IIIa-Antagonisten führen zu einer reversiblen Thrombozytenaggregationshemmung. Die Plasmahalbwertszeit beider Substanzen liegt mit ca. 2 Stunden höher als bei Abciximab, die Wirkdauer ist jedoch mit ca. 4 Stunden deutlich kürzer.

Zum Einsatz der GP-IIb/IIIa-Antagonisten beim ACS gibt es zahlreiche große Studien (PRISM, PURSUIT, CAPTURE, ESPRIT etc.) (2). In diesen Studien hat sich eine deutliche Risikoreduktion für Tod und Myokardinfarkt bei Patienten mit positivem Troponin oder ST-Streckensenkungen im EKG gezeigt, wenn eine Katheterintervention durchgeführt wurde. Die Therapie sollte möglichst vor einer Katheterintervention begonnen werden („upstream treatment“) und über 12 Stunden (Abciximab) bzw. 24 Stunden (Tirofiban, Eptifibatid) fortgesetzt werden. Im direkten Vergleich hat sich Abciximab gegenüber Tirofiban im Hinblick auf Wirksamkeit in der Akutphase (30 Tage) als überlegen erwiesen bei vergleichbarer Anzahl schwerer Blutungskomplikationen und vermehrten leichten Blutungskomplikationen (TARGET) (15). Bei Patienten, die ausschließlich medikamentös behandelt werden, führt der Einsatz von Abciximab zu keiner Besserung der Prognose und ist daher nicht indiziert (GUSTO IV) (12). Blutungskomplikationen unter einer Therapie mit Abciximab können durch die Gabe von Thrombozytenkonzentraten behandelt werden. Bei Tirofiban und Eptifibatid ist außer einer Dialyse keine wirksame Therapie von Blutungskomplikationen bekannt. Die Thrombozytensubstitution ist wegen der hohen Plasmaspiegel wirkungslos, die Wirkung lässt allerdings bereits wenige Stunden nach Beendigung der Therapie nach. Die Dauertherapie mit oralen GP-IIb/IIIa-Antagonisten hat sich in mehreren Studien nicht bewährt.

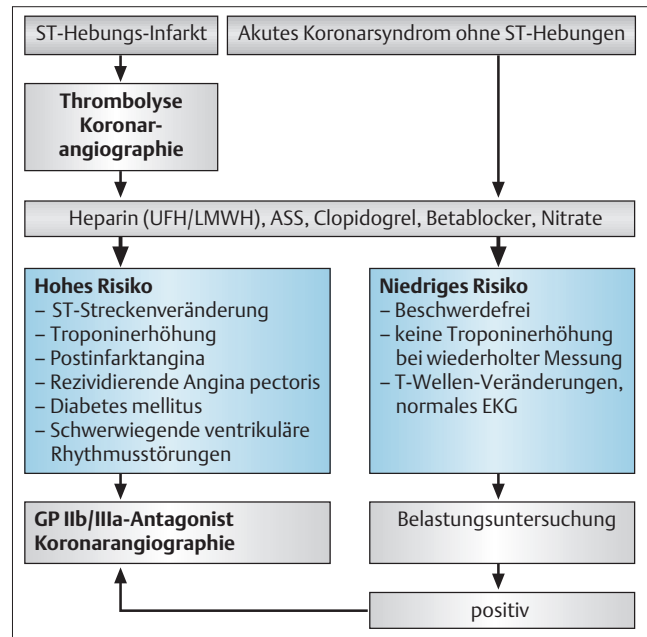


Abb.1 Schematische Darstellung der Therapie bei Patienten mit akutem Koronarsyndrom entsprechend der Empfehlungen der europäischen kardiologischen Gesellschaft (ESC).

kurzgefasst: ASS, Clopidogrel und Heparin (UFH oder LMWH) gehören zur Standardtherapie des ACS. Hochrisikopatienten, insbesondere Patienten mit erhöhtem Troponin, sollten mit einem GP-IIb/IIIa-Antagonisten vorbehandelt werden, wenn eine Koronarangiographie durchgeführt wird.

Thrombolyse

Die Thrombolyse hat sich als hochwirksame Therapie des akuten ST-Streckenhebungsinfarkt erwiesen. Bei fehlenden ST-Streckenhebungen ist sie allerdings ohne Nutzen, und es zeigte sich sogar eine erhöhte Mortalität in der behandelten Patientengruppe. Die Indikation bleibt daher auf den akuten Myokardinfarkt mit ST-Hebungen oder neuauftretendem Linksschenkelblock beschränkt. Die Thrombolysetherapie ist beim ACS ohne ST-Hebungen nicht indiziert.

Katheterintervention

Der Zeitpunkt der Koronarintervention bei Patienten mit einem ACS war lange umstritten. In neueren Studien (FRISC II, TACTICS-TIMI 18, RITA 3) (3, 6), die sich durch eine hohe Stenstrate, den Einsatz von GP-IIb/IIIa-Antagonisten und ADP-Antagonisten von vorangehenden Studien unterscheiden, war ein Vorteil der frühinvasiv behandelten Patienten zu sehen. Frühinvasiv bedeutet, dass eine Koronarangiographie so früh wie möglich, mindestens innerhalb von 48 Stunden mit anschließender interventioneller oder chirurgischer Revaskularisation durchgeführt wird. Daraus ergibt sich heute die Empfehlung, Risikopatienten mit ACS frühzeitig (innerhalb von 48 Stunden) angiographisch zu untersuchen bzw. in ein Zentrum mit Katheterabteilung zu verlegen und wenn möglich eine Katheterintervention oder eine Bypassoperation durchzuführen (Abb. 1).

Aortokoronare Bypassoperation

Neben der Katheterintervention kann eine revaskularisierende Therapie auch durch eine aortokoronare Bypassoperation (CABG) durchgeführt werden. Die Indikation zur operativen Therapie ist abhängig vom koronarangiographischen Befund und von Begleiterkrankungen. Eine Bypassoperation sollte immer dann als Therapie der ersten Wahl in Erwägung gezogen werden, wenn interventionell nur eine inkomplette Revaskularisation zu erzielen ist. Darüber hinaus besteht bei Patienten mit einer hochgradigen Hauptstammstenose, bei Patienten mit einer Dreifäßerkrankung und Diabetes mellitus oder bei Patienten mit einer Dreifäßerkrankung und eingeschränkter LV-Funktion eine anerkannte Operationsindikation. Bei diesen Patienten ist das perioperative Risiko dem Risiko einer Katheterintervention vergleichbar, die Rezidivrate nach Katheterintervention ist jedoch deutlich höher (ARTS, SOS). Durch die Einführung von „Drug Eluting Stents“ kommt es möglicherweise in der Zukunft zu einer Erweiterung der Indikationsstellung zu Gunsten der interventionellen Therapie bei diesen Patientengruppen.

Die operative Therapie unter aggressiver antithrombozytärer Therapie geht mit erhöhtem intra- und postoperativem Blutverlust einher. Wenn klinisch vertretbar sollte eine Operation daher elektiv erfolgen und antithrombozytäre Medikamente 5 Tage vorher abgesetzt werden. Muss eine Operation notfallmäßig durchgeführt werden, so ist dies unter Therapie mit Tirofiban ohne erhöhtes Blutungsrisiko möglich. Unter einer Therapie mit Abciximab wird meist eine Thrombozytentransfusion erforderlich sein. ASS und Clopidogrel führen ebenfalls zu einem erhöhten Blutungsrisiko. Deren Wirkung kann nicht antagonisiert werden. Bei einem Patienten mit ACS und einer Mehrgefäßerkrankung mit Operationsindikation, kann es im Einzelfall sinnvoll sein, zunächst als überbrückende Maßnahme die interventionelle Therapie der führenden Stenose (Culprit lesion) durchzuführen, um anschließend eine elektive Bypassoperation mit vermindertem Risiko vorzunehmen.

kurzgefasst: Bei Patienten mit einem ACS sollte eine Koronarangiographie innerhalb von 48 Stunden erfolgen und eine revaskularisierende Therapie, Katheterintervention oder Bypassoperation, in Abhängigkeit des angiographischen Befundes durchgeführt werden.

Fazit

Bei Patienten mit ACS sollte unmittelbar mit einer risikoadaptierten medikamentösen Therapie begonnen und innerhalb von 48 Stunden eine Koronarangiographie mit entsprechender revaskularisierender Therapie durchgeführt werden.

Autorenerklärung: Die Autoren erklären, dass sie keine finanziellen Verbindungen mit einer Firma haben, deren Produkt in dem Beitrag eine wichtige Rolle spielt (oder mit einer Firma, die ein Konkurrenzprodukt vertreibt).

Literatur

- 1 Antman EM, Cohen M, Radley D et al. Assessment of the treatment effect of enoxaparin for unstable angina/non-Q-wave myocardial infarction. TIMI 11B-ESSENCE meta-analysis. *Circulation* 1999; 100: 1602–1608
- 2 Boersma E, Harrington RA, Moliterno DJ et al. Platelet glycoprotein IIb/IIIa inhibitors in acute coronary syndromes: a meta-analysis of all major randomised clinical trials. *Lancet* 2002; 359: 189–198
- 3 Cannon CP, Weintraub WS, Demopoulos LA et al. Comparison of early invasive and conservative strategies in patients with unstable coronary syndromes treated with the glycoprotein IIb/IIIa inhibitor tirofiban. *N Engl J Med* 2001; 344: 1879–1887
- 4 CAPRIE Steering Committee. A randomised, blinded, trial of clopidogrel versus aspirin in patients at risk of ischaemic events (CAPRIE). *Lancet* 1996; 348: 1329–1339
- 5 Eikelboom JW, Anand SS, Malmberg K et al. Unfractionated heparin and low-molecular-weight heparin in acute coronary syndrome without ST elevation: a meta-analysis. *Lancet* 2000; 355: 1936–1942
- 6 FRISC II Investigators. Invasive compared with non-invasive treatment in unstable coronary-artery disease: FRISC II prospective randomised multicentre study. FRagmin and Fast Revascularisation during InStability in Coronary artery disease Investigators. *Lancet* 1999; 354: 708–715
- 7 GUSTO Investigators. A comparison of recombinant hirudin with heparin for the treatment of acute coronary syndromes. The Global Use of Strategies to Open Occluded Coronary Arteries (GUSTO) IIb investigators. *N Engl J Med* 1996; 335: 775–782
- 8 Mehta SR, Yusuf S, Peters RJ et al. Effects of pretreatment with clopidogrel and aspirin followed by long-term therapy in patients undergoing percutaneous coronary intervention: the PCI-CURE study. *Lancet* 2001; 358: 527–533
- 9 OASIS Investigators. Effects of long-term, moderate-intensity oral anticoagulation in addition to aspirin in unstable angina. The Organization to Assess Strategies for Ischemic Syndromes (OASIS) Investigators. *J Am Coll Cardiol* 2001; 37: 475–484
- 10 OASIS Investigators. Effects of recombinant hirudin (lepirudin) compared with heparin on death, myocardial infarction, refractory angina, and revascularisation procedures in patients with acute myocardial ischaemia without ST elevation: a randomised trial. Organisation to Assess Strategies for Ischemic Syndromes (OASIS-2) Investigators. *Lancet* 1999; 353: 429–438
- 11 Oler A, Whooley MA, Oler J, Grady D. Adding heparin to aspirin reduces the incidence of myocardial infarction and death in patients with unstable angina. A meta-analysis. *JAMA* 1996; 276: 811–815
- 12 Simoons ML. Effect of glycoprotein IIb/IIIa receptor blocker abciximab on outcome in patients with acute coronary syndromes without early coronary revascularisation: the GUSTO IV-ACS randomised trial. *Lancet* 2001; 357: 1915–1924
- 13 Steinhubl SR, Berger P, 3rd Mann JT et al. Early and sustained dual oral antiplatelet therapy following percutaneous coronary intervention: a randomized controlled trial. *JAMA* 2002; 288: 2411–2420
- 14 Trialists`Collaboration. Collaborative meta-analysis of randomised trials of antiplatelet therapy for prevention of death, myocardial infarction, and stroke in high risk patients. *BMJ* 2002; 324: 71–86
- 15 Topol EJ, Moliterno DJ, Herrmann HC et al. Comparison of two platelet glycoprotein IIb/IIIa inhibitors, tirofiban and abciximab, for the prevention of ischemic events with percutaneous coronary revascularization. *N Engl J Med* 2001; 344: 1888–1894
- 16 Yusuf S, Zhao F, Mehta SR et al. Effects of clopidogrel in addition to aspirin in patients with acute coronary syndromes without ST-segment elevation. *N Engl J Med* 2001; 345: 494–502