Christina Rogalski[1]
U. Paasch[1]
T. Friedrich[2]
U.-F. Haustein[1]

Kutane extramedulläre Hämatopoese bei idiopathischer Osteomyelofibrose

Cutaneous Extramedullary Hematopoiesis in Idiopathic Myelofibrosis

Zusammenfassung

Bei einer 67-jährigen Patientin wurde eine sehr seltene kutane Osteomyelofibrose in Form von rötlichen Makeln am Abdomen festgestellt, in denen eine extramedulläre Hämatopoese detektiert werden konnte. Die Infiltrate bestanden aus myeloischen Zellen und CD-61-positiven Megakaryozyten. Zellen der Erythropoese fanden sich nicht. Die Hautveränderungen entwickelten sich während einer Erhaltungstherapie mit Hydroxurea, acht Monate nach einer symptomatischen Bestrahlung wegen Knochenschmerzen. Es kam zu einer raschen Progredienz der Läsionen, die jedoch bei Progredienz der chronisch-myeloischen Leukämie nicht weiter zunahmen. Eine erneute Strahlentherapie wurde in Erwägung gezogen, wurde jedoch nicht mehr durchgeführt, da die Patientin an einem Blastenschub bei Übergang der Erkrankung in eine chronisch-myeloische Leukämie verstarb.

Abstract

Cutaneous myelofibrosis with extramedullary hematopoiesis was detected in erythematous macules in the abdominal region of a 67-year-old woman. The infiltrates were composed of myeloic cells and CD-61-positive megacaryocytic series. Erythroid series were not found. During maintenance therapy with hydroxyurea, these eruptions developed eight months after electron beam radiation treatment. The skin lesions expanded to the proximal extremities but did not increase any more when the chronic myelogenous leukemia proceeded. Another electronic beam irradiation was considered, but the patient died from a blast crisis due to conversion into chronic myelogenous leukemia (CML).

Einleitung

Die idiopathische Osteomyelofibrose ist eine chronische, myeloproliferative Erkrankung, die durch eine klonale Proliferation von Stammzellen gekennzeichnet ist. Die sekundär stattfindende Myelofibrose des Knochenmarks kann zur extramedullären Blutbildung in verschiedenen Organen und Geweben führen wie beispielsweise in der Milz, der Leber oder den Lymphknoten. Die Mitbeteiligung des Hautorgans stellt eine extrem seltene Manifestation dar.

Fallbericht

Anamnese/Erstbefund: Eine 67-jährige Patientin stellte sich mit seit zwei Monaten bestehenden disseminierten, erythematösen, indolenten Makeln und lividen papulonodulären Läsionen von 0,5 bis 1,5 cm Durchmesser im Abdominalbereich ambulant vor (Abb. **1**).

Bei der körperlichen Untersuchung präsentierte sich die Patientin in altersgerechtem Allgemein- und gutem Ernährungszustand. Die Leber war drei Zentimeter unter dem Rippenbogen in der Medioklavikularlinie, die Milz drei Zentimeter unterhalb des linken unteren Rippenbogens palpabel; pathologische Lymphknotenschwellungen waren nicht nachweisbar.

Institutsangaben
[1] Klinik und Poliklinik für Hautkrankheiten der Universität Leipzig
[2] Institut für Pathologie der Universität Leipzig

Korrespondenzadresse
Dr. med. Christina Rogalski · Universitätsklinikum Leipzig AöR · Klinik und Poliklinik für Hautkrankheiten · Stephanstraße 11 · 04103 Leipzig · Tel. 0341/9718616 · Fax 0341/9718609 · E-mail: christina_rogalski@hotmail.com

Bibliografie
Akt Dermatol 2002; 28: 237–239 © Georg Thieme Verlag Stuttgart · New York · ISSN 0340-2541

Dieses Dokument wurde zum persönlichen Gebrauch heruntergeladen. Vervielfältigung nur mit Zustimmung des Verlages.

Abb. **1** Klinisches Erscheinungsbild der extramedullären Hämatopoese im Abdominalbereich.

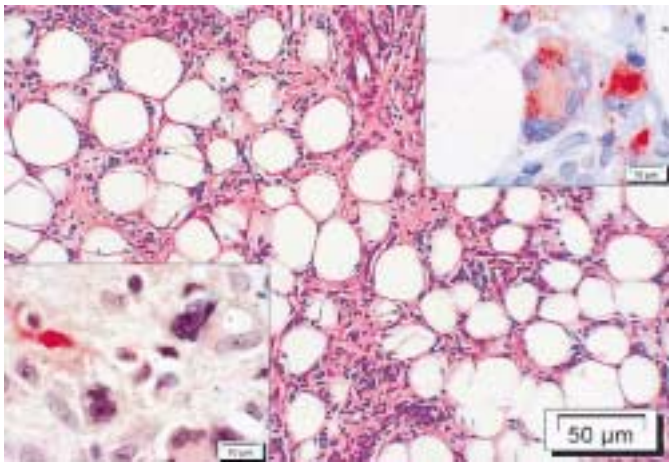

Abb. **2** Gemischtes dermales Infiltrat bestehend aus histiozytären, myeloischen und multinukleären Zellen. Die mehrkernigen Zellen sind CD61-positiv (rechter oberer Einschub) und negativ in der Naphthol-D-As-Chloroacatatesterase-Reaktion, bei der myeloische Zellen nachgewiesen werden (linker unterer Einschub).

Befunde diagnostischer Untersuchungen: Hämoglobin von 10,6 g/dl, Hämatokrit von 32,4 %, Leukozyten 4600/mm^3, davon 15,2 % Lymphozyten, 74,1 % neutrophile Granulozyten, 6,7 % Monozyten und 3,6 % Eosinophile.

Wiederholte Knochenmarkpunktionen zeigten eine fortgeschrittene Markfibrose sowie Osteosklerose.

In der histologischen Untersuchung der Hautbioptate Nachweis eines gemischten dermalen Infiltrates bestehend aus zahlreichen Histiozyten und myeloischen Zellen, die atypischen Megakaryozyten ähnelten. Zellen der Erythropoese wurden nicht nachgewiesen.

Ergänzende Untersuchungen: Die mehrkernigen Riesenzellen waren in der immunhistochemischen Färbung kräftig positiv für CD-61, einen Marker für Megakaryozyten. Bei der Naphthol-D-As-Chloroacatatesterase-Reaktion fanden sich im Infiltrat zahlreiche myeloische Zellen (vgl. Abb. **2**).

Therapie und Verlauf: Acht Monate vor der beginnenden Hautmanifestation erhielt die Patientin eine Radiatio unbekannter Dosis und stand unter einer Erhaltungstherapie mit Hydroxyurea (Litalir®, 500 mg/Tag).

Zwei Monate nach der ambulanten Erstvorstellung kam es zur Expansion der Hautläsionen, so dass eine erneute Strahlentherapie in Betracht gezogen, aber nicht mehr durchgeführt wurde, da es zum massiven Progress der Erkrankung kam, die durch starke Knochenschmerzen kompliziert wurde, die ausschließlich durch Gabe von Opioiden zu beherrschen waren. Der Krankheitsverlauf wurde durch eine auftretende Anämie (Hämoglobin 2,6 g/dl), eine Thrombozytopenie (26×10^9/l) und einen Blastenschub mit 80 % undifferenzierten myeloischen Blasten kompliziert. Mehrfache Bluttransfusionen und eine symptomatische Schmerztherapie vermochten die Situation nicht zu stabilisieren. Während des Voranschreitens der Erkrankung blieben die Hautinfiltrate unverändert.

16 nach der Erstdiagnose verstarb die Patientin, nach Konversion der Osteomyelofibrose in eine chronisch-myeloische Leukämie (CML), an einem Blastenschub, der mittels Wiederholung der Knochenmarkbiopsie und des peripheren Blutbildes bestätigt wurde.

Diskussion

Die kutane extramedulläre Hämatopoese ist eine ungewöhnliche Manifestation einer Osteomyelofibrose. Die primäre Myelofibrose ist durch eine klonale Proliferation von defekten Stammzellen und eine konsekutive Markverdrängung mit Ersatz durch fibröses Bindegewebe charakterisiert [1]. Demzufolge kann die Blutbildung in andere retikuloendotheliale Organe, wie die Milz, die Leber und Lymphknoten, verlagert werden. Wenig häufig findet die Hämatopoese in den Nieren und Nebennieren, im retroperitonealen Fettgewebe oder der Pleura statt [2]. Die Haut stellt einen sehr seltenen Manifestationsort dar.

Unseres Wissens wurde eine kutane extramedulläre Hämatopoese bei Patienten mit Osteomyelofibrose bisher in 25 Fällen beschrieben [3]. Andere ätiologische Ursachen schließen die Erythroblastosis fetalis, das fetofetale Transfusionssyndrom, Neugeborene mit stattgehabten viralen Infektionen (TORCH-Syndrom = *T*oxoplasma, *O*thers [andere Erreger], *R*ubella, *C*ytomegalovirus, *H*erpes), das Plasmozytom (multiples Myelom, Mb. Kahler) und die hereditäre Sphärozytose (Mb. Minkowski-Chauffard) ein (vgl. Tab. **1**, [1]).

Tab. **1** Ursachen der extramedullären Hämatopoese

– Erythroblastosis fetalis
– fetofetales Transfusionssyndrom
– Neugeborene mit intrauterinen viralen Infektionen (TORCH-Syndrome = *T*oxoplasma, *O*thers, *R*ubella, *C*ytomegalovirus, *H*erpes)
– hereditäre Sphärozytose (Mb. Minkowski-Chauffard)
– Plasmozytom (multiples Myelom, Mb. Kahler)
– bei Erwachsenen in Assoziation mit Osteomyelofibrose

Dieses Dokument wurde zum persönlichen Gebrauch heruntergeladen. Vervielfältigung nur mit Zustimmung des Verlages.

Mizoguchi [4] berichtete über einen Mann mit spezifischen Infiltraten aller drei Blutzelllinien, die sogar schon vor der Diagnosestellung detektiert wurden.

Die extramedulläre Hämatopoese kann in Form der Erythro-, Granulo-, Thrombo- und Lymphozytopoese stattfinden. In unserem Fall prädominierten atypische Megakaryozyten, die eine wichtige Rolle bei der Pathogenese der Myelofibrose spielen [5]. Unser Fallbericht unterstreicht die Tatsache, dass die Abwesenheit von Zellen der Erythropoese nicht zur Unterscheidung zwischen dem Vorliegen einer Osteomyelofibrose beziehungsweise einer myeloischen Leukämie dienlich ist. Allerdings kann die Osteomyelofibrose in seltenen Fällen in eine chronisch-myeloische Leukämie (CML) transformieren. Der Nachweis atypischer Megakaryozyten könnte eine mögliche Konversion anzeigen [1].

Ein breites Spektrum der Effloreszenzen dieser spezifischen Läsionen ist beschrieben worden und reicht von rötlich-violetten oder rosafarbenen Makulae, Papeln und Nodi über Blasen und Hämorrhagien bis hin zu bilateralen Ulzerationen [4, 6].

Die Ursache für die kutane Manifestation der Osteomyelofibrose sowie die prognostische Wertigkeit des extramedullären Befalls unterliegen zahlreichen Spekulationen. Die Haut ist in die embryonale Hämatopoese einbezogen und könnte die Fähigkeit im Erwachsenenalter unter bestimmten Fähigkeiten wieder aufnehmen. Manche Autoren korrelieren das Ausmaß der Hautläsionen mit dem Grad der Markfibrosierung [5], während andere Autoren eine Beziehung zur vorangegangenen Splenektomie sehen [2, 7]. In unserem Fall kam es auch ohne durchgeführte Splenektomie zur kutanen Osteomyelofibrose.

Es wird postuliert, dass die Hautinfiltrate in der finalen Phase der Grundkrankheit auftreten und die pathologischen Veränderungen im Blut widerspiegeln sollen [8]. Diese These lässt sich anhand des vorhandenen Schrifttums nicht in allen Fällen nachvollziehen. Bei unserer Patientin traten die Hautläsionen zu einem Zeitpunkt auf, wo die Erkrankung noch nicht sehr fortgeschritten war und nahmen bei Progredienz der Erkrankung nicht weiter zu. Der Hautbefall ist daher kein verlässliches Prognosekriterium.

Von den 25 Fällen, die bisher in der Literatur beschrieben wurden, gehen nur wenige Autoren auf die Therapie einer kutanen Osteomyelofibrose ein. Eine Splenektomie scheint keinen Einfluss auf die Hautbeteiligung zu haben [6, 7]. Drei Patienten erhielten eine Strahlentherapie mit schnellen Elektronen, worunter es bei einem Patienten zu einer Regression [6], bei einem zu einer verzögerten Progression [7] und bei einer Patientin zu keinem Ansprechen kam [9]. Obwohl Schofield [2] eine dramatische Besserung durch Hydroxyurea beschrieb, war bei unserer Patientin kein Effekt bezüglich der Hautinfiltrate zu beobachten. Die durchgeführte Strahlentherapie führte lediglich zur Verminderung der Schmerzen für einige Wochen.

Aufgrund der Seltenheit der extramedullären Hämatopoese bei Osteomyelofibrose liegen keine evidenzbasierten Daten zum Management vor, jedoch könnten weitere detaillierte Fallberichte, die die Therapie mit einbeziehen, das Vorgehen sowie die Prognose positiv beeinflussen.

Literatur

1 Hoss DM, McNutt NS. Cutaneous myelofibrosis. J Cutan Pathol 1992; 19: 221 – 225
2 Schofield JK, Shun JL, Cerio R, Grice K. Cutaneous extramedullary hematopoiesis with a preponderance of atypical megakaryocytes in myelofibrosis. J Am Acad Dermatol 1990; 22: 334 – 337
3 Kwon KS, Lee JB, Jang HS, Chung TA, Oh CK. A case of cutaneous extramedullary hematopoiesis in myelofibrosis with a preponderance of eosinophilic precursor cells. J Dermatol 1999; 26: 379 – 384
4 Mizoguchi M, Kawa Y, Minami T, Nakayama H, Mizoguchi H. Cutaneous extramedullary hematopoiesis in myelofibrosis. J Am Acad Dermatol 1990; 22: 351 – 355
5 Patel BM, Su D, Perniciaro C, Gertz MA. Cutaneous extramedullary hematopoiesis. J Am Acad Dermatol 1995; 32: 805 – 807
6 Kuo T. Cutaneous extramedullary hematopoiesis presenting as leg ulcers. J Am Acad Dermatol 1981; 4: 592 – 596
7 Hocking WG, Lazar GS, Lipsett JA, Busuttil RW. Cutaneous extramedullary hematopoiesis following splenectomy for idiopathic myelofibrosis. Am J Med 1984; 76: 956 – 958
8 Roupe G. Cutaneous extramedullary hematopoiesis in myelofibrosis. Hautarzt 1987; 38: 230 – 231
9 Levine LE, Pearson MG, Baron JM, Medenica MM, Vardiman J. Extramedullary hematopoiesis. Arch Dermatol 1984; 120: 1282

Dieses Dokument wurde zum persönlichen Gebrauch heruntergeladen. Vervielfältigung nur mit Zustimmung des Verlages.