Hyperkeratosis follicularis et parafollicularis in cutem penetrans-Morbus Kyrle

M. Schätzle
P. Grieffenhagen
R. Breit
M. Gummer

Hyperkeratosis follicularis et parafollicularis in cutem penetrans-Morbus Kyrle

Zusammenfassung

Der Morbus Kyrle wird aufgrund seines klinischen Bildes mit keratotischen Papeln und Knötchen und der entsprechenden Histologie mit ungewöhnlich pfropfartigen, häufig die Epidermis durchbrechenden Hyperkeratosen zu den perforierenden Dermatosen gezählt. Entsprechend gibt es klinische und histopathologische Differenzialdiagnosen. In der Literatur wurden weniger als 80 Fälle beschrieben. Bis heute ist die Ätiologie dieser chronischen, schwierig zu behandelnden Dermatose unklar. Vereinzeltes familiäres Auftreten sowie häufiger assoziierte Stoffwechselstörungen wie insbesondere Diabetes mellitus und chronische Niereninsuffizienz wurden beobachtet. Wir beschreiben bei 2 männlichen Patienten 2 weitere Fälle einer Hyperkeratosis follicularis et parafollicularis in cutem penetrans und diskutieren das Krankheitsbild anhand der einschlägigen Literatur.

Abstract

Kyrle's disease with keratotic papules and nodules combined with a typical histologic pattern of epidermal penetrating hyperkeratosis is considered a perforating dermatosis. Consequently there are various clinical and histopathological differential diagnoses. Less than 80 case reports are published in the literature. So far the etiology of this dermatosis is unknown. Singular familiar appearance and more often associated metabolic disorders, e.g. diabetes and renal failure were seen. We report on 2 male patients with hyperkeratosis follicularis et parafollicularis in cutem penetrans and discuss the disease with respect to the literature.

Einleitung

Wir erinnern an ein Krankeitsbild, das seit seiner Erstbeschreibung im Jahr 1916 [1] immer wieder Anlass zu Diskussionen über seine Eigenständigkeit gibt. Klinisch treten dabei vereinzelte oder auch am gesamten Integument dichtstehende hyperkeratotische Knötchen und Knoten mit zentralem Hornpfropf auf. In Verbindung mit dem spezifischen histologischen Aspekt erhielt die Krankheit den deskriptiven Namen „Hyperkeratosis follicularis et parafollicularis in cutem penetrans".

Die Erkrankung verdankt ihren Namen dabei Josef Kyrle (gesprochen Kêrlé), der als Sohn eines westenglischen Wanderschauspielers und einer oberösterreichischen Apothekerstochter 1880 in Schärding am Inn geboren wurde, in Graz studierte und sich unter Anton Weichselbaum und später Ernst Finger in Wien habilitierte (Abb. **1**). 1918 wurde Kyrle zum außerordentlichen Professor für Dermatologie und Syphilogie in Wien ernannt, wo er völlig unerwartet schon 1926 starb. Bei annähernd 100 Publikationen im Bereich von Anatomie, Syphilogie und allgemeiner Dermatologie zeugen neben der Entdeckung des „Morbus Kyrle" vor allem die zweibändigen „Vorlesungen ueber die Histo-Biologie der menschlichen Haut und ihrer Erkrankungen" und die bemerkenswerten Forschungen über die Behandlung der progressiven Paralyse mit Plasmodien von seiner ausgesprochenen Forschernatur und einem anerkannten Spezialisten auf dem Gebiet der Dermatohistologie. Fast wäre ihm sogar noch posthum aufgrund seiner Forschungen über die Fiebertherapie der Neurosyphilis mit Malariaerregern der Nobelpreis verliehen worden.

Institutsangaben
Abteilung für Dermatologie im Krankenhaus München-Schwabing

Korrespondenzadresse
Dr. med. M. Schätzle · Abteilung für Dermatologie und Allergologie · Klinikum Schwabing · Akademisches Lehrkrankenhaus der Ludwig-Maximilian-Universität München · Kölner Platz 1 · 80804 München

Bibliografie
Akt Dermatol 2002; 28: 240–243 © Georg Thieme Verlag Stuttgart · New York · ISSN 0340-2541

Dieses Dokument wurde zum persönlichen Gebrauch heruntergeladen. Vervielfältigung nur mit Zustimmung des Verlages.

Abb. **1** Josef Kyrle (1880–1926).

Kasuistik 1

Anamnese

Bei einem 24-jährigen Marinesoldaten traten seit ca. 3 Jahren gelegentlich leicht juckende, bis linsengroße, gerötete, schuppende Papeln an beiden Unterschenkeln, vereinzelt auch an den Oberschenkeln und Oberarmen auf. Bei ansonsten normalem Allgemeinbefinden waren bei ihm und in der Familie weder Hauterkrankungen noch Stoffwechselstörungen bekannt.

Aufnahmebefund

An den unteren Extremitäten betont prätibial sowie diskret an den Oberschenkeln und Oberarmen fanden sich bis linsengroße, z. T. flächig konfluierende, bräunliche bzw. grau-rötliche, z. T. spinuloide keratotische Papeln mit überwiegend follikulärer Bindung, zum Teil mit festhaftender, fein- bis groblamellärer Schuppung.

Weitere Befunde

Cholesterin 261 mg/dl; Triglyzeride 560 mg/dl. Sonstige Routinelaborparameter inklusive Blutzucker waren unauffällig. Adipositas permagna.

Histologie

Leichte lamelläre Orthohyperkeratose mit follikulärer Akanthose und in Stufenschnitten kolbenartigen, follikulären Invaginationen, die von teils para-, teils orthokeratotischem Hornmaterial ausgefüllt waren. Fokal degenerative Verschmälerungen der follikulären Epithelstrukturen im Bereich der Invaginationen. Perifokal Vermehrung kapillärer Blutgefäße, Elastikaverlust, Fibrosierungen, diskrete Lymphozyteninfiltrate und vereinzelt Histiozyten. Keine transepidermale Bindegewebsausschleusung.

Therapie

Bei geringem Leidensdruck gelegentliche Anwendung harnstoffhaltiger Externa. Empfehlung einer konsequenten Diät und Gewichtsreduktion zur Normalisierung der Fettstoffwechsellage.

Kasuistik 2

Anamnese

Bei einem 42-jährigen Patienten traten seit einem Jahr an den Beinen bis linsengroße, gerötete, sich langsam vemehrende, keratotische Papeln auf, die zeitweise juckten bei ansonsten normalem Allgemeinbefinden. In der Familie waren keine ähnlichen Hauterkrankungen bekannt. Seit 29 Jahren bestand ein insulinpflichtiger Diabetes mellitus Typ I und seit ca. 18 Jahren ein diabetisches Spätsyndrom mit u. a. 3-jähriger dialysepflichtiger Nephropathie.

Befund

An den unteren Extremitäten fanden sich proximal betont disseminierte, zumeist eindeutig follikuläre, verschieden stark gerötete Papeln mit spinuloiden oder pfropfartigen Keratosen oder kleinen zentralen, von Blutkrusten ausgefüllten Erosionen. Ansonsten normaler allgemeiner Untersuchungsbefund bei stabilisiertem diabetischen Spätsyndrom.

Weitere Befunde

Creatinin 12 mg%, Glukose < 180 mg%, Triglyzeride 222 mg%, Cholesterin 245 mg%.

Sonstige Routinelaborparameter waren unauffällig.

Histologie

Kolbenartige Invagination der Epidermis mit einem zentral parakeratotischen Hornkegel. Degenerative Verschmälerung der überstürzt verhornenden Epidermis bis zum Durchbruch des Hornkegels ins Korium. Lymphohistiozytäre Entzündungsreaktion mit Fremdkörperriesenzellen in der Tiefe. Fokaler Elastikaverlust. Keine transepidermale Ausschleusung von Bindegewebe.

Therapie und Verlauf

Keine Besserung unter harnstoff- und salizylsäurehaltigen Externa, Versuch einer lokalen Retinoidtherapie.

Diskussion

Der „Morbus Kyrle“, deskriptiv vom Erstbeschreiber Hyperkeratosis follicularis et parafollicularis in cutem penetrans genannt, ist ein sehr selten diagnostiziertes und immer wieder in seiner Eigenständigkeit umstrittenes Krankheitsbild, dessen Diagnose erst durch die Kombination aus klinischem Bild und typischem histologischen Befund gestellt werden kann. Gerade die Histologie erweist sich dabei als Fallstrick, wenn man es versäumt, durch Serienschnitte den im Zentrum der keratotischen Papeln befindlichen, in die Epidermis penetrierenden und häufig ins Korium perforierenden Hornpfropf darzustellen, der für die Dermatose so typisch ist. Erst dadurch lassen sich andere „erworbene perforierende Dermatosen“ [2] wie die reaktive perforierende Kollagenose [3], die perforierende Follikulitis [4] und die Elastosis perforans serpiginosa [5] abgrenzen. Zu den klinischen Differenzialdiagnosen zählen v. a. der Morbus Flegel [6], der Morbus Darier, die Keratosis follicularis, die Porokeratosis punctata und follikuläre Formen der Psoriasis oder des Lichen ruber, bei abortiven Formen auch Spindelzellkarzinome [7].

Dieses Dokument wurde zum persönlichen Gebrauch heruntergeladen. Vervielfältigung nur mit Zustimmung des Verlages.

Abb. **2** Multiple, z. T. dichtstehende Papeln im Bereich beider Beine (Patient 2).

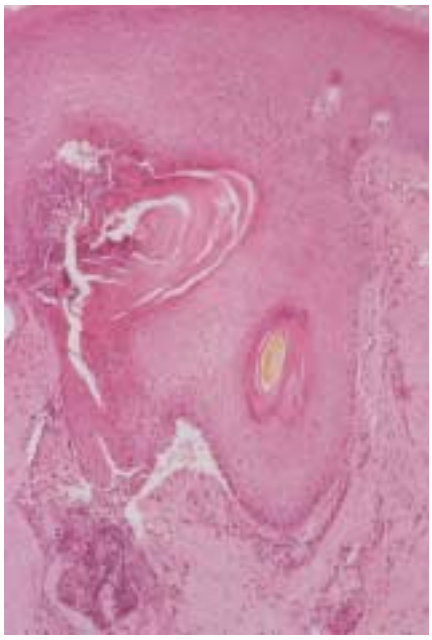

Abb. **5** Follikuläre Invagination, von teils para-, teils orthokeratotischem Hornmaterial ausgefüllt. Fokal degenerative Verschmälerungen der follikulären Epithelstrukturen im Bereich der Invaginationen. Keine transepidermale Bindegewebsausschleusung (Patient 1, Detailausschnitt × 38).

Abb. **3** Typisches klinisches Bild mit zentral hyperkeratotischen, erythematösen Papeln (linker Oberschenkel, Patient 1).

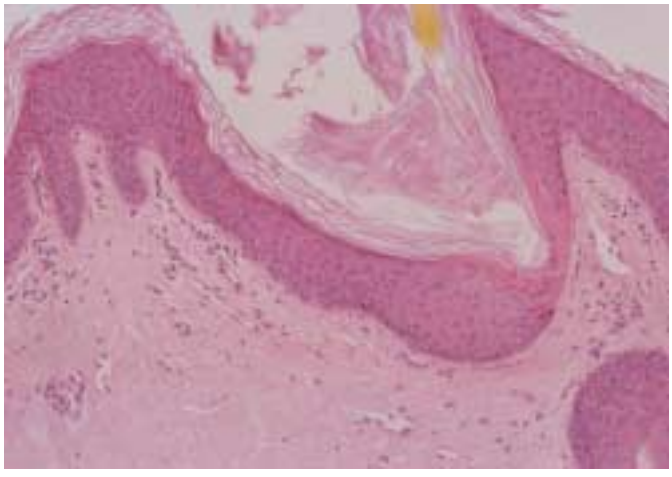

Abb. **4** Lamelläre Orthohyperkeratose mit follikulärer Akanthose und kolbenartiger, follikulärer Invagination. Perifokal Vermehrung kapillärer Blutgefäße, Elastikaverlust, Fibrosierungen, diskrete Lymphozyteninfiltrate und vereinzelt Histiozyten (Patient 1, Übersichtsvergrößerung × 25).

Bis heute ist die Ätiologie des Morbus Kyrle nicht eindeutig geklärt. Obwohl der Beginn der Erkrankung einen Häufigkeitsgipfel zwischem dem 30. und 50. Lebensjahr zu haben scheint, wurde sie auch schon kasuistisch bei Kindern beobachtet. Auch eine familiäre Häufung bei Geschwistern ist beschrieben [8 – 11].

Eine mögliche Auslösung durch Viren, die Kyrle selbst vermutete, scheint nicht vorzuliegen. Eher schon könnte es sich um ein Zusammenspiel zwischen genetischer Disposition und metabolischen Störungen handeln. Hierbei sind in erster Linie ein Diabetes mellitus (Patient 2), aber auch andere Stoffwechselstörungen wie Hyperthyreose, ethyltoxische Leberzirrhose [12] und Hyperlipoproteinämie (Patient 1 [13,14]) zu nennen. Über das gehäufte Auftreten des M. Kyrle bei Diabetikern und Dialysepatienten, wurde wiederholt berichtet [15 – 19].

Bei größeren angloamerikanischen Untersuchungen [18,20] konnten bei immerhin 10% der Dialysepatienten erworbene reaktive Perforationsdermatosen beobachtet werden.

Vermutet werden u. a. gestörte lokale Glykolisierungsprozesse [17], die v. a. bei schlecht eingestelltem Diabetes über die Bildung von so genannten „advanced glycations endproducts“ zu metabolischen Störungen in der Basalmembranzone und bei der Keratinisation führen [21]. Offensichtlich handelt es sich dabei nicht um einen aktiven, penetrierenden, von der Epidermis ausgehenden Prozess, sondern der Hornpfropf bildet sich passiv durch eine Verlagerung des Keratinisierungsniveaus auf immer tiefere Epidermis- bzw. Follikelschichten direkt über der Basalmembran [22].

Eine Ausheilung dieser ansonsten chronischen Dermatose wurde bisher nicht beobachtet und die Therapie hat sich bisher auf rein symptomatische Maßnahmen zu beschränken. Sowohl topische als auch systemische Behandlung mit Vit-A-Säure führt häufig zu einer Besserung der Hauterscheinungen mit regelmäßigem Rückfall nach Absetzen der Behandlung [23 – 25].

Dieses Dokument wurde zum persönlichen Gebrauch heruntergeladen. Vervielfältigung nur mit Zustimmung des Verlages.

Ferner wurden mit der systemischen PUVA-Behandlung auch Lichttherapien in Kombination mit oralen Retinoiden eingesetzt, wobei passagere Besserungen zu beobachten waren [26].

Mittlerweile werden einige der erworbenen perforierenden Dermatosen als ein unspezifischer Folgezustand von chronisch mechanischen Irritationen (Kratzen) bzw. rezidivierenden oberflächlichen Traumata im Rahmen eines zum Beispiel urämischen Juckreizes angesehen. Auch beim Morbus Kyrle wurde immer wieder die Eigenständigkeit der Erkrankung bestritten [20].

Mit einigen anderen Autoren, die sich die Mühe der genauen Analyse der entsprechenden klinischen Bilder machten, sind wir aber der Ansicht, dass es sich gerade wegen des sehr typischen histologischen Befundes um eine eigene unabhängige Entität mit einer spezifischen, wenn auch bisher ungeklärten Ätiopathogenese und auffälliger Affinität zu v. a. diabetischen Stoffwechselstörungen handelt.

Da die Erkrankung oft nur geringe Beschwerden bereitet, wenig bekannt ist und sicher oft klinisch fehlinterpretiert bzw. auch nach Probebiopsie oft noch histologisch im wahrsten Sinne des Wortes übersehen wird, liegt ihre Inzidenz vielleicht deutlich höher als bisher angenommen. Es lohnt sich also, gelegentlich an den Morbus Kyrle zu erinnern und nachfolgend daran zu denken (Abb. **2 – 5**).

Literatur

[1] Kyrle J. Hyperkeratosis follicularis et parafollicularis in cutem penetrans. Arch Derm Syph 1916; 123: 466 – 493
[2] Rapini RP, Hebert AA, Drucker CR. Acquired perforating dermatosis. Arch Dermatol 1989; 125: 1074 – 1078
[3] Mehregan AH, Schwartz OD, Livingood CS. Reactive perforating collagenosis. Arch Dermatol 1967; 96: 277 – 282
[4] Mehregan AH, Coskey RJ. Perforating folliculitis. Arch Derm 1968; 97: 394 – 399
[5] Bandmann HJ, Schmid AH. Zur Differentialdiagnose der Hyperkeratosis follicularis et parafollikularis in cutem penetrans (Morbus Kyrle) gegenüber der Elastosis perforans serpiginosa (Lutz-Miescher). Hautarzt 1968; 19: 259 – 264
[6] Flegel H. Differentialdiagnose: Hyperkeratosis follicularis (Kyrle) und Hyperkeratosis lenticularis (Flegel). Hautarzt 1979; 30: 405
[7] Tardio ML, Fasano D, Marucci G, Collina G. Hyperkeratosis follicularis et parafollicularis in cutem penetrans (Kyrle's disease). Description of a case. Pathologica 2000; 92: 195 – 197
[8] Helmke R. Über einen abortiven Fall von Hyperkeratosis follicularis et parafollicularis in cutem penetrans. Derm Wschr 1949; 129: 74 – 75
[9] Prakken JR. Kyrle's disease. Acta Derm Venereol 1954; 34: 360
[10] Slatkin MH. Kyrle's disease. Arch Derm 1962; 86: 544 – 545
[11] Weiner J. Kyrle's disease: Hyperkeratosis follicularis et parafollicularis in cutem penetrans. Arch Derm 1967; 95: 329 – 330
[12] Solomon RJ, Baden TJ, Gammon WR. Kyrle's Disease and hepatic insufficiency. Arch Derm 1986; 122: 18 – 19
[13] Tomecki KJ, Battaglini JW, Maize JC. Kyrle's Disease and Type II Hyperlipoproteinemia. Arch Derm 1980; 116: 227 – 228
[14] Sorhage B, Glowania H-J, Schäfer R. Morbus Kyrle – eine Fallvorstellung. Z Hautkr 1990; 65: 847 – 850
[15] Hood AF, Hardegen GL, Zarate AR, Nigra TP, Gelfand MC. Kyrle's disease in patients with chronic renal failure. Arch Dermatol 1982; 118: 85 – 88
[16] Sollberg S, Wehrenberg O, Altmeyer P, Holzmann H. Morbus Kyrle bei Diabetes mellitus und chronisch-terminaler Niereninsuffizienz. Z Hautkr 1986; 61: 967 – 972
[17] Detmar M, Ruszczak ZB, Imcke E, Stadler R, Orfanos CE. Morbus Kyrle bei juvenilem Diabetes mellitus und chronischer Niereninsuffizienz. Z Hautkr 1990; 65: 53 – 61
[18] Morton CA, Henderson IS, Jones MC, Lowe JG. Acquired perforating dermatosis in a british dialysis population. Br J Dermatol 1996; 135: 671 – 677
[19] Robinson-Bostom L, DiGiovanna JJ. Cutanous manifestations of end-stage renal disease. J Am Acad Dermatol 2000; 43: 975 – 986
[20] Erel A, Gurer MA. Acquired reactive perforating disorder associated with chronic renal failure. Int J Dermatol 1994; 33: 42 – 43
[21] Krantz S. Glykierung – ein pathogenetischer Mechanismus diabetischer Folgeerkrankungen. Diabetes Stoffw 1997; 6: 31
[22] Tappeiner J, Wolff K, Schreiner E. Morbus Kyrle. Hautarzt 1969; 20: 296 – 310
[23] Petrozzi JW, Warthan TL. Kyrle's disease: treatment with topically applied tretinoin. Arch Derm 1974; 110: 762 – 765
[24] Aram H, Even-Paz Z, Livshin R. Kyrle's disease – response to high dose Vitamin A. Cutis 1982; 30: 753 – 759
[25] Baumer FE, Wolter M, Marsch WC. Zur Entität des Morbus Kyrle und dessen therapeutische Beeinflussung durch Acitretin (Etretin). Z Hautkr 1989; 64: 286 – 291
[26] Narwutsch M. Morbus Kyrle. Dermatol Monatsschr 1989; 175: 504 – 510

Dieses Dokument wurde zum persönlichen Gebrauch heruntergeladen. Vervielfältigung nur mit Zustimmung des Verlages.