

## Giardia lamblia – Auslöser eines Analekzems

### *Giardia lamblia* – Initiator of Anal Eczema

#### Zusammenfassung

Ein 36-jähriger Mann litt an einem therapierefraktären, stark juckenden Analekzem. Eine Stuhluntersuchung auf Pilze erbrachte als zufälligen Nebenbefund massenhaft vegetative Formen des Darmparasiten *Giardia lamblia* sowie die hochinfektiösen Lamblienzyten. Eine Behandlung mit Metronidazol *per os* war – im Gegensatz zu allen vorausgehenden frustrierten Lokaltherapien – erfolgreich. Lamblien (*Giardia lamblia*/*Giardia intestinalis*) verursachen in der Regel eine akute oder chronische Diarrhö. Kutane Manifestationen sind extrem selten, wenn, dann treten sie als Folge eines infekta allergischen oder allergologischen Geschehens im Sinne einer Urtikaria, von Pruritus und auch eines atopischen Ekzems auf. Bisher nicht beschrieben wurde die Verursachung eines therapierefraktären chronischen Analekzems durch Lamblienbefall des Intestinums. Auf einen kausalen Zusammenhang zwischen intestinaler Parasitose und Analekzem muss hier aufgrund des mikroskopischen Nachweises von Lamblienzyten sowie von *Giardia lamblia*-Antigenen im Stuhl mittels Elisa und *ex juvantibus* wegen des Therapieerfolges mit Metronidazol geschlossen werden.

#### Abstract

A 36-year-old man presented with a strongly pruritic anal eczema without any response to different ointment preparations. Examination of the faeces for yeast colonization surprisingly revealed the occurrence of *Giardia* cysts and *Giardia* trophozoite forms. Treatment was given in the form of metronidazole *per os* 250 mg three times daily for 7 days, and the cutaneous lesions of the anal eczema resolved in a few weeks. *Giardia lamblia* (*Giardia intestinalis*) are enteroparasites and produce gastrointestinal symptoms such as acute and chronic diarrhoea. Cutaneous manifestations which are associated with giardiasis occur extremely rarely. Hitherto, the following signs have been described: urticaria, angioedema, mouth ulcers, pruritus, and atopic dermatitis. Until now, there is no further report on anal eczema caused by intestinal giardiasis. We considered that the here described cutaneous manifestation of an anal eczema was secondary to the associated gastrointestinal infection due to *Giardia lamblia* cysts and trophozoite forms, as they cleared with specific treatment by metronidazole.

#### Einleitung

Das Analekzem ist eine sehr häufige proktologische Erkrankung. Es handelt sich nicht um eine Krankheit *sui generis*, sondern letztlich um eine Begleiterscheinung unterschiedlicher dermatologischer, allergologischer mikrobiologischer und proktologischer Zustände bzw. Faktoren [17]. Dazu zählen das allergische Kontaktekzem – neuerdings gefunden auch auf Toilettenpapier –, irritativ-toxische oder kumulativ-toxische Ekzeme – hier ist u. a. auch an eine Irritation durch Stuhl bei Inkontinenz zu denken –,

atopisches Ekzem, das vulgäre Ekzem bei Hämorrhoiden, Psoriasis inversa, anale Kandidosen und die perianale Streptokokken-dermatitis durch  $\beta$ -hämolisierende Streptokokken der Gruppe A.

*Giardia* (*G.*) *lamblia* oder *G. intestinalis* ist ein intestinaler begeißelter Parasit, ätiologisch bedeutsam für eine mit Diarrhö einhergehende Enteritis. Bisher wurde noch nie über den Zusammenhang einer intestinalen Giardiose und eines Analekzems berichtet.

#### Institutsangaben

<sup>1</sup> Gemeinschaftspraxis für Medizinische Mikrobiologie, Mölbis

<sup>2</sup> Hautarztpraxis, Leipzig

#### Korrespondenzadresse

Priv.-Doz. Dr. med. P. Nenoff · Gemeinschaftspraxis für Medizinische Mikrobiologie · Straße des Friedens 6 · 04579 Mölbis · E-mail: [pietro.nenoff@gmx.de](mailto:pietro.nenoff@gmx.de)

#### Bibliografie

Akt Dermatol 2002; 28: 248–250 © Georg Thieme Verlag Stuttgart · New York · ISSN 0340-2541

## Patientenbeschreibung

### Anamnese

Der 36-jährige Mann litt seit mehr als einem Jahr an einem chronischen Analekzem sowie einer Proktitis. Es bestand eigenanamnestisch keine atopische Hautdiathese, darüber hinaus gab es keinen Hinweis auf eine Rhinitis allergica oder ein allergisches Asthma bronchiale.

Die dermatologische Behandlung umfasste die lokale Verabreichung von glukokortikoidhaltigen Externa, u. a. Prednicarbat (Dermatop®), jedoch auch Clotrimazol/Betamethason-17,21-dipropionat-(Lotricomb®) sowie E. coli-Extrakt (Posterisan®) und einem Kombinationspräparat aus Hamamelisrinden-Fluidextrakt, basischem Bismutgallat und Benzocain (Eulatin®-Salbe). Trotz leichter Linderung persistierte die juckende Dermatose im Sinne eines chronischen Analekzems.

### Befund

Perianal waren erythematöse, exkorierte Papeln erkennbar, speziell in der Rima ani erschienen die Läsionen erosiv-nässend, z. T. jedoch auch schuppig. Der Juckreiz trat schubweise auf, unabhängig von der Tageszeit.

### Labordiagnostik

Kleines sowie Differenzialblutbild: Thrombozyten 382 Gpt/l (NB 100–350 Gpt/l), sonstige Parameter inklusive Eosinophile im Normbereich.

Eine Stuhluntersuchung ursprünglich mit dem Ziel auf Pilze wurde im Labor, da das Material auffällig, sprich dünnflüssig war, erweitert im Hinblick auf Würmer, Wurmeier und Parasitenzysten mittels einfachem Lugol-Präparat sowie dem speziellen parasitologischen Anreicherungsverfahren, der sog. MIFC (Merthiolate-Iodine-Formaldehyde-Concentration)-Methode. Neben Sprosspilzen fielen massenhaft 10 bis 14 µm im Durchmesser betragende ovoid, z. T. auch runde dünnwandige Zysten auf. Diese hatten – nicht durchgehend gut erkennbar – in der Regel vier Zellkerne (Abb. 1).

Zusätzlich war mit dem Enzymimmunoassay Ridascreen® Giardia (Firma r-biopharm GmbH Darmstadt) *G. lamblia*-Antigen im Stuhl nachweisbar mit einer stark positiven Reaktion.

Kulturell ließ sich geringes Wachstum sowohl von *Candida albicans* als auch *Geotrichum candidum* auf Sabouraud 4%-Glukose-Nährboden feststellen.

### Therapie

Nach Kenntnis des parasitologischen Befundes wurde *per os* mit Metronidazol (Vagimid® 250-Tbl., 3 × täglich 250 mg über 7 Tage) behandelt. Lokal wurde wiederum wie zuvor Lotricomb®-Creme verwendet. Unter dieser kombinierten antiparasitologischen und lokal antientzündlichen und antimykotischen Therapie heilte das Analekzem innerhalb von wenigen Tagen dauerhaft ab. Die begleitende leichte Diarrhöe sistierte ebenfalls.

Bei Kontrolluntersuchungen nach Behandlung waren keine Lamblen mehr nachweisbar.

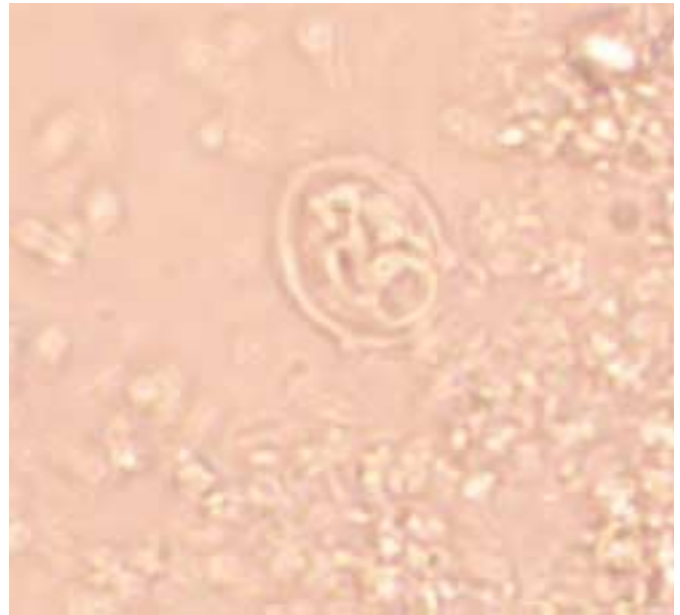


Abb. 1 Zysten von *Giardia lamblia* im Stuhl bei einem Patienten mit Analekzem. Birnenförmige Lamblienzyste mit vier Zellkernen. Anreicherungsverfahren aus Stuhl zum Parasitennachweis: MIFC (Merthiolate-Iodine-Formaldehyde-Concentration)-Methode.

### Diskussion

*Giardia lamblia* (Lamblen) ist ein begeißeltes Protozoon mit weltweitem Vorkommen, jedoch mit Schwerpunkt in tropischen und subtropischen Ländern. Dessen ungeachtet ist auch in Deutschland mit diesem einzelligen Darmparasiten zu rechnen. So wurden dem Robert-Koch-Institut in Berlin für das Jahr 2001 insgesamt 3901 Patienten mit *G. lamblia*-Infektion (Enteritis) gemeldet [5]. Eine beträchtliche Dunkelziffer ist unbedingt zu berücksichtigen.

Die vegetative Form der Lamblen stellen die drachen- oder birnenförmigen Trophozoiten dar, welche sich mit ihrer konkaven Bauchseite bzw. der sog. Haftplatte an den Mikrovilli der Darmepithelien anheften [12]. Diese vegetative Form der Lamblen kann im Freien, außerhalb des Wirtes, nicht überleben. Der Trophozoit, welcher charakteristischerweise zwei große, augenähnliche Kerne sowie acht Geißeln aufweist, entzystiert im Darm. Die vier Kerne enthaltenden infektiösen Zysten werden mit dem Stuhl ausgeschieden. Demzufolge kommt es zur Verbreitung der Parasitenzysten durch fäko-orale Übertragung, u. a. auch indirekt über kontaminiertes Trinkwasser.

Eindrucksvoll ist ein soeben erschienener Bericht über die hohe Lamblen-Durchseuchung von Kindern, die im südamerikanischen Kolumbien nach einem Erdbeben in provisorischen Camps unter schlechten hygienischen Verhältnissen untergebracht sind. Infektionsweg war dort kontaminiertes Wasser, wobei interessanterweise die Lamblen durch Chlorierung des Wassers nicht abgetötet werden [10]. Des Weiteren sind Schmierinfektionen zwischen Kindern oder vom Kind über die Windel zur Mutter möglich. Nicht zuletzt kommt es bei genitoanalen Sexualpraktiken ebenfalls zur Übertragung.

Die *G. lamblia*-Enteritis ist durch unspezifische Abdominalbeschwerden gekennzeichnet, u. a. kommt es nach einer Inkubationszeit von wenigen Tagen bis mehreren Wochen zu Abgeschlagenheit, Übelkeit, krampfartigen Bauchschmerzen, Auftreibungen des Abdomens, Flatulenz sowie Diarrhöen wechselnder Intensität. Die Stuhlbeschaffenheit variiert von wässrig, voluminös bis schaumig, ist jedoch nicht eitrig und selten blutig. Lora-Suarez et al. [10] fanden eine signifikante Assoziation zwischen nachgewiesenen Zysten und Schleim im Stuhl. Die Infektion kann in ein chronisches Stadium übergehen mit dauerhafter, zumindest über Wochen und Monate anhaltender Ausscheidung der hochinfektiösen Lamblienzysten. Die Enteritis wird gelegentlich von einer Proktitis begleitet.

Eine perianale Dermatitis bei intestinaler *Giardia*-Infektion lässt sich einerseits durch die direkte Parasiteneinwirkung, andererseits jedoch auch durch Mazeration der perianalen Hornschicht mit Mazeration und Schädigung der epidermalen Barriere aufgrund der wiederholten, teils dünnflüssigen, teils schleimigen Durchfälle erklären. Durch die antiparasitäre Behandlung mit Metronidazol in der empfohlenen Dosierung von 250 mg dreimal täglich über sieben Tage wurde anhaltende Beschwerdefreiheit erreicht. Zum Therapieerfolg hat wahrscheinlich auch die lokale Applikation der Betamethason/Clotrimazol-haltigen Creme beigetragen. Es soll jedoch unterstrichen werden, dass diese alleinige Behandlung bereits zuvor keinen Erfolg hatte.

Intestinale Parasiten kommen auch als Auslöser von Juckreiz der Haut sowie Urtikaria infrage. Pönnighaus et al. [13] berichteten über einen afrikanischen Patienten aus dem Senegal mit Pruritus ohne zugrundeliegende Hauterkrankung infolge einer Infestation durch Hakenwürmer (*Ancylostoma duodenale* bzw. *Necator americanus*), bestätigt durch einen Behandlungserfolg mit Mebendazol. Dem entspricht auch die Erfahrung und Praxis der Fokussuche bei chronisch-rezidivierender Urtikaria in Bezug auf intestinale Parasiten, hier vor allem Würmer, wie Madenwürmer bzw. Oxyuren (*Enterobius vermicularis*) oder Spulwürmer (*Ascaris lumbricoides*).

Kutane Läsionen im Zusammenhang mit einer Lamblien-Infektion wurden selten beschrieben, wenn, dann als Folge eines infekti-allergischen Geschehens bzw. einer IgE-vermittelten Reaktion. Bierman sah eine Assoziation von Varizellen-förmigem Ausbruch, Vaskulitis, spontanem Abort; Lamblieninfektion sowie Eosinophilie [1].

Kürzlich berichteten Sánchez-Carpintero und Vázquez-Doval [14] über zwei Patienten mit Giardien-Infektionen und dadurch bedingten Hauterscheinungen. Einmal kam es zu generalisiertem Pruritus und papulovesikulären Läsionen mit histologisch nachweisbarer subepidermaler Spalt-, respektive Blasenbildung, vorzugsweise am Abdomen, den Leisten und dem Skrotum, jedoch auch vereinzelt an Oberschenkeln und Oberkörper. Zum anderen entwickelte sich bei einem 26-jährigen eine Spätmanifestation eines atopischen Ekzems an den Prädilektionsstellen (Beugen), außerdem trat perianaler Pruritus, jedoch ohne ekzematöse Veränderungen auf.

Weitere in Assoziation mit *G. lamblia* beschriebene kutane Manifestationen sind Urtikaria und möglicherweise ein Angioödem [2,3,8,9,16]. Darüber hinaus wurden berichtet: Mundschleimhautulzerationen [7], Pruritus [6,15] und atopisches Ekzem [11].

Eine Studie aus dem Jahr 1997 von Di Prisco et al. [4] belegt den möglichen Zusammenhang zwischen *G. lamblia* und allergischen Symptomen. So ist es wahrscheinlich, dass eine derartige Protozoeninfektion die Sensitivität gegenüber Nahrungsallergenen verstärkt, was letztlich auf einer Steigerung der Antigenpenetration durch die Lamblien-geschädigte Darmschleimhaut beruht.

Lamblien verursachen eine akute oder chronische Diarrhö, können jedoch auch – wie bei dem vorgestellten Patienten – wenn gleich selten, ein therapierefraktäres chronisches Analekzem unterhalten. Auf einen kausalen Zusammenhang zwischen intestinaler Parasitose und Analekzem kann hier aufgrund des Therapieerfolgs mit Metronidazol geschlossen werden.

## Literatur

- 1 Bierman SM. Varicelliform eruption, vasculitis, spontaneous abortion, giardiasis and eosinophilia. Arch Dermatol 1972; 106: 122 – 123
- 2 Chirila M, Panaitescu D, Capraru T. Frequency of Giardia lamblia in certain allergic syndromes. Med Intern 1981; 19: 367 – 372
- 3 Clyne CA, Eliopoulos GM. Fever and urticaria in acute giardiasis. Arch Intern Med 1989; 149: 939 – 940
- 4 Di Prisco MC, Hagel I, Lynch NR, Barrios RM, Alvarez N, Lopez R. Possible association between giardiasis and allergy in Venezuelan children. Australas J Dermatol 1997; 38: 105
- 5 Epidemiologisches Bulletin des Robert Koch Institutes, Nr. 11 vom 15. 3. 2002, S. 96.
- 6 Goobar JP. Joint symptoms in giardiasis. Lancet 1977; 1: 1010 – 1011
- 7 Grant SC, Harrington CI, Harris SC. Aphthous ulceration as a presentation of Giardia lamblia infection. Br Dent J 1989; 166: 457
- 8 Hamrick HJ, Moore GW. Giardiasis causing urticaria in a child. Am J Dis Child 1983; 137: 761 – 763
- 9 Kennou MF, Jenayah S, Rekhis M, Bayar N, Necibi S. Skin manifestations of giardiasis. Some clinical cases. Arch Inst Pasteur Tunis 1980; 57: 257 – 260
- 10 Lora-Suarez F, Marin-Vasquez C, Loango N, Gallego M, Torres E, Gonzalez MM, Castano-Osorio JC, Gómez-Marín E. Giardiasis in children living in post-earthquake camps from Armenia (Colombia). BMC Public Health 2002; 2: 5
- 11 McKnight J, Tietze PE. Dermatologic manifestations of giardiasis. J Am Board Fam Pract 1992; 5: 425 – 428
- 12 Mehlhorn H, Eichenlaub D, Löscher T, Peters W. Diagnostik und Therapie der Parasitosen des Menschen. Stuttgart, Jena, New York: Gustav Fischer Verlag, 1995: 43 – 46
- 13 Pönnighaus JM, Ziegler H, Suckow M, Kowalzik L. Pruritus auf dunkler Haut bei Hakenwurminfektion. Hautarzt 2000; 51: 953 – 955
- 14 Sánchez-Carpintero I, Vázquez-Doval FJ. Cutaneous lesions in giardiasis. Report of two cases. Br J Dermatol 1998; 139: 152 – 153
- 15 Spaulding HS Jr. Pruritus without urticaria in acute giardiasis. Ann Allergy 1990; 65: 161
- 16 Webster BH. Human infection with Giardia lamblia. Dig Dis Sci 1958; 3: 64 – 71
- 17 Wienert V, Lenhard H, Gerech K, Hartschuh W, Lenter A, Vogt J. Diagnostische und therapeutische Leitlinien Proktologie: Analekzem. Hautarzt (Leitlinien) 1998; 48: 101 – 103